

ივანე ჯავახიშვილის სახელობის თბილისის სახელმწიფო უნივერსიტეტი

მედიცინის ფაკულტეტი

დოქტორანტურის საგანმანათლებლო პროგრამა

„კლინიკური და ტრანსლაციური მედიცინა“

**თამთა მოწონელიძე**

**არაინვაზიური ულტრაბგერითი ელასტოგრაფიის დიაგნოსტიკური და  
პროგნოზული მნიშვნელობა პაციენტებთან ღვიძლის დიფუზური  
დაზიანებით**

მედიცინის დოქტორის აკადემიური ხარისხის მოსაპოვებლად

წარმოდგენილი

დ ი ს ე რ ტ ა ც ი ა

სამეცნიერო ხელმძღვანელები:

სოფიო კახაძე, პროფესორი

დუდანა გაჩეჩილაძე, მედიცინის მეცნიერებათა დოქტორი

თბილისი

2023 წელი

## აბსტრაქტი

**შესავალი:** ღვიძლის დიფუზურ დაავადებებს ახასიათებს პროგრესირებადი მიმდინარეობა. მისი შემდგომი გართულებები საფრთხეს უქმნის ადამიანის სიცოცხლეს. სწორედ ამიტომ, ღვიძლის დიფუზური დაავადებების ადრეულ სტადიაზე გამოვლენა ფუნდამენტური საკითხია. ახლად დანერგილ წანაცვლებითი ტალღის ელასტოგრაფიის (2D-SWE) ტექნიკას შეუძლია შეაფასოს ღვიძლის ფიბროზის სტადია.

**კვლევის მიზანი:** ჩვენი კვლევის მიზანი იყო ღვიძლის ქრონიკული დაავადების მქონე პაციენტებში ღვიძლის 2D-SWE-ის შედეგების ანალიზი და შედარება სხვა ინსტრუმენტულ კვლევებთან.

**კვლევის მეთოდოლოგია:** შემთხვევა-კონტროლის რეტროსპექტიული კვლევა მოიცავდა 104 პაციენტს: 52 პაციენტი იყო ღვიძლის ქრონიკული დაავადებით-შემთხვევის ჯგუფში და 52 პაციენტი-კონტროლის ჯგუფში.

ჩვენ განვიხილეთ: ღვიძლის 2D SWE-ის შედეგები და სხვა კლინიკურ-ბიოქიმიური მონაცემები (ასაკი, ღვიძლის ზომა, კარის ვენა, ელენთის სიგმე, ელენთის ვენა, პირდაპირი ბილირუბინი, ალანინამინოტრანსფერაზა (ALT), ასპარტატამინოტრანსფერაზა (AST), გამა გლუტამინტრანსფერაზა (GGT), საერთაშორისო ნორმალიზებული შეფარდება (INR), თრომბოციტების რაოდენობა, ჰემოგლობინი). მიღებული შედეგები შევადარეთ შემთხვევა-კონტროლის პაციენტებში.

შემთხვევის ჯგუფის პაციენტებში მიღებული 2D SWE-ის და EGD-ის გამოკვლევის შედეგები შევადარეთ ერთმანეთს, რათა დაგვედგინა 2D SWE-ის როლი საყლაპავის ვარიკოზების გამოვლენაში. ჩვენ განვიხილეთ სხვა კლინიკურ-ბიოქიმიური მონაცემებიც შემთხვევის ჯგუფის პაციენტებში ვარიკოზით და მის გარეშე. უფრო მეტიც, განვიხილეთ ეს ცვლილებები საყლაპავის ვარიკოზის ხარისხის მიხედვით.

შემთხვევის ჯგუფის პაციენტში ერთმანეთს შევადარეთ კლინიკურ - ბიოქიმიური და 2D SWE-ის შედეგების პასუხები მკურნალობის დაწყებამდე და მკურნალობის შემდეგ.

მაგნიტურ რეზონანსული გამოკვლევით გამოვლენილი მაღალი ხარისხის ფიბროზი და ციროზი შევადარეთ 2D SWE-ით მიღებულ შედეგებს.

ბიოფსიის პასუხებზე დაყრდნობით განვსაზღვრეთ 2D SWE -ის მგრძობელობა და სპეციფიურობა, დადებითი და უარყოფითი პროგნოზირებადი მნიშვნელობები ღვიძლის დიფუზური დაზიანების დროს და 2D SWE შევადარეთ TE-ს.

**კვლევის შედეგები:** ჩვენს კვლევაში გამოვლინდა, რომ 2D-SWE-ით შეფასებული ღვიძლის საშუალო სიმკვრივე კონტროლის ჯგუფში იყო 3.98 Kpa, ხოლო შემთხვევის ჯგუფში 17.51 Kpa და პაციენტებს ღვიძლის ქრონიკული დაავადებით ყველა ზემოთ აღნიშნულ კლინიკურ-ბიოქიმიურ მონაცემში ქონდათ ცვლილებები. ასევე ვნახეთ, რომ ღვიძლის სიმკვრივე უფრო მაღალი იყო საყლაპავის ვარიკოზის მქონე პაციენტებში, ვიდრე იმ პაციენტებში, რომელთანაც არ დაფიქსირდა საყლაპავის ვარიკოზული ვენები. საყლაპავის ვენების ვარიკოზების ხარისხის მატებასთან ერთად იზრდება ღვიძლის სიმკვრივე. შესაბამისად, ჩვენი კვლევის მონაცემების მიხედვით ღვიძლის ქრონიკული დაავადების დროს 2D SWE-ას შეუძლია საყლაპავის ვარიკოზული ვენების პროგნოზირება. მისი მგრძობელობა და სპეციფიურობა იყო 100 % და 76 %, შესაბამისად; (AUROC: 0.973); დადებითი და უარყოფითი პროგნოზირებადი მნიშვნელობები იყო 40 % და 100 %.

შემთხვევის ჯგუფის პაციენტებში მკურნალობიდან 24 კვირის შემდეგ ღვიძლის სიმკვრივის გაზომვისას აღმოჩნდა რომ LSM მნიშვნელობები შემცირდა საშუალოდ 17.51 კპა-დან 15,45 კპა-მდე და გამოსწორდა რიგი კლინიკურ-ბიოქიმიური მაჩვენებლები.

ჩვენს კვლევაში ღვიძლის ფიბროზის ( F3 და F4) შეფასებაში MRI გამოკვლევას 95 % -ით დაემთხვევა 2D SWE . მისი მგრძობელობა და სპეციფიურობა იყო 95 % და 40 %, შესაბამისად; (AUROC: 0.936); დადებითი და უარყოფითი პროგნოზირებადი მნიშვნელობები იყო 87 % და 66 %.

ჩვენი კვლევის შედეგების მიხედვით ღვიძლის ციროზის გამოვლენაში 2D SWE-ის მგრძობელობა და სპეციფიურობა იყო 90 % და 100 %, დადებითი და უარყოფითი პროგნოზირებადი მნიშვნელობები იყო შესაბამისად 100 % და 50 %.

**დასკვნა:** 2D SWE-ის კვლევის შედეგები არის საიმედო და მაღალი მნიშვნელობის. მისი გამოყენება შესაძლებელია ღვიძლის ფიბროზის ხარისხის გამოვლენისთვის და მონიტორინგისთვის.

## **Abstract**

**Introduction:** Diffuse liver diseases are characterized by a progressive course, with further complications that threaten human life. This is why the diagnosis of diffuse liver disease at an early stage is a fundamental issue. Shear wave elastography (2D-SWE) technique can assess the stage of liver fibrosis.

**Purpose of the study:** Purpose of our study was to analyze and compare the results of 2D-SWE in patients with chronic liver disease with other instrumental studies.

**Study methodology:** A retrospective case-control study included 104 patients: 52 patients with chronic liver disease in the case group and 52 patients in the control group.

We examined: 2D SWE results of the liver and other clinical-biochemical data (age, liver size, portal vein, splenic size, splenic vein, direct bilirubin, alanine transaminase (ALT), aspartate transferase (AST), gamma glutamine transferase (GGT), international normalized ratio (INR), platelet count, hemoglobin). The obtained results were compared in case-control patients.

We compared the results of 2D SWE and EGD examination in case group patients to determine the role of 2D SWE in detection of esophageal varices. We examined other clinical-biochemical data in case group patients with and without varicose veins. Moreover, we discussed these changes according to the degree of esophageal varices.

We compared clinical-biochemical and 2D SWE results before and after treatment in case group patients.

As well as, severe fibrosis and cirrhosis revealed by magnetic resonance examination were compared with the results obtained by 2D SWE.

Based on biopsy responses, we determined sensitivity and specificity, positive and negative predictive values of 2D SWE for diffuse liver damage, and compared 2D SWE with transient elastography (TE).

**Study results:** It was revealed that mean density of the 2D-SWE-estimated liver in the control group was 3.98 Kpa and in the case group was 17.51 Kpa, and patients with chronic liver disease had changes in all the above-mentioned clinical-biochemical data. As well as, liver stiffness was higher in patients with esophageal varices than in patients without esophageal varices. As the degree of esophageal varices increases, liver stiffness increases. According to the data of our study, 2D SWE can determine esophageal varices in chronic liver disease. Its sensitivity and specificity were 100% and 76%, respectively; (AUROC: 0.973); The positive and negative predictive values were 40% and 100%, respectively.

After 24 weeks of patients treatment from the case group, when measuring the liver stiffness, it was found that LSM values decreased from an average of 17.51 Kpa to 15.45 Kpa, and a number of clinical-biochemical indicators were corrected.

In our study, 2D SWE was 95% concordant with MRI in the assessment of liver fibrosis (F3 and F4). Its sensitivity and specificity were 95% and 40%, respectively; (AUROC: 0.936); Positive and negative predictive values were 87% and 66%, respectively.

The sensitivity and specificity of 2D SWE in detecting liver cirrhosis were 90 % and 100%, respectively, positive and negative predictive values were 100 % and 50%, respectively.

**Conclusion:** 2D SWE examination results are reliable and of high value. It can be used to detect and monitor the grade of liver fibrosis.

# სარჩევი

აბსტრაქტი.....	I
Abstract.....	III
სარჩევი.....	V
ცხრილების, გრაფიკების და სხვა ილუსტრაციების ჩამონათვალი.....	VII
ცხრილები.....	VII
დიაგრამები.....	VII
სურათები.....	VIII
შემოკლებები-აბრევიატურების ჩამონათვალი.....	XII
1.შესავალი.....	1
2. სამეცნიერო ლიტერატურა მიმოხილვა.....	8
2.1 ღვიძლის ფიბროზი.....	8
2.2 ღვიძლის დიფუზური დაავადების დიაგნოსტიკის მეთოდები.....	11
2.2.1 ღვიძლის ბიოფსია.....	12
2.2.2 არაინვაზიური შრატის მარკერები.....	15
2.2.3 მაგნიტურ- რეზონანსული ტომოგრაფია.....	16
2.2.4 ულტრასონოგრაფიული გამოკვლევა.....	17
2.2.5 ელასტოგრაფია.....	22
2.2.5.1 ტრანზიტორული ელასტოგრაფია.....	24
2.2.5.2 ელასტოგრაფია რეალურ დროში.....	27
2.2.5.3 აკუსტიკური გამოსხივების ძალის იმპულსის ელასტოგრაფია.....	32
2.2.5.4 ორგანზომილებიანი წანაცვლებადი ტალღის ელასტოგრაფია.....	35

2.2.5.5 მაგნიტურ-რეზონანსული ელასტოგრაფია.....	41
3. კვლევის მეთოდოლოგია.....	43
3.1 მუცლის ღრუს ულტრაბგერითი გამოკვლევა .....	45
3.2 ორგანოზომილებიანი წანაცვლებითი ტალღის ელასტოგრაფია.....	46
3.3 ეხოფაგოგასტროდუოდენოსკოპია .....	48
3.4 მაგნიტურ - რეზონანსული ტომოგრაფია.....	49
3.5 ღვიძლის ბიოფსია და ჰისტოპათოლოგია.....	51
3.6 ტრანზიტორული ელასტოგრაფია .....	52
3.7 სტატისტიკური ანალიზი.....	52
4. კვლევის შედეგები და მათი ანალიზი.....	53
4.1 კვლევის შედეგები.....	53
4.1.1 შემთხვევის ჯგუფის პაციენტების შედარება კონტროლის ჯგუფის პაციენტებთან.....	53
4.1.2 2D SWE-ის შედარება EGD -ის შედეგებთან.....	61
4.1.3 2D SWE ღვიძლის ქრონიკული დაავადების მკურნალობამდე და მკურნალობის შემდეგ.....	74
4.1.4 2 D SWE -ის შედარება MRI-სთან.....	80
4.1.5 2D SWE -ის და TE-ის შედარება ბიოფსიის შედეგებთან.....	84
4.2 კვლევის შედეგების ანალიზი.....	88
5. დასკვნები და რეკომენდაციები.....	105
5.1 დასკვნები.....	105
5.2 რეკომენდაციები.....	106
6. გამოყენებული ლიტერატურა- ბიბლიოგრაფია.....	107

**ცხრილების, გრაფიკებისა და სხვა ილუსტრაციების ჩამონათვალი**

**ცხრილები:**

ცხრილი N1. კატეგორიზებული ცვლადების აღწერილობითი სტატისტიკა.

ცხრილი N2 . ღვიძლის საშუალო სიმკვრივე შემთხვევის ჯგუფში და საკონტროლო ჯგუფში.

ცხრილი N3. ბივარიაციული ანალიზი (დამოუკიდებელი ცვლადების T ტესტი).

ცხრილი N4. ღვიძლის სიმკვრივის ცვლილება საყლაპავის ვარიკოზის ხარისხის მიხედვით.

ცხრილი N5. საყლაპავის ვარიკოზის პირობებში სხვადასხვა კრიტერიუმების ბივარიაციული ანალიზი(დამოუკიდებელი ცვლადების T ტესტი)

ცხრილი N6. ბივარიაციული ანალიზი (დამოუკიდებელი ცვლადების T ტესტი) შემთხვევებს შორის საყლაპავი მილის ვარიკოზის ხარისხის მიხედვით.

ცხრილი N7. ბივარიაციული ანალიზი (დამოუკიდებელი ცვლადების T ტესტი).

ცხრილი N8. MRI და 2D SWE მონაცემები ჩვენს კვლევაში.

ცხრილი N9. ღვიძლის 2D SWE-ის შედარება ბიოფსიასთან.

ცხრილი N10. ღვიძლის TE-ის შედარება ბიოფსიასთან.

**დიაგრამები:**



დიაგრამა N1. ღვიძლის ქრონიკული დაზიანების ეტიოლოგია შემთხვევის ჯგუფში, გამოსახული პროცენტებში.

დიაგრამა N2. საშუალო მაჩვენებლების შედარება შემთხვევა-კონტროლის ჯგუფების მიხედვით.

დიაგრამა N3. საშუალო მაჩვენებლების შედარება შემთხვევა-კონტროლის ჯგუფების მიხედვით.

დიაგრამა N4. საშუალო მაჩვენებლების შედარება შემთხვევა-კონტროლის ჯგუფების მიხედვით.

დიაგრამა N5. საყლაპავის ვენების ვარიკოზის პროცენტული მაჩვენებელი შემთხვევის ჯგუფში.

დიაგრამა N6. ღვიძლის სიმკვრივის მაჩვენებელი შემთხვევა-კონტროლის ჯგუფში.

#### **სურათები:**

სურათი N 1. სქემატური გამოსახულება, რომელიც გვიჩვენებს ულტრაბგერითი წანაცვლებითი ტალღის ელასტოგრაფიის ფიზიკურ პრინციპებს.

სურათი N 2. ულტრაბგერითი წანაცვლებითი ტალღის ელასტოგრაფიის გამოსახულება ღვიძლის სიმკვრივის შეფასების მომენტში.

სურათი N 3. ულტრაბგერითი წანაცვლებითი ტალღის ელასტოგრაფიით მიღებული ქსოვილის სიმკვრივის გაზომვის ცხრილი. ღვიძლის სიმკვრივე Young მოდულით გამოსახული kPa-ში.

სურათი N 4. მაგნიტურ-რეზონანსული ქოლანგიოგრაფია.სანაღვლე გზების გასწვრივ ვლინდება სხვადასხვა ზომის კისტები - პერიბილიარული კისტები

სურათი N 5 .ღვიძლის ჰისტოლოგიური პრეპერეტი. ღვიძლის ციროზი.

სურათი N 6. ჯანმრთელი ღვიძლის ულტრაბგერითი სურათი. ღვიძლი გადიდებული არ არის, მისი კონტური არის სწორი, მკაფიო. ექოგენობა ზომიერი, პარენქიმა ჰომოგენური.

სურათი N 7. ციროზული ღვიძლის ულტრაბგერითი სურათი. გამოხატულია ღვიძლის მარჯვენა წილის ატროფიული ცვლილებები, არასწორი, არამკაფიო კიდეები, პარენქიმის არაჰომოგენურობა და მარცვლოვნება კუთხეების დაბლაგვებით.

სურათი N 8. ულტრაბგერითი წანაცვლებითი ტალღის ელასტოგრაფიის (2D SWE) გამოსახულება სხვადასხვა სიმკვრივის ღვიძლის ქსოვილზე. თითოეული გამოსახულების ბოლოში მითითებულია ღვიძლის ქსოვილის სიმკვრივე შეფასებული კილოპასკალებში (Kpa).

სურათი N 9. 42 წლის პაციენტი ქრონიკული C ჰეპატიტის ვირუსით. ა. ღვიძლის 2D SWE-ის გამოსახულება, რომელიც აფასებს ღვიძლის სიმკვრივეს, როგორც 9,5 Kpa.(F3). ბ. ეზოგასტროფიბროსკოპიის გამოსახულება, სადაც ვლინდება საყლაპავი ვენების ვარიკოზული გაგანიერება II ხარისხით.

სურათი N 10. 60 წლის პაციენტი ქრონიკული C ჰეპატიტის ვირუსით. ა. ღვიძლის 2D SWE-ის გამოსახულება, რომელიც აფასებს ღვიძლის სიმკვრივეს, როგორც 15,2 Kpa.(F4). ბ. ეზოგასტროფიბროსკოპიის გამოსახულება, სადაც ვლინდება საყლაპავი ვენების ვარიკოზული გაგანიერება IV ხარისხით.

სურათი N 11. 2D SWE-ით პროგნოზირებული საყლაპავის ვარიკოზული ვენების ROC მრუდი.

სურათი N 12. ღვიძლის ციროზის ულტრაბგერითი გამოსახულება. მომატებულია ღვიძლის ექოგენობა და მარცვლოვნება. გამოხატულია პარენქიმის არაჰომოგენურობა. ვლინდება ნაღველკენჭოვანი დაავადება.

სურათი N 13. ციროზული ღვიძლის 2D SWE-ის გამოსახულება. ა) ღვიძლის 2D SWE-ის გამოსახულება ღვიძლის სიმკვრივის გაზომვის მომენტში ბ) ღვიძლის სიმკვრივის გამოთვლის ცხრილი. სიმკვრივე შეფასება, როგორც 13 Kpa.

სურათი N 14. ეზოგასტროფიბროსკოპიით გამოვლინდა საყლაპავის ვენების III ხარისხის ვარიკოზი.

სურათი N 15. ღვიძლის ციროზის ჰისტოლოგიური პრეპარეტი.

სურათი N 16. ღვიძლის ციროზის ულტრაბგერითი სურათი.გამოხატულია მარცვლოვნება, არასწორი კიდეები, კუთხეების დაბლაგვება,პარენქიმის მკვეთრი არაჰომოგენურობა, მარჯვენა წილის ატროფიული ცვლილებები. ვლინდება ასციტი.

სურათი N 17. ელენტის ულტრაბგერითი გამოსახულება. ულტრაბგერითი გამოკვლევით გამოვლენილი სპლენომეგალია და გაფართოებული ელენტის ვენა.

სურათი N 18. ღვიძლის 2D SWE ა) ღვიძლის სიმკვრივის შეფასება 2D SWE-ის მეთოდით. ბ) ღვიძლის სიმკვრივე გამოსახული Young მოდულით kPa-ში. ღვიძლის სიმკვრივე შეფასდა,როგორც 62 Kpa. და შეესაბამება ციროზს (F4).

სურათი N19 . ეზოგასტროფიბროსკოპიით გამოვლინდა საყლაპავის ვენების III ვარიკოზული დაზიანება.

სურათი N 20 . ღვიძლის ულტრაბგერითი გამოსახულება.ვლინდება ღვიძლის სწორი,არამკაფიო კიდეები,ზომიერი, არათანაბარი ჰიპერექოგენობა და არაჰომოგენურობა.

სურათი N 21. ა. ღვიძლის 2D SWE-ის გამოსახულება ღვიძლის სიმკვრივის გაზომვის პროცესში. ბ. ღვიძლის სიმკვრივის გამოთვლის ცხრილი. ღვიძლის სიმკვრივე არის 9,8 Kpa.

სურათი N 22 . ღვიძლის ულტრაბგერითი გამოსახულება.ღვიძლის კიდეები სწორი, მკაფიო, ექოგენობა მცირედ მომატებული, ღვიძლის პარენქიმა სუსტად არაჰომოგენურია.

სურათი N 23. ა. ღვიძლის 2D SWE-ის გამოსახულება ღვიძლის სიმკვრივის გაზომვის პროცესში. ბ. ღვიძლის სიმკვრივის გამოთვლის ცხრილი. ღვიძლის სიმკვრივე არის 7,3 Kpa.

სურათი N 24. 2D SWE-ის და MRI-ის ROC მრუდები ღვიძლის ფიბროზის F3-F4 სტადიისთვის.

სურათი N 25 . ღვიძლის ულტრაბგერითი გამოსახულება.ვლინდება ღვიძლის არათანაბარი ჰიპერექოგენობა და არაჰომოგენურობა.

სურათი N 26 . ღვიძლის 2D SWE-ის გამოსახულება.ღვიძლი სიმკვრივე 13,5 Kpa.

სურათიN27. მაგნიტურ-რეზონანსული ტომოგრაფია.ღვიძლის ფიბროზი-T1 შეწონილი გამოსახულება კონტრასტული გაძლიერების შემდეგ.ღვიძლის პარენქიმაში ვლინდება მრავლობითი არაკონტრასტირებადი წერტილოვანი ჩანართები.

სურათი N 28. ეზოგასტროფიბროსკოპია.საყლაპავის ვენების IV ხარისხის ვარიკოზული დაავადება.

სურათი N 29 . ღვიძლის ჰისტოლოგიური პრეპერეტი. ღვიძლის ციროზი.

სურათი N 30 . ღვიძლის ციროზის ულტრაბგერითი სურათი.ღვიძლის კიდეები არასწორი,კუთხეები დაბლაგვებული, ექოგენობა არათანაბრად მომატებული.პარენქიმა მკვეთრად არაჰომოგენური. ღვიძლის კიდესთან ვიზუალიზდება მცირე რაოდენობით თავისუფალი სითხე -ასციტი.

სურათი N 31 . ღვიძლის 2D SWE -ის გამოსახულება. ვლინდება მომატებული ღვიძლის სიმკვრივე.სიმკვრივე შეფასდა,როგორც 41,3 Kpa.

სურათი N 32. ღვიძლის ჰისტოლოგიური პრეპარატი.ღვიძლის ციროზი.

## შემოკლებები - აბრევიატურების ჩამონათვალი

(2D) MRE - ორგანზომილებიანი მაგნიტურ - რეზონანსული ელასტოგრაფია

(3D)MRE - სამგანზომილებიანი მაგნიტურ - რეზონანსული ელასტოგრაფია

AAR - AST/ALT

ADC - დიფუზიის რადენობრივი კოეფიციენტი

AH - ალკოჰოლური ჰეპატიტი

ALD - ღვიძლის ალკოჰოლური დაავადება

ALT - ალანინამინოტრანსფერაზა

APRI - თრომბოციტების თანაფარდობის ინდექსი

ARFI - აკუსტიკური გამოსხივების ძალის იმპულსის ელასტოგრაფია

AST - ასპარტატამინოტრანსფერაზა

AUROC - მიმღების ოპერაციული მახასიათებლების არეალი

CDC - დაავადებათა კონტროლისა და პრევენციის ცენტრი

CEUS - კონტრასტით გაძლიერებული ულტრასონოგრაფია

CHB - ქრონიკული B ჰეპატიტი

CHC - ქრონიკული C ჰეპატიტი

CLD - ღვიძლის ქრონიკული დაავადება

CT - კომპიუტერული ტომოგრაფია

DAA - პირდაპირი მოქმედების ანტივირუსული პრეპარატები

DWI - დიფუზიურ შეწონილი გამოსახულება

ECM - ექსტრაუჯრედული მატრიქსი

EGD - ეზოფაგოგასტროდუოდენოსკოპია

EOT - მკურნალობის დასასრული

EUS-LB - ენდოსკოპიური ულტრაბერით ღვიძლის ბიოფსია

EV - საყლაპავის ვარიკოზული ვენები

EVB - ეზოფაგოგასტრიკული ვარიკოზული სისხლდენა

GEVs - გასტროეზოფაგური ვარიკოზული ვენები

GGT - გამა გლუტამინტრანსფერაზა

HBV - B ჰეპატიტის ვირუსი  
HCC - ჰეპატოცელულური კარცინომა  
HCV - C ჰეპატიტის ვირუსი  
Hi-RTE - რეალურ დროში ელასტოგრაფია  
HIV - ადამიანის იმუნოდეფიციტის ვირუსით  
HSCs - ღვიძლის რეზიდენტი-ვარსკვლავური უჯრედები  
HVAT - ღვიძლის ვენებში ჩამოსვლის დრო  
HVPG - ღვიძლის ვენური წნევის გრადიენტი  
ICG - ინდოციანინის მწვანე კლირენსი  
INR - საერთაშორისო ნორმალიზებული შეფარდება  
ITT - სისხლძარღვთა ტრანზიტის დრო  
LB - ღვიძლის ბიოფსია  
LB-TJLB - ღვიძლის ტრანსიუგულარული ბიოფსია  
LC - ღვიძლის ციროზი  
MFBs - მიოფიბრობლასტები  
MRE - მაგნიტურ-რეზონანსულ ელასტოგრაფია  
MRI - მაგნიტურ-რეზონანსული ტომოგრაფია  
NAFLD - ღვიძლის არაალკოჰოლური ცხიმოვანი დაავადება  
NASH - არაალკოჰოლური სტეატოჰეპატიტი  
NPV - უარყოფითი პროგნოზული მნიშვნელობა  
PC-LB - ღვიძლის პერკუტანული ბიოფსია  
PI - პროთრომბინის ინდექსი  
PPV - დადებითი პროგნოზული მნიშვნელობა  
pSWE - წერტილოვანი წანაცვლებითი ტალღის ელასტოგრაფია  
PV - პორტული ვენა  
Q-Box - გაზომვების ყუთი  
RHP - ღვიძლის რეგიონული პერფუზია  
ROC - მიმღების ოპერაციული მახასიათებლები  
ROI - ინტერესის რეგიონი  
SE - დამაბვის ელასტოგრაფია

SVR - მდგრადი ვირუსოლოგიური პასუხი

SWE - წანაცვლებითი ტალღის ელასტოგრაფია

T1ρ - რელაქსაციის დრო

TE - ტრანზიტორული ელასტოგრაფია

TME - ქსოვილის საშუალო ელასტიურობა

UCA - ულტრაბერითი კონტრასტული აგენტები

US - ულტრასონოგრაფია

USE - ულტრასონოგრაფიული ელასტოგრაფია

VCTE - ვიბრაციით კონტროლირებად ტრანზიტორული ელასტოგრაფია

WHO - ჯანდაცვის მსოფლიო ორგანიზაცია

## 1. შესავალი

თანამედროვე მედიცინაში ღვიძლის დიფუზური დაზიანების დროული დიაგნოსტიკა აქტუალური პრობლემაა. იქიდან გამომდინარე, რომ ღვიძლის დიფუზურ დაავადებებს ახასიათებს პროგრესირებადი მიმდინარეობა, დროთა განმავლობაში ღრმად ზიანდება ღვიძლის ქსოვილი და ვითარდება ფიბროზი, რაც იწვევს შემდგომში ციროზის ჩამოყალიბებას და ჰეპატოცელულური კარცინომის განვითარების რისკის ზრდას. ღვიძლის ფიბროზული და ციროზული ცვლილებები იწვევენ რა ღვიძლის სტრუქტურის დაზიანებას და ფუნქციის მოშლას, ვითარდება პორტული ჰიპერტენზია, საყლაპავის და კუჭის ვენების ვარიკოზული დაზიანება შემდგომი სისხლდენებით, ასციტი, ღვიძლის უკმარისობა, ღვიძლისმიერი ენცეფალოპათია... ეს გართულებები საფრთხეს უქმნის ადამიანის სიცოცხლეს და განაპირობებს ლეტალობის საკმაოდ მაღალ პროცენტს. სწორედ ამიტომ, ღვიძლის დიფუზური დაავადებების დიაგნოსტიკა ადრეულ სტადიაზე პრინციპული საკითხია და რადიოლოგიაში განსაკუთრებულ გამოწვევად რჩება.

მსოფლიო მასშტაბით ღვიძლის დაავადებებით წელიწადში დაახლოებით 2 მილიონი ადამიანი კვდება. დაახლოებით 1 მილიონი ციროზის გართულებებით, 1 მილიონი ვირუსული ჰეპატიტით და ჰეპატოცელულური კარცინომით. ციროზი მსოფლიოში სიკვდილიანობის მე-11, ყველაზე გავრცელებული მიზეზია, ღვიძლის კიბო კი სიკვდილიანობის მე-16 მიზეზი. კომბინირებულად კი ისინი საერთო სიკვდილიანობის 3,5 %-ს შეადგენს.

მსოფლიოში დაახლოებით 75 მილიონი ადამიანი არის ალკოჰოლის ჭარბი მომხმარებელი, 2 მილიარდ ადამიანს აწუხებს ჭარბი წონა, 400 მილიონზე მეტი ადამიანია დაავადებული დიაბეტით. ამასთან კვლავ მაღალია ვირუსული ჰეპატიტის გლობალური გავრცელება, კვლავ იზრდება მედიკამენტებით და ტოქსიური ნივთიერებებით ღვიძლის დაზიანება. ეს ყველაფერი კი ისევ და ისევ ღვიძლის დაავადებების განვითარების წინაპირობას ქმნის (Asrani et al. 2019). 2016 წელს გამოქვეყნებული კვლევის მიხედვით მსოფლიოში დაახლოებით 240 მილიონი



ადამიანთა ინფიცირებული ქრონიკული B ჰეპატიტის ვირუსით (HBV). ამ შემთხვევების 40 %-მდე შეიძლება გადავიდეს ღვიძლის ჰეპატოცელულურ კარცინომაში და ღვიძლის ციროზში, ეს იწვევს დაახლოებით 650000 ადამიანის გარდაცვალებას ყოველწლიურად (D. W. Zeng et al. 2016) . ჯანდაცვის მსოფლიო ორგანიზაციის ( WHO ) მონაცემების მიხედვით, მსოფლიო მასშტაბით 71 მილიონ ადამიანს აქვს C ჰეპატიტის ვირუსი (HCV) (Stuart, Salinas, and Grakoui 2021). მწვავე ფორმის C ჰეპატიტი 55-85 % შემთხვევაში გადადის ქრონიკულ ფორმაში. დაავადებათა კონტროლისა და პრევენციის ცენტრის (CDC ) შეფასებით , ინფიცირებულ 100 ადამიანიდან დაახლოებით 60-70 ადამიანს უვითარდება ღვიძლის ქრონიკული დაავადება და ადამიანები ილუპებიან ციროზით ან ჰეპატოცელულარული კარცინომით.(Stasi, Silvestri, and Voller 2020) ამიტომაც არის, რომ ღვიძლის ფიბროზის სტადიის ზუსტ დადგენას გადამწყვეტი მნიშვნელობა აქვს. C ჰეპატიტის ვირუსით ინფიცირებისას, თანამედროვე, ანტივირუსული წარმატებული მკურნალობის მიუხედავად, ღვიძლის ფიბროზი და ციროზი კვლავ სერიოზულ კლინიკურ პრობლემად რჩება (Horowitz et al. 2017). ანტივირუსული საშუალებების გამოყენებით შესაძლებელია განიკურნოს დაავადებულთა 95 %-ზე მეტი, მაგრამ არსებობს აგრეთვე რეინფექციის რისკი. ამიტომ არის, რომ C ჰეპატიტის ვირუსი (HCV)საზოგადოებრივი ჯანმრთელობის გლობალურ პრობლემად კვლავ რჩება (Stuart, Salinas, and Grakoui 2021).

„2016 წელს მსოფლიო ჯანდაცვის ორგანიზაციის 194 წევრმა ქვეყანამ აიღო ვალდებულება 2030 წლისთვის აღმოფხვრას ვირუსული ჰეპატიტი, როგორც საზოგადოებრივი ჯანმრთელობის საფრთხე“ (Cox et al. 2020).

ქრონიკული B ჰეპატიტი და მისგან გამოწვეული ღვიძლის ციროზი ყველაზე მეტად გვხვდება აზიისა და წყნარი ოკეანის რეგიონში. ალკოჰოლიზმით, C ჰეპატიტით და არაალკოჰოლური ცხიმოვანი დაავადებებით განპირობებული ფიბროზი გავრცელებულია უფრო მეტად დასავლეთის ქვეყნებში. დასავლეთ ქვეყნებში, ბოლო ათწლეულების განმავლობაში, ღვიძლის არაალკოჰოლური ცხიმოვანი დაავადება ( NAFLD ) ერთ-ერთ მოწინავე ადგილს იკავებს ღვიძლის ქრონიკულ დაავადებებს შორის. ეს დაავადება შეერთებული შტატების მოსახლეობის 30% -ში გვხვდება (W. C. Zhou, Zhang, and Qiao 2014).

ჭარბი წონა და მასთან დაკავშირებული გართულებები საერთაშორისო პრობლემას წარმოადგენს. ღვიძლის არაალკოჰოლური ცხიმოვანი დაავადების მკვეთრი ზრდა ჭარბი წონის მსოფლიო ეპიდემიით აიხსნება (Satapathy and Sanyal 2015). NAFLD ფართოდაა გავრცელებული ასევე ჩრდილოეთ ევროპაში, ავსტრალიაში, იაპონიაში, ინდოეთსა და ჩინეთში. მას მნიშვნელოვანი როლი აქვს ფიბროზის ჩამოყალიბებაში. აქედან გამომდინარე, იზრდება ჰეპატოცელულური კარცინომის და ციროზის სხვა გართულებების რისკი (Tapper and Loomba 2018). როგორც ავლნიშნეთ, NAFLD არის ერთ-ერთი ყველაზე გავრცელებული დაავადება ჰეპატოლოგიაში. ამიტოაც, შესაძლებელია სწორედ ის გახდეს ღვიძლის გადანერგვის ყველაზე ხშირი მიზეზი მსოფლიოში (Perumpail et al. 2017).

ღვიძლის დაავადების გამომწვევი მნიშვნელოვანი ფაქტორი შიძლება გახდეს ჭარბი ალკოჰოლის მოხმარება, რაც ნაადრევი სიკვდილის მეშვიდე მთავარ მიზეზს წარმოადგენს მსოფლიოში. დიდი რაოდენობით ალკოჰოლის მიღება ღვიძლში იწვევს დაზიანებების მთელ სპექტრს (Sehrawat, Liu, and Shah 2020). ჯერ სტეატოზს და სტეატოჰეპატიტს, შემდეგ ფიბროზს, ფიბროზი კი გადადის კომპენსირებულ ციროზში და მოგვიანებით ვითარდება დეკომპენსირებული ციროზი (Fung and Pylsopoulos 2017).

2007 წელს შეერთებული შტატების მასშტაბით ალკოჰოლური ჰეპატიტით (AH) ჰოსპიტალიზირდა დაახლოებით 56 000 ადამიანი. ამ პაციენტების საშუალო ასაკი იყო 53 წელი და რაც შეეხება სქესს, მათგან თითქმის 75 % იყო მამრობითი სქესის წარმომადგენელი.

2003 წელს ღვიძლის დაავადებით გამოწვეული სიკვდილიანობის 44 % შეადგინეს ალკოჰოლურ დაავადების მქონე პაციენტებმა.

ღვიძლის ალკოჰოლური დაავადების (ALD) მკვეთრი გავრცელება ვლინდება უფრო ადმოსავლეთ ევროპაში, სამხრეთ ეროპასა და გაერთიანებულ სამეფოში. ყველაზე დაბალი მაჩვენებლები კი დაფიქსირდა მუსულმანური მოსახლეობით დასახლებულ ტერიტორიებზე. ამ დაავადების გავრცელების მიხედვით შეერთებულ შტატებს შუალედური ადგილი უკავია.

ALD- ს განვითარება დაკავშირებულია ალკოჰოლის ჭარბ და ხანგრძლივ მოხმარებასთან. ამის შესახებ არსებობს მრავალი მტკიცებულება, მაგრამ მხოლოდ 35 %-ში ვითარდება სტეატოჰეპატიტი და AH , 10 %-ს აღენიშნება ციროზი. ეს მონაცემები მიუთითებს იმაზე, რომ არსებობს კიდევ სხვა ფაქტორები, რომლებიც ზრდიან საერთო რისკს და ხელს უწყობენ დაავადების განვითარებას (Hosseini, Shor, and Szabo 2019).

ღვიძლის ქსოვილში ქრონიკული ანთებითი პროცესების მიმდინარეობის ხანგრძლივობა და პროგრესირება განსაზღვრავს მის ფიბროზის ხარისხს, რაც განაპირობებს დაავადების პროგნოზს და აისახება პაციენტის ცხოვრების ხარისხზე. ღვიძლის დაავადებებთან დაკავშირებულ სიკვდილიანობის თავიდან აცილების მიზნით ერთ-ერთ მთავარ მიდგომად იკვეთება ფიბროგენეზის პროგრესირების თავიდან აცილება. მითუმეტეს, რომ ბოლო ათწლეულის განმავლობაში მეცნიერულმა აღმოჩენებმა მნიშვნელოვნად და სასიკეთოდ შეცვალა ღვიძლის ფიბროზის მექანიზმის შეფასება. კვლევებით გამოვლინდა, რომ ღვიძლის ფიბროზი შექცევადია (Roehlen, Crouchet, and Baumert 2020).

ღვიძლის დაავადებების სტატისტიკური და ეპიდემიოლოგიური მონაცემების გათვალისწინებით ერთმნიშვნელოვნად ჩანს, რომ ციფრები საგანგაშო და საყურადღებოა, პრობლემა კი ზოგადი და სერიოზული. აქედან გამომდინარე, კიდევ უფრო კრიტიკულად და სასიცოცხლოდ მნიშვნელოვანი ხდება ღვიძლის დიფუზური დაავადებების დროს ფიბროზის სტადიის დროული გამოვლენა, რათა შევაჩეროთ დაავადების პროგრესირება და ხელი შევუწყოთ ფიბროზის უკუგანვითარების პროცესს.

ღვიძლის დაავადებების კვლევის მეთოდები ავსებს ერთმანეთს, ზოგიერთი მეთოდი კი განიხილება, როგორც ალტერნატიული მიდგომა. ღვიძლის დიფუზური დაავადების კვლევის თანამედროვე ალგორითმი წარმოუდგენელია ელასტოგრაფიული კვლევის გარეშე. ელასტოგრაფიული კვლევისას მიღებული შედეგები და მათი სწორი ინტერპრეტაცია კი თანამედროვე რადიოლოგიის ერთ-ერთ მნიშვნელოვან ფაქტორს წარმოადგენს.

ახლად დანერგილ ორგანოზომილებიან წანაცვებითი ტალღის ელასტოგრაფიულ (2D-SWE) ტექნიკას რეალურ დროში შეუძლია შეაფასოს ღვიძლის ფიბროზის სტადია კილოპასკალებში, რაოდენობრივი სიმკვრივის შეფასებით (S. Li et al. 2019). აქედან გამომდინარე აღნიშნული გამოკვლევა შეიძლება ფართოდ იქნას გამოყენებული ღვიძლის ქრონიკული დაავადებების დროს, როგორც ფიბროზის გამოსავლენად, ისე მისი ხარისხების დასადგენად. ეს მიდგომა დაეხმარება კლინიკისტებს აწარმოონ დროული და ეფექტური მკურნალობა, რათა შეჩერდეს ფიბროზის განვითარების პროცესი ან უფრო მეტიც მიღწეულ იქნას მისი რეგრესი.

კვლევის მიზანი: წანაცვლებითი ტალღის ელასტოგრაფიის შესაძლებლობების გამოვლენა ღვიძლის დიფუზური დაავადებების დიაგნოსტიკაში და შედარება სხვა ინსტრუმენტულ გამოკვლევებთან. მისი უპირატესობების და შეზღუდვების შეფასება.

კვლევის ამოცანები:

- ღვიძლის ქრონიკული დაავადების მქონე პაციენტებთან ღვიძლის სიმკვრივის შეფასება წანაცვლებითი ტალღის ელასტოგრაფიის (2D-SWE) მეშვეობით და კლინიკურ-ბიოქიმიური მონაცემების : ღვიძლის ზომის, კარის ვენის დიამეტრის, ელენთის სიგძის, ელენთის ვენის დიამეტრის, პირდაპირი ბილირუბინის, ალანინამინოტრანსფერაზას (ALT), ასპარტატამინოტრანსფერაზას (AST), გამა გლუტამინტრანსფერაზას (GGT), საერთაშორისო ნორმალიზებული შეფარდების (INR), თრომბოციტების რაოდენობის, ჰემოგლობინის განსაზღვრა.  
მიღებული მონაცემების შედარება კონტროლის ჯგუფის პაციენტებთან.
- 2D-SWE-ის და ეზოფაგოგასტროდუოდენოსკოპიის მონაცემების შედარებითი ანალიზი საყლაპავის ვარიკოზული ვენების გამოვლენაში, ასევე კლინიკურ-ბიოქიმიური მონაცემების: ღვიძლის ზომის, კარის ვენის დიამეტრის, ელენთის სიგძის, ელენთის ვენის დიამეტრის, პირდაპირი ბილირუბინის, ალანინამინოტრანსფერაზას (ALT), ასპარტატამინოტრანსფერაზას (AST), გამა გლუტამინტრანსფერაზას (GGT),

საერთაშორისო ნორმალიზებული შეფარდების (INR), თრომბოციტების რაოდენობის, ჰემოგლობინის შეფასება საყლაპავს ვარიკოზის და მისი ხარისხის მიხედვით.

- 2D-SWE-ის შესაძლებლობების შეფასება ღვიძლის ქრონიკული დაავადების მკურნალობის პროცესში და კლინიკურ-ბიოქიმიური მონაცემების: ღვიძლის ზომის, კარის ვენის დიამეტრის, ელენთის სიგძის, ელენთის ვენის დიამეტრის, პირდაპირი ბილირუბინის, ალანინამინოტრანსფერაზას (ALT), ასპარტატამინოტრანსფერაზას (AST), გამა გლუტამინტრანსფერაზას (GGT), საერთაშორისო ნორმალიზებული შეფარდების (INR), თრომბოციტების რაოდენობის, ჰემოგლობინის განსაზღვრა მკურნალობის შემდეგ.
- 2D-SWE-ის დიაგნოსტიკური მნიშვნელობის შეფასება მაგნიტურ-რეზონანსულ ტომოგრაფიასთან მიმართებაში.
- 2D-SWE-ის და ტრანზიტორული ელასტოგრაფიის (TE) მგრძობელობის, სპეციფიურობის, დადებითი და უარყოფითი პროგნოზირებადი მნიშვნელობების განსაზღვრა. მათი შესაძლებლობების შეფასება ღვიძლის ფიბროზის გამოვლენაში, შედარებითი ანალიზი.

წარმოდგენილი კვლევის მნიშვნელობა და სიახლე:

კვლევის შედეგები მნიშვნელოვნად ამდიდრებს არსებულ ცოდნას ულტრაბგერითი ელასტოგრაფიის შესახებ. ჩვენი ცნობებით, ეს არის პირველი კვლევა, რომელშიც 2D-SWE-ის მნიშვნელობა ერთდროულად იქნა განხილული ღვიძლის დიფუზური დაავადების გამოვლენასთან, კლინიკურ-ბიოქიმიურ მონაცემებთან, მაგნიტურ-რეზონანსულ გამოკვლევასთან, ეზოფაგოგასტროდუოდენოსკოპიასთან და ტრანზიტორულ ელასტოგრაფიასთან მიმართებაში.

შევისწავლეთ წანაცვლებადი ტალღის ელასტოგრაფიის შესაძლებლობები სხვადასხვა ეტიოლოგიის ღვიძლის ქრონიკული დაავადებების მქონე პაციენტებში. გამოვლინდა 2D-SWE-ის მნიშვნელოვანი როლი ღვიძლის ფიბროზის შეფასებაში მკურნალობამდე და მკურნალობის შემდეგ, ასევე საყლაპავის ვარიკოზის პროგნოზირებაში. მძიმე ფიბროზის და ციროზის გამოვლენაში 2D-SWE -ამ აჩვენა 95% მსგავსება MRI-თან. ღვიძლის ბიოფსიის შედეგებზე დაყრდნობით ღვიძლის ციროზის გამოვლენაში 2D-SWE-ამ გამოავლინა მეტი უპირატესობა ვიდრე TE-ამ. 2D SWE -სთვის მგრძობელობა და სპეციფიურობა იყო 90 % და 100 %, დადებითი და უარყოფითი პროგნოზირებადი მნიშვნელობა იყო შესაბამისად 100 % და 50 %. ხოლო TE -სთვის მგრძობელობა და სპეციფიურობა იყო 80 % და 100 %, დადებითი და უარყოფითი პროგნოზირებადი მნიშვნელობები იყო შესაბამისად 100 % და 33,3 %.

კვლევის შედეგები გათვალისწინებული და დანერგილი იქნება პრაქტიკულ სამედიცინო საქმიანობაში, რაც მნიშვნელოვანი იქნება ჰეპატოლოგების, თერაპევტებისა და რადიოლოგების მიერ პაციენტის მართვისას.

დასაცავად გამოტანილი დებულებები:

2D-SWE -ით შეფასებული ღვიძლის სიმკვრივის მეშვეობით ვავლენთ ღვიძლის ფიბროზს და ვსაზღვრავთ მის ხარისხს.

2D-SWE-ით შეფასებული ღვიძლის სიმკვრივე სტატისტიკური სარწმუნოებით კორელირდება მნიშვნელოვან კლინიკურ-ბიოქიმიური მონაცემებთან.

2D-SWE-ით შესაძლებელია საყლაპავის ვარიკოზული ვენების პროგნოზირება და მსჯელობა მათი ხარისხის შესახებ.

2D-SWE სასარგებლოა მკურნალობის პერიოდში ღვიძლის ფიბროზის მონიტორინგისთვის.

2D-SWE კორელაციაშია MRI-თან მძიმე ფიბროზის და ციროზის შემთხვევაში.

2D-SWE-ს აქვს მეტი უპირატესობები და რიგ შემთხვევაში იძლევა მაღალ დიაგნოსტიკურ შესაძლებლობებს ვიდრე TE-ს.

## 2. სამეცნიერო ლიტერატურის მიმოხილვა

### 2.1 ღვიძლის ფიბროზი

ღვიძლის ფიბროზი წარმოადგენს პათო-ფიზიოლოგიურ პროცესს, რომლის განვითარებას საფუძვლად უდევს ღვიძლის ქრონიკული დაავადებები. ღვიძლის ქსოვილის ქრონიკული დაზიანების შედეგად ხდება უჯრედების დაზიანება და ამის საპასუხოდ ვითარდება რეგენერაცია- პათოლოგიური აღდგენითი პროცესები. უჯრედთა ნეკროზს და დეგენერაციას მოყვება უჯრედგარეთა მატრიქსის და კოლაგენის დეპონირება (C. Li, Li, and Zhang 2018) (Bao et al. 2021).

ღვიძლის ფიბროზის განვითარების მრავალი ფაქტორი არსებობს, მაგრამ მათ შორის ყველაზე მნიშვნელოვანი არის 3: ალკოჰოლის ჭარბად გამოყენება, ქრონიკული ვირუსული ინფექცია (HBV და HCV) და მეტაბოლური სინდრომი, რამაც თავის მხრივ შეიძლება გამოიწვიოს ღვიძლის არაალკოჰოლური ცხიმოვანი დაავადება (NAFLD) და არაალკოჰოლური სტეატოჰეპატიტი (NASH) (Lambrecht et al. 2019).

აღმოჩნდა, რომ ღვიძლის ფიბროზი შექცევადი პროცესია დროული გამოვლენის და შესაბამისი მკურნალობის შემთხვევაში, მაგრამ თუ იგი ციროზში გადავიდა, უკუგანვითარების პროცესი არაკეთილსაიმედო ხდება. მიუხედავად იმისა, თუ რომელი ფაქტორია დაავადების გამომწვევი ფიბროზის პროცესი ერთნაირად მიმდინარეობს.

ღვიძლის ქრონიკული ანთების დროს დაზიანებული უჯრედები გამოყოფენ ისეთ მედიატორებს, როგორცაა ციტოკინები და ქიმიოკინები. აღნიშნული მედიატორები უზრუნველყოფენ ანთებითი უჯრედების: ლიმფოციტების, ნეიტროფილების, მაკროფაგების, ეოზინოფილების, ბაზოფილების, მასტოციტების მოგროვებას. ეს პროცესი თავის მხრივ ააქტიურებს იმ უჯრედებს, რომლებიც ხელს უწყობენ ფიბროზის განვითარებას (Bao et al. 2021). დაზიანებული ჰეპატოციტების მიერ ხდება ღვიძლის რეზიდენტი-ვარსკვლავური უჯრედების (HSCs) აქტივაცია და მიოფიბრობლასტებად (MFBs) დიფერენცირება. იწყება დიდი რაოდენობით

ექსტრაუჯრედული მატრიქსის (ECM) დაგროვება. აღნიშნული პროცესის დროში გახანგრძლივება განაპირობებს ღვიძლის ქსოვილში ფიბროზული ქსოვილის ჩანაცვლებას და გავრცელებას (Lambrecht et al. 2019) (Bao et al. 2021).

ხანგრძლივი დაზიანების დროს HSCs -ების მუდმივი გააქტიურება იწვევს ბალანსის დარღვევას ECM დეპონირებასა და დაშლას შორის, რაც წარმოადგენს პროგრესული ფიბროზის საფუძველს. გარდა ამისა, მოწინავე ფიბროზის დროს გააქტიურებული HSCs -ების დიდი რაოდენობა და მიოფიბრობლასტების კუმშვადობა ხელს უწყობს ღვიძლის სინუსოიდების შეკუმშვას. ეს ყველაფერი კი გავლენას ახდენს როგორც სისხლის მიმოქცევაზე ასევე ნივთიერებათა ცვლაზე და მონაწილეობას იღებს ღვიძლის დისფუნქციის ჩამოყალიბებაში (Roehlen, Crouchet, and Baumert 2020). ასე, რომ ღვიძლის ფიბროზი წარმოადგენს გარკვეული პროცესების მიმდინარეობის შედეგს, რომელიც თავის თავში მოიცავს: ფიბროგენეზის სტიმულაციას - ექსტრაუჯრედული მატრიქსის (ECM) სინთეზს და ფიბროლიზის რეგულირებას მოშლას. ECM სტრუქტურის ცვლილება იწვევს სიმკვრივის ცვლილებას, რომელიც იზომება ღვიძლის ფიბროზის არაინვაზიური კვლევის ზოგიერთ ფიზიკურ ტექნიკაში (Lurie et al. 2015).

ღვიძლის ფიბროზის განვითარების დროს კოლაგენის რაოდენობის განსაზღვრა მათემატიკური სიზუსტით არ ხდება. უფრო მეტიც, ფიბროზის პროგრესირება არ წარმოადგენს ერთგვაროვან პროცესს და დროთა განმავლობაში იცვლება. ფიბროზის განვითარება ადრეულ ეტაპზე მიმდინარეობს უფრო ნელი ტემპით, კოლაგენის შემცველობის მცირედი ზრდით (Horowitz et al. 2017).

ნებისმიერი ეტიოლოგიის მიუხედავად, ღვიძლის ფიბროზი არის ღვიძლის ქრონიკული დაავადებების პროგრესირების შედეგი და თუ არ მოხდა დროული კლინიკური ჩარევა, პროცესი გადაიზრდება ღვიძლის ციროზში ან ჰეპატოცელულურ კარცინომაში (HCC).

ბოლოდროინდელი კვლევების მიხედვით, ფიბროზის პროგრესირების ხელშემწყობი მნიშვნელოვანი ფაქტორი არის ჰიპოქსია. თავის მხრივ ღვიძლის ფიბროზის დროს განვითარებულმა პროცესებმა შეიძლება კიდევ უფრო გააძლიეროს ჰიპოქსიის ხარისხი. ECM -ის გადაჭარბებული დეპონირებით და



ღვიძლის ფიბროზის განვითარებით ხდება სისხლძარღვთა წინააღმდეგობის ზრდა ღვიძლში. პორტული ვენის წინააღმდეგობის ზრდა კი განაპირობებს პორტული ვენების სისხლის მიმოქცევის სიჩქარის და სისხლის ნაკადის შემცირებას, რაც იწვევს ღვიძლში სისხლით ჟანგბადის მიწოდების შემცირებას. ეს ყოველივე კი უფრო აღრმავებს ღვიძლის ჰიპოქსიას. HCC შემთხვევაში უჯრედების ჰიპოქსია განაპირობებს ისეთი რეაქციების ჯაჭვს, რაც იწვევს ღვიძლის სინუსოიდურ კაპილარიზაციას და მომატებულ ანგიოგენეზს, მეტაბოლურ ცვლილებებს, სიმსივნის ინვაზიას, მეტასტაზირებას... (Cai et al. 2021).

ღვიძლის ციროზის (LC) დროს დიფუზურად მიმდინარეობს ღვიძლის ნორმალური არქიტექტურის გარდაქმნა და პათოლოგიური კვანძების წარმოქმნა. ციროზი შეიძლება იყოს მიკრო და მაკროკვანძოვანი. მაკრონოდულური ციროზის დროს კვანძების ზომა აღემატება 3 მმ-ს (Soresi et al. 2014). ჰეპატოციტების ნეკროზსა და რეგენერაციის პროცესების შედეგად ხდება ღვიძლის პარენქიმის შემცირება და პათოლოგიური რეკონსტრუქციის გამო სისხლის მიმოქცევის დარღვევა. წარმოქმნილი პორტოსისტემური შუნტი იწვევს პორტულ ჰიპერტენზიას, ღვიძლის უკმარისობას, ასციტს, ჰიპონატრიემიას, ღვიძლის მიერ ენცეფალოპათიას. შემდეგ უკვე ფილტვების, თირკმელების და გულის მუშაობის შეფერხებას (Yoshiji et al. 2021). პორტული ჰიპერტენზია და ღვიძლის უკმარისობა ხელს უწყობს ჰეპატოცელულური კარცინომის წარმოქმნას (Soresi et al. 2014).

ღვიძლის ფიბროზიდან ციროზის ფორმირებას ზოგჯერ ათწლეულები სჭირდება. პროცესი ნელა მიმდინარეობს ისეთ შემთხვევებში, როცა გვაქვს HCV ინფექცია ან NASH, მაგრამ ეს პროცესი სწრაფად პროგრესირებს ბილიარული ობსტრუქციის, ღვიძლის გადანერგვის შემდეგ განვითარებული იმუნოსუპრესიის დროს ან ადამიანის იმუნოდეფიციტის ვირუსით (HIV) თანდართული ინფექციის შემთხვევაში (Horowitz et al. 2017).

ციროზის დეკომპენსაციის ფაზის დროს, როცა თვალსაჩინო ხდება მთელი რიგი კლინიკურ-ლაბორატორიული ნიშნები (ასციტი, ენცეფალოპათია, საყლაპავის ვარიკოზი, სისხლდენა კუჭ-ნაწლავიდან, თრომბოციტოპენია, ჰიპოალბუმინემია), დაავადების დიაგნოსტიკა სირთულეს არ წარმოადგენს, მაგრამ კომპენსირებული

ციროზის დიფერენცირება ქრონიკული ჰეპატიტისგან და ფიბროზისგან მარტივი არ არის. ამიტომაც არის, რომ ღვიძლის ფიბროზის სტადიის და ციროზის ზუსტი შეფასება საპასუხისმგებლო და ფუნდამენტური საკითხია არა მარტო სწორი დიაგნოზირებისთვის, არამედ დროული მკურნალობისთვის, რათა თავიდან იქნას აცილებული გართულებები და ფატალური შედეგები (Soresi et al. 2014).

ზოგჯერ გადამწყვეტი მნიშვნელობა აქვს ღვიძლის ციროზის და ფიბროზის ეტაპების ზუსტ დადგენას, რადგან მათი მკურნალობის რეკომენდაციები განსხვავდება ღვიძლის ქრონიკული დაავადებების (CLD) ტიპის მიხედვით. სასურველია, ნამკურნალები იყოს C ჰეპატიტის ვირუსით (HCV) დაინფიცირებული ყველა პაციენტი, მაგრამ არსებობს ისეთი ადგილები, სადაც რესურსები შეზღუდულია და მკურნალობის პრიორიტეტულობისთვის გამოიყენება ღვიძლის ფიბროზის სტადია. ასე მაგალითად, პრიორიტეტულია F3 ან F4 ფიბროზით დაავადებული პაციენტების მკურნალობა მძიმე გართულებების რისკის გამო. F2 ფიბროზით დაავადებულებს კი აქვთ მკურნალობის დაბალი პრიორიტეტი გართულებების შედარებით ნაკლები რისკის გამო (Sigrist et al. 2017).

ღვიძლის ქრონიკული დაავადების დროულმა მკურნალობამ შეიძლება განაპირობოს პროცესის სტაბილიზაცია ან გამოასწოროს ღვიძლის ფიბროზი. ღვიძლის ფიბროზის ზუსტი დიაგნოზი და ეტაპების დიფერენცირება აუცილებელია პროგნოზის დასადგენად, რისკების გამოსავლენად, პროგრესირების მონიტორინგისთვის და თერაპიის დაგეგმვისთვის (Y. N. Zhang et al. 2020).

## 2.2 ღვიძლის დიფუზური დაავადების დიაგნოსტიკის მეთოდები

ღვიძლის ფიბროზის დიაგნოზის დადგენის მიზნით ძირითადად გამოიყენება კვლევის რადიოლოგიური მეთოდები: ულტრასონოგრაფია (US), კომპიუტერული ტომოგრაფია (CT) და მაგნიტურ-რეზონანსული ტომოგრაფია (MRI). კლინიკურ პრაქტიკაში ახლად დანერგილი თანამედროვე გამოსახულების ტექნიკა მოიცავს US ელასტოგრაფიას და MR ელასტოგრაფიას (Horowitz et al. 2017).

ღვიძლის ფიბროზის შეფასებების კლინიკურად გამოყენებად მეთოდებს მიეკუთვნება ინვაზიური და არაინვაზიური მეთოდები. ინვაზიურია-ღვიძლის ბიოფსია (LB). არაინვაზიურ მეთოდებში შედის სეროლოგიური ტესტები და ინსტრუმენტული მეთოდები. მათგან ფიბროზის პროგრესირების შეფასებისთვის კლინიკურ მედიცინაში ყველაზე საიმედო ტექნიკად ითვლება ელასტოგრაფია. (Soresi et al. 2014). შესაბამისად მათი გამოყენება უფრო და უფრო იზრდება. ზოგიერთ ქვეყანაში კი მკვეთრად შემცირდა ბიოფსიების რაოდენობა, მინიმუმ B და C ჰეპატიტის რუტინული შეფასების მიზნით (Lurie et al. 2015).

ციროზის ფიბროზის ეტაპების დიფერენცირებისთვის და კლასიფიკაციისთვის ამჟამად ყველაზე ფართოდ გამოიყენება METAVIR შკალა, რომელიც წარმოადგენს ჰისტო-პათოლოგიური შეფასების სისტემას. ამ სისტემის მიხედვით გამოიყოფა ფიბროზის 5 სტადია. ესენია: F0 - ნორმალური ღვიძლი, F1- მინიმალური ფიბროზი, F2 - მნიშვნელოვანი ფიბროზი, F3 - მკვეთრი ფიბროზი, F 4-ციროზი (Sigrist et al. 2017). ამ ქულებზე დაყრდნობით ჩვენ შეგვიძლია განვსაზღვროთ დაავადების პროგნოზი და დავაკვირდეთ, თუ როგორ ვითარდება პროცესი ჩატარებული მკურნალობის საპასუხოდ. გარდა ამისა, უნდა შეფასდეს პაციენტს აქვს თუ არა ციროზი და საჭიროებს თუ არა იგი სკრინინგულ შემოწმებას ჰეპატოცელულარულ კარცინომაზე (HCC).

### 2.2.1 ღვიძლის ბიოფსია

ღვიძლის ბიოფსია (LB) არის უნიკალური მეთოდი, რომელიც გამოიყენება ღვიძლის ქსოვილის მისაღებად და შესაძლებლობას იძლევა მოვახდინოთ მისი ჰისტოპათოლოგიური შეფასება (Pokorska-Spiewak et al. 2015). ბიოფსიის საშუალებით ჩვენ შეგვიძლია შევაფასოთ, როგორც ღვიძლის დიფუზური და კეროვანი დაზიანებები, ასევე ტრანსპლანტაციის შემდგომი გართულებები (Jain et al. 2021). ღვიძლის ბიოფსია არის გამოკვლევის ოქროს სტანდარტი, რომელიც დანერგილია ღვიძლის დიფუზური დაავადებების გამოვლენისთვის. იგი იძლევა ფიბროზის სტადიების, ანთების, სტეატოზის, ნეკროზის, ციროზის და სხვა

ჰისტომორფოლოგიური ცვლილებების შესახებ მნიშვნელოვან ინფორმაციას (Kishanifarahani et al. 2019). ღვიძლის ბიოფსიას ასევე შეუძლია ინფორმაცია მოგვაწოდოს CLD -ის ეტიოლოგიის შესახებ, როცა ღვიძლიში მიმდინარეობს ფიბროზის აუხსნელი მატება (Horowitz et al. 2017)(Kishanifarahani et al. 2019).

ღვიძლის ბიოფსია წარმოადგენს ინვაზიური პროცედურას და საჭიროებს სულ მცირე 5 პორტული ტრაქტის შერჩევას. ოპტიმალურად ითვლება 11 - ზე მეტი ნიმუშის აღება (Babu et al. 2016)(Kishanifarahani et al. 2019)(Pokorska-Śpiewak et al. 2015).

ფიბროზის და მისი სტადიის შეფასებისთვის გამოიყენება METAVIR და Ishak შკალები (Babu et al. 2016).

ღვიძლის ბიოფსიას მიმართავენ მაშინ, როდესაც არაინვაზიური მეთოდები არასაკმარის ინფორმაციას იძლევა. რეკომენდებულია ბიოფსია მიმდინარეობდეს ულტრასონოგრაფიის კონტროლით, რათა შედეგები იყოს უფრო ზუსტი. ბრმად ჩატარებული ბიოფსიის დროს არასასურველი შედეგების რისკი იზრდება. ბიოფსია, როგორც კვლევის მეთოდი უსაფრთხო პროცედურად განიხილება. თუმცა ის მაინც ინვაზიური ჩარევას წარმოადგენს და შეიძლება სხვადასხვა გართულებების ან სიკვდილის მიზეზიც კი გახდეს. აქედან გამომდინარე, ბიოფსიის რისკი და მისი შედეგებით მიღებული სარგებელი უნდა იყოს კარგად შეფასებული (Neuberger et al. 2020).

მედიცინის მიღწევებისა და თანამედროვე ინსტრუმენტული გამოკვლევების არსებობის მიუხედავად, არსებობს დაავადებები, რომელთა გამოვლენისთვის ღვიძლის ბიოფსია კვლავ შეუცვლელ მეთოდად რჩება (V et al. 2017).

ღვიძლის ქსოვილის სინჯების მისაღებად არსებობს 3 გზა. ღვიძლის პერკუტანული ბიოფსია ( PC-LB ) ულტრაბერის დახმარებით გვეხმარება იმაში, რომ თავიდან იქნეს აცილებული ისეთი გართულებები, როგორცაა პნევმოთორაქსი, ორგანოების პერფორაცია, ნაწლავების ან ნადვლის ბუშტის დაზიანება, პერიტონიტი, ჰიპოტენზია, ინფექცია, პნევმოთორაქსი ან ჰემოთორაქსი, ბაქტერიემია და სიკვდილიანობა (0,2-1 %). ღვიძლის ტრანსიუგულარული ბიოფსია LB (TJLB), ამ პროცედურის დროს, საუფლე ვენიდან

ღვიძლის ვენის გავლით, ბიოფსიის ნემსი შედის ღვიძლში და ისე ხდება ქსოვილის მიღება. ბოლო წლებში განვითარდა ღვიძლის ქსოვილის მოპოვების უახლესი მეთოდი - ენდოსკოპიური ულტრაბგერითი მეთოდით ღვიძლის ბიოფსია (EUS-LB). პროცედურა ტარდება ტრანსგასტრო-დუოდენალური ტრაქტის გავლით და მიმდინარეობს რეალურ დროში ენდოსკოპიური ულტრაბგერითი დაკვირვების ქვეშ.

პერკუტანული ბიოფსიის (PCLB) უპირატესობას წარმოადგენს ის ფაქტი, რომ ოპერატორები დიდი ხანია იცნობენ ამ მეთოდს და უკეთესად ფლობენ მის ტექნიკას. ნაკლი ის არის, რომ პაციენტები ამ პროცედურის შემდეგ განიცდიან დისკომფორტს პუნქციის ადგილას. დისკომფორტს აღრმავებს ის ფაქტიც, რომ ეს მეთოდი საჭიროებს დიდი რაოდენობით მასალის აღებას და ამ მიზეზით ხდება ბევრი ჩხვლეტა. ბიოფსიის ნემსი არის მსხვილი და ის გადის კანიდან შიდა მიმართულებით ყველა შრეს, რამაც შეიძლება სისხლძარღვების და ნეკნთაშორისი ნერვების დაზიანება გამოიწვიოს. გართულებების რისკი არის უფრო მაღალი. ამ მანიპულაციის შემდგომი რეაბილიტაცია მოითხოვს მეტ დროს (Johnson et al. 2020) (Ali et al. 2020). პერკუტანული ბიოფსია სისხლდენით შეიძლება გართულდეს 10%-მდე შემთხვევაში. ისეთი მდგომარეობები, როგორცაა ხანდაზმული ასაკი, თანმხლები დაავადებები, კოაგულოპათიები, ოპერატორის დაბალი კვალიფიკაცია... ზრდიან სისხლდენის რისკებს (Ali et al. 2020).

ასევე არსებობს ღვიძლის ბიოფსიის სხვა ტიპები, ესენია: ტრანსფემორალური ბიოფსია-როცა შედიან ბარძაყის არტერიიდან და ლაპარასკოპიული ბიოფსია, როცა ლაპარასკოპიის ან ლაპატრომიის დროს ხდება ბიოფსიის წარმოება (Neuberger et al. 2020).

ბოლო ათწლეულის განმავლობაში ღვიძლის ბიოფსიათა რიცხვი მკვეთრად შემცირდა, რადგან განვითარდა სხვადასხვა არაინვაზიური კვლევები, ფართოდ დაინერგა იმუნოლოგიური, ბიოქიმიური და გენეტიკური მარკერების გამოყენება პრაქტიკაში (Jain et al. 2021). ღვიძლის ბიოფსიის ერთ-ერთ მთავარ შეზღუდვად განიხილება ის ფაქტი, რომ ფიბროზი როგორც დინამიური პროცესი, მოითხოვს სკრინინგს და დაკვირვებას, ამიტომ კვლევის ეს მეთოდი ნაკლებად გამოიყენება ფიბროზის განვითარების და მასზე თერაპიული საშუალებების ეფექტის

შესაფასებლად (Soresi et al. 2014). გასათვალისწინებელია ისიც, რომ არსებობს ცდომილების რისკიც, ფიბროზი ღვიძლში არათანაბრადაა გადანაწილებული და ბიოფსიური მასალის შეფასებით შეიძლება ვერ მივიღოთ სრული და ზუსტი სურათი. აღნიშნული ცდომილება ზოგჯერ 20 %-მდე აღწევს (Babu et al. 2016).

ღვიძლის ბიოფსიას აქვს მნიშვნელოვანი უპირატესობები ღვიძლის ფიბროზის დიაგნოზის გამოვლენაში და სტადიურობის დადგენაში, მაგრამ ამ მეთოდსაც აღნიშნება გარკვეული შეზღუდვები. ამან განაპირობა ახალი არაინვაზიური მიდგომების კიდევ უფრო განვითარება და დანერგვა, რაც მკვეთრად ამცირებს ღვიძლის ბიოფსიის საჭიროებას და ღვიძლის ბიოფსიის ალტერნატივას გვთავაზობს ელასტოგრაფიის სახით, რომელიც გამოირჩევა არაინვაზიურობით, ობიექტურობით და რაოდენობრივი მახასიათებლებით (Y. N. Zhang et al. 2020).

## 2.2.2 არაინვაზიური შრატის მარკერები

შრატის ბიომარკერებს აქვთ მაღალი გამოყენების (>95%) უპირატესობა, თუმცა არც ერთი მარკერი არ არის ღვიძლის ფიბროზის გამოვლენაში ერთმნიშვნელოვნად სპეციფიური, რადგან მათ შედეგებზე შეიძლება გავლენა იქონიოს პაციენტის სხვადასხვა მდგომარეობამ (Y. N. Zhang et al. 2020). მნიშვნელოვანია რამდენიმე შრატის მარკერი, რომელიც გამოიყენება ღვიძლის ციროზის დიაგნოზირებისთვის. მათ შორისაა FibroTest, თრომბოციტების თანაფარდობის ინდექსი (APRI), პროთრომბინის ინდექსი (PI), AST/ALT თანაფარდობა (AAR) და Lok ინდექსი .

ამ მარკერებიდან რომელიმე მათგანი ცალკე აღებული მნიშვნელოვან ინფორმაციას არ იძლევა და კლინიკურ მიდგომებში იყენებენ მათი პანელების კომბინაციებს. თუმცა, მათი პროგნოზული მნიშვნელობა არ არის მკაფიო. ისინი ფიბროზის ადრეულ სტადიაში არაინფორმაციულია. მათი მონაცემები გვეხმარება მხოლოდ მნიშვნელოვანი ფიბროზისა და ციროზის გამორიცხვაში (Lee and Kim 2014a)(Lurie et al. 2015). შრატის მარკერებზე დაყრდნობით შესაძლებელია მოხდეს დიფერენცირება მნიშვნელოვანი ფიბროზის მქონე პაციენტებისა (F2- F4 ) და უმნიშვნელო ფიბროზის მქონე პაციენტებს (F0-F1) შორის. მაღალი სიზუსტით (AUROC 0.70-0.86) (Horowitz et al. 2017). აქედან გამომდინარე, ღვიძლის ფიბროზის

პირველადი შეფასების მოდელებად რჩება ბიოფსია და ახლადგანვითარებული ელასტოგრაფიული ტექნიკა, ვინაიდან მათი დასკვნები უფრო ერთმნიშვნელოვანია (Paparo et al. 2014).

### 2.2.3 მაგნიტურ-რეზონანსული ტომოგრაფია

მაგნიტურ-რეზონანსული ტომოგრაფია მაღალინფორმატიული კვლევის მეთოდია ღვიძლის დიფუზურ დაზიანებათა დიაგნოსტიკაში. მრ ტომოგრაფიისას ღვიძლის დიფუზური პარენქიმული ცვლილებების ხასიათის დადგენა ეფუძნება ღვიძლის პარენქიმის ნორმალური სიგნალის ინტენსიობის ცვლილებებს. ტომოგრამებზე ქსოვილების კონტრასტულობა დამოკიდებულია დროზე, რომელიც აუცილებელია პროტონების რელაქსაციისათვის, უფრო ზუსტად მის ორ კომპონენტზე. ეს არის T2 - განივი რელაქსაციის დრო და T1 - სიგრძივი რელაქსაციის დრო. სხეულის ყველა ქსოვილს აქვს განივი და სიგრძივი რელაქსაციის დამახასიათებელი მნიშვნელობა, ამასთან T1 უფრო გრძელია T2-ზე 2-5-10-ჯერ. რელაქსაციის დროზე დამოკიდებულების კანონზომიერებიდან გამომდინარე, ქსოვილებში წყალბადის შემცველობაზე, შესაბამისად წყლის შემცველობაზე დამოკიდებულებით, გამოვლენილ იქნა, რომ ქსოვილები რომლებიც შეიცავენ დიდი რაოდენობით წყალს - შეშუპების, ნეკროზის და მომატებული ვასკულარიზაციის დროს აქვთ T2-ის გახანგრძლივებული მნიშვნელობა, მაშინ როცა ქსოვილებს ფიბროზირების ელემენტებით აქვთ- T2 რელაქსაციის შემოკლებული დრო და შესაბამისად დაქვეითებული სიგნალის ინტენსიობა (Martí-Bonmatí and Delgado 2010)(Takayama et al. 2015) (Z. Li et al. 2016) (Z. Zhou et al. 2017)(Wáng et al. 2019) (Vernuccio et al. 2021). T2 შეწონილ გამოსახულებებზე ციროზის დროს რეგენერაციის კვანძები და შემაერთებელქსოვილოვანი ჭიმები ვლინდებიან დაქვეითებული ინტენსიობის სიგნალის სტრუქტურების სახით.

კვლევის მეთოდის მნიშვნელობა მატულობს დიფუზური ცვლილებების ფონზე კეროვანი დაზიანების ციროზ-კიბოს ან სიმსივნური ინფილტრაციის შემთხვევაში. საკონტრასტო ნივთიერების გამოყენებისას სიგნალის ინტენსიობა მატულობს, რაც

არაა დამახასიათებელი ფიბროზული ჭიმებისა და ნაწიბურებისათვის (Martí-Bonmatí and Delgado 2010)(Ramalho et al. 2017).

ღვიძლის დიფუზური დაზიანებისას მნიშვნელოვანია წილების და სეგმენტების ზომების არათანაბარი ცვლილებების გამოვლენა. ციროზის დროს წილების და სეგმენტების ზომების ცვლილებები სხვადასხვა თანმიმდევრობით ხდება. ასე მაგალითად კუდიანი წილი თავისი ანატომიური მდებარეობის გამო და განსხვავებული სისხლმომარაგების გამო ხშირად განიცდის ჰიპერტროფიას, მაშინ როცა მარჯვენა წილი ფიბროზულად იჭმუხნება (Martí-Bonmatí and Delgado 2010)

მაგნიტურ-რეზონანსული ტომოგრაფიით შესაძლებელია ღვიძლში ცხიმის ჭარბი შემცველობის გამოვლენა. მრტ კვლევით დამახასიათებელი სიგნალი ცხიმოვანი ქსოვილისგან ცხიმოვანი ინფილტრაციის გამოვლენის საშუალებას იძლევა, თუმცა ამ ფონზე შესაძლებელია სხვა პათოლოგიური ნიშნების შენიღბვა. მრ ტომოგრაფიით ცხიმი ხასიათდება T1 რელაქსაციის ძალზე მოკლე დროით, ამიტომ სპინ ექო T1 შეწონილ გამოსახულებებზე (სპინ-ექო ეს არის ნიმუშზე რადიოსიხშირული იმპულსების თანმიმდევრობის მიწოდების შემდეგ ბირთვული მაგნიტური რეზონანსის და ელექტრონული პარამაგნიტური რეზონანსის სპონტანური წარმოქმნის ფენომენი) სიგნალის ინტენსიობის დაქვეითება ღვიძლში ცხიმის ლოკალური დაგროვების გამოხატულებაა. ცხიმის T2 რელაქსაციის დროის მნიშვნელობა სპინ-ექო თანმიმდევრობებში სხვა ქსოვილებთან შედარებით რამდენადმე მოკლეა და შესაბამისად ვლინდება ჰიპო- ან საშუალო ინტენსიობის სიგნალებით. მრ ტომოგრაფიისას შესაძლებელია ღვიძლის პარენქიმაში გამოვავლინოთ ფიბროზის და ცხიმის დეპოზიტები (Martí-Bonmatí and Delgado 2010) (Z. Zhou et al. 2017)(Vernuccio et al. 2021).

#### 2.2.4 ულტრასონოგრაფიული გამოკვლევა

ღვიძლის სტრუქტურის შესაფასებლად, ფიბროზის გამოვლენისთვის და ციროზის სკრინინგის პირველი რიგის ვიზუალიზაციის მეთოდი არის B რეჟიმის ანუ რუხშკალიანი ულტრასონოგრაფია (US.) ამ მეთოდის უპირატესობაა ის, რომ არის მარტივი პროცედურა, არაინვაზიური და დაბალბიუჯეტური. მნიშვნელოვანია, რომ



მას არ აქვს მაიონებელი გამოსხივება, რაც იმის საშუალებას იძლევა, საჭიროებისამებრ, რამდენჯერმე განვახორციელოთ კვლევა და ვაწარმოოთ მონიტორინგი (Lurie et al. 2015)(Soresi et al. 2014)(S. Li et al. 2019)(Horowitz et al. 2017)(Frulio and Trillaud 2013)(Sharma, Khalili, and Nguyen 2014)(Kim, Jeong, and Baik 2014)(Yeom et al. 2015)(Zheng et al. 2003).

ჩვეულებრივი,ზოგადი ულტრაბგერითი გამოკვლევა მეტად ღირებულ ინფორმაციას იძლევა ღვიძლში მორფოლოგიური და სტრუქტურული ცვლილებების გამოსავლენად. US, როგორც ციროზის არაინვაზიური დიაგნოზირების ტექნიკა ფართოდ დანერგილი მეთოდია. ფიბროზის პროგრესირება ღვიძლის ქრონიკული დაავადებების მიმდინარეობისას ვლინდება სონოგრაფიულად დამახასიათებელი ისეთი თავისებურებებით როგორცაა: ჰეპატომეგალია, კაუდალური წილის ჰიპერტოფია, ღვიძლის კიდეების და პარენქიმის კვანძოვანი ცვლილებები, პორტული ჰიპერტენზია,პორტული ვენის დიამეტრის ცვლილება, მასში ნაკადის სიჩქარის,ნაკადის დინების ცვლილებები, ასციტი,სპლენომეგალია (Lurie et al. 2015)(Soresi et al. 2014) (Sharma, Khalili, and Nguyen 2014)(Kim, Jeong, and Baik 2014) (Zheng et al. 2003).

თავდაპირველად ვლინდება ჰეპატომეგალია და მოგვიანებით, დაავადების პროგრესირებასთან ერთად ვითარდება ატროფიული ცვლილებები.ღვიძლის ქსოვილის ჰისტოლოგიური შეფასების საფუძველზე US გამოკვლევისას 85 პაციენტზე ჩატარებული კვლევის დროს ფიბროზის დიაგნოზი გამოვლინდა 57% მგრძნობელობით და 88% სპეციფიკით. მოგვიანებით ჩატარებულმა კვლევამ დაადგინა ციროზის დიაგნოზისთვის 7 ან 2 მნიშვნელოვანი მახასიათებელი. 7 კომპონენტთან მახასიათებელში შედის : კვანძოვანი დაზიანება,კარის ვენის დიამეტრი,ნაკადის სიჩქარე კარის ვენაში,ღვიძლის ზომები,კაუდალური წილის ჰიპერტოფია, ექოგენობა და ელენთის ზომა . 2 კომპონენტისანი მოიცავს - ღვიძლის კვანძოვან დაზიანებას და ნაკადის სიჩქარის ცვლილებას კარის ვენაში (Lurie et al. 2015). LC -ის უაღრესად მნიშვნელოვანი მახასიათებელია კაუდალური წილის ჰიპერტოფია, რომელიც სპეციფიურ აღმოჩენად ითვლება. სხვადასხვა გამოკვლევების მიხედვით, ეს ასიმეტრია თვალსაჩინოდ ვიზუალიზდება ულტრაბგერითი გამოკვლევით. კაუდალური წილის განივი დიამეტრის შეფარდება

მარჯვენა წილის განივ დიამეტრთან გვაძლევს მნიშვნელოვან პარამეტრს. თუ ეს მაჩვენებელი  $>0.65$  მდგომარეობა მიუთითებს ნორმიდან გადახრას. ამ თანაფარდობით შეიძლება განისაზღვროს მკვეთრი LC 95% სპეციფიკით და 43% მგრძნობელობით (Soresi et al. 2014). ამ პარამეტრის სანდოობას აღრმავებს კვლევებით დადგენილი მოცემულობა, რომ კაუდალური წილის და მარჯვენა წილის განივი ზომის შეფარდებით ციროზული ღვიძლი განსხვავდება არაციროზულისგან 84 % მგრძნობელობით, 100% სპეციფიკურობით და 94% სიზუსტით (Lurie et al. 2015).

ვირუსული ჰეპატიტი ხშირად ასოცირდება ბილიარული ცვლის დარღვევებთან. ღვიძლის ციროზით დაავადებულ პაციენტებში ხშირად აღინიშნება ნაღვლის ბუშტის ზომის, ფორმის და კედლის სისქის ცვლილებები. ვირუსული ჰეპატიტის დროს ნაღვლის ბუშტში გამოხატული ცვლილებების მექანიზმი უცნობია. შესაძლოა არსებობდეს სხვადასხვა გამომწვევი ფაქტორი, რომელიც იწვევს აღნიშნულ პროცესებს. მაგ. ჰეპატიტის ვირუსით უშუალო ინვაზიურობა, მეორადი ინფექცია, იმუნიტეტის დაზიანება, ნაღვლის ბუშტის კედლის შეშუპება პორტული ჰიპერტენზიის გამო, ნაღვლის ბუშტის ვენის გარსის ობსტრუქცია და ა.შ. (Zheng et al. 2003).

რაც შეეხება ელენტას, ღვიძლის დიფუზური დაზიანების დროს, AASLD (ღვიძლის დაავადებების შემსწავლელი ამერიკული ასოციაცია) გაიდლაინის მიხედვით იზოლირებული სახით გამოხატული სპლენომეგალია წარმოადგენს პორტული ჰიპერტენზიის საყურადღებო და მგრძნობიარე, მაგრამ არასპეციფიურ ნიშანს (Yen et al. 2019)

ულტრასონოგრაფიის დანერგვით ხელმისაწვდომი გახდა ღვიძლის შესწავლა, კიდევ უფრო მეტ ინფორმაციას გვაძლევს ფერადი დოპლერი და ულტრასონოგრაფია კონტრასტული გაძლიერებით (Soresi et al. 2014).

დოპლერული კვლევით პორტული ჰიპერტენზია გამოვლინდება შემდეგი ცვლილებებით: 1) პორტულ ვენაში სისხლის ნაკადის სიჩქარის შემცირება ( $<14-16$  სმ/წმ 2) მგრძნობელობა და სპეციფიურობა შესაბამისად 80-88 % და 80-96%. ეს არის ყველაზე მნიშვნელოვანი მახასიათებელი. 2) პორტული ვენების შეშუპების ინდექსი  $> 0.08$ . მისი გაზომვა რთულია და ეს პარამეტრი ჩვეულებრივ შემთხვევებში არ

გამოიყენება. არსებობს კიდევ მესამე პარამეტრი -ღვიძლის არტერიული ინდექსის გაზომვა,რომელიც ნაკლებად ინფორმაციულია (Soresi et al. 2014).

პორტული ვენის სანათურის დიამეტრი თავდაპირველად 14 მმ-მდე ფართოვდება, შემდგომში პორტო-სისტემური ანასტომოზების გაჩენის გამო ჰეპატოპეტალური ნაკადი იცვლება ჰეპატოფუგალური სისხლის ნაკადით და შესაძლოა მოხდეს პორტული ვენის დიამეტრის შემცირება 10 მმ-ზე ნაკლებად. ღვიძლის არტერიას აქვს მაღალი რეზისტენტული ინდექსი,მაგრამ არტერიოვენური ან არტერიოპორტული შუნტის განვითარება იწვევს დაბალი წინააღმდეგობის გაჩენას (Yeom et al. 2015). მტკიცებულებები მიუთითებს,რომ იზოლირებულად კარის ვენის,ღვიძლის არტერიის და ღვიძლის ვენების გაზომვითი გამოკვლევების მაჩვენებლები არ უნდა იქნას გამოყენებული ღვიძლის ფიბროზის დასადგენად (Kim, Jeong, and Baik 2014)(Horowitz et al. 2017).

კონტრასტით გაძლიერებული ულტრასონოგრაფია (CEUS) დაფუძნებულია კონტრასტული ნივთიერების ინტრავენურ შეყვანაზე და მის ფონზე წარმოებულ გამოკვლევაზე. კონტრასტული აგენტები მნიშვნელოვნად აძლიერებენ სისხლის ნაკადის აღქმას. ეს მეთოდი გამოიყენება უკვე ფიბროზისა და ციროზის გამოსავლენად,ღვიძლის შიდა მიკროცირკულაციური ცვლილებების საფუძველზე,რაც განპირობებულია ღვიძლის ქრონიკული დაავადებებით გამოწვეული ფიბროზული ევოლუციით.

შეფასებული უნდა იყოს ღვიძლის ვენებში ჩამოსვლის დრო (HVAT) ან სისხლძარღვთა ტრანზიტის დრო (ITT),რომელიც განისაზღვრება როგორც შეფერხება დროში კონტრასტის შეყვანიდან კონტრასტის მიღწევამდე პორტულ ვენაში და ღვიძლის ვენაში. ფიბროზის და ციროზის დროს აღინიშნება ცვლილებები მიკროცირკულაციაში (შუნტირება და არტერიალიზაცია).სისხლი პირდაპირ ღვიძლის ვენებში იწყებს გადასვლას სინუსოიდების გვერდის ავლით და განსაზღვრავს ტრანზიტის დროს (ჰიპერდინამიური ნაკადი). HVAT მაჩვენებელი მნიშვნელოვნად მოკლეა ციროზით დაავადებულ პაციენტებში, ვიდრე არაციროზიან პირებში (Lurie et al. 2015)(Soresi et al. 2014)(Horowitz et al. 2017)(Sharma, Khalili, and Nguyen 2014)(Kim, Jeong, and Baik 2014)(G.-J. Liu and Lu 2010) (H. Jiang et al. 2018).ასევე,

გამოვლინდა,რომ უფრო მოკლე HVAT დაკავშირებული იყო საყლაპავის ვენების ვარიკოზულ გაგანიერებასთან (H. Jiang et al. 2018).

კვლევებით დადგინდა,რომ ღვიძლის რეგიონული პერფუზია (RHP ) იზრდება ციროზის პროგრესირების დროს და გარკვეულ კორელაციაშია ღვიძლის უკმარისობის ხარისხთან. RHP იზრდება ღვიძლის ფუნქციური რეზერვის შემცირებასთან მიმართებაში (Kim, Jeong, and Baik 2014)(Yang et al. 2012) .

დოპლეროგრაფიულ პარამეტრებზე დაყრდნობით შესაძლებელია ღვიძლის ფიბროზის სხვადასხვა სტადიის იდენტიფიცირება და ეს პარამეტრები კორელაციაში მოდის ინდოციანინის მწვანე კლირენსის (ICG) შეკავების მაჩვენებელთან( ინექციის მთლიანი დოზის პროცენტული მაჩვენებელი) 15 წთ (ICG 15) .აღნიშნული ითვლება ერთ-ერთ ყველაზე ღირებულ და საიმედო ტესტად ღვიძლის ფუნქციური რეზერვის შესაფასებისთვის . ამ გზით ხდება ციროზულ პაციენტებში ღვიძლის უკმარისობის პროგნოზირება.ღვიძლის ქსოვილის დაზიანების პირობებში გამოვლენილი ICG R 15-ის (ICG შეკავების მაჩვენებელი 15 წუთის განმავლობაში) ზრდა შეიძლება დაკავშირებული იყოს იმ ფაქტთან,რომ ღვიძლის სისხლის ნაკადის წინააღმდეგობა გაზრდილია ფიბროზის დროს.მიუხედავად მაღალი ინფორმატიულობისა და სარგებლიანობისა ფიბრინოგენული ცვლილებების ფონზე აღნიშნული პარამეტრის გაზომვა საკმაოდ რთულია (Yang et al. 2012).

ამრიგად, ჩვეულებრივი ულტრასონოგრაფიული გამოკვლევა სასარგებლოა ღვიძლში არსებული მორფოლოგიური და სტრუქტურული ცვლილებების გამოსავლენად.ამ მეთოდით კარგად ხდება ციროზის დიფრენცირება,მაგრამ ადრეული ფიბროზის შეფასებას და მისი ადრეული სტადიების განსაზღვრას ეს მეთოდი ვერ უზრუნველყოფს კონტრასტული გაძლიერების შემთხვევაშიც კი,რომელიც საკმაოდ ინფორმატიულია, მაგრამ სიზუსტით ჩამორჩება ულტრაბგერით ელასტოგრაფიას (S. Li et al. 2019).

## 2.2.5 ელასტოგრაფია

ელასტოგრაფია წარმოადგენს ვიზუალიზაციის ტექნიკას, რომელიც დაფუძნებულია ქსოვილის ელასტიურობაზე და ემსახურება ქსოვილის მექანიკური თვისებების არაინვაზიურ შეფასებას. მას ბოლო წლების განმავლობაში უფრო და უფრო დიდი ყურადღება ექცევა. ეს ტექნიკა ავლენს შეცვლილ ელასტიურობას რბილ ქსოვილებში სხვადასხვა დაავადების დროს, რაც სპეციფიური, პათოლოგიური და ფიზიოლოგიური პროცესების შედეგს წარმოადგენს. მიღებული თვისობრივი და რაოდენობრივი ინფორმაციის ანალიზი შესაძლოა გამოყენებულ იქნას დიაგნოსტიკური მიზნებისთვის.

ულტრაბერითი ელასტოგრაფია (USE), როგორც ქსოვილის სიხისტისადმი მგრძობიარე გამოსახულების ტექნოლოგია, პირველად აღწერილ იქნა 1990-იან წლებში და დროთა განმავლობაში მეტად შემუშავდა და დაიხვეწა (Sigrist et al. 2017).

ჯერ კიდევ ჩვენს წელთაღრიცხვამდე 400 წლით ადრე პაციენტის გასინჯვისას კლინიცისტები იყენებდნენ პალპაციას, რათა შეეგრძნოთ ქსოვილის სიმკვრივე პათოლოგიური მდგომარეობის შესაფასებლად. ელასტოგრაფია გარკვეულწილად წარმოადგენს პალპაციის დახვეწილ ფორმას, რომელიც ტექნიკურად სრულდება.

US ელასტოგრაფია არის საიმედო კვლევის მეთოდი, ამას გარდა, მარტივად შესასრულებელი. ამიტომაც ფართოდ გამოიყენება ღვიძლის ფიბროზის შესაფასებლად. ის დაფუძნებულია ჰიპოთეზაზე, რომლის მიხედვითაც ქსოვილში ფიბროზის განვითარება განსაზღვრავს ელასტიურობის შემცირებას და სიმკვრივის ზრდას.

ელასტოგრაფიისთვის ორი მნიშვნელოვანი ცნება წარმოადგენს ფუნდამენტურ საკითხს : 1) მოქმედი წნევით (დამაბვით) ქსოვილის დეფორმაციის შეფასება, რომელიც არის სტატიური ან კვაზი-სტატიური მეთოდი და განისაზღვრება დამაბვის გამოსახულების ტექნიკად. 2) მექანიკური ვიბრაციით ან სხვა ტექნიკით გამოწვეული წანაცვლების ტალღის სიჩქარის ანალიზი და იგი განისაზღვრება როგორც წანაცვლებითი ტალღის ტექნიკა.

წანაცვლების ტალღის ტექნიკური პრინციპია მექანიკური ვიბრაციით ან სხვა მეთოდით გამოწვეული წანაცვლებითი ტალღის გავრცელების სიჩქარის შეფასება, რომელიც იანგის მოდულის გამოყენებით გამოითვლება კილოპასკალებით (kPa) ან გამოიხატება მ/წმ-ით (Soresi et al. 2014).

ზემოთ აღნიშნულიდან გამომდინარე, არსებობს US ელასტოგრაფიის ორი ტიპი: დამაბვის ელასტოგრაფია (SE), რომელიც ცნობილია როგორც რეალურ დროში ელასტოგრაფია (Hi-RTE) და წანაცვლებითი ტალღის ელასტოგრაფია (SWE). SE არის გამოკვლევის თვისებრივი ტექნიკა და ქსოვილის სიმკვრივეს აფასებს ხელით შკუმშვის, დეფორმაციის შემდეგ. SWE არის ტექნიკა, რომელიც ახორციელებს სიმკვრივის რაოდენობრივ გაზომვას კილოპასკალებში აპარატიდან მიღებული აკუსტიკური ან მექანიკური პულსის შემდეგ.

SWE მეთოდებიდან ტრანზიტორული ელასტოგრაფია TE (Fibroscan) ერთადერთი მეთოდია გამოსახულების გარეშე. ხოლო დანარჩენი მეთოდები: აკუსტიკური გამოსხივების ძალის იმპულსის ელასტოგრაფია (ARFI) (Siemens, Erlangen, Germany and Philips) და 2D- რეალურ დროში წანაცვლებადი ტალღის ელასტოგრაფია (2D-SWE) ( Aixplorer system, Supersonic Imagine, Aix-en-Provence, საფრანგეთი ) ორივე გამოსახულების მეთოდია და ჩატვირთულია US-ს აპარატებში (Lurie et al. 2015).

MR ელასტოგრაფია (MRE) შეიძლება დაიყოს ორ ტიპად: ორგანზომილებიანი (2D)MRE ,როგორც კლინიკური სტანდარტი და ის გამოიყენება კლინიკური მიზნებისთვის, ხოლო (3D)MRE არის განვითარებადი ვარიანტი და ძირითადად გამოიყენება კვლევების დროს (Y. N. Zhang et al. 2020).

დამაბვაზე დაფუძნებულ ელასტოგრაფიაში ძალის გადაცემა ხდება ზონდის წნევის ან ენდოგენური მექანიკური ძალის გამოყენებით (მაგ. პულსაცია). წანაცვლებით ტალღებზე დაფუძნებულ ელასტოგრაფიაში წანაცვლებითი ტალღის წარმოქმნა განპირობებულია ვიზუალიზაციის სისტემით. ორივე შემთხვევაში მექანიკური სტიმულით გამოწვეული ქსოვილის რეაქცია განსაზღვრავს ქსოვილის მექანიკური თვისებების შეფასებას. დამაბვის ვიზუალიზაცია იყენებს ჰუკის კანონს  $E = \sigma / \epsilon$  (  $\sigma$  - გარედან გამოყენებული სტრესი, ხოლო  $\epsilon$  დამაბულობა (წანაცვლება). ვინაიდან

დაინტერესებული ქსოვილის მიმართ გამოყენებული ძალა უცნობია დამაბვის ვიზუალიზაციის სისტემებით იანგის მოდული არ გამოითვლება. წანაცვლებითი ტალღის გამოსახულების სისტემები კი იყენებენ იანგის მოდულს და იგი შემდეგნაირად გამოითვლება  $E = 3\rho cs^2$ .  $\rho$  წარმოადგენს ქსოვილის სიმკვრივეს, ხოლო  $cs$  წარმოადგენს ტალღის სიჩქარეს. ძირითადად ხდება მისი ავტომატური გაანგარიშება. შესაძლებელია  $kPa$  გადავაქციოთ  $მ/წმ$ -ად (Ozturk et al. 2018).

ამრიგად დადგინდა, რომ ქსოვილის სიმკვრივე არის ქსოვილის პათოლოგიის ბიომარკერი. ულტრაბგერითი ელასტოგრაფია კი ზომავს ქსოვილის მექანიკურ თვისებებს აკუსტიკურ ენერგიაზე ქსოვილის რეაგირების მიხედვით. სხვადასხვა ქსოვილებისა და დაავადებების გამოკვლევისთვის პრიორიტეტების გათვალისწინებით იყენებენ სხვადასხვა ელასტოგრაფიულ ტექნიკას (Ozturk et al. 2018).

#### 2.2.5.1 ტრანზიტორული ელასტოგრაფია

TE (Fibroscan, Echosens, პარიზი, საფრანგეთი) არის ულტრასონოგრაფიაში დაფუძნებული ელასტოგრაფიული მეთოდი, რომელიც ქსოვილის ელასტიურობას განსაზღვრავს, პარენქიმაში მექანიკური ბიძგების შედეგად წარმოქმნილი წანაცვლებითი ტალღების სიჩქარის გაზომვის მეშვეობით (Lurie et al. 2015)(S. Li et al. 2019)(Y. N. Zhang et al. 2020). TE ტარდება FibroScan-ით ელასტომეტრიის სპეციალური აპარატით. ვიბრატორულ ღერძზე დამონტაჟებული ულტრაბგერითი ზონდის საშუალებით ღვიძლს გადაეცემა დაბალი სიხშირის (50 ჰერცი) ვიბრაციები მარჯვენა ნეკნთაშუა სივრცის გავლით. ხდება ტალღის წარმოქმნა, ღვიძლში გავრცელება და ტალღის გავრცელების სიჩქარის გაზომვა გამოისახება კილოპასკალებში. ტალღების სიჩქარე პირდაპირ კავშირშია ქსოვილის ელასტიურობასთან და პროპორციულად იზრდება ქსოვილის სიმკვრივის მატებასთან ერთად. რაც მეტად არის ღვიძლის ფიბროზი გამოხატული, მით მეტი სიჩქარით ვრცელდება წანაცვლებითი ტალღა. შესაძლებელია გამოითვალოს ღვიძლის სიმკვრივე, რომლის შეფასებაც მერყეობს 2,5-დან 75 კპა-მდე (Paparo et al.

2014)(Lurie et al. 2015)(Horowitz et al. 2017)(Soresi et al. 2014)(J et al. 2006)(Jung and Kim 2012).

ვიბრაციით კონტროლირებად ტრანზიტორულ ელასტოგრაფიას (VCTE ) გააჩნია 3 სახის გადამწოდი :1) სტანდარტული M გადამწოდი,რომელსაც აქვს 3,5 მეგაჰერცი სიხშირე, 2) XL გადამწოდი 2,5 მეგაჰერციანი სიხშირით,რომელიც გამოიყენება ჭარბწონიანი პაციენტებისთვის და 3) S გადამწოდი ბავშვებისთვის 5,0 მეგაჰერციანი სიხშირით.დაბალი სიხშირის გადამწოდების გამოყენება რეკომენდებულია ჭარბწონიან პაციენტებში კანსა და ღვიძლს შორის მანძილის შესამცირებლად და ტალღების შესუსტების თავიდან ასაცილებლად. როგორც ერთგანზომილებიანი მეთოდი, იგი არ იძლევა ანატომიურ სურათებს (B-რეჟიმში). ოპერტორი იყენებს არეკლილ სიგნალებს (A-რეჟიმში)(Y. N. Zhang et al. 2020).

მაღალი ინფორმატიულობის გამო, ამ მეთოდის გამოყენებით ზოგიერთ პაციენტში შეიძლება თავიდან იქნას აცილებული ღვიძლის ბიოფსია. TE შეიძლება გამოყენებულ იქნას ასევე დაავადების პროგრესირების მონიტორინგისთვის ან გართულებების პროგნოზირებისთვის (Jung and Kim 2012)(Goldschmidt et al. 2013).

TE გამოიყენება ღვიძლის ფიბროზის გამოვლენის მიზნით ,მაგრამ არ იძლევა რაიმე ინფორმაციას ღვიძლის ქსოვილი ანთების ან სტეატოზის შესახებ (Goldschmidt et al. 2013).

ღვიძლის სიმკვრივის გაზომვისას უნდა გავითვალისწინოთ სხვადასხვა მიმდინარე პროცესები ღვიძლის ქსოვილში,რომელმაც შეიძლება მოგვცეს ცდომილება.მაგ: ღვიძლის სიმკვრივის გადაჭარბების რისკი დაფიქსირდა მწვავე ვირუსული ჰეპატიტის დროს,იგივე მოხდა ექსტრაჰეპატური ქოლესტაზის ან გულის შეგუბებითი უკმარისობის პირობებში.გარდა ამისა, ციროზით დაავადებულ პაციენტებში კვლევის შედეგების მაჩვენებლები 25 %-ით გაიზარდა დანაყრებულ პაციენტებში უზომოზე მეოფ პაციენტებთან შედარებით.ამას განაპირობებს პორტალური სისხლის ნაკადის და ღვიძლის ვენების წნევის გრადიენტის ცვლილება საკვების მიღების შემდეგ (C. L, M, and J 2012) (Lee and Kim 2014a)(Ferraioli et al. 2015). TE შესაძლოა გამოვიყენოთ მცირეწლოვან ბავშვებშიც, გადამწოდის ზუსტი შერჩევის, საკვების მიღების და სედაციის გათვალისწინებით. აღსანიშნავია ის



ფაქტიც, რომ ზოგადი ანესთეზია ზრდის ღვიძლის სიმკვრივეს ჯანმრთელ ბავშვებში (Goldschmidt et al. 2013).

TE არის მნიშვნელოვანი არაინვაზიური კვლევის მეთოდი აუტოიმუნური ჰეპატიტის დროს ფიბროზის განვითარების მონიტორინგისთვის. მით უფრო, რომ აუტოიმუნური ჰეპატიტის მქონე პაციენტებს აღენიშნებათ ფიბროზის რეგრესის მაღალი შანსი, თუ კი მოხდება ანთების ჩახშობა (Hartl et al. 2018).

TE -ით ჩატარდა კვლევა 429 ჯანმრთელ სუბიექტზე და განისაზღვრა სიმკვრივის მაჩვენებლები „ნორმალური“ ღვიძლის პირობებში, რის შედეგადაც გამოვლინდა, რომ ღვიძლის საშუალო სიმკვრივე იყო  $5.5 \pm 1.6$  კპა. კვლევაში ღვიძლის სიმკვრივე უფრო მაღალი იყო მამაკაცებში, ვიდრე ქალებში, მაგრამ ასაკს არანაირი გავლენა არ მოუხდენია მაჩვენებლებზე (Ferraioli et al. 2015).

გამოკვლევებმა აჩვენა, რომ TE ძალიან მგრძობიარეა მკვეთრი ფიბროზის და ციროზის შემთხვევებში, მაგრამ არ არის საკმარისად ზუსტი იმისთვის, რომ განასხვავოს მსუბუქი ფიბროზის სტადიები. განსაკუთრებით F0 - F2 (Lurie et al. 2015)(Fraquelli et al., n.d.)(Y. N. Zhang et al. 2020)(Lee and Kim 2014b).

მედიცინის და ბიოლოგიის ევროპის ექოსკოპიის საზოგადოების ფედერაციამ (EFSUMB) გამოსცა რეკომენდაციები, რომლის მიხედვითაც ქრონიკული ვირუსული ჰეპატიტის დროს, თუ სიმკვრივე  $> 6.8-7.6$  კპა-ზე, შეგვიძლია ვისაუბროთ მნიშვნელოვანი ფიბროზის არსებობაზე ( $F \geq 2$ ), ხოლო დიაპაზონი 11.0-13.6 კპა- მიუთითებს ციროზულ სტადიას ( $F=4$ ) (Lurie et al. 2015).

TE ნაკლებად საიმედოა  $BMI > 30$  პაციენტებში, რაც ხშირია NAFLD პაციენტებში. მიზეზი არის ის, რომ ჭარბი კანქვეშა ცხიმი ხელს უშლის ზუსტად შეაფასდეს სიმკვრივე. აღსანიშნავია ის ფაქტიც, რომ ქოლესტაზური დაავადებები იძლევა კილოპასკალების უფრო მაღალ ციფრებს, ვიდრე ვირუსული დაავადებები. გარდამავალი ელასტოგრაფია გამოიყენება აგრეთვე ტრანსპლანტაციის შემდგომი გართულებების დროს ღვიძლის ქსოვილის სიმკვრივის შესაფასებლად (Soresi et al. 2014).

TE -უპირატესობები და უარყოფითი მხარეები:

TE -შეგვიძლია გამოვიყენოთ განმეორებით, მრავალჯერადად, დაავადების მონიტორინგისთვის და პროგნოზირებისთვის. შედეგები განხილულია დეტალურად და მისი სანდოობა მაღალია. პროცედურას სჭირდება რამდენიმე წუთი. ტექნიკურად ადვილი შესასრულებელია. TE -ით მონაცემების მიღება ძნელია პაციენტებში ვიწრო ნეკნთაშუა სივრცეებით, ასევე ჭარბწონიან პაციენტებში, როცა სხეულის მასის ინდექსი - BMI > 28 კგ/მ<sup>2</sup>. მონაცემები შეიძლება იყოს არასანდო როცა არის: ასციტი, ქოლესტაზი, შეშუპება. გასათვალისწინებელია აგრეთვე ტექნიკური ხარვეზების არსებობა (Lee and Kim 2014b)(Y. N. Zhang et al. 2020).

როგორც აღმოჩნდა, ციროზის მაჩვენებელი არის 12,5 კპა, მაგრამ არსებობს შუალედი 12.5 -დან 75 კპა-მდე და ამ შუალედის მნიშვნელობა საინტერესო კვლევის საგანი ხდება (J et al. 2006).

#### 2.2.5.2 ელასტოგრაფია რეალურ დროში

ელასტოგრაფია, როგორც სამედიცინო ვიზუალიზაციის ტექნიკა ემყარება ვარაუდს, რომ რბილი ქსოვილები უფრო მეტად განიცდიან დეფორმაციას, ვიდრე მკვრივი ქსოვილები და ამ განსხვავების შეფასება შესაძლებელია მოხდეს რაოდენობრივად. ახლადშემუშავებული ტექნოლოგიები დღეს აქტიურად გამოიყენება კლინიკურ პრაქტიკაში და იძლევა იმის საშუალებას, რომ განისაზღვროს ქსოვილის ელასტიურობა და პერფუზიის მახასიათებლები, ასევე მოხდეს დიფერენცირება ავთვისებიან და კეთილთვისებიან პროცესებს შორის (Y.-Z. Zhang et al. 2016)(Wojcinski et al. 2013). ულტრასონოგრაფიის აპარატში ჩატვირთული RTE პროგრამა შემუშავებულია ქსოვილების ელასტიურობის ვიზუალური შეფასების მიზნით. კომბინირებულია ავტოკორელაციის მეთოდის საფუძველზე, რომელიც ითვლის ფარდობით სიმკვრივეს ქსოვილის დეფორმაციის ხარისხის მიხედვით და ინფორმაციას გვაწვდის ფერადი გამოსახულების სახით. ამ მეთოდის იდეის არსი იმაში მდგომარეობს, რომ იტერესის არე ექვემდებარება შკუმშვის ძალას ანუ სტრესს და ხდება ქსოვილში წარმოქმნილი დაძაბულობის იგივე გადაადგილება-დეფორმაციის შეფასება. სტრესის გამოყენების ყველაზე კარგი მეთოდია ქსოვილის შეკუმშვა ულტრაბგერითი ზონდის საშუალებით. ამრიგად, ელასტოგრაფია, რომელიც

უზრუნველყოფს ქსოვილების მექანიკური თვისებების მონაცემების ვიზუალიზაციას, არის რეალურ დროში პათოლოგიურ ქსოვილში არსებული ცვლილებების გამოვლენის მეთოდი. ეს მეთოდი განსაზღვრავს ქსოვილის შეკუმშვის პარამეტრებს გარე წნევის ზემოქმედების პირობებში. ქსოვილების დეფორმაცია- გადაადგილების ცვლილებები აღირიცხება მაღალი სიხშირის ულტრაბგერითი სკანერის დახმარებით და ფასდება კორელაციური მეთოდების გამოყენებით (Morikawa 2012)(Wojcinski et al. 2013)(Thomas et al. 2006)(Sandulescu et al. 2012)(Gheorghe et al. 2009). RTE სიმკვრივეს ზომავს ქსოვილზე გარე წნევის ზემოქმედებით, რაც იწვევს ქსოვილის ზომების ცვლილებას და დეფორმაციას, რასაც ჩვენ შეგვიძლია ვუწოდოთ დაძაბულობა. უფრო მკვეთრი დაზიანებები ნაკლებად განიცდის დეფორმაციას და შესაბამისად აქვს დაბალი დაძაბულობა, მაგრამ მაღალი იანგის მოდული.

ქსოვილის დეფორმაცია შეიძლება გამოწვეული იყოს გარეგანი მანუალური მეთოდით ან შინაგანი ფიზიოლოგიური მოძრაობებით. მანუალური მეთოდის დროს ელასტიურობა იზომება ზედაპირულ ქსოვილებში და მისი ნაკლი ის არის, რომ ხელით ზემოქმედება ეფექტურად არ გადადის ღრმა ქსოვილებში. ისეთი ბუნებრივი ფიზიოლოგიური მოძრაობით განპირობებული დეფორმაცია, როგორცაა გულის პულსაცია და სუნთქვა ქსოვილის დაძაბვის წარმოქმნის კიდევ ერთი მექანიზმია. დაძაბვის ელასტოგრაფიის განხორციელება ხელმისაწვდომია კლინიკურ ულტრაბგერით სისტემებზე. მათ შორის: ElaXto™, რეალურ დროში ქსოვილის ელასტოგრაფია™, ElastoScan™, eSieTouch™ და ელასტიურობის ვიზუალიზაცია Esaote, Hitachi, GE, Philips, Toshiba, Ultrasonix, Mindray, Samsung და Siemens მწარმოებლების მიერ (Ozturk et al. 2018)(Conti et al. 2016).

ამ კვლევის პროგრამული უზრუნველყოფა იყენებს კომპლექსურ ალგორითმს, რომელიც უმოკლეს დროში ამუშავებს დაზიანებიდან მიღებულ მონაცემებს, როგორც რადიოსიხშირულ იმპულსებს, ამცირებს არტეფაქტებს და ქსოვილების დეფორმაციის ხარისხის ზუსტი გაზომვის საშუალებას იძლევა (Morikawa 2012)(Paparo et al. 2014).

რეალურ დროში ელასტოგრაფიული გამოკვლევის ჩატარებისთვის სპეციალური უნარების ცოდნა არ არის საჭირო. პაციენტი მოთავსებულია ჰორიზონტალურ მდგომარეობაში, მარჯვენა ხელის განზიდვით ნეკნთაშუა კუნთების გასაჭიმად და სივრცის გასაფართოებლად. B-რეჟიმში გამოკვლევის შემდეგ ირჩევა ელასტოგრაფიული რეჟიმი. გადამწოდის წნევის ცვლილება შეიძლება ვაწარმოოთ ხელით. ქსოვილის ელასტიურობა მონაცემების მიხედვით არის კოდირებული (წითელი-რბილი; ლურჯი-მკვრივი) და განთავსებულია ჩვეულებრივ ორგანო მილებიან (2D) სურათებზე, რაც ანატომიური კორესპონდენციის საშუალებას იძლევა (Lee and Kim 2014b)(Paparo et al. 2014)(Friedrich-Rust et al. 2007).

RTE აღჭურვილობა უზრუნველყოფს ორი სურათის ერთდროულ ვიზუალიზაციას: ერთი გვიჩვენებს ინტერესის რეგიონს (ROI), როგორც ფერად არეს, მეორე კი ჩვეულებრივი B-რეჟიმის სურათს. არჩეული არე არ უნდა მოიცავდეს დიდი სისხლძარღვებს და სადინრებს, უნდა იყოს ღვიძლის ზედაპირიდან 5-10 მმ-ის სიღრმეში. ROI-ის ფერი გამოხატულია ლურჯი შეფერილობიდან-წითლამდე. RTE სურათები უნდა იქნას შენახული იწერება 10 სტატიური სურათი და უკეთდება ანალიზი პროგრამული უზრუნველყოფით. პიქსელების რიცხვითი მნიშვნელობები ფასდება 0-დან 255-მდე ფერების გარდამავლობის მიხედვით, ლურჯიდან(0) წითლამდე(255) და იქმნება განაწილების ჰისტოგრამა. მწვანე ფერი აღნიშნავს საშუალო დამაბულობას ROI-ში. სქემაში არათანაბარი ფერების გამოსახვა ღვიძლის სიმკვრივის ცვლილებების მაჩვენებელია (Morikawa 2012)(Lee and Kim 2014a)(Paparo et al. 2014)(Friedrich-Rust et al. 2007).

RTE განსხვავდება ულტრაბგერითი ელასტოგრაფიის სხვა ტექნიკისგან იმით, რომ იგი არ იძლევა ღვიძლის სიმკვრივის რაოდენობრივ შეფასებას, არის მხოლოდ ხარისხობრივი წარმოდგენა ანატომიური სტრუქტურების შედარებით ელასტიურობაზე, ამიტომ შემუშავდა ელასტოგრამის ანალიზის სხვადასხვა მეთოდი პარენქიმული ფიბროზის ნახევრად რაოდენობრივი შეფასებისთვის.

ელასტოგრამის ინტერპრეტაციისა და ანალიზის მეთოდები:

თვისებრივი ან ხარისხობრივი მეთოდი -ოპერატორის მიერ შეკუმშვით გამოწვეული მოდელი გვაძლევს არათანაბარ მაჩვენებლებს ფიბროზის პროგრესირებასთან ერთად. აღწერილია ღვიძლის ფიბროზის სამი RTE ნიმუში.

1) რბილი ქსოვილის ნიმუში, რომელიც წარმოდგენილია შედარებით ერთგვაროვანად ღია მწვანე ფერის გამოსახულებით. 2) შედარებით მომატებული სიმკვრივის შემთხვევაში ნიმუში არის ნაწილობრივ ჭრელი და ხასიათდება ლურჯი ლაქებით ღია მწვანე ფონზე. 3) მკვრივი ქსოვილის ნიმუში წარმოდგენილია შერეული გამოსახულებით და ვლინდება ღია მწვანე, წითელი და ლურჯი ლაქების ერთობლიობით.

ნახევრად რაოდენობრივი მეთოდები:

პიქსელის განაწილების ჰისტოგრამა. გამოსახულების თითოეულ პიქსელს აქვს კონკრეტული რიცხვითი მნიშვნელობა Hitachi RTE მოდულში 0-დან 255-მდე და Esaote პროგრამულ უზრუნველყოფაში 0-დან 100 მდე, რომელიც წარმოადგენს ქსოვილების ელასტიურობას. რაოდენობრივი განსაზღვრისთვის, ფერადი გამოსახულების ყველა პიქსელის მონაცემი გარდაიქმნება ჰისტოგრამად. ქსოვილის საშუალო ელასტიურობა (TME), რომელიც არის პიქსელის სხვადასხვა მონაცემის საშუალო მაჩვენებელი გამოითვლება პიქსელის განაწილების ჰისტოგრამიდან და გამოხატულია ერთეულებში.

TME-ის გამოთვლის მარტივი მეთოდი ფართოდ გამოიყენება ელასტოგრამებიდან ნახევრად რაოდენობრივი ინფორმაციის მოსაპოვებლად. ელასტიური თანაფარდობა არის დამაბულობის განაწილების თანაფარდობა ორ არჩეულ ROI -ში. უფრო დიდი მართკუთხა ROI მოთავსებულია ღვიძლის პარენქიმაში, ხოლო უფრო მცირე ROI მოთავსებულია რბილ ანატომიურ სტრუქტურაში, რომელიც შიდა კონტროლად ითვლება და ხასიათდება მუდმივი ელასტიური თვისებებით სხვადასხვა ინდივიდებს შორის. მაგ: ღვიძლში და ვენები, ნეკნთაშუა კუნთები, დიაფრაგმა, პერიჰეპატური რბილი ქსოვილები.

ფიბროზის ინდექსი ან ელასტიურობის ინდექსი- არის TME გამოთვლის ევოლუცია. ლიტერატურაში აღწერილია იაპონური და გერმანული ელასტიურობის ინდექსი. იაპონური ელასტიური ინდექსის გაანგარიშება იწყება ჰისტოგრამის

ანალიზით, რომელიც გენერირდება 256 საფეხურიანი შეფასებით. ღვიძლის პარენქიმაში შერჩეულ ROI -ში გამოითვლება პიქსელების საშუალო მნიშვნელობა და სტანდარტული გადახრა ელასტოგრამის ანალიზის შედეგად რამდენიმე სხვა პარამეტრთან ერთად.

გერმანული ელასტიურობის ქულის გამოთვლის შემთხვევაში პიქსელების რიცხვითი მნიშვნელობები განისაზღვრება 0-დან 10-მდე. ლურჯი და წითელი ფერის რუქების მიხედვით, სადაც ლურჯი აღნიშნავს მყარს და ფასდება 10-ით და წითელი კი რბილს და ფასდება 0-ით. ხდება პიქსელის მნიშვნელობების გაზომვა, ყველა გაზომვის აღწერითი სტატისტიკით და ფორმულის გამოყენებით გამოითვლება ელასტიურობის ქულა. ჩატარებულმა კვლევამ, სადაც შეადარეს გერმანიის ელასტიურობის ქულა იაპონური ელასტიურობის მაჩვენებელს აჩვენა, რომ ეს უკანასკნელი უფრო მეტ კორელაციაშია ღვიძლის ფიბროზის ჰისტოპათოლოგიურ შეფასებასთან (Paparo et al. 2014).

ელასტოგრამის ანალიზის ხარისხობრივი მეთოდი ინტუიციური ხასიათისაა. თითოეული კადრის ინდივიდუალური ანალიზით ვერ მოხერხდა ღვიძლის ფიბროზის შუალედური სტადიების გამიჯვნა.

RTE მეთოდი განსაკუთრებულად მაღალი სიზუსტით იძლევა დიაგნოზს ისეთი ორგანოების კლევისას, რომელიც კანთან ახლოსაა. მაგ: სარძევე ჯირკვალი, ლიმფური ჯირკვლები, ფარისებრი ჯირკვლი, ასევე პროსტატის ჯირკვალი (Gheorghe et al. 2009)(Trimboli et al. 2012).

რეალურ დროში ელასტოგრაფია ითვლება, რომ არის სასარგებლო მეთოდი ღვიძლის ქრონიკული დაავადებების მქონე პაციენტებში მნიშვნელოვანი ფიბროზისა და ციროზის დიაგნოზის გამოვლენისთვის (S et al. 2010)(Hu, Gong, and Lin 2015) (Paparo et al. 2014). კვლევების შეფასებით RTE მეთოდმა შეძლო მნიშვნელოვანი ფიბროზის ( $\geq F2$ ) დიაგნოზი 100% მგრძნობელობით, 66% სპეციფიკით და 83% საერთო სიზუსტით. ფიბროზის განსაზღვრისა და გამოვლენის მიხედვით ის მცირედ ჩამოუვარდება TE-ს, მაგრამ მაინც აჩვენებს მნიშვნელოვან კორელაციას მასთან მიმართებაში ( $P=0.001$ ).

ამრიგად რეალურ დროში ელასტოგრაფია შეიძლება გამოვიყენოთ იმ პაციენტებში,ვისთანაც FibroScan გამოყენება შეზღუდულია.რა თქმა უნდა, მათი კომბინაციით შესაძლებელია უკეთესი შედეგების მიღება. ითვლება,რომ ორივე ეს მეთოდი გამოიყენება მნიშვნელოვანი ფიბროზის და ციროზის დიაგნოზირებისთვის (M. L et al. 2016).

### 2.2.5.3 აკუსტიკური გამოსხივების ძალის იმპულსის ელასტოგრაფია

აკუსტიკური გამოსხივების ძალის იმპულსის (ARFI ) ელასტოგრაფია იყენებს რადიაციული ძალის იმპულსებს LS -ის გასაზომად ულტრასონოგრაფიის B-რეჟიმის გამოყენებით (Park et al. 2016)(Morikawa 2012).

ARFI ელასტოგრაფიის მეთოდი ქსოვილის მექანიკური თვისებების რაოდენობრივ განსაზღვრას ახორციელებს, აკუსტიკური გამოსხივებით გამოწვეული წანაცვლებითი ტალღის ქსოვილში გავრცელებით და სიჩქარის გაზომვით (Frulio and Trillaud 2013)(Soresi et al. 2014) (Y. Wang, Peng, and Jiang 2017).

ამ კვლევის წარმოებისთვის უნდა შეირჩეს ინტერესის რეგიონი,შემდეგ მაღალი ინტენსივობის აკუსტიკური პულსის გადაცემა ხდება აღნიშნულ ინტერესის რეგიონში ( ROI). წანაცვლებითი ტალღები ვრცელდებიან და წარმოქმნიან ლოკალიზებული ქსოვილის გადაადგილებას.წანაცვლებითი ტალღის სიჩქარე (SWV) გამოისახება მ/წმ-ში (Lee and Kim 2014a)(Dietrich et al. 2017)(Sporea et al. 2013)(Paparo et al. 2014)(T et al. 2014)(S. Li et al. 2019)(A et al. 2015).

ეს ტექნიკა შემუშავებულია Siemens-ის მიერ და ხელმისაწვდომია Acuson S2000 S3000 ულტრაბგერითი დიაგნოსტიკური გამოსახულების მოწყობილობებზე (Issaquah, WA, USA),ასევე iU22 დიაგნოსტიკური გამოსახულების მოწყობილობაზე, რომელიც Philips -მა შეიმუშავა (Bothell, WA, USA).

როგორც ზემოთ ავღნიშნეთ, გაზომვა ისახება მ/წმ-ებში და გამოხატავს წანაცვლებითი ტალღის სიჩქარეს,რომელიც მოძრაობს პერპენდიკულარულად წანაცვლებითი ტალღის წყაროსთან.ტექნიკა დანერგილია იმ ულტრაბგერითი

გადამწოდისთვის, რომელსაც იყენებენ მუცლის ღრუს გამოკვლევისთვის (Frulio and Trillaud 2013) (Paparo et al. 2014).

ულტრაბგერითი გადამწოდის მიერ ავტომატურად ხდება აკუსტიკური „ბიძგის“ პულსის წარმოქმნა, რომელიც თავის მხრივ წარმოქმნის წანაცვლებით ტალეებს და ვრცელდება ქსოვილში. სისტემა წანაცვლებითი ტალღის სიჩქარეს ითვლის ანატომიურ, ზუსტად ორიენტირებულ ინტერესის რეგიონში და მიღებული სიჩქარე ისახება ეკრანზე. გავრცელების სიჩქარე იზრდება ფიბროზის სიმძიმის ზრდის პროპორციულად (Bota et al. 2013). ინტერესის რეგიონი სასურველია შეირჩეს ულტრაბგერითი კონტროლით, რათა კვლევისას ხელი არ შეგვიშალოს ნეკნებმა და მსხვილმა სისხლძარღვებმა... (Morikawa 2012).

აკუსტიკური რადიაციული ძალის იმპულსის (ARFI) რაოდენობრივი განსაზღვრა, რომელიც ხელმისაწვდომი გახდა 2008 წელს კლასიფიცირდა როგორც წერტილოვანი წანაცვლებითი ტალღის ელასტოგრაფია (point Shear Wave Elastography -pSWE), რადგან წანაცვლებადი ტალღის გენერაციისთვის გამოიყენებული მძლავრი ულტრაბგერითი იმპულსის ზეწოლის ძალა მაქსიმუმს აღწევს ერთ წერტილში და ხდება წანაცვლებითი ტალღების წარმოქმნის წყარო, რომლებიც ვრცელდებიან მის (გრძივი ღერძის) პერპენდიკულარულად (Piscaglia et al. 2016)(Dietrich et al. 2017)(Paparo et al. 2014) (Ozturk et al. 2018)(A et al. 2015). აკუსტიკური რადიაციული ძალის იმპულსური (ARFI) გამოსახულების ტექნიკა იყენებს მხოლოდ ერთ ფოკუსირებულ ულტრაბგერით სხივს (Gennisson et al. 2013).

გამოკვლევის დროს პაციენტი წევს ზურზე განზიდული მარჯვენა ხელით, რათა მოხდეს ნეკნთაშუა სივრცეების გაფართოება აკუსტიკური ფანჯრის გაუმჯობესება. სპეციალური გელით დაფარული გადამწოდით უნდა აირჩეს ნეკნთაშორისი შესაბამისი ადგილი, რათა მინიმუმანდე იქნას დაყვანილი ნეკნების დაჩრდილვა. ვიზუალური კონტროლის ქვეშ ორგანოზომილებიან B რეჟიმში ინტერესის რეგიონი უნდა მოთავსდეს ღვიძლის პარენქიმაში სისხლძარღვებიდან და მსხვილი სადინრებიდან ინტაქტურ ადგილას, გლისონის კაფსულიდან 2-8 სმ-ის სიღრმეში. ულტრასონოგრაფიული გამოკვლევა თავად აწარმოებს, ავტომატურ რეჟიმში, მოკლე აკუსტიკურ იმპულსს (დაახლოებით 2,6 მეგაჰერციანი) 5 მმ × 10 მმ ზომის ინტერესის



რეგიონში. აკუსტიკური იმპულსები გადის რა ქსოვილს, წარმოქმნის წანაცვლებად ტალღებს და ვრცელდება სიგრძივი ღერძის პერპენდიკულარულად. მისი გავრცელების სიჩქარის გაზომვით კი მიიღება ქსოვილის სიმკვრივე და ეკრანზე მ/წმ-ში გამოსახება მიღებული შედეგი სულ რაღაც რამდენიმე წამში. ამისათვის პაციენტი იკავებს სუნთქვას მსუბუქად. ღვიძლის მარჯვენა წილში ხორციელდება დაახლოებით 10 გაზომვა და გამოითვლება მისი საშუალო და სტანდარტული გადახრა. რაც მეტია ქსოვილის სიმკვრივე, რა თქმა უნდა, მით უფრო მაღალია სიჩქარეც (Frulio and Trillaud 2013)(Soresi et al. 2014)(Lee and Kim 2014b)(Dietrich et al. 2017).

ARFI მოიაზრება ადეკვატურ დიაგნოსტიკურ ტექნიკად ფიბროზის შესაფასებლად, განსაკუთრებით ქრონიკული C ჰეპატიტის მქონე პაციენტებში, სადაც AUROC არის  $> 0.8$  ფიბროზის სტადიის მიუხედავად (Frulio and Trillaud 2013).

ზოგ კვლევაში ღვიძლის სიმკვრივის განმსაზღვრელი მნიშვნელობები ერთნაირი აღმოჩნდა F 1 და F 2 -ში. ეს მაჩვენებლები მიუთითებენ იმაზე, რომ F 0-სა და F 1-ს შორის განსხვავება შეუძლებელია (T et al. 2014). არსებობს, ასევე კვლევა, რომლის მიხედვითაც ARFI-ს და TE - ს აქვთ მკვეთრი ფიბროზის ( $F \geq 3$ ) ან ციროზის (F4) დიაგნოზის უნარი მაღალი სიზუსტით და ფიბროზის დაბალი დონისთვის მათი გამოყენების დროს სანდოობა მცირდება (Soresi et al. 2014).

ARFI დადებითი და უარყოფითი მხარეები:

TE -გან განსხვავებით, ARFI რეალურ დროში გვაწვდის ინფორმაციას ღვიძლის სიმკვრივის შესახებ ულტრასონოგრაფიის B-რეჟიმის გამოყენებით. აქედან გამომდინარე, ამ დროს თავიდან შეგვიძლია ავირიდოთ ისეთი სტრუქტურები (მაგ: სისხლძარღვები), რომლებიც მოგვცემენ არტეფაქტებს. ამ კვლევის დროს შესაძლებელია დათვალიერდეს ღვიძლი და გამოვლინდეს მისი ცვლილებები. მათ შორის ღვიძლის კეროვანი დაზიანებები. ეს გამოკვლევა შეიძლება მრავალჯერადად იქნეს გამოყენებული პაციენტებში, რომელთაც აქვთ ღვიძლის ქრონიკული დაავადებები. საშუალება გვაქვს შევაფასოთ როგორც მარჯვენა, ასევე მარცხენა წილი (Lee and Kim 2014b). ასევე, მოქნილი ROI-ის არსებობა საშუალებას იძლევა უფრო შედეგიანად განხორციელდეს კვლევა ჭარბწონიან და ასციტიან პაციენტებში. ამ

კვლევის დროს შესაძლებელი ხდება ვაწარმოთ მუცლის ღრუს მიმოხილვითი გამოკვლევა (Park et al. 2016)(Soresi et al. 2014) .

ARFI არის მარტივი,უმტკივნეულო და სწრაფი გამოკვლევის მეთოდი,რომელიც შედეგებს იძლევა რამდენიმე წამში.ამასთანავე, აქვს სანდო და სასარგებლო დიაგნოსტიკური შედეგები (Frulio and Trillaud 2013).

ARFI-ნაკლად ითვლება ის, რომ მის შესახებ კვლევები არასაკმარისია და ეს მეთოდი ჭარბწონიან პაციენტებში მაინც და მაინც ეფექტური არ აღმოჩნდა (Lee and Kim 2014b). კვლევის წარმოება საჭიროებს ოპერატორის კვალიფიკაციას და გამოცდილებას. ელასტურობის გაზომვა რეტროსპექტულად და რამდენიმე შენაძენის ერთდროული მიღება არ ხდება.გაზომვის რეგიონი პატარაა და მისი ზომა არ იცვლება.ტალღის სიჩქარე გამოითვლება მხოლოდ და მხოლოდ რეგიონის ზონაში (Frulio and Trillaud 2013). ღვიძლის ფიბროზის გადაჭარბებული შეფასება ამ შემთხვევაშიც შეიძლება მოგვცეს მწვავე უჯრედულმა ინფილტრაციამ,ცენტრალურმა ვენურმა წნევამ და ქოლესტაზმა (Lee and Kim 2014b).

ზოგიერთი ავტორისთვის FibroScan -ის დიაგნოსტიკური შესრულება ARFI-ზე ეფექტური აღმოჩნდა ,ზოგი ავტორი არ ეთანხმება ამ მოსაზრებას,მაგრამ ჯერ არ არსებობს საკმარისი მონაცემები და მტკიცებულებები აღნიშნული საკითხის სარწმუნოებისთვის (Frulio and Trillaud 2013).

საინტერესოა ფაქტია,რომ pSWE უფრო ფართოდ გამოყენება,ვიდრე ტრანზიტორული ელასტოგრაფია ღვიძლის და ელენთის სიმკვრივის გასაზომად, რაც მნიშვნელოვანია პორტული ჰიპერტენზიის ხარისხის პროგნოზირებისათვის (Piscaglia et al. 2016).

#### 2.2.5.4 ორგანოზომილებიანი წანაცვლებითი ტალღის ელასტოგრაფია

ორგანოზომილებიანი წანაცვლებითი ტალღის ელასტოგრაფია (2D SWE ) წერტილოვანი წანაცვლებითი ტალღის ელასტოგრაფიის (pSWE) მსგავსად, ღვიძლის ქსოვილში წანაცვლებითი ტალღების აღსაძრავად იყენებს აკუსტიკური

გამოსხივების ძალას (ARFI) , მაგრამ მისგან განსხვავებული მიწოდებისა და გაზომვის მეთოდები აქვს. pSWE დროს გამოიყოფა ARFI -ს ერთ ბიძგი პულსი ღვიძლის ფოკუსირებულ წერტილამდე, 2D SWE კი იწვევს წანაცვლებით ტალღებს მრავალ წერტილში და წარმოქმნის კონუსის (მაჩის კონუსი) ფორმის წანაცვლებითი ტალღების მთელ ფრონტს, რომელიც ვრცელდება ARFI ღერძისგან ლატერალური მიმართულებით. წანაცვლებითი ტალღების გავრცელება აისახება და გამოიხატება ფერადი ელასტიურობის რუქაზე, რომელსაც ელასტოგრამას უწოდებან.

ელასტოგრამის რეგიონის ზომა იცვლება ოპერატორის კონტროლის და სურვილის მიხედვით. ელასტოგრამის ფარგლებში ოპერატორს შეუძლია განათავსოს წრიული რეგიონი, იმ ადგილას, სადაც თვითონ ჩათვლის საჭიროდ, რათა თავიდან იქნას აცილებული არტეფაქტები. ROI-ში მიღებული მ/წმ-ში ასახული წანაცვლებითი ტალღის საშუალო სიჩქარე, ქსოვილიდან მიღებული მრავლობითი გაზომვის შედეგად და ალგებრული გამოთვლების გზით გადადის იანგის მოდულში (kPa) სწორედ ამ მექანიზმით ხორციელდება ქსოვილის სიმკვრივის რაოდენობრივი შფასება ამ ტექნიკის მეშვეობით (Y. N. Zhang et al. 2020) (Lurie et al. 2015).

წანაცვლებითი ტალღის ელასტოგრაფია (SWE) შემოღებულ იქნა 2005 წელს დიაგნოსტიკური გამოსახულების მოწყობილობაზე სახელწოდებით Aixplorer™ (SuperSonic Imagine, Aix-en-Provence, საფრანგეთი) . ამ ტექნიკის საფუძველია რბილ ქსოვილში წანაცვლებითი ტალღის გავრცელების სიჩქარის გაზომვა. ARFI -ს მსგავსად SWE-ც არ საჭიროებს გარე ვიბრაციას იმისთვის, რომ წარმოქმნას წანაცვლებითი ტალღა. ეს მეთოდი დაფუძნებულია ქსოვილში რადიაციული ძალის წარმოქმნაზე, რათა შეიქმნას წანაცვლებითი ტალღა. უფრო ზუსტად კი აპარატის ულტრაბგერითი გადამწოდი წარმოქმნის ლოკალიზებულ რადიაციულ ძალას ღრმა ინტერესის ქსოვილში და როგორც ზევით ავღნიშნეთ, ეს აკუსტიკური გამოსხივების ძალა (ბიძგი) იწვევს წანაცვლებით ტალღის წარმოქმნას მისი შემდგომი გავრცელებით კეროვანი წერტილიდან პაციენტის კანის ზედაპირის პერპენდიკულარულად. ერთდროულად წარმოიქმნება რამდენიმე ასეთი ფოკუსური წერტილი, რაც თავის მხრივ ქმნის აღნიშნულ კონუსური წანაცვლებითი ტალღის ფრონტს (Dietrich et al. 2017) (Elkrief et al. 2014)(Arda et al. 2013).

2D – SWE-ით გამოყენებით ღვიძლის სიმკვრივის (LS) გაზომვა სხვა კვლევების მსგავსია: გამოკვლევა მიმდინარეობს პაციენტის ზურგზე წოლის პირობებში, მარჯვენა ნეკნთაშუა სივრცეებიდან მიდგომით. სონოგრაფიული ფანჯრის მეტი თვალსაჩინოებისთვის პაციენტის მარჯვენა ხელი განზიდულ მდგომარეობაში უნდა იყოს. გამოკვლევას აწარმოებენ სუნთქვის მსუბუქი შეკავებით. ღვიძლის პარენქიმაში SWE-ს გააქტიურებით B-რეჟიმში, რეალურ დროში ჩნდება ტრაპეციული ფორმის ფერადი ინტერესის ზონა, რომელიც იძენს ელასტიურობის სიგნალებს, შემდეგ მიმდინარეობს ელასტოგრამის სიგნალების განხილვა და სიგნალის სტაბილიზაცია, რასაც სჭირდება 2-3 წამი და ხდება სურათის დაფიქსირება. ფერადი ინტერესის ზონის რეგიონში განთავსებულია მრგვალი ROI (იგივე Q-box) სისხლძარღვებისგან და სხვა ხელისშემშლელი სტრუქტურებისგან თავისუფალ ადგილას. ROI უნდა მდებარეობდეს ღვიძლის კაფსულიდან 1-2 სმ-ის დაშორებით. მისი დიამეტრი 2 სმ-მდეა, მაგრამ გაზომვის უბნების და ოპერატორის ინტერესის მიხედვით, საჭიროებისამებრ, შეიძლება მისი ზომა შემცირდეს. სასურველია, გაზომვა ჩატარდეს კაფსულიდან დაახლოებით 6 სმ-მდე სიღრმეზე (Arda et al. 2013) (Elkrief et al. 2014) (Horowitz et al. 2017) (Dietrich et al. 2017) (Jeong, Cho, and Sohn 2018). სურათების მიღება ხდება მოკლე დროში, ძალიან სწრაფად, ამიტომ პაციენტის და ოპერატორის მოძრაობა გავლენას ვერ მოახდენს გამოკვლევის შედეგებზე. წამში მიიღება დაახლოებით 20 000 სურათამდე და იქმნება ე.წ. „ფილმი“, რომელიც აჩვენებს წანაცვლებითი ტალღის გავრცელებას, მისი ადგილობრივი სიჩქარე კი თავისთავად არსებითად არის დაკავშირებული ქსოვილის ელასტიურობასთან. შექმნილი „ფილმი“-ის გამოყენებით ხორციელდება წანაცვლებითი ტალღის სიჩქარის გამოთვლა მეტრ/წამში ან ელასტიურობის კილოპასკალებში. მნიშვნელოვანი ფაქტია ის, რომ გაზომვები შეიძლება განხორციელდეს ასევე რეტროსპექტრულად შენახული გამოსახულებიდან. რაოდენობრივი გაზომვები შეიძლება ნაწარმოები იყოს ფერად ფანჯარაში ერთი ან მეტი ინტერესის რეგიონის (ROI) განთავსებით. Q-box ზომები ცვალებადია (Frulio and Trillaud 2013) (Piscaglia et al. 2016). რეკომენდებულია, რომ ღვიძლის პარენქიმის ერთსა და იმავე უბანში განხორციელდეს სამი გაზომვა და შემდეგ გამოითვალოს მნიშვნელობების საშუალო მაჩვენებელი (Dietrich et al. 2017)

2D SWE მიხედვით ღვიძლის ქსოვილის სიმკვრივე ჯანმრთელ მოხალისეებში აღმოჩნდა 4.5-5.5 kPa (Jeong, Cho, and Sohn 2018) (Leung et al. 2013), თუმცა გამოვლინდა განსხვავებები ღვიძლის სეგმენტებს შორის. ღვიძლის მარჯვენა უკანა, მარჯვენა წინა, მარცხენა მედიალური და მარცხენა გვერდითი სეგმენტების ელასტიურობის საშუალო მნიშვნელობები განისაზღვრა, როგორც  $4 \text{ kPa} \pm 2.2 \text{ kPa}$ ;  $3.9 \text{ kPa} \pm 2.1 \text{ kPa}$ ;  $3.8 \text{ kPa} \pm 2.1 \text{ kPa}$  და  $3.7 \text{ kPa} \pm 1.9 \text{ kPa}$ . აღსანიშნავია, რომ ქალებსა და მამაკაცებს შორის ღვიძლის ელასტიურობის მაჩვენებლების მნიშვნელოვანი განსხვავება არ ყოფილა. ასაკთან მიმართებაშიც არ გამოკვეთილა კორელაცია ღვიძლის ელასტიურობასთან (Arda et al. 2013). ღვიძლის ელასტიურობაზე გავლენას არ ახდენს არც ეთნიკური წარმომავლობა (Leung et al. 2013).

SWE- კვლევით ოპტიმალური მნიშვნელობები ფიბროზის სხვადასხვა სტადიისთვის არის შემდეგი:  $F \geq 2$  შემთხვევაში 7.1 kPa ;  $F \geq 3$  შემთხვევაში 8.7 kPa და  $F \geq 4$  შესაბამისად 10.4 kPa (Frulio and Trillaud 2013).

2D-SWE -ით შესაძლებელია შეფასდეს ღვიძლის ფიბროზის სტადია.

ამ ტექნიკაზე დაყრდნობით ღვიძლის ფიბროზის პირველი კლინიკური მონაცემები გამოქვეყნდა 2012 წელს (S. Li et al. 2019). რა თქმა უნდა, კვლავ მიმდინარეობს ახალი კვლევები ამ მეთოდის გარშემო. ბოლო წლების განმავლობაში ჩატარებული კვლევები ძალიან საინტერესო და საიმედოა (S. Li et al. 2019) (Y. N. Zhang et al. 2020).

2D SWE-იას შეუძლია მეტი სიზუსტით გამოავლინოს მკვეთრი ფიბროზი და ციროზი (Y. N. Zhang et al. 2020).

ღვიძლის სიმკვრივის გამოვლენა 2D SWE-ის მეთოდით შესაძლოა გამოყენებულ ღვიძლის ფიბროზის გართულებების პროგნოზირებისთვის (HCC, საყლაპავის/კუჭის ვარიკოზები და პორტული ჰიპერტენზია). აღნიშნულ გართულებებზე მეტი ინფორმაციის მისაღებად კიდევ ბევრია სამუშაო, რათა ახალმა კვლევებმა განამტკიცოს არსებული მონაცემები (Y. N. Zhang et al. 2020).

არსებობს კვლევ, რომლის მიხედვითაც SWE -ს შეუძლია  $F2$  ფიბროზის სტადიის იდენტიფიცირება 7.1 kPa გამოვლენით, 92.1 % სპეციფიურობით. აქედან

გამომდინარე, 2D-SWE შეიძლება გამოყენებულ იქნას, როგორც სკრინინგის ინსტრუმენტი მნიშვნელოვანი ფიბროზის ადრეული დიაგნოსტიკისთვის (Leung et al. 2013).

რაც შეეხება ღვიძლის არაალკოჰოლურ ცხიმოვან დაავადებას ( NAFLD ) და მის კვლევაში 2D SWE ჩართულობას, აღმოჩნდა, რომ ბოლოდროინდელი ჩატარებული სამი კვლევით ავლენს შედარებით მაღალი უკმარისობის მაჩვენებელს (2,7-13%). სავარაუდოდ, ამ პაციენტების მაღალი BMI-ის გამო.სტეატოზი შესაძლოა იყოს ხელის შემშლელი ფაქტორი ქსოვილის სიმკვრივის გაზომვისას. ღვიძლის ქსოვილის სიმკვრივის მაღალი ხარისხით მატება ალკოჰოლური დაავადების დროს შესაძლოა იმით აიხსნას, რომ ასეთი პაციენტების უმრავლესობას აღენიშნებათ მნიშვნელოვანი პორტული ჰიპერტენზია (Choi et al. 2014) .

ღვიძლის აუტოიმუნური დაავადების შესახებ ვრცელი ინფორმაცია არ არსებობს.ბოლო დროს ჩატარდა 2 კვლევა და ამ დაავადების დაბალი გავრცელების გამო,ეს კვლევები მოიცავდა პაციენტებს აუტოიმუნური ჰეპატიტით,პირველადი ბილიარული ქოლანგიტით,პირველადი სკლეროზული ქოლანგიტით ...რომელთაგან თითოეულ მათგანს აქვს ღვიძლის დაზიანების განსხვავებული მაჩვენებლები. აუტოიმუნური დაავადებების AUROC -ები უფრო დაბალი იყო, ვიდრე ქრონიკული ვირუსული ჰეპატიტის დროს.სასურველია შემდგომი კვლევები ჩატარდეს ცალ-ცალკე თითოეული დაავადებისათვის,რათა მეტი საჭირო მახასიათებელი გამოიკვეთოს (Jeong, Cho, and Sohn 2018).

ორგანოზომილებიანი წანაცვლებითი ტალღის ელასტოგრაფიის უპირატესობები:

ეს არის მარტივი და უმტკივნეულო ტექნიკა კარგი რეპროდუქციულობით. შედეგების მიღება ხდება სწრაფად და დაუყოვნებლივ. რადგან, SWE ინტეგრირებულია ჩვეულებრივი ულტრაბგერითი ვიზუალიზაციის დიაგნოსტიკურ აპარატზე, საშუალებას იძლევა მორფოლოგიურად, დეტალურად შევისწავლოთ ღვიძლის როგორც მარჯვენა, ასევე მარცხენა წილი და საუკეთესო საშუალებაა განვსაზღვროთ ფიბროზის საერთო განაწილება (Frulio and Trillaud 2013)(Gerber et al. 2015). საჭიროებისამებრ, ხდება სხვა ორგანოების შესწავლაც.(მაგ.ელენთა). მნიშვნელოვანია აგრეთვე,რომ გამოკვლევა ხორციელდება რეალურ დროში და

საშუალება გვაქვს არტეფაქტებისგან თავისუფალი უბანი ავირჩიოთ მარტივად. შეგვიძლია Q-Box -ის ზომის შერჩევა და აპარატზე შენახული სურათებით რეტროსპექტრული კვლევის წარმოება.

ამ მეთოდის ნაკლად ითვლება ის, რომ ჯერ საკმარისი კვლევები არ არსებობს იმისთვის, რომ უფრო დამაჯერებლად ვისაუბროთ აღნიშნულ ტექნიკაზე, (Frulio and Trillaud 2013).

2D SWE მეთოდი TE- გან განსხვავებით გამოიყენება ასციტიან (Lurie et al. 2015)(A et al. 2015) და ჭარბწონიან პაციენტებში (A et al. 2015).

იმისათვის, რომ ელასტოგრაფიული კვლევები იყოს უფრო ზუსტი და ღირებული, არსებობს რამდენიმე გასათვალისწინებელი რეკომენდაცია:

საჭიროა ოპერატორს ჰქონდეს შესაბამისი ცოდნა და უნარ-ჩვევები. სუნთქვის შეკავება უნდა მოხდეს მსუბუქად. ღვიძლის სიმკვრივის გაზომვა უნდა მოხდეს ღვიძლის პარენქიმაში, კაფსულიდან აუცილებლად მინიმუმ 10 მმ-ით სიღრმეში. პაციენტი უნდა იყოს უზმოზე ან კვებიდან გასული უნდა იყოს მინიმუმ 2 საათი. უნდა გავითვალისწინოთ, რომ განსაკუთრებულ გადაცდომებს იძლევა კოფეინი და თამბაქო. ფიბროზის სტადიის გადაჭარბებული შეფასებით. გამოსაკვლევი პირი არ უნდა იყოს ფიზიკურად დაღლილი ან ახალი ნავარჯიშები. ფიზიკური აქტივობიდან გასული უნდა იყოს 10-20 წუთი მაინც. უნდა გავითვალისწინოთ ის ფაქტიც, რომ ღვიძლში ანთებითი და შემუშპებითი პროცესები, ასევე ვენური შეგუბება და ქოლესტოზი მოგვცემს გადაჭარბებულ მაჩვენებლებს (Dietrich et al. 2017)(Jeong, Cho, and Sohn 2018).

ორგანოზომილებიანი SWE -ის მონაცემები რა თქმა უნდა, მნიშვნელოვნად აღემატებოდა ჩვეულებრივი ულტრასონოგრაფიით ჩატარებულ კვლევის შედეგებს ღვიძლის ფიბროზის შემთხვევაში, მაგრამ დეკომპენსირებული ციროზის დიაგნოზირებისას მნიშვნელოვანი განსხვავება მათ შორის არ იყო (Lurie et al. 2015).

### 2.2.5.5 მაგნიტურ--რეზონანსული ელასტოგრაფია

ღვიძლის ფიბროზის ეტაპების დადგენისა და ციროზის გამოვლენისთვის ყველაზე მნიშვნელოვან და ზუსტ მონაცემებს იძლევა მაგნიტურ-რეზონანსული ელასტოგრაფი ( MR ელასტოგრაფია). არაინვაზიური ტექნიკა, რომელიც უზრუნველყოფს მსუბუქი ფიბროზის დიფერენცირებას მნიშვნელოვანი ფიბროზისგან (Lee and Kim 2014b)(Lurie et al. 2015)(Horowitz et al. 2017).

MRE შეიძლება შესრულდეს კლინიკურ სკანერზე კომერციულად ხელმისაწვდომი პროგრამისა და დამატებითი ტექნიკის უზრუნველყოფით (Y. N. Zhang et al. 2020).

ულტრაბგერითი ელასტოგრაფიის მსგავსად MRE იყენებს ვიბრაციულ მოწყობილობას ღვიძლში წანაცვლებითი ტალღების გასავრცელებლად. MRI სისტემა შედგება აქტიური აკუსტიკური დრაივერისგან, იგი ვიბრაციას წარმოქმნის აუდიო აპარატის საშუალებით (უწყვეტი, დაბალი სიხშირის ვიბრაციებს), რომელიც მოთავსებულია მაგნიტის ოთახის გარეთ და პასიური დრაივერისგან, რომელიც მოთავსებულია პაციენტის სხეულზე. აკუსტიკური ვიბრაციები, რომლებიც აქტიური დრაივერისგან გადაეცემა პასიურ დრაივერს, გადამყვანის საშუალებით გადადის ადამიანის სხეულში. ხდება წანაცვლებითი ტალღების გავრცელება მოდიფიცირებული ფაზური კონტრასტული MR თანმიმდევრობით და ტალღის სურათების დამუშავება ინვერსიული ალგორითმით, მიიღება სიმკვრივის რაოდენობრივი გამოსახულება ე.წ. ელასტოგრამა. საყურადღებოა, რომ ამ შემთხვევაშიც, ინტერესის რეგიონში არ უნდა მოხვდეს ღვიძლის კიდე, ნაღვლის ბუშტის ფოსო, მსხვილი სისხლძარღვები და სხვა არტეფაქტის გამომწვევი სტრუქტურები. გამოთვლილი რამდენიმე მონაკვეთის საშუალო სიმკვრივე აღწერილია, როგორც საშუალო სიმკვრივის მნიშვნელობა კილოპასკლებში (Lurie et al. 2015)(Soresi et al. 2014)(Y. N. Zhang et al. 2020)(Horowitz et al. 2017).

MRE- ს შესახებ ჩატარებული კვლევები ცხადყოფს, რომ ეს მეთოდი ღვიძლის ქსოვილის ფიბროზის გამოვლენის შესანიშნავი საშუალებაა (Y. N. Zhang et al. 2020) (Horowitz et al. 2017).

შეისწავლეს 3D-MRE- ის მაჩვენებლები პაციენტებში და სამი კვლევის საფუძველზე ნახეს, რომ მხოლოდ ერთმა კვლევამ გამოავლინა 3D-MRE



უპირატესობა 2D-MRE -სთან შედარები, ხოლო დანარჩენი ორი კვლევით გამოვლინდა მსგავსი დიაგნოსტიკური მაჩვენებლები ამ ორ მეთოდს შორის ღვიძლის ქრონიკული დაავადების მქონე პაციენტებში(Y. N. Zhang et al. 2020).

ულტრასონოგრაფიისგან განსხვავებით MRE – ის უპირატესობაზე მეტყველებს ის, რომ გამოკვლევას ხელს არ უშლის ჭარბი წონა და ასციტი, არც ოპერატორის განსაკუთრებულ კვალიფიკაციას არ მოითხოვს. პრობლემას არ წარმოადგენს ვიწრო ნეკნთაშუა სივრცეები, მას აქვს ნამდვილად უფრო მაღალი მგრძობელობა და დაგნოსტიკური სიზუსტე მსუბუქი ფიბროზის დასადგენად, ვიდრე სხვა ელასტოგრაფიულ მეთოდებს (Lurie et al. 2015)(Soresi et al. 2014)(Horowitz et al. 2017).

MR ელასტოგრაფია ადვილად ხემისაწვდომი არაა, რადგან ის საკმაოდ ძვირადღირებული კვლევაა. წარმოადგენს შრომატევად პროცედურას. ამ კვლევის დროსაც არის შესაძლებელი, რომ ღვიძლის სიმკვრივის შეფასებაზე გავლენა იქონიოს სტეატოზმა, შეშუპებამ, მწვავე ანთებამ, ალკოჰოლურმა ინტოქსიკაციამ, გულის შეგუბებითმა დაავადებმა, ქოლესტაზმა, პორტულმა ჰიპერტენზიამ, ღვიძლში და წარმონაქმნებმა. კლაუსტროფობიით დაავადებულ და განსაკუთრებულად ჭარბწონიან პაციენტებში შეზღუდულია ამ კვლევის წარმოება. პაციენტი გამოკვლევის დროს უნდა მოვიდეს უზმოზე (მინიმუმ 4 საათი მშვიდრი). ამ მეთოდით ღვიძლის გამოკვლევას ზღუდავს საშუალო და მძიმე ხარისხით რკინის დეპონირება ღვიძლში (Lurie et al. 2015)(Soresi et al. 2014)(Y. N. Zhang et al. 2020)(Horowitz et al. 2017).

ჩვენს მიმოხილვაში აღწერილმა კვლევის მეთოდებმა, რომლებიც გვებმარება ღვიძლის ნაადრევი ფიბროზისა და ციროზის დიაგნოსტიკაში, დიდი სიკეთე მოუტანა თანამედროვე ჰეპატოლოგიას. მიუხედავად იმისა, რომ უდავოა ღვიძლის ბიოფსიისა და მაგნიტურ-რეზონანსული ელასტოგრაფიის როლი კლინიკურ მედიცინაში და ულტრაბგერითი ელასტოგრაფია დამაჯერებელ შედეგებს ვერ იძლევა ფიბროზის ადრეულ ეტაპზე, მიმდინარე კვლევების გათვალისწინებით მაინც ყველაზე პერსპექტიულ მეთოდად ულტრაბგერითი ელასტოგრაფია იკვეთება (C. Li, Li, and Zhang 2018).

### 3. კვლევის მეთოდოლოგია

ნაშრომი წარმოადგენს შემთხვევა-კონტროლის რეტროსპექტულ კვლევას და ემყარება წანაცვლებითი ტალღის ელასტოგრაფიის შედეგების ანალიზს სხვა ინსტრუმენტულ გამოკვლევებთან მიმართებაში.

კვლევა ჩატარდა ფ.თოდუას სამედიცინო ცენტრში, (თევდორე მღვდლის ქ. # 13, თბილისი 0112) 2019 - 2023 წლებში. ინფორმაციული თანხმობა მიღებული იყო ყველა პაციენტისგან. კვლევა მოიცავდა 104 პაციენტს. აქედან 78 პაციენტი იყო მამრობითი სქესის, ხოლო 26 პაციენტი მდედრობითი სქესის. პაციენტების ასაკობრივი დიაპაზონი იყო 18-77 წელი. კვლევაში, შემთხვევის ჯგუფში, გავაერთიანეთ 52 პაციენტის მონაცემები, რომელთაც კლინიკური და ლაბორატორიული გამოკვლევების საფუძველზე დაუდგინდათ ღვიძლის ქრონიკული დაავადება. კონტროლის ჯგუფში გავაერთიანეთ ასევე 52 პაციენტი, რომელთაც სხვადასხვა დისპეპსიური ჩივილების გამო ჩატარებული ჰქონდათ ისეთივე გამოკვლევები, როგორც შემთხვევის ჯგუფის პაციენტებს, მაგრამ გამოკვლევებით ღვიძლის პათოლოგია არ გამოუვლინდათ. ჩვენს კვლევაში პაციენტებს 2-15 დღის ვადაში ჰქონდათ გაკეთებული მუცლის ღრუს ულტრაბგერითი გამოკვლევა, ღვიძლის სიმკვრივის გასაზომად ჩატარებული ქონდათ წანაცვლებითი ტალღის ელასტოგრაფია, ასევე ეზოფაგოგასტროდუოდენოსკოპია (EGD) - საყლაპავის ვარიკოზების გამოსავლენად და რიგი ლაბორატორიული ანალიზები.

შემთხვევის ჯგუფში ჩვენ გავაერთიანეთ ისეთი პაციენტები, რომელთაც აღნიშნული გამოკვლევების გარდა გაკეთებული ჰქონდათ მუცლის ღრუს მაგნიტურ - რეზონანსული ტომოგრაფია, ხოლო მკურნალობის შემდეგ მუცლის ღრუს ულტრასონოგრაფიული გამოკვლევა, წანაცვლებითი ტალღის ელასტოგრაფია და ლაბორატორიული ანალიზები. შემთხვევის ჯგუფის ყველა პაციენტი გადიოდა შესაბამის მკურნალობას.

შემთხვევის ჯგუფის პაციენტებიდან მხოლოდ 11 პაციენტში იყო წარმოებული ღვიძლის ბიოფსია. ჩვენ ასევე მოვიძიეთ ამ 11 პაციენტის იმავე პერიოდში გაკეთებული ღვიძლის TE გამოკვლევის შედეგები .

გამორიცხვის კრიტერიუმები იყო: არასაკმარისი კლინიკური მონაცემები,ჰეპატოცელულური კარცინომა, ენცეფალოპათია, კარის ვენის თრომბოზი,თირკმლის, გულის , ფილტვების და სისხლის დაავადებები. ასევე, ღვიძლგარეთა სიმსივნეების გამო მიღებული რადიოთერაპია ან ქიმიოთერაპია;

ჩვენ განვიხილეთ: კვლევაში ჩართული 104 პაციენტის ღვიძლის 2D SWE და სხვა კლინიკურ-ბიოქიმიური მონაცემები (ასაკი,ღვიძლის ზომა,კარის ვენა,ელენთის სიგმე,ელენთის ვენა,პირდაპირი ბილირუბინი, ალანინამინოტრანსფერაზა (ALT), ასპარტატამინოტრანსფერაზა (AST), გამა გლუტამინტრანსფერაზა (GGT),საერთაშორისო ნორმალიზებული შეფარდება (INR) ,თრომბოციტების რაოდენობა,ჰემოგლობინი). მიღებული შედეგები შევადარეთ შემთხვევა-კონტროლის პაციენტებში.

შემთხვევის ჯგუფის 52 პაციენტიდან 32 პაციენტში დადასტურდა საყლაპავის ვარიკოზული ვენების არსებობა. აღნიშნულ პაციენტში მიღებული 2D SWE-ის და EGD-ის გამოკვლევის შედეგები შევადარეთ ერთმანეთს,რათა დაგვედგინა 2D SWE-ის როლი საყლაპავის ვარიკოზების გამოვლენაში. გარდა ამისა, განვიხილეთ ზემოთ აღნიშნული კლინიკურ-ბიოქიმიური მონაცემები შემთხვევის ჯგუფში,როგორც ვარიკოზის მქონე პაციენტებში,ასევე იმ პაციენტებში ,რომელთაც არ დაუდგინდათ საყლაპავის ვარიკოზული დაავადება. უფრო მეტიც, ეს ცვლილებები განვიხილეთ საყლაპავის ვარიკოზის ხარისხის მიხედვით .

შემთხვევის ჯგუფის 52 პაციენტში ერთმანეთს შევადართ კლინიკურ - ბიოქიმიური და 2D SWE შედეგების პასუხები მკურნალობის დაწყებამდე და მკურნალობის შემდეგ.

მაგნიტურ - რეზონანსული ტომოგრაფიით, მაღალი ხარისხის, ანუ მკვეთრი ფიბროზი და ციროზი გამოვლინდა შემთხვევის ჯგუფის 42 პაციენტში და ამ მონაცემებს შევადარეთ 2D SWE-ით მიღებული შედეგები.

შემთხვევის ჯგუფის 11 პაციენტის ბიოფსიის პასუხებზე დაყრდნობით განვსაზღვრეთ 2D SWE -ის მგრძობელობა და სპეციფიურობა, დადებითი და უარყოფითი პროგნოზირებადი მნიშვნელობები ღვიძლის დიფუზური დაზიანების დროს და 2D SWE შევადარეთ TE-ს.

ჩვენ შევქმენით მონაცემთა ბაზა, სადაც შევიყვანეთ როგორც შემთხვევის, ისე კონტროლის ჯგუფის პაციენტების მონაცემები: ასაკი, სქესი, დაავადების ეტიოლოგია, ღვიძლის ზომა, ღვიძლის სტრუქტურული ცვლილებები, კარის ვენის დიამეტრი, ელენტის სიგძითი ზომა, ელენტის ვენის დიამეტრი, მონაცემები ასციტის არსებობის შესახებ, პირდაპირი ბილირუბინი  $\mu\text{mol/L}$ , ALT U/L, AST U/L, GGT U/L, INR, თრომბოციტების რაოდენობა  $10^9/\text{L}$ , ჰემოგლობინი g/dL, ალბუმინი g/L (შემთხვევის ჯგუფში), რასაკვირველია ღვიძლის სიმკვრივე - გაზომილი Kpa-ში, საყლაპავი მილის ვარიკოზული ვენების არსებობის შემთხვევაში ბაზაში შეყვანილ იქნა მონაცემები მათი ხარისხის მიხედვით. შემთხვევის ჯგუფში შევიყვანეთ ასევე მაგნიტურ - რეზონანსული ტომოგრაფიის შედეგები, ბიოფსიის შედეგები, ფიბროსკანის გამოკვლევის შედეგები, მკურნალობის შემდეგ შეფასებული ღვიძლის სიმკვრივე და შემდეგი მონაცემები: კარის ვენის დიამეტრი, ელენტის სიგძითი ზომა, ელენტის ვენის დიამეტრი, პირდაპირი ბილირუბინი  $\mu\text{mol/L}$ , ALT U/L, AST U/L, GGT U/L, INR, თრომბოციტების რაოდენობა  $10^9/\text{L}$ , ჰემოგლობინი g/dL, ალბუმინი g/L. ჩვენს ხელთ არსებული შედეგები გავაანალიზეთ და მოვახდინეთ მისი სტატისტიკური ანალიზი.

ჩვენს კვლევაში, ინსტრუმენტული გამოკვლევები განხორციელებული იყო გამოცდილი სპეციალისტების მიერ შესაბამისი პროტოკოლის გათვალისწინებით.

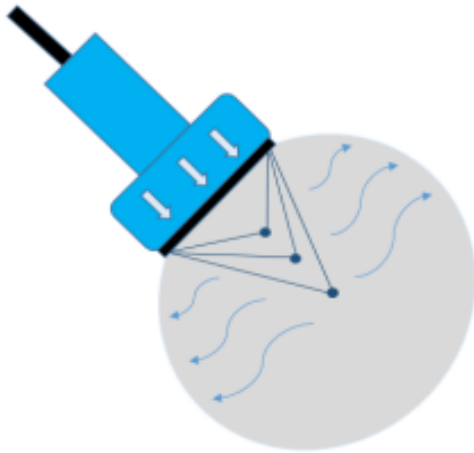### 3.1 მუცლის ღრუს ულტრაბგერითი გამოკვლევა

მუცლის ღრუს ულტრაბგერითი გამოკვლევები განხორციელდა Canon-ის Aplio i800 ულტრაბგერითი სისტემის გამოყენებით (Canon Medical Systems, ტოკიო, იაპონია) 3,5 MHz ამოზნექილი გადამწოდით. პაციენტი იყო ჰორიზონტალურ

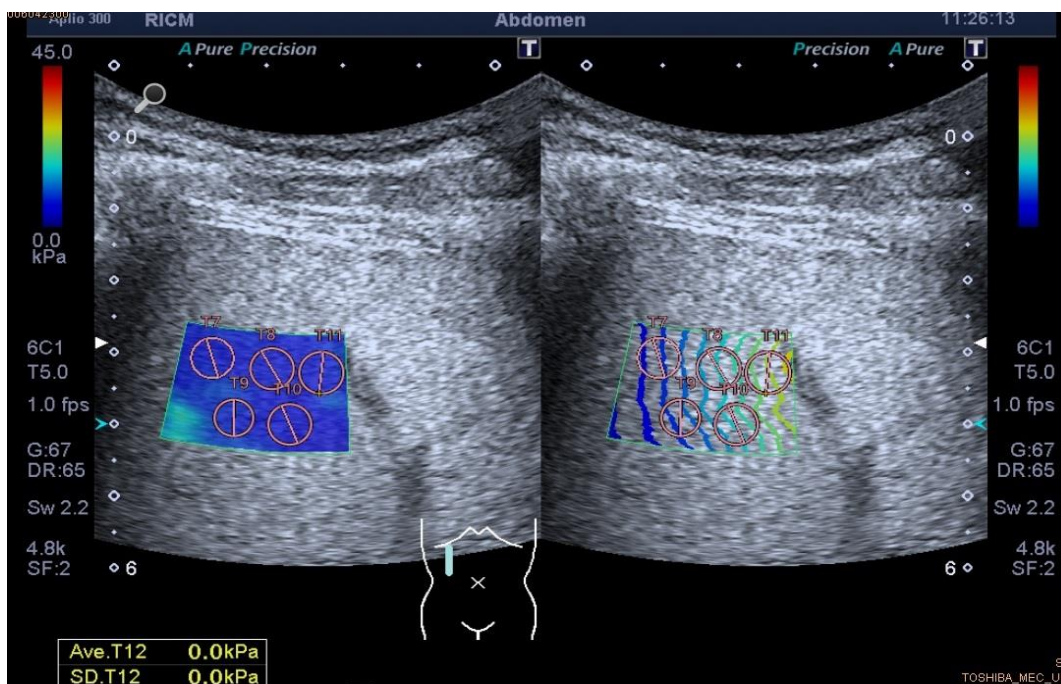
მდგომარეობაში, უზმოზე. პაციენტი ასრულებდა ექიმის მითითებებს ღრმა ჩასუნთქვის და სუნთქვის შეკავების შესახებ. გაიზომა მარჯვენა წილი, მარცხენა წილი და კუდიანი წილი, შეფასდა ღვიძლის კუთხეები, კიდეები, ექოგენობა, პარენქიმის სტრუქტურა და მარცვლოვნება, კარის ვენის დიამეტრი, ელენთის ზომა, ელენთის ვენის დიამეტრი და განისაზღვრა ასციტის არსებობა.

### 3.2 ორგანოზომილებიანი წანაცვლებითი ტალღის ელასტოგრაფია

2D SWE კვლევები განხორციელდა Canon-ის Aplio i800 ულტრაბგერითი სისტემის გამოყენებით (Canon Medical Systems, ტოკიო, იაპონია) 3,5 MHz ამოხვეილი ზონდით. პაციენტს მოეთხოვებოდა ყოფილიყო უზმოზე, მინიმუმ 2 საათი. ღვიძლის სიმკვრივის (LS) გაზომვები 2D-SWE-ს გამოყენებით ჩატარდა მარჯვენა ნეკნთაშუა სკანირების საშუალებით, პაციენტი იმყოფებოდა ჰორიზონტალურ მდგომარეობაში, მარჯვენა ხელის მაქსიმალური განზიდვით. LS შეფასდა სუნთქვის ხანმოკლე შეკავებით 4-დან 5 წმ-მდე და ნეიტრალური სუნთქვით. 2D SWE-ის გააქტიურების შემდეგ ინტერესის უბანში ტრაპეციული ფორმის საკვლევ ზონაში (3,5 სმ × 2,5 სმ) აიხა ელასტიურობის სიგნალები. შემდეგ, მრგვალი ROI მოთავსდა ამ რეგიონში. ROI მდებარეობდა ჰომოგენური ელასტოგრამის სიგნალში ღვიძლის პარენქიმაში, სადაც არ იყო დიდი სისხლძრღვი. ROI-ები განლაგდა ღვიძლის კაფსულიდან 1-2 სმ-ით სიღრმეში, რათა თავიდან ყოფილიყო აცილებული არტეფაქტები. ROI იყო 2 სმ დიამეტრამდე, მაგრამ საჭიროების შემთხვევაში მისი ზომა მცირდებოდა, გაზომვა განხორციელდა კაფსულიდან 6 სმ-ზე ნაკლებ სიღრმეზე. გაზომილი ელასტიურობის მნიშვნელობები გამოიხატა კილოპასკალში (kPa) და ჩაიწერა სურათზე, როგორც საშუალო და სტანდარტული გადახრები. თითოეული პაციენტისთვის, სიმკვრივე განისაზღვრა როგორც SWE რამდენიმე წარმატებული გაზომვის მედიანა. (სურათი N 1,2,3. ).



სურათი N 1. სქემატური გამოსახულება, რომელიც გვიჩვენებს ულტრაბგერითი წანაცვლებითი ტალღის ელასტოგრაფიის ფიზიკურ პრინციპებს.



სურათი N 2. ულტრაბგერითი წანაცვლებითი ტალღის ელასტოგრაფიის გამოსახულება ღვიძლის სიმკვრივის შეფასების მომენტში.

	Speed[m/s]		Elasticity[kPa]		Depth[cm]
	Average	SD	Average	SD	
<input checked="" type="checkbox"/> 1	1.62	0.15	7.8	1.5	2.7
<input checked="" type="checkbox"/> 2	1.65	0.05	8.0	0.5	2.7
<input checked="" type="checkbox"/> 3	1.46	0.07	6.2	0.7	3.5
<input checked="" type="checkbox"/> 4	1.54	0.05	7.0	0.5	3.4
<input checked="" type="checkbox"/> 5	1.49	0.08	6.5	0.8	3.3
<input checked="" type="checkbox"/> 6	0.00	0.00	0.0	0.0	3.5
<input checked="" type="checkbox"/> 7	1.48	0.07	6.5	0.6	3.2
<input checked="" type="checkbox"/> 8	1.44	0.03	6.2	0.3	3.3
<input checked="" type="checkbox"/> 9	1.59	0.06	7.4	0.6	4.0
<input checked="" type="checkbox"/> 10	1.37	0.05	5.5	0.4	4.0
<input checked="" type="checkbox"/> 11	1.47	0.07	6.4	0.6	3.3
<input checked="" type="checkbox"/> 12	1.44	0.09	6.1	0.8	3.2
<input checked="" type="checkbox"/> 13	1.64	0.14	8.0	1.4	3.3
Mean	1.40		6.3		

*სურათი N 3. ულტრაბგერითი წანაცვლებითი ტალღის ელასტოგრაფიით მიღებული ქსოვილის სიმკვრივის გაზომვის ცხრილი. ღვიძლის სიმკვრივე Young მოდულით გამოსახული kPa-ში.*

### 3.3 ეზოფაგოგასტროდუოდენოსკოპია

ენდოსკოპია ჩატარდა EVIS X1: CV-1500 (Olympus Corporation, Tokyo, Japan) ბრენდის გასტროსკოპიის აპარატით. გამოკვლევა ჩატარდა უზმოზე. პაციენტები დააწვინეს მარცხენა გვერდით პოზიციში და პირის ღრუში საჭრელ კბილებს შორის მოთავსდა გასტროსკოპი. შემდეგ ის შეყვანილ იქნა პირდაპირი ხედვით UGI ტრაქტში. მონაცემები შეგროვდა საყლაპავი მილის ვენების ვარიკოზების სხვადასხვა ზომის შესახებ და ვარიკოზის კლასიფიკაცია განისაზღვრა, როგორც I, II და III და IV ხარისხი Paquet 's კლასიფიკაციით:

0 ხარისხი - საყლაპავის ვარიკოზული ვენების არარსებობა.

I ხარისხი - მიკროკაპილარები, რომლებიც განლაგებულია საყლაპავის გარდამავალ ან დისტალურ ნაწილზე.

II ხარისხი - 1 ან 2 პატარა ვარიკოზული ვენები, რომლებიც განლაგებულია დისტალურ საყლაპავზე.

III ხარისხი - საყლაპავის ზომიერი ვარიკოზული ვენები.

IV ხარისხი - მსხვილი ვარიკოზული ვენები საყლაპავის ნებისმიერ ნაწილში. (Fábio Ferrari MAKDISSI 2009)

სტატისტიკური ანალიზის ეფექტურობისთვის, "საყლაპავი მილის ვარიკოზი", როგორც ცვლადი, დავყავით 3 კატეგორიად:

1. არ არის ვარიკოზი
2. ვარიკოზის I / II ხარისხი
3. ვარიკოზის III / IV ხარისხი

### 3.4 მაგნიტურ-რეზონანსული ტომოგრაფია

მაგნიტურ-რეზონანსული ტომოგრაფიული გამოკვლევა ხორციელდებოდა აპარატზე Magnetom Skyra (3T), Magnetom Vida (3T).გამოიყენებოდა მუცლის და მენჯის რადიოსიხშირული კოილები (კოჭები).

მაგნიტურ-რეზონანსული ტომოგრაფია ტარდებოდა პაციენტის წინასწარი მომზადების გარეშე ძირითადად უზმოზე, ან საკვების მიღებიდან 3-4 საათის შემდეგ. კვლევა ტარდებოდა სამ პროექციაში: კორონალურ, საგიტალურ, აქსიალურ პროექციებში.

მრ კვლევისათვის შემუშავებულ იქნა იმპულსურ თანმიმდევრობათა ოპტიმალური თანმიმდევრობა. ასევე დამუშავებულ იქნა თითოეული იმპულსური თანმიმდევრობის მონაცემები, კერძოდ: შესაწავლილ იქნა TR და TE პარამეტრების ცვლილებების გათვალისწინებით სხვადასხვა ქსოვილების სიგნალის ინტენსიობათა ცვლილება და ჰომოგენურობა, ასევე გათვალისწინებული იყო სხვა გარე ფაქტორების მთელი კომპლექსი, რომლებიც თავის მხრივ ზემოქმედებენ გამოსახულების

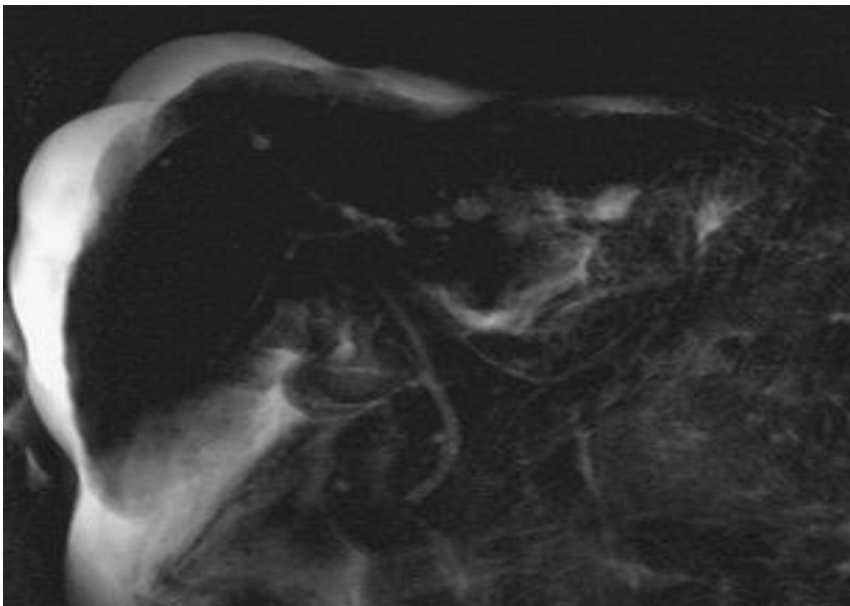


ხარისხზე და შესაბამისად კვლევის ინფორმატიულობაზე (მხედველობის არე (ველი), განმეორების რიცხვი, შრის სისქე და რაოდენობა, შრეებს შორის მანძილი).

მაგნიტურ-რეზონანსული ტომოგრაფიისას გამოსახულების კონტრასტული გაძლიერება აადვილებს ღვიძლის დაავადებათა დიაგნოსტიკას და დიფერენციალურ დიაგნოსტიკას. გამოიყენებოდა ექსტრაცელულარული გადოლინიუმის შემცველი საკონტრასტო ნივთიერებები. მათი მოქმედებით ხდებოდა T2, T1 დროის დაქვეითება, რაც T1 შეწონილ გამოსახულებებზე სიგნალის ინტენსიობის მატებას იწვევს.

მრ კვლევა ტარდებოდა კონტრასტული გაძლიერებით, ვადარებდით T1 შეწონილ გამოსახულებებს კონტრასტამდე და საკონტრასტო ნივთიერების შეყვანის შემდეგ.

შემუშავებულ იქნა მრ კვლევის მეთოდოლოგია, რომლის საშუალებითაც შესაძლებელია ღვიძლის პარენქიმული დიფუზური და კეროვანი პათოლოგიური პროცესის ხასიათის დადგენა, მინიმალური პარენქიმული ცვლილებების გამოვლენა, კეთილთვისებიანი და ავთვისებიანი პროცესების დიფერენცირება (სურათი N 4 ).



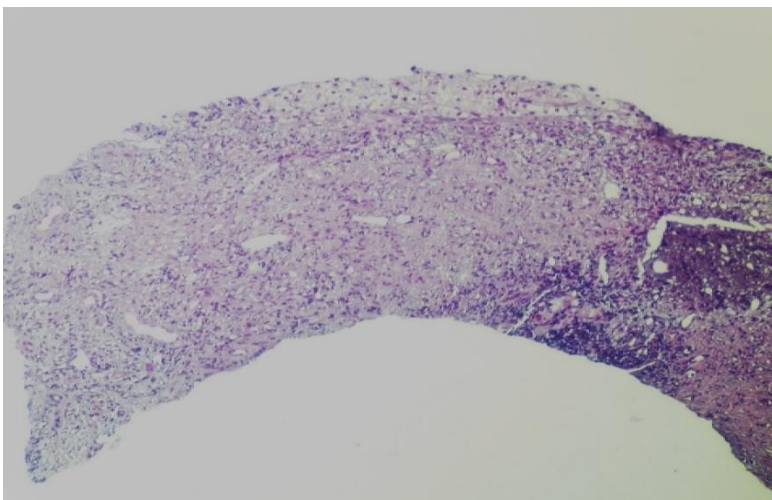
*სურათი N 4. მაგნიტურ-რეზონანსული ქოლანგიოგრაფა. სანაღვლე გზების გასწვრივ ვლინდება სხვადასხვა ზომის კისტები - პერიბილიარული კისტები*

მუცლის ღრუს ორგანოების მრ კვლევისას გამოიყენებოდა შემდეგი იმპულსური თანმიმდევრობები: T2-haste იმპულსური თანმიმდევრობა სამივე პროექციაში, T1 vibe fs tra,cor bh (TR 3,31ms, TE 1,3ms), ep2d diff b50\_400\_800 tra (TR 6700ms, TE 52,0).

ღვიძლის პარენქიმული ცვლილებების შეფასებისათვის Liver-lab T1 vibe e-dixon, T1 vibe q-dixon, Liver-lan Histo, T1 vibe Dixon tra კონტრასტამდე და კონტრასტის შეყვანის შემდეგ (TR 3,97, TE 1,29, 2,52,).

### 3.5 ღვიძლის ბიოფსია და ჰისტოპათოლოგია

ყველა ნიმუში მიღებული იყო ღვიძლის მარჯვენა წილიდან, პერკუტანული ბიოფსიის ნემსით. ნიმუშები დაფიქსირდა 4% ბუფერულ ფორმალინში და შემდგომ დამზადდა პარაფინის სექციებად. ქსოვილის სექციები შეღებეს და ფიბროზის ხარისხი შეაფასეს METAVIR-ის ქულათა სისტემის მიხედვით შემდეგნაირად: F0 - ფიბროზი არ არის, F1 - პორტული ფიბროზი სეპტების გარეშე, F2 - პორტული ფიბროზი რამდენიმე სეპტით, F3 - მრავალრიცხოვანი სეპტები ციროზის გარეშე (მკვეთრი ფიბროზი), და F4 - ციროზი. (სურათი N 5. )



სურათი N 5 .ღვიძლის ჰისტოლოგიური პრეპერეტი. ღვიძლის ციროზი.

### 3.6 ტრანზიტორული ელასტოგრაფია:

ტრანზიტორული ელასტოგრაფია ჩვენს კლინიკაში არ იყო წარმოებული. ჩვენს კვლევაში გამოყენებული ტრანზიტორული ელასტოგრაფიის შედეგები პაციენტებმა მოიტანეს სხვა სპეციალიზირებული კლინიკებიდან. TE განხორციელებული იყო ფიბროსკანით ( Fibroscan 502TOUCH) გამოცდილი სპეციალისტის მიერ.

### 3.7 სტატისტიკური ანალიზი

მონაცემების შეყვანა და სტატისტიკური ანალიზი განხორციელდა სტატისტიკური პროგრამა SPSS 23.0 გამოყენებით. თვისობრივი ცვლადების მიხედვით განსხვავების სტატისტიკური ტესტირება მოხდა ხი- კვადრატ მეთოდის გამოყენებით (Pearson's chi-square test). ორ უწყვეტ დამოუკიდებელ ცვლადს შორის განსხვავება განისაზღვრებოდა დამოუკიდებელი შენარჩევების t ტესტის (Independent samples t-test) საშუალებით. ორზე მეტ ჯგუფს შორის უწყვეტი ცვლადის მიხედვით განსხვავების ტესტირებისთვის გამოვიყენეთ ერთფაქტორიანი ANOVA მეთოდი (One-way ANOVA). სარწმუნობის მაჩვენებელი (p), რომელიც ნაკლები იყო 0.05-ზე ( $p < 0.05$ ) განიხილებოდა როგორც სტატისტიკურად სარწმუნო.

## 4. კვლევის შედეგები და მათი ანალიზი

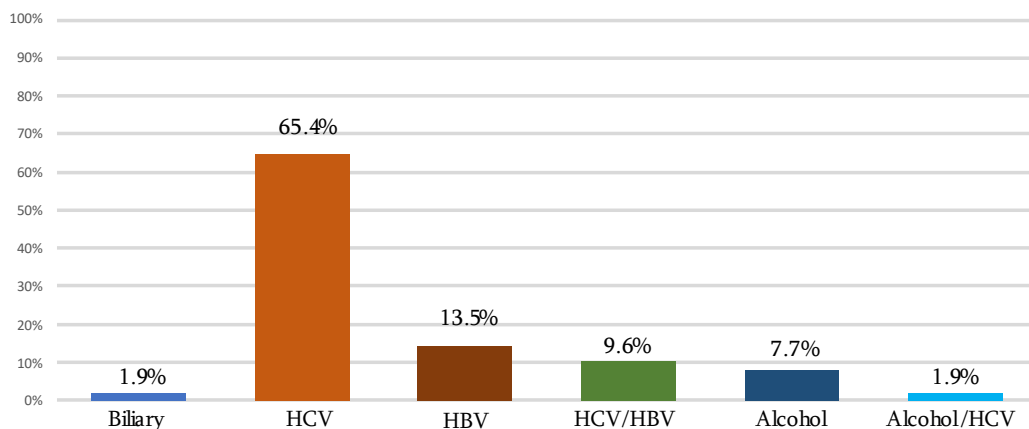
### 4.1 კვლევის შედეგები

#### 4.1.1 შემთხვევის ჯგუფის პაციენტების შედარება კონტროლის ჯგუფის პაციენტებთან

კვლევაში ჩართული 104 პაციენტიდან 52 პაციენტი იყო დაავადებული ღვიძლის ქრონიკული დაავადებით, 52 პაციენტმა შეადგინა საკონტროლო ჯგუფი. ღვიძლის ქრონიკული დაავადების ეტიოლოგია იყო შემდეგი: HCV-34 ; HBV-7 ; HCV/HBV-5; ალკოჰოლური-4 ; HCV/ალკოჰოლური-1; ბილიარული-1; ეტიოლოგიის პროცენტულობა გამოსახულია დიაგრამაზე (დიაგრამა N1).

*დიაგრამა N1. ღვიძლის ქრონიკული დაზიანების ეტიოლოგია შემთხვევის ჯგუფში, გამოსახული პროცენტებში.*

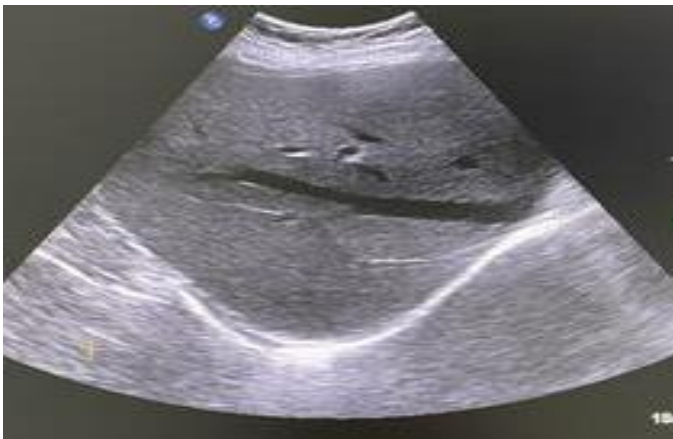
### Etiology



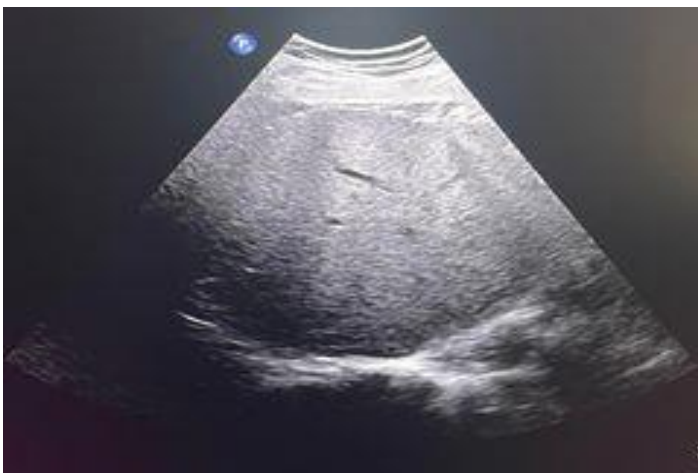როგორც დიაგრამაზე ჩანს, საკვლევ ჯგუფში პრევალირებს ვირუსული ჰეპატიტით განპირობებული ღვიძლის ქრონიკული დაავადებები, HCV-უპირატესობით.

მუცლის ღრუს ულტრაბგერითი გამოკვლევის მონაცემებით, ღვიძლში სტრუქტურული ცვლილებები არ იყო გამოხატული 52 პაციენტში (საკონტროლო ჯგუფი) (სურათი N 6 ). შემთხვევის ჯგუფის 10 პაციენტს ულტრასონოგრაფიით გამოუვლინდა მსუბუქი ჰეპატომეგალია და სტრუქტურული ცვლილებები. არ იყო

გამოხატული პორტულ ვენაში პორტული ჰიპერტენზიის ნიშნები, სპლენომეგალია და ასციტი. დანარჩენ 42 პაციენტს სხვადასხვა ხარისხით აღნიშნებოდა ღვიძლის სტრუქტურული ცვლილებები, კიდეების არასწორი კონტური, კუთხეების მომრგვალება ან დაბლაგვება, კვანძების არსებობა, სისხლძარღვთა დეფორმაცია, კუდიანი წილის ჰიპეტროფია მარჯვენა წილის ზომიერ შემცირებასთან ერთად, პორტული ჰიპერტენზიის ნიშნები, სპლენომეგალია და ასციტი. (სურათი N 7). ასციტი გამოვლინდა 28 პაციენტში საყლაპავის ვარიკოზული ვენების არსებობა გამოვლინდა 32 პაციენტში. აღნიშნული მონაცემების პროცენტულობა მოცემულია ცხრილში (ცხრილი N 1).



*სურათი N 6. ჯანმრთელი ღვიძლის ულტრაბგერითი სურათი. ღვიძლი გადიდებული არ არის, მისი კონტური არის სწორი, მკაფიო, ექოგენობა ზომიერი, პარენქიმა ჰომოგენური.*



*სურათი N 7. ციროზული ღვიძლის ულტრაბგერითი სურათი. გამოხატულია ღვიძლის მარჯვენა წილის ატროფიული ცვლილებები, არასწორი, არამკაფიო კიდეები, პარენქიმის არაჰომოგენურობა და მარცვლოვანება კუთხეების დაბლაგვებით.*

ცხრილი N1. კატეგორიზებული ცვლადების აღწერილობითი სტატისტიკა

მახასიათებელი	N	%
მონაწილის ტიპი		
შემთხვევა	52	50
კონტროლი	52	50
ასაკი		
≤35	21	20.2
>35	83	79.8
სქესი		
მდედრობითი	26	25.0
მამრობითი	78	75.0
ეტიოლოგია		
ბილიარული	1	1.9
HCV	34	65.4
HBV	7	13.5
HCV/HBV	5	9.6
ალკოჰოლი	4	7.7
ალკოჰოლი/HCV	1	1.9
ღვიძლის სტრუქტურის ცვლილება		
ნორმა	52	50.0
მსუბუქი	10	9.6
ზომიერი	18	17.3
მკვეთრი	24	23.1
ასციტი		
აღინიშნა	28	26.9
არ აღინიშნა	76	73.1
ღვიძლის სიმკვრივე		
<12 kPa	69	66.3

≥12 kPa	35	33.7
საყლაპავი მილის ვარიკოზი		
არ აღინიშნა	72	69.2
პირველი ხარისხის	8	7.7
მეორე ხარისხის	10	9.6
მესამე ხარისხის	7	6.7
მეოთხე ხარისხის	7	6.7

ჩვენს მიერ წარმოებულ კვლევაში გამოვლენილ იქნა, რომ ღვიძლის ქრონიკული დაავადების მქონე პაციენტებში ღვიძლის სიმკვრივე მომატებული იყო ( $p < 0.001$ ). 2D-SWE-ით მიღებული ღვიძლის სიმკვრივის მაჩვენებლების ანალიზისთვის გამოყენებულია Independent samples T test, სადაც ჩანს, რომ შემთხვევის ჯგუფის პაციენტებში ღვიძლის საშუალო სიმკვრივე შეადგენს 17.51 Kpa, ხოლო საკონტროლო ჯგუფში 3.98 Kpa და ეს განსხვავება არის სარწმუნო (ცხრილი N2).

**ცხრილი N2. ღვიძლის საშუალო სიმკვრივე შემთხვევის ჯგუფში და საკონტროლო ჯგუფში**

**T-Test**

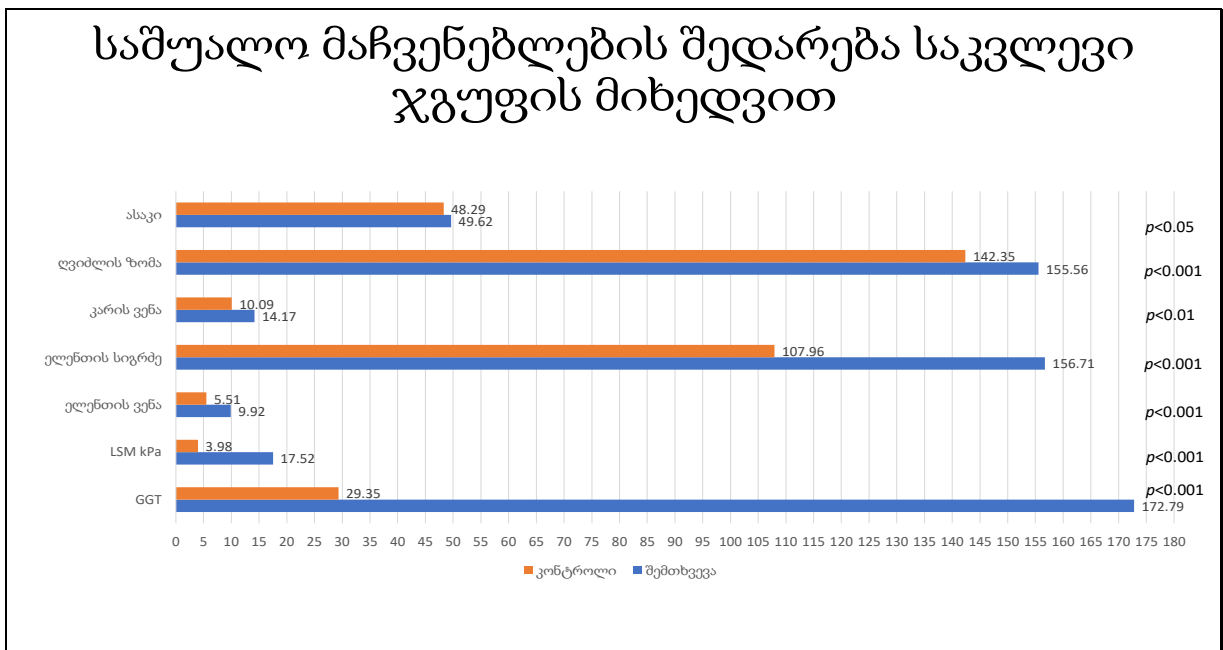
Case_Control	N	Mean	Std. Deviation	Std. Error Mean
LSM_kpa Case	52	17.519	8.6210	1.1955
Control	52	3.983	.5052	.0701

	Levene's Test for Equality of Variances		t-test for Equality of Means						
	F	Sig.	t	df	Sig. (2-tailed)	Mean Difference	Std. Error Difference	95% Confidence Interval of the Difference	
								Lower	Upper
LSM_kpa	99.303	.000	11.303	102	.000	13.5365	1.1976	11.1612	15.9119
Equal variances assumed									
Equal variances not assumed			11.303	51.350	.000	13.5365	1.1976	11.1327	15.9404

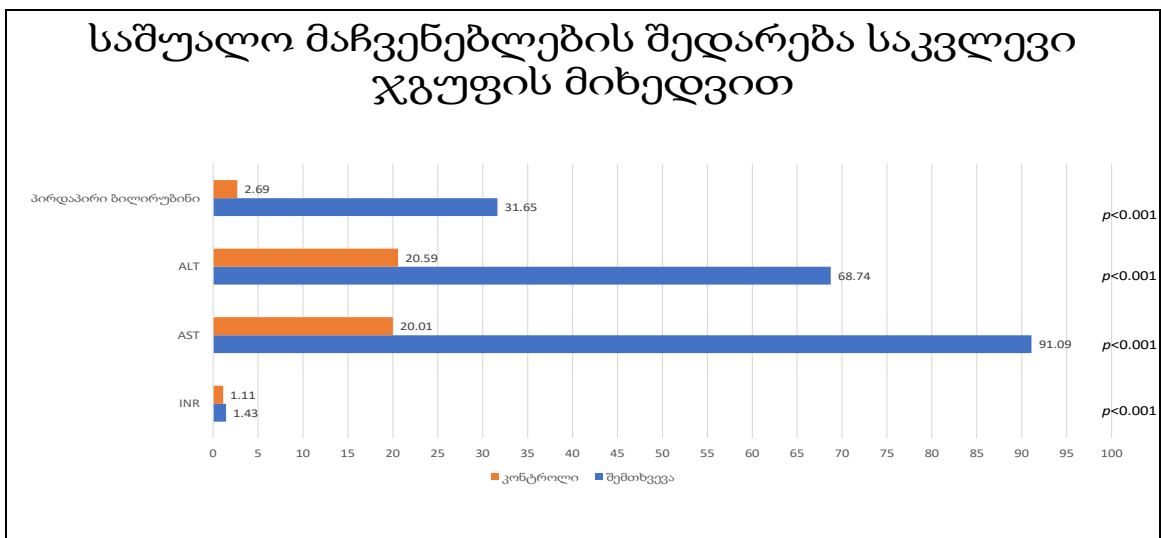
შემთხვევა-კონტროლის ჯგუფებში ერთმანეთს შევადარეთ ასევე ისეთი პარამეტრები, როგორცაა: ღვიძლის ზომა, კარის ვენის დიამეტრი, ელენთის სიგრძე, ელენთის ვენის დიამეტრი, პირდაპირი ბილირუბინი, ALT, AST, GGT, INR,

თრომბოციტების რაოდენობა, ჰემოგლობინი, შრატის ალბუმინი (დიაგრამა N 2; N3; N4). აღნიშნული მონაცემების საშუალო განსხვავება და სტანდარტული გადახრა მოცემულია ცხრილში (ცხრილი N 3).

**დიაგრამა N2. საშუალო მაჩვენებლების შედარება შემთხვევა-კონტროლის ჯგუფების მიხედვით**

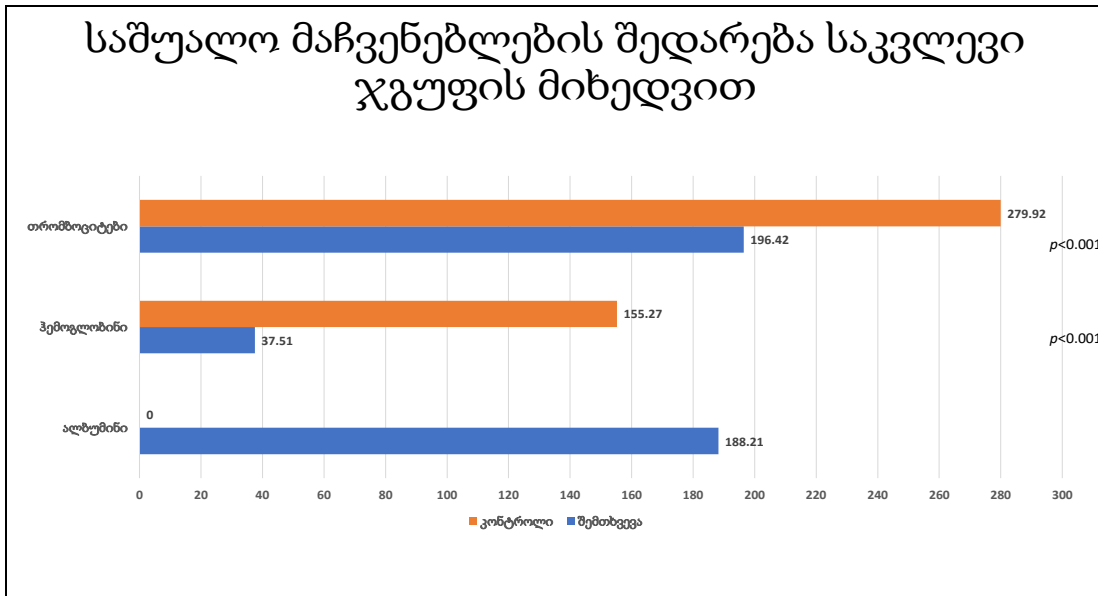


**დიაგრამა N3. საშუალო მაჩვენებლების შედარება შემთხვევა-კონტროლის ჯგუფების მიხედვით**





დიაგრამა N4. საშუალო მაჩვენებლების შედარება შემთხვევა-კონტროლის ჯგუფების მიხედვით



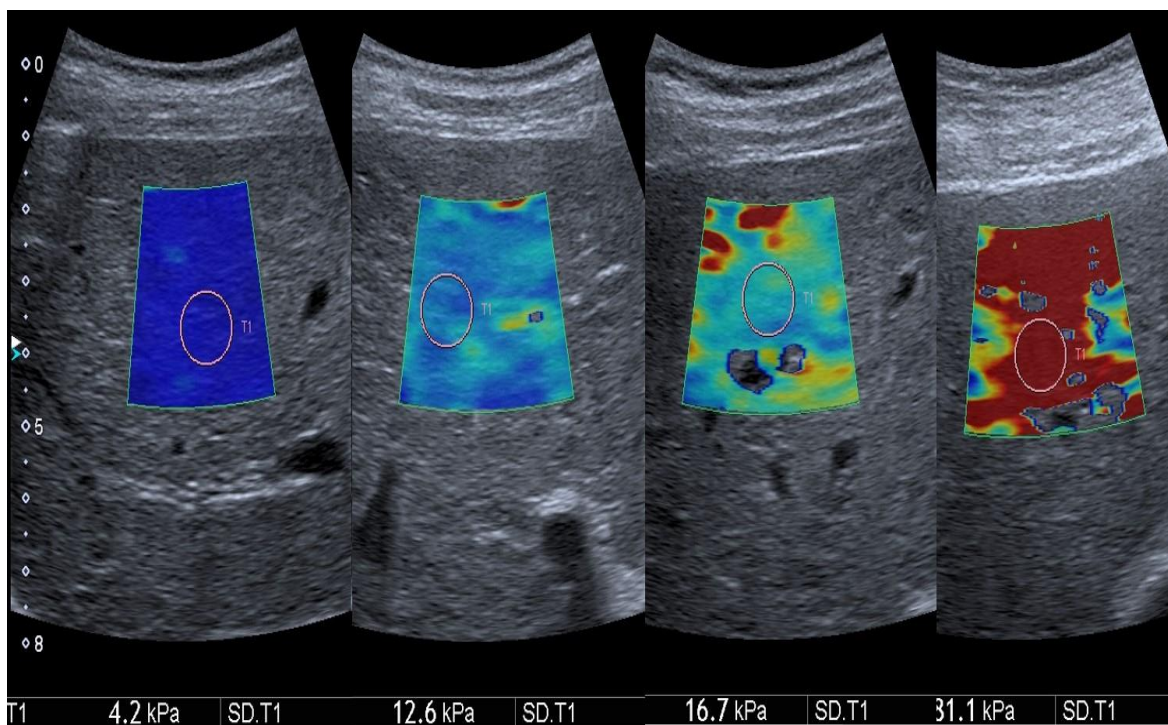
ცხრილი N3. ბივარიაციული ანალიზი (დამოუკიდებელი ცვლადების T ტესტი)

მახასიათებელი	საშუალო	საშუალო განსხვავება	სტ. გადახრა	p
ასაკი				
შემთხვევა	49.62	1.32	13.0	<0.05
კონტროლი	48.29		15.9	
ღვიძლის ზომა				
შემთხვევა	155.56	13.21	22.6	<0.001
კონტროლი	142.35		9.9	
კარის ვენა				
შემთხვევა	14.17	4.08	2.2	<0.01
კონტროლი	10.09		1.4	
ელენთის სიგრძე				
შემთხვევა	156.71	48.75	28.1	<0.001

კონტროლი	107.96		11.8	
ელენთის ვენა				
შემთხვევა	9.92	4.41	3.1	<0.001
კონტროლი	5.51		1.3	
LSM_kPa				
შემთხვევა	17.52	13.53	8.6	<0.001
კონტროლი	3.98		0.5	
პირდაპირი ბილირუბინი				
შემთხვევა	31.65	28.95	55.8	<0.001
კონტროლი	2.69		1.0	
ALT				
შემთხვევა	68.74	48.14	42.9	<0.001
კონტროლი	20.59		8.6	
AST				
შემთხვევა	91.09	71.08	66.2	<0.001
კონტროლი	20.01		8.9	
GGT				
შემთხვევა	172.79	143.43	230.5	<0.001
კონტროლი	29.35		13.6	
INR				
შემთხვევა	1.43	0.32	0.3	<0.001
კონტროლი	1.11		0.1	
თრომბოციტები				
შემთხვევა	196.42	83.50	126.5	<0.001
კონტროლი	279.92		67.3	
ჰემოგლობინი				
შემთხვევა	37.51	117.75	52.1	<0.001
კონტროლი	155.27		12.7	

ალბუმინი				
შემთხვევა	188.21	-	179.6	
კონტროლი	0		0	

ჩვენ ვნახეთ, რომ ღვიძლის ქრონიკული დაავადების მქონე პაციენტებს, გარდა ღვიძლის სიმკვრივის მატებისა ( $p < 0.001$ ) (სურათი N 8), ყველა მონაცემში ჰქონდათ მნიშვნელოვანი ცვლილება. სტატისტიკურად სარწმუნო ცვლილებები მივიღეთ შემდეგ მონაცემებში: ღვიძლის ზომა, ელენთის სიგრძე, ელენთის ვენის დიამეტრი, პირდაპირი ბილირუბინი, ALT, AST, GGT, INR, თრომბოციტების რაოდენობა, ჰემოგლობინი ( $p < 0.001$ ), კარის ვენა ( $p < 0.01$ ).

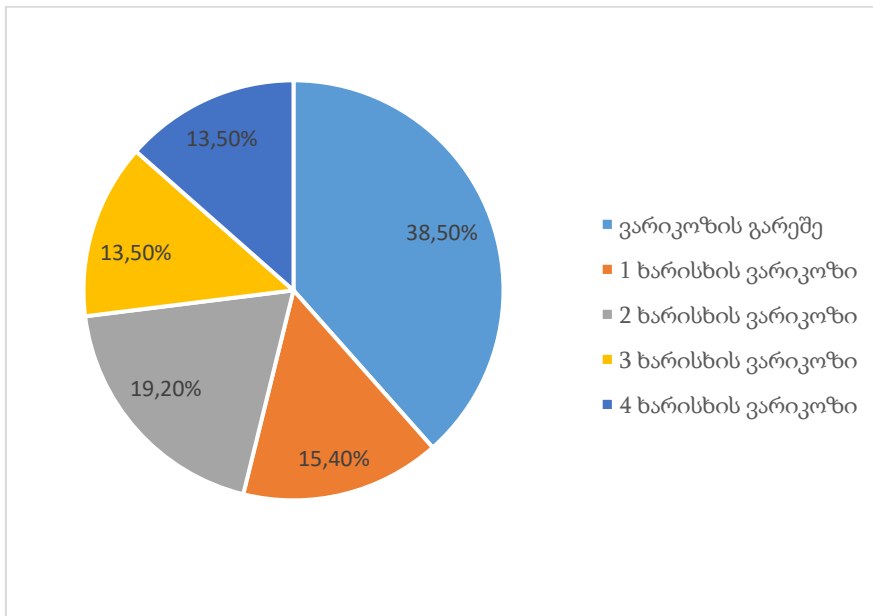


*სურათი N 8. ულტრაბგერითი წანაცვლებითი ტალღის ელასტოგრაფიის (2D SWE) გამოსახულება სხვადასხვა სიმკვრივის ღვიძლის ქსოვილზე. თითოეული გამოსახულების ბოლოში მითითებულია ღვიძლის ქსოვილის სიმკვრივე შეფასებული კილოპასკალებში (Kpa).*

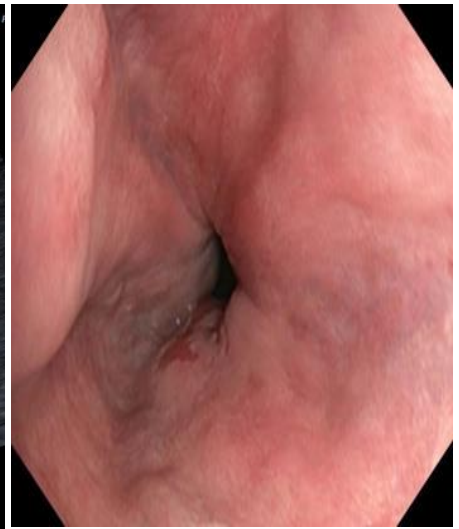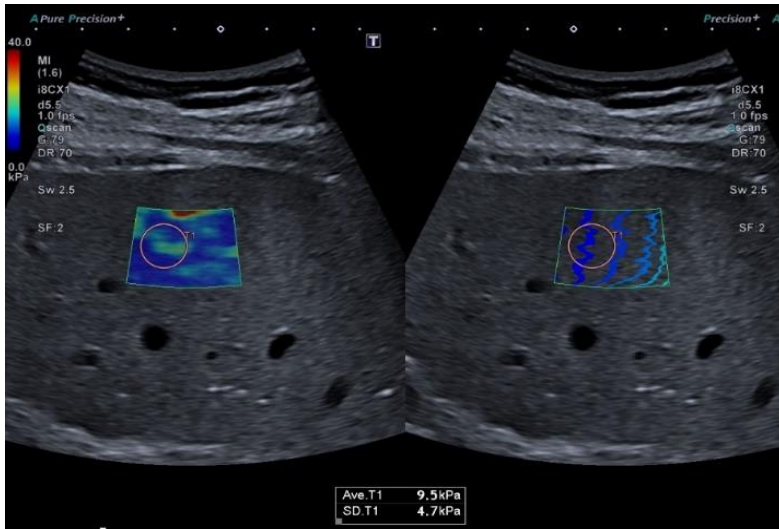
#### 4.1.2 2D SWE-ის შედარება EGD-ის შედეგებთან

შემთხვევის ჯგუფის 52 პაციენტიდან საყლაპავის ვარიკოზული ვენების არსებობა დიაგნოსტირდა 32 (61,60 %) პაციენტში. აქედან, I ხარისხის ვარიკოზი გამოვლინდა 8 ( 15,40 %)პაციენტში, II ხარისხის ვარიკოზი - 10 (19,20 %) პაციენტში, III ხარისხის ვარიკოზი - 7 (13,50 %) პაციენტში და IV ხარისხის ვარიკოზი ასევე 7 (13,50 %) პაციენტში (დიაგრამა N5).

**დიაგრამა N5. საყლაპავის ვენების ვარიკოზის პროცენტული მაჩვენებელი შემთხვევის ჯგუფში.**



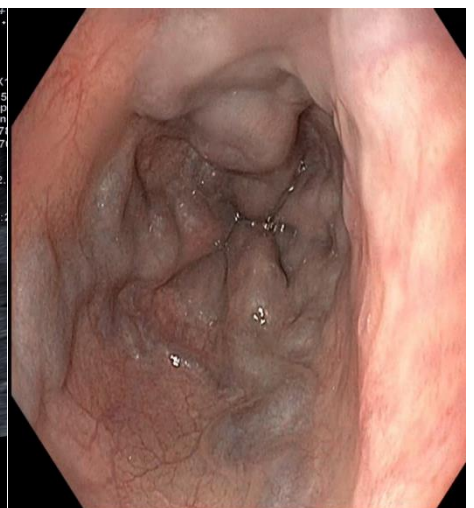
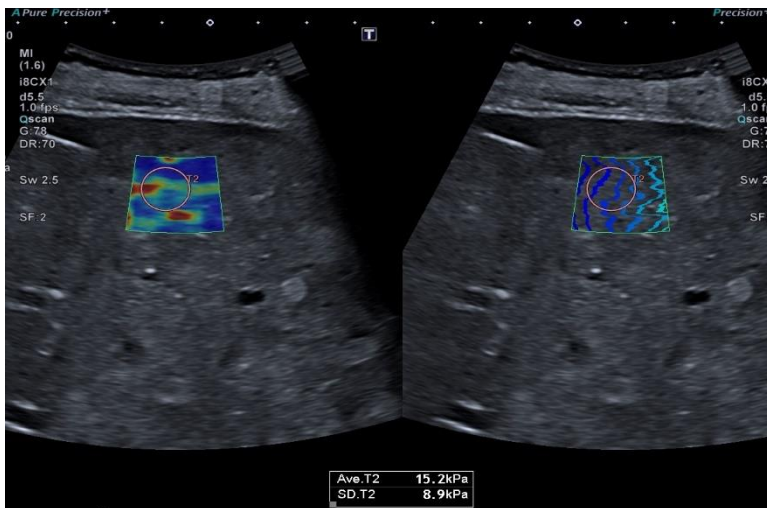
ჩვენ ვნახეთ, რომ ღვიძლის ქრონიკული დაავადების მქონე პაციენტებში ღვიძლის სიმკვრივე მომატებული იყო. ასევე გამოვლინდა, რომ ღვიძლის სიმკვრივე უფრო მაღალი იყო, იმ პაციენტებში, რომელთაც დაუდგინდათ საყლაპავის ვენების ვარიკოზული დაავადება, ვიდრე იმ პაციენტებში, რომლებთანაც არ დაფიქსირდა საყლაპავი მილის ვარიკოზული ვენები. გარდა ამისა, ჩვენ გამოვავლინეთ, რომ საყლაპავის ვენების ვარიკოზის ხარისხის მატებასთან ერთად იზრდება ღვიძლის სიმკვრივე (სურათი N 9 ა,ბ; N 10 ა,ბ.).



ა.

ბ.

სურათი N 9. 42 წლის პაციენტი ქრონიკული C ჰეპატიტის ვირუსით. ა. ღვიძლის 2D SWE-ის გამოსახულება, რომელიც აფასებს ღვიძლის სიმკვრივეს, როგორც 9,5 Kpa.(F3).  
 ბ. ეზოგასტროფიბროსკოპიის გამოსახულება, სადაც ვლინდება საყლაპავი ვენების ვარიკოზული გაგანიერება II ხარისხით.



ა.

ბ.

სურათი N 10. 60 წლის პაციენტი ქრონიკული C ჰეპატიტის ვირუსით. ა. ღვიძლის 2D SWE-ის გამოსახულება, რომელიც აფასებს ღვიძლის სიმკვრივეს, როგორც 15,2 Kpa.(F4).  
 ბ. ეზოგასტროფიბროსკოპიის გამოსახულება, სადაც ვლინდება საყლაპავი ვენების ვარიკოზული გაგანიერება IV ხარისხით.

პაციენტებს, რომელთაც არ ჰქონდათ საყლაპავის ვენების ვარიკოზი, ღვიძლის სიმკვრივე 10.87 Kpa ერთეულით ნაკლები ჰქონდათ, ვიდრე იმ პაციენტებს, რომელთაც აღმოაჩნდათ I / II ხარისხის საყლაპავის ვენების ვარიკოზი და 22.14 Kpa ერთეულით ნაკლები, ვიდრე III / IV ხარისხის საყლაპავის ვარიკოზის მქონე პაციენტებს. აღნიშნული განსხვავება სტატისტიკურად სარწმუნოა. მნიშვნელოვანია ისიც, რომ პაციენტებს, ვისაც I / II ხარისხის ვარიკოზი ჰქონდათ, 11.26 Kpa ერთეულით ნაკლები ჰქონდათ III / IV ხარისხის ვარიკოზის მქონეებთან შედარებით. აღნიშნული განსხვავება სტატისტიკურად სარწმუნოა (ცხრილი N4).

**ცხრილი N 4. ღვიძლის სიმკვრივის ცვლილება საყლაპავის ვარიკოზის ხარისხის მიხედვით**

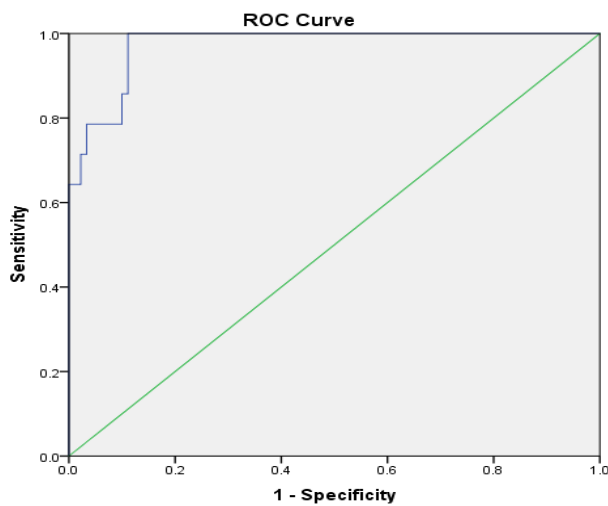
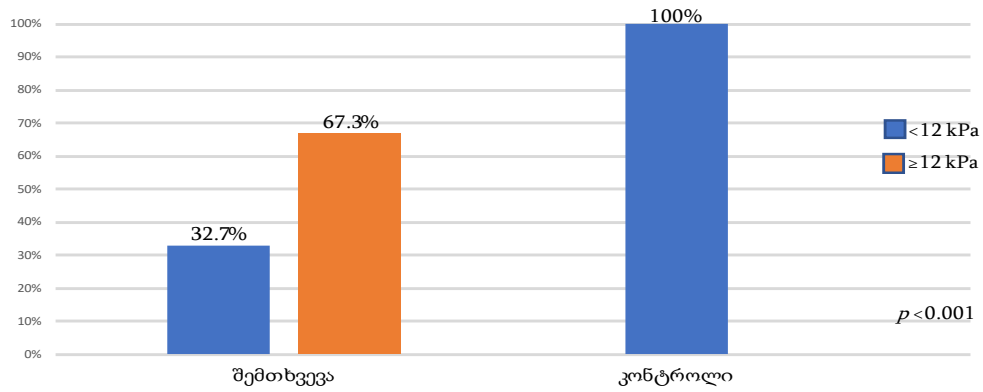
Esophageal varices grade		Mean Difference	St. Error	P
No	I/II	-10.87	1.18	0.001
	III/IV	-22.14	1.31	
I/II	No	10.87	1.18	0.001
	III/IV	-11.26	1.59	
III/IV	No	22.14	1.31	0.001
	I/II	11.26	1.59	

ჩვენს მიერ, 2D SWE გამოკვლევით მიღებული ღვიძლის სიმკვრივე  $\geq 12$  Kpa მიჩნეულ იქნა მაღალ მაჩვენებლად ( დიაგრამა N 6).

შესაბამისად, ჩვენი მონაცემების მიხედვით შეგვიძლია ვივარაუდოთ, რომ ღვიძლის ქრონიკული დაავადების დროს 2D SWE -ის მეშვეობით შესაძლებელია საყლაპავის ვარიკოზული ვენების პროგნოზირება 100% მგრძობელობით 76 % სპეციფიურობით, შესაბამისად; (AUROC: 0.973) (სურათი N 11 ). დადებითი და უარყოფითი პროგნოზული მნიშვნელობები იყო შესაბამისად 40 % და 100 %.

დიაგრამა N6. ღვიძლის სიმკვრივის მაჩვენებელი შემთხვევა-კონტროლის ჯგუფში

### ღვიძლის სიმკვრივის მაჩვენებელი საკვლევი ჯგუფის მიხედვით



სურათი N11 . 2D SWE-ით პროგნოზირებული საყლაპავის ვარიკოზული ვენების ROC მრუდი.

ზემოთ აღნიშნული კლინიკურ-ბიოქიმიური პარამეტრები ჩვენს მიერ შედარებულ იქნა შემთხვევის ჯგუფის საყლაპავის ვარიკოზის მქონე და ვარიკოზის არ მქონე პაციენტებს შორის (ცხრილი N5).



ცხრილი N5. საყლაპავის ვარიკოზის პირობებში სხვადასხვა კრიტერიუმების ბივარიაციული ანალიზი(დამოუკიდებელი ცვლადების T ტესტი)

მახასიათებელი	საშუალო	საშუალო განსხვავება	სტ. გადახრა	P
ასაკი				
არა	48.00	2.62	15.30	0.51
კი	50.63		11.48	
ღვიძლის ზომა				
არა	153.50	3.34	18.34	0.58
კი	156.48		25.09	
კარის ვენა				
არა	13.22	1.54	2.17	<0.05
კი	14.76		2.04	
ელენთის სიგრძე				
არა	134.55	36.01	26.99	<0.001
კი	170.56		18.27	
ელენთის ვენა				
არა	8.10	2.95	2.60	<0.001
კი	11.05		2.78	
LSM_kPa				
არა	10.84	10.85	3.36	<0.001
კი	21.69		8.28	
პირდაპირი ბილირუბინი				
არა	32.93	2.08	73.36	0.90
კი	30.85		42.76	
ALT				
არა	66.53	3.58	40.24	0.76



კი	70.11		45.03	
AST				
არა	78.50	20.46	55.90	0.25
კი	98.96		71.66	
GGT				
არა	155.70	27.22	285.51	0.71
კი	182.93		195.04	
INR				
არა	1.31	0.19	0.24	<0.05
კი	1.50		0.38	
თრომბოციტები				
არა	232.45	58.54	96.36	0.07
კი	173.90		138.91	
ჰემოგლობინი				
არა	68.69	50.66	66.19	<0.01
კი	18.03		27.47	
ალბუმინი				
არა	240.00	84.16	195.55	0.11
კი	155.84		163.67	

\* კი - საყლაპავის ვარიკოზი აქვს

\* არა - საყლაპავის ვარიკოზი არ აქვს

ცხრილში არსებული მონაცემები კიდევ უფრო გაუარესებული იყო საყლაპავის ვარიკოზის მქონე პაციენტებში, ვიდრე იმ პაციენტებში, რომელთაც არ აღმოაჩნდათ საყლაპავის ვარიკოზული დაავადება. სტატისტიკურად მნიშვნელოვანი განსხვავება გამოვლინდა შემდეგ მონაცემებში : კარის ვენის დიამეტრი ( $p < 0.05$ ), ელენთის სიგრძე ( $p < 0.001$ ), ელენთის ვენის დიამეტრი ( $p < 0.001$ ), INR ( $p < 0.05$ ), ჰემოგლობინი ( $p < 0.01$ ) და ღვიძლის სიმკვრივე ( $p < 0.001$ ).

აღნიშნული მონაცემები, რომლებიც განსხვავდებოდა ვარიკოზის მქონე და ვარიკოზის არ მქონე პაციენტებში, ასევე განვიხილეთ თუ როგორ იცვლებოდა

საყლაპავის ვარიკოზის ხარისხის მატებასთან ერთად. მეტი სიზუსტისთვის საყლაპავი მილის ვარიკოზული დაავადების მქონე პაციენტები გავაერთიანებ 2 ჯგუფად: I/II ხარისხის და III/IV ხარისხის ვარიკოზის მქონე პაციენტებად (ცხრილი N6).

*ცხრილი N6. ბივარიაციული ანალიზი (დამოუკიდებელი ცვლადების T ტესტი) შემთხვევებს შორის საყლაპავი მილის ვარიკოზის ხარისხის მიხედვით*

მახასიათებელი	საშუალო	საშუალო განსხვავება	სტ. გადახრა	p
ელენთის სიგრძე				
I/II ხარისხი	162.94	17.41	13.82	<0.01
III/IV ხარისხი	180.36		19.03	
LSM_kPa				
I/II ხარისხი	16.77	11.26	5.34	<0.001
III/IV ხარისხი	28.03		7.02	
კარის ვენა				
I/II ხარისხი	14.17	1.33	2.22	0.06
III/IV ხარისხი	15.51		1.54	
ელენთის ვენა				
I/II ხარისხი	9.96	2.51	2.27	<0.05
III/IV ხარისხი	12.4		2.82	
INR				
I/II ხარისხი	1.56	0.12	0.43	0.35
III/IV ხარისხი	1.43		0.29	
ჰემოგლობინი				
I/II ხარისხი	18.59	1.28	32.67	0.89
III/IV ხარისხი	17.31		20.07	

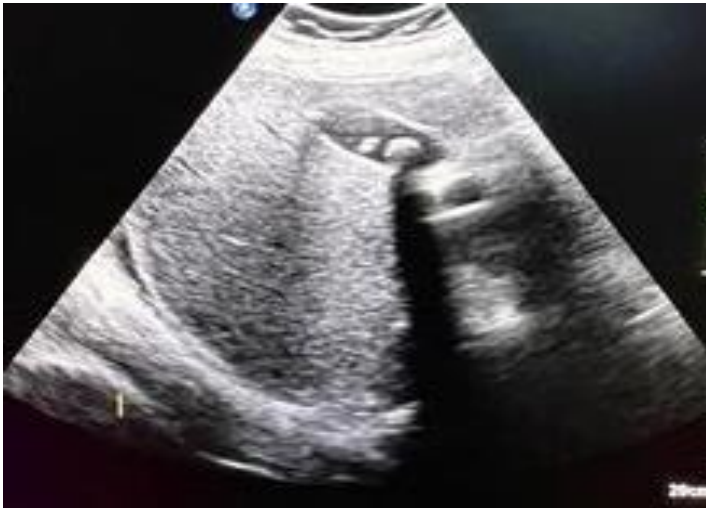\* I/II ხარისხი- საყლაპავი მილის I/II ხარისხის ვარიკოზი

\* III/IV ხარისხი- საყლაპავი მილის III/IV ხარისხის ვარიკოზი

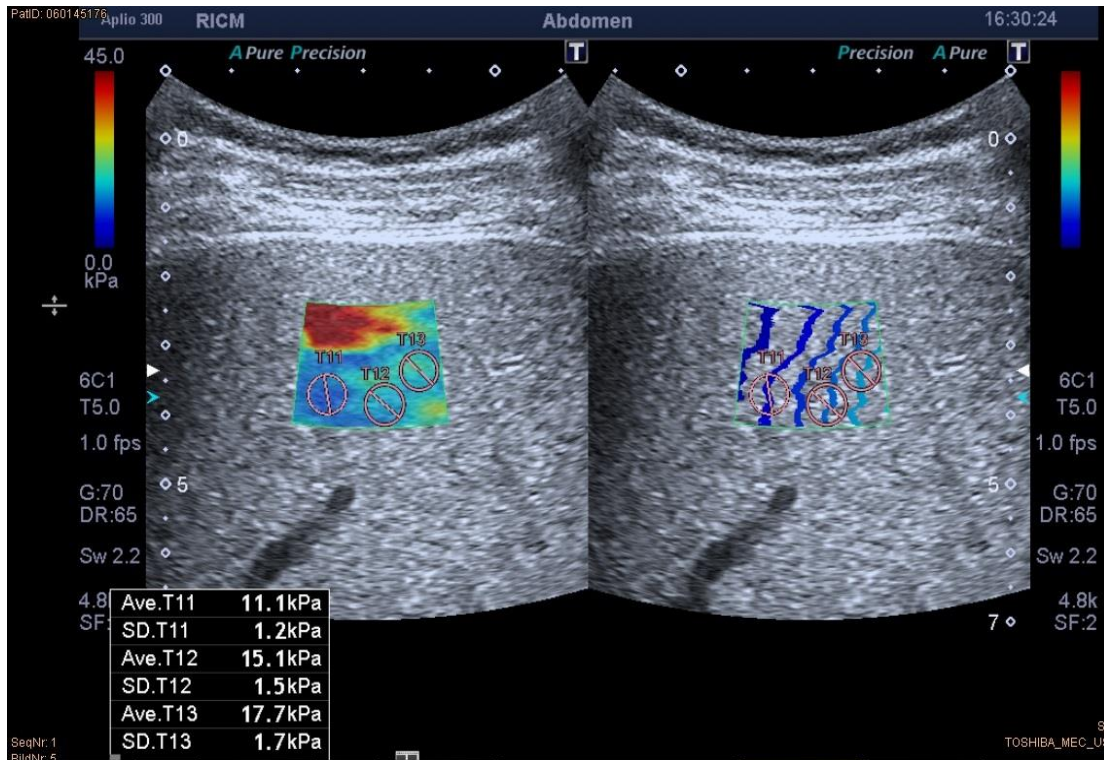
ჩვენმა კვლევამ აჩვენა, რომ საყლაპავი მილის ვარიკოზის ხარისხის მატებასთან ერთად სტატისტიკურად მნიშვნელოვანად შეიცვალა მხოლოდ ელენთის სიგრძე ( $p < 0.01$ ), ელენთის ვენის დიამეტრი ( $p < 0.05$ ) და რა თქმა უნდა, ღვიძლის სიმკვრივე ( $p < 0.001$ ). არ გამოვლინდა სარწმუნო ცვლილებები კარის ვენის დიამეტრში, INR და ჰემოგლობინში.

### შემთხვევა 1 .

პაციენტი: ვ. ნ 53 წლის მამრ. კლინიკას მომართა ჩივილებით: ტკივილი მარჯვენა ფერდქვეშა არეში, საერთო სისუსტე, უმადობა, გულისრევის შეგრძნება. ანამნეზში აღნიშნავს ალკოჰოლის ჭარბ მოხმარებას ბოლო 15 წლის განმავლობაში. ულტრაბგერითი გამოკვლევით გამოვლინდა ღვიძლის სტრუქტურული ცვლილებები (სურათი N12). 2D SWE -ით ღვიძლის სიმკვრივე შეფასდა 13,0 Kpa-ით (სურათი N13 ა,ბ.). ეზოგასტროფიბროსკოპიით გამოვლინდა საყლაპავის ვენების III ხარისხის ვარიკოზი (სურათი N14 ). ბიოფსიით დადგინდა ღვიძლის ციროზი (სურათი N15).



*სურათი N 12. ღვიძლის ციროზის ულტრაბგერითი გამოსახულება. მომატებულია ღვიძლის ექოგენობა და მარცვლოვნება. გამოხატულია პარენქიმის არაჰომოგენურობა. ვლინდება ნაღველკენჭოვანი დაავადება.*

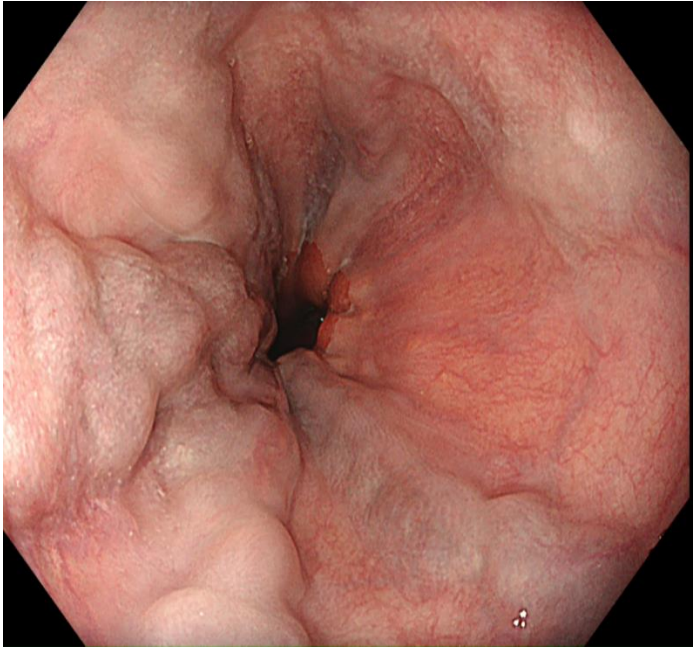


ა.

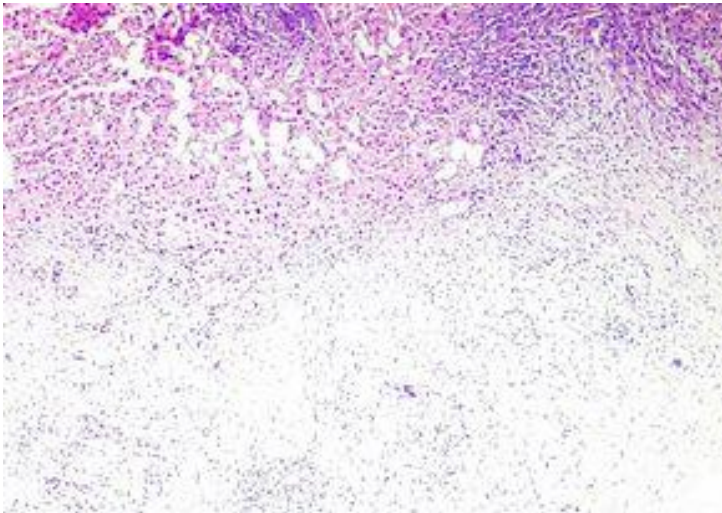
	Speed[m/s]		Elasticity[kPa]		Depth[cm]
	Average	SD	Average	SD	
✓ 1	1.60	0.16	7.6	1.6	3.2
✓ 2	1.69	0.17	8.5	1.8	4.1
✓ 3	2.64	0.12	20.8	1.8	4.2
✓ 4	1.98	0.14	11.7	1.6	3.3
✓ 5	1.76	0.29	9.4	3.0	4.0
✓ 6	2.25	0.13	15.2	1.8	3.4
✓ 7	1.93	0.18	11.1	2.2	4.1
✓ 8	1.96	0.13	11.4	1.5	3.7
✓ 9	2.26	0.03	15.2	0.4	3.8
✓ 10	2.22	0.07	14.7	0.9	4.2
✓ 11	1.93	0.10	11.1	1.2	3.7
✓ 12	2.25	0.11	15.1	1.5	3.9
✓ 13	2.43	0.11	17.7	1.7	3.4
Mean	2.07		13.0		

ბ.

სურათი N 13. ციროზული ღვიძლის 2D SWE გამოსახულება. ა) ღვიძლის 2D SWE-ის გამოსახულება ღვიძლის სიმკვრივის გაზომვის მომენტში ბ) ღვიძლის სიმკვრივის გამოთვლის ცხრილი. სიმკვრივე შეფასება, როგორც 13 Kpa.



*სურათი N 14. ეზოგასტროფიბროსკოპიით გამოვლინდა საყლაპავის ვენების III ხარისხის ვარიკოზი.*

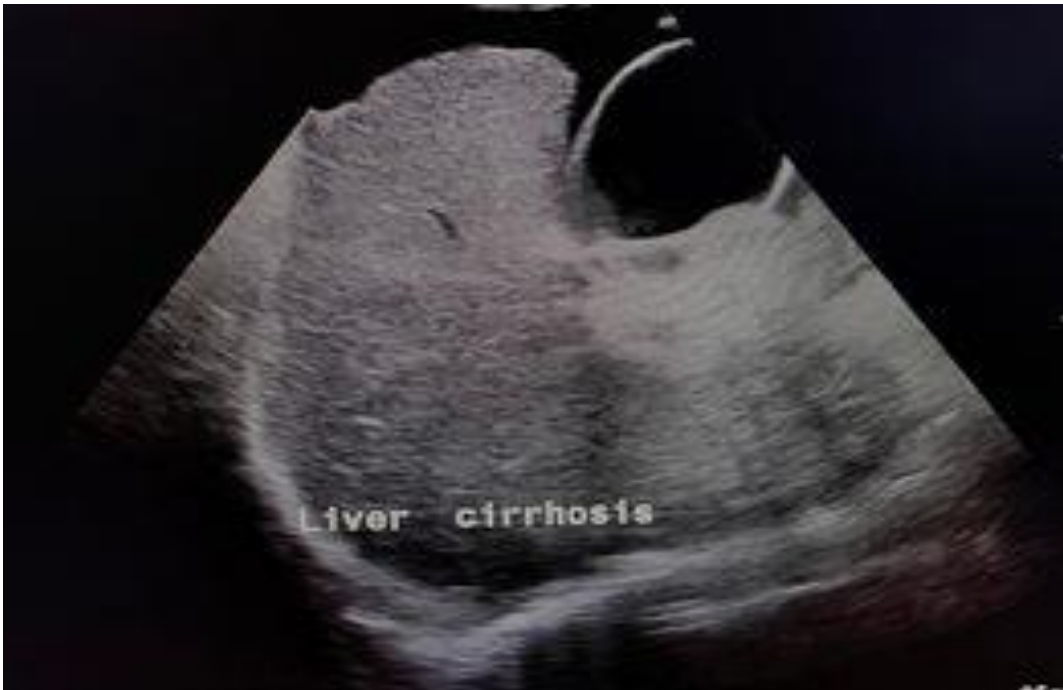

*სურათი N 15. ღვიძლის ციროზის ჰისტოლოგიური პრეპარეტი.*

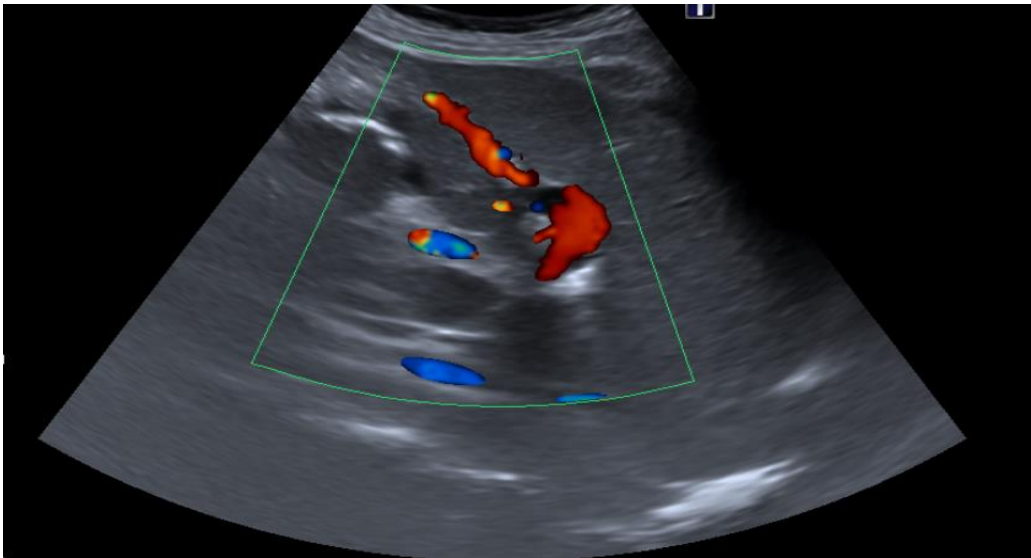


## შემთხვევა 2.

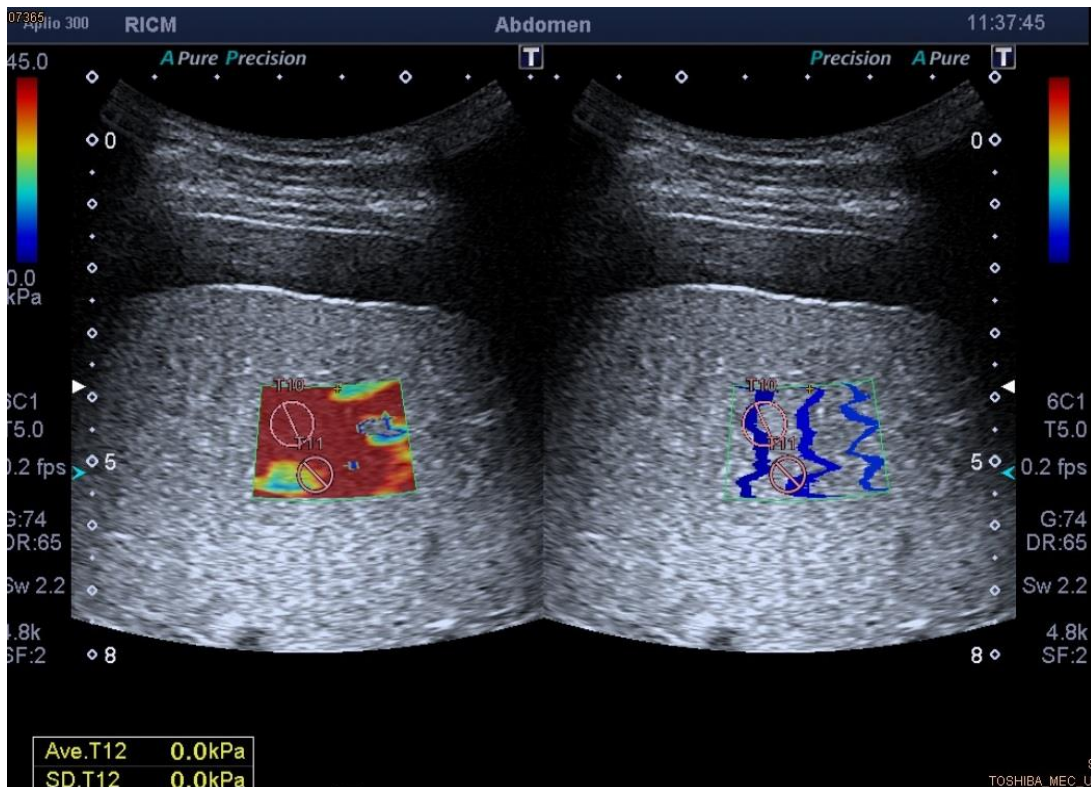
პაციენტი ი.ლ 49 წლის მამრ. 7 წლის წინ დიაგნოსტირებული აქვს C ჰეპატიტით გამოწვეული ღვიძლის ციროზი. კლინიკას მომართა ჩივილებით: სიმძიმის შეგრძნება მარჯვენა ფერდქვეშა არეში,საერთო სისუსტე,უმაღლობა,გულისრევის შეგრძნება,წონაში კლება,კანის და სკლერების სიყვითლე,მუცლის გარშემოწერილობის გაზრდა,ანამნეზში აღნიშნავს სისხლიან ღებინებას. ულტრაბგერითი გამოკვლევით გამოვლინდა ღვიძლის მკვეთრი სტრუქტურული ცვლილებები და სპლენომეგალია (სურათი N16; N17). 2D SWE - ით ღვიძლის სიმკვრივე შეფასდა 62 Kpa-ით (სურათი N 18 ა,ბ.). ეზოგასტროფიბროსკოპიით გამოვლინდა საყლაპავის ვენების ვარიკოზული დავადება (სურათი N 19 ).



*სურათი N 16. ღვიძლის ციროზის ულტრაბგერითი სურათი.გამოხატულია მარცვლოვნება, არასწორი კიდეები, კუთხეების დაბლაგვება,პარენქიმის მკვეთრი არაჰომოგენურობა, მარჯვენა წილის ატროფიული ცვლილებები. ვლინდება ასციტი.*



სურათი N 17. ელენთის ულტრაბგერითი გამოსახულება. ულტრაბგერითი გამოკვლევით გამოვლენილი სპლენომეგალია და გაფართოებული ელენთის ვენა.

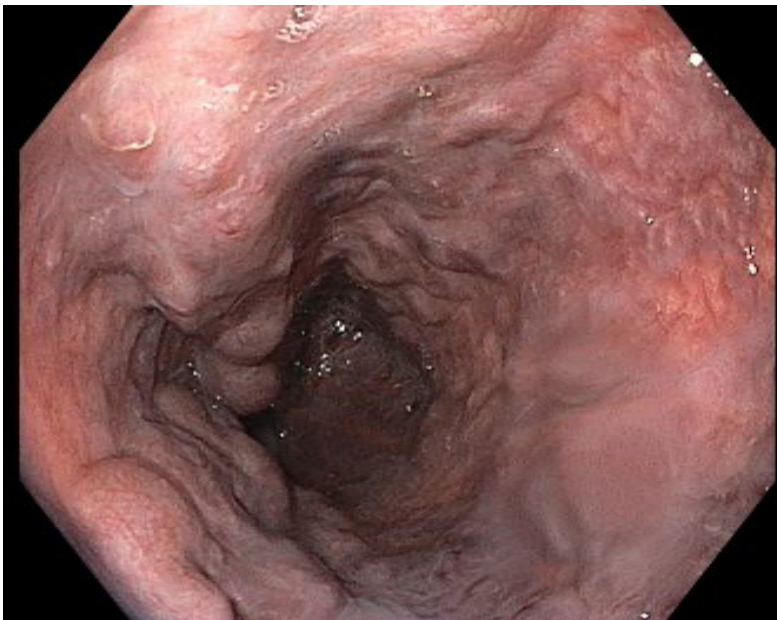


ა.

		Speed[m/s]		Elasticity[kPa]		Depth[cm]
		Average	SD	Average	SD	
<input checked="" type="checkbox"/>	1	4.17	0.31	52.7	7.9	3.2
<input checked="" type="checkbox"/>	2	3.69	0.35	41.3	8.1	3.2
<input checked="" type="checkbox"/>	3	3.50	0.30	37.0	6.5	4.1
<input checked="" type="checkbox"/>	4	2.41	0.25	17.5	3.9	4.1
<input checked="" type="checkbox"/>	5	6.10	0.99	114.9	36.2	3.0
<input checked="" type="checkbox"/>	6	4.78	1.01	71.9	30.6	3.0
<input checked="" type="checkbox"/>	7	3.33	1.03	36.6	23.9	3.9
<input checked="" type="checkbox"/>	8	5.18	0.70	82.3	21.8	4.8
<input checked="" type="checkbox"/>	9	4.93	0.50	74.1	14.8	4.7
<input checked="" type="checkbox"/>	10	4.83	0.36	70.4	10.5	4.4
<input checked="" type="checkbox"/>	11	3.51	0.41	37.5	8.6	5.2
<input checked="" type="checkbox"/>	12	5.34	0.59	86.9	19.6	3.6
<input checked="" type="checkbox"/>	13	5.31	1.02	88.2	35.8	3.7
Mean		4.39		62.4		

ბ.

სურათი N 18. ღვიძლის 2D SWE ა) ღვიძლის სიმკვრივის შეფასება 2D SWE მეთოდით. ბ) ღვიძლის სიმკვრივე გამოსახული Young მოდულით kPa-ში. ღვიძლის სიმკვრივე შეფასდა, როგორც 62 Kpa. და შეესაბამება ციროზს (F4).



სურათი N19 . ეზოგასტროფიბროსკოპიით გამოვლინდა საყლაპავის ვენების III ვარიკოზული დაზიანება.



#### 4.1.3 2D SWE ღვიძლის ქრონიკული დაავადების მკურნალობამდე და მკურნალობის შემდეგ

ღვიძლის ქრონიკული დაავადების მქონე შემთხვევის ჯგუფის 52 პაციენტს ჩაუტარდათ შესაბამისი, როგორც სიმპტომური და პათოგენეზური, ასევე ანტივირუსული საშუალებებით მკურნალობა.

მკურნალობიდან 24 კვირის შემდეგ კვლავ განხორციელდა მუცლის ღრუს ექოსკოპიური გამოკვლევა, 2D SWE და გაკონტროლდა ანალიზები.

მიღებული შედეგები შევადარეთ მკურნალობამდე არსებულ მონაცემებს და გამოვლინდა, რომ: 44 პაციენტის მდგომარეობა მკურნალობის შემდეგ გაუმჯობესდა და კლინიკურ-ლაბორატორიული მაჩვენებლები უკეთესი გახდა.

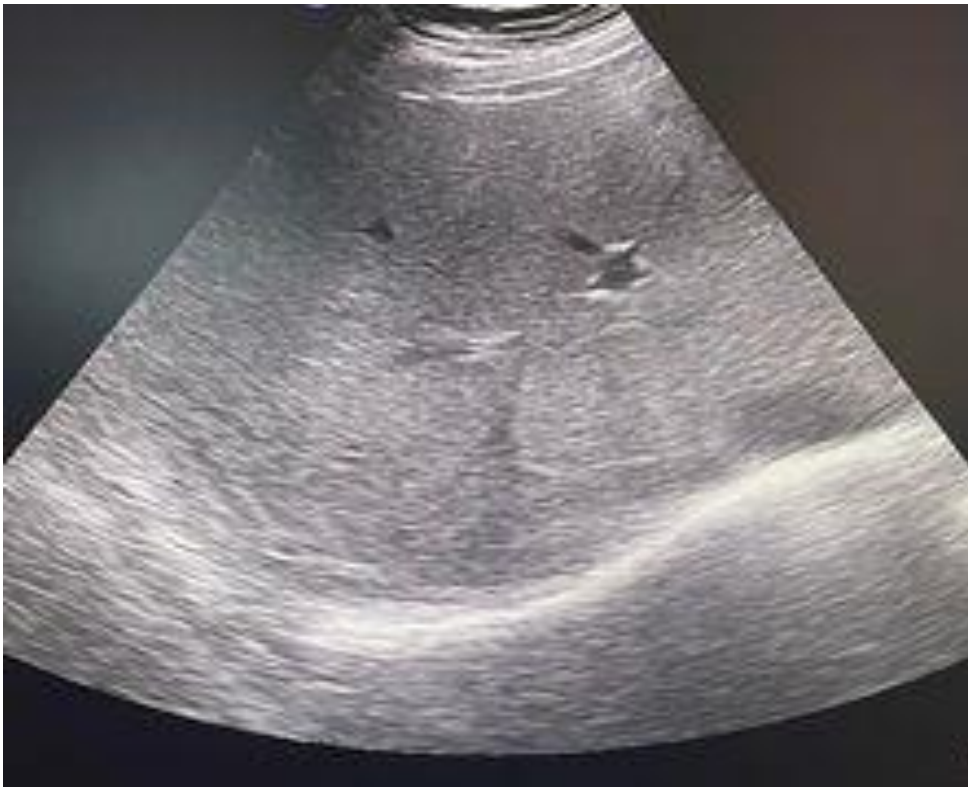5 პაციენტს არ ქონდა გამოხატული გაუმჯობესება და მცირედ იყო შეცვლილი კლინიკურ-ლაბორატორიული მონაცემები. 3 პაციენტს, მკურნალობის მიუხედავად აღენიშნებოდა დაავადების პროგრესი. ჩვენი შემთხვევის ჯგუფის პაციენტებში, მკურნალობიდან 24 კვირის შემდეგ, ღვიძლის სიმკვრივის გაზომვისას აღმოჩნდა, რომ LSM მნიშვნელობები შემცირდა.

მაგალითის სახით შეიძლება შემთხვევის აღწერა.

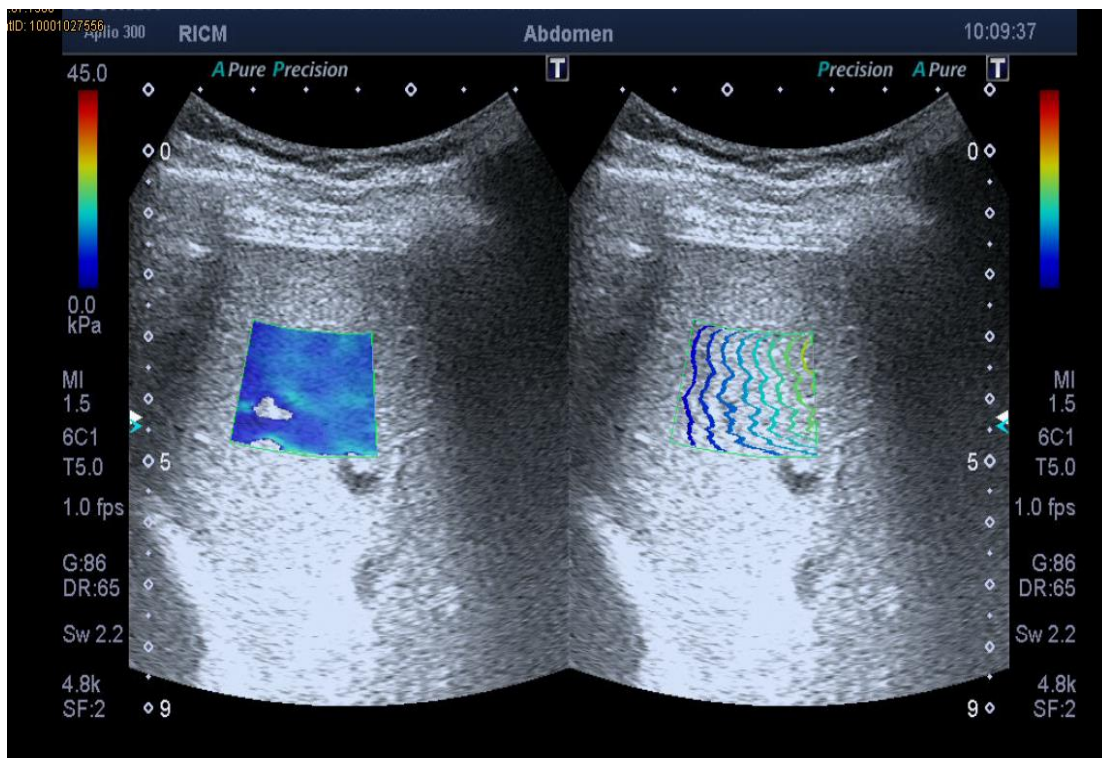
#### შემთხვევა 3.

სურათი N 21. პაციენტი მ.ქ 57 წლის მდედრ. დიაგნოზი HCV ეტიოლოგიის ღვიძლის ფიბროზი. მკურნალობის დაწყებამდე ულტრაბგერითი გამოკვლევით გამოვლინდა ღვიძლის სტრუქტურული ცვლილებები (სურათი N 20) და 2D SWE-ით ღვიძლის სიმკვრივე შეფასდა როგორც 9,8 Kpa (სურათი N 21 ა,ბ).

ანტივირუსული მკურნალობის შემდეგ განმეორებით ულტრაბგერით გამოკვლევაზე ღვიძლის სტრუქტურული ცვლილებები გაუმჯობესდა (სურათი N 22.) და 2D SWE-ით ღვიძლის სიმკვრივე გახდა 7,3 Kpa (სურათი N 23 ა,ბ).



სურათი N 20 . ღვიძლის ულტრაბგერითი გამოსახულება.კლინდება ღვიძლის სწორი,არამკაფიო კიდეები, ზომიერი, არათანაბარი ჰიპერექოგენობა და არაჰომოგენურობა.



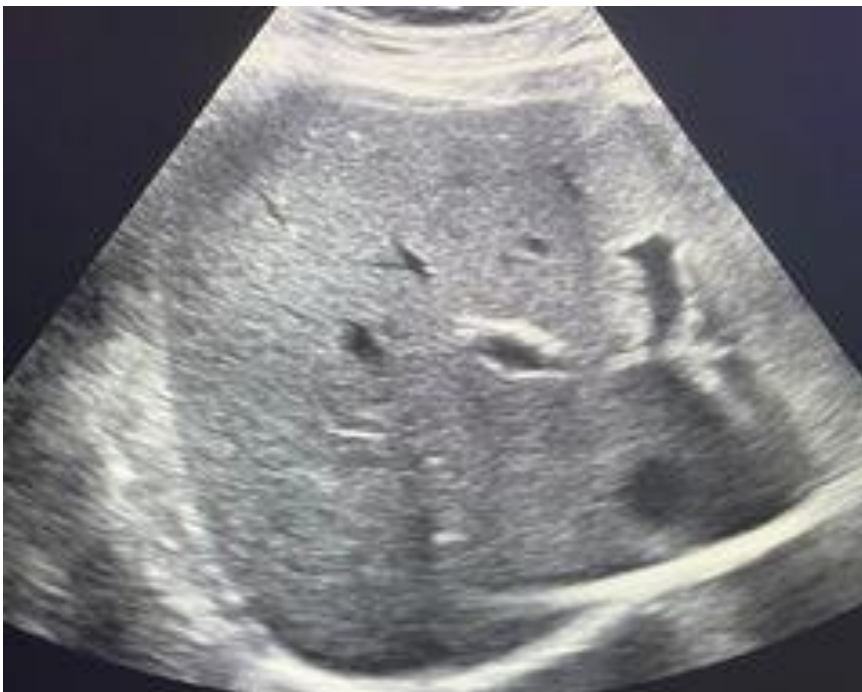
5.

0001027556  
კული 300 R1CM Abdomen

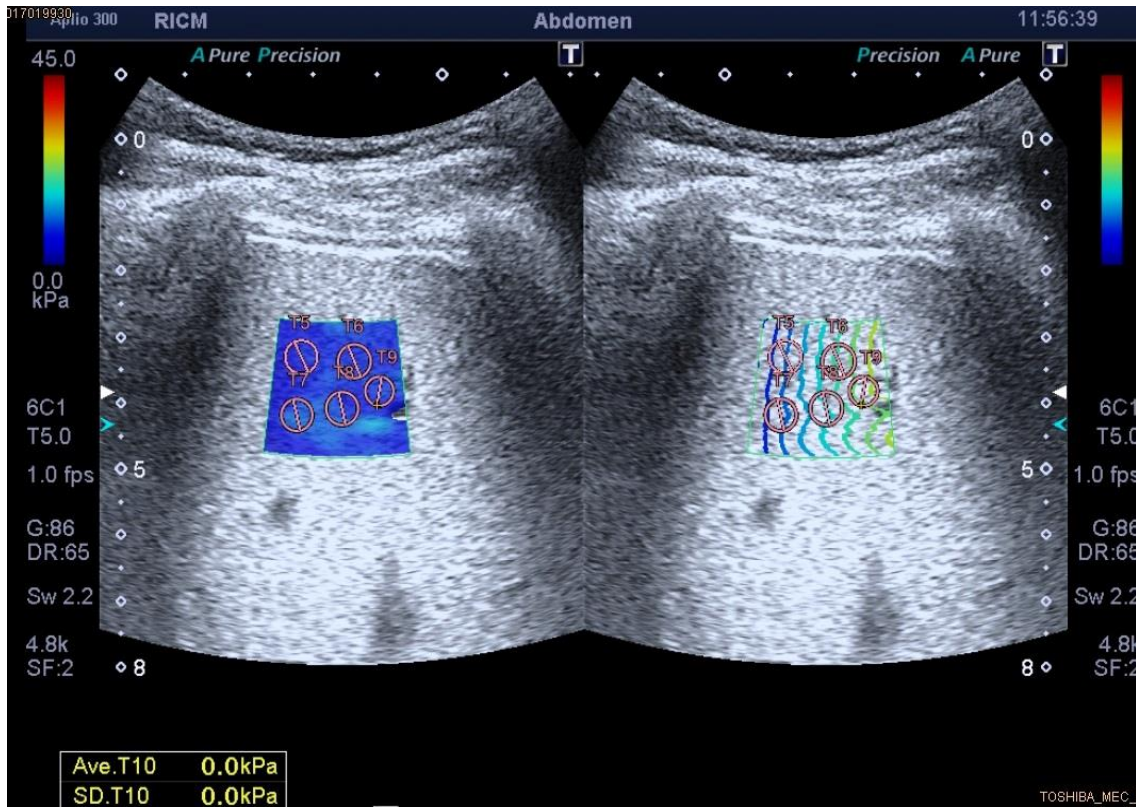
	Speed[m/s]		Elasticity[kPa]		Depth[cm]
	Average	SD	Average	SD	
<input checked="" type="checkbox"/> 1	1.88	0.09	10.5	1.0	3.5
<input checked="" type="checkbox"/> 2	1.88	0.06	10.4	0.7	3.4
<input checked="" type="checkbox"/> 3	1.97	0.11	11.6	1.4	4.4
<input checked="" type="checkbox"/> 4	1.84	0.10	10.1	1.1	4.2
<input checked="" type="checkbox"/> 5	1.77	0.16	9.3	1.7	3.5
<input checked="" type="checkbox"/> 6	1.63	0.08	7.8	0.9	3.4
<input checked="" type="checkbox"/> 7	1.54	0.06	7.0	0.6	4.2
<input checked="" type="checkbox"/> 8	1.80	0.09	9.5	1.0	3.8
<input checked="" type="checkbox"/> 9	1.85	0.08	10.1	0.9	3.5
<input checked="" type="checkbox"/> 10	1.71	0.08	8.6	0.9	3.5
<input checked="" type="checkbox"/> 11	1.60	0.14	7.6	1.3	4.3
<input checked="" type="checkbox"/> 12	1.86	0.10	10.2	1.1	4.4
<input checked="" type="checkbox"/> 13	2.19	0.13	14.3	1.7	3.8
Mean	1.81		9.8		

ბ.

სურათი N 21. ა. ღვიძლის 2D SWE -ის გამოსახულება ღვიძლის სიმკვრივის გაზომვის პროცესში. ბ. ღვიძლის სიმკვრივის გამოთვლის ცხრილი. ღვიძლის სიმკვრივე არის 9,8 Kpa.



სურათი N 22 . ღვიძლის ულტრაბგერითი გამოსახულება.ღვიძლის კიდეები სწორი, მკაფიო, ექოგენობა მცირედ მომატებული, ღვიძლის პარენქიმა სუსტად არაჰომოგენურია.



ა.

	Speed[m/s]		Elasticity[kPa]		Depth[cm]
	Average	SD	Average	SD	
<input checked="" type="checkbox"/> 1	1.35	0.15	5.3	1.3	3.1
<input checked="" type="checkbox"/> 2	1.46	0.07	6.3	0.6	3.1
<input checked="" type="checkbox"/> 3	1.54	0.07	7.0	0.7	4.0
<input checked="" type="checkbox"/> 4	1.64	0.06	7.9	0.7	4.0
<input checked="" type="checkbox"/> 5	1.45	0.10	6.2	1.0	3.3
<input checked="" type="checkbox"/> 6	1.57	0.03	7.4	0.4	3.4
<input checked="" type="checkbox"/> 7	1.76	0.11	9.1	1.2	4.2
<input checked="" type="checkbox"/> 8	1.64	0.13	8.0	1.3	4.1
<input checked="" type="checkbox"/> 9	1.62	0.06	7.7	0.6	3.8
<input checked="" type="checkbox"/> 10	1.46	0.03	6.3	0.3	3.4
<input checked="" type="checkbox"/> 11	1.66	0.05	8.1	0.5	3.3
<input checked="" type="checkbox"/> 12	1.58	0.08	7.3	0.7	4.1
<input checked="" type="checkbox"/> 13	1.72	0.09	8.7	1.0	4.1
Mean	1.57		7.3		

ბ.

სურათი N 23. ა. ღვიძლის 2D SWE-ის გამოსახულება ღვიძლის სიმკვრივის გაზომვის პროცესში. ბ. ღვიძლის სიმკვრივის გამოთვლის ცხრილი. ღვიძლის სიმკვრივე არის 7,3 Kpa.



ჩვენს კვლევაში მკურნალობიდან 24 კვირაში LSM საშუალო მნიშვნელობები შემცირდა 17.51 კპა-დან 15,45 კპა-მდე. ჩვენს კვლევაში LSM შემცირება არ იყო დაკავშირებული არც ეტიოლოგიასთან, არც სქესთან და არც ასაკთან. მკურნალობის შემდეგ ვნახეთ, რომ უმნიშვნელოდ იყო შეცვლილი კარის ვენის ( $p=0,42$ ) და ელენთის ვენის დიამეტრი ( $p=0.08$ ). ეს ცვლილებები არ იყო სტატისტიკურად მნიშვნელოვანი. სტატისტიკურად სარწმუნო აღმოჩნდა ელენთის სიგრძის ცვლილება ( $p < 0.05$ ). მნიშვნელოვნად შემცირდა სისხლის შრატში ALT ( $p < 0.001$ ) და AST ( $p < 0.01$ ). სტატისტიკურად სარწმუნო იყო ასევე ჰემოგლობინის ( $p < 0.001$ ) და შრატის ალბუმინის ( $p < 0.001$ ) დონის მატება. სტატისტიკურად მნიშვნელოვნად მოიმატა თრომბოციტების რაოდენობამ ( $p < 0.001$ ). სტატისტიკურად სარწმუნო ცვლილებები არ გამოვლინდა პირდაპირი ბილირუბინის ( $p < 0,75$ ) და INR-ის მნიშვნელობებში ( $p < 0,43$ ) ( ცხრილი N 7).

*ცხრილი.N7 ბივარიაციული ანალიზი (დამოუკიდებელი ცვლადების T ტესტი)*

მახასიათებელი	საშუალო	საშუალო განსხვავება	სტანდარტ ული გადახრა	P
კარის ვენა				
მკურნალობამდე	15.97	2.15	13.13	0.42
მკურნალობის შემდეგ	13.81			
ელენთის სიგრძე				
მკურნალობამდე	156.71	1.26	4.24	<0.05
მკურნალობის შემდეგ	155.44			
ელენთის ვენა				
მკურნალობამდე	9.96	0.32	1.32	0.08

მკურნალობის შემდეგ	9.63			
LSM				
მკურნალობამდე	17.51	2.05	2.22	<0.001
მკურნალობის შემდეგ	15.45			
პირდაპირი ბილირუბინი				
მკურნალობამდე	31.64	1.19	27.00	<0.75
მკურნალობის შემდეგ	30.45			
ALT				
მკურნალობამდე	68.73	25.57	31.18	<0.001
მკურნალობის შემდეგ	43.15			
AST				
მკურნალობამდე	105.31	50.14	113.25	<0.01
მკურნალობის შემდეგ	55.16			
INR				
მკურნალობამდე	1.42	0.01	0.10	<0.43
მკურნალობის შემდეგ	1.41			
თრომბოციტები				
მკურნალობამდე	181.79	23.59	20.90	<0.001
მკურნალობის შემდეგ	205.38			
ჰემოგლობინი				
მკურნალობამდე	11.96	0.41	0.65	<0.001

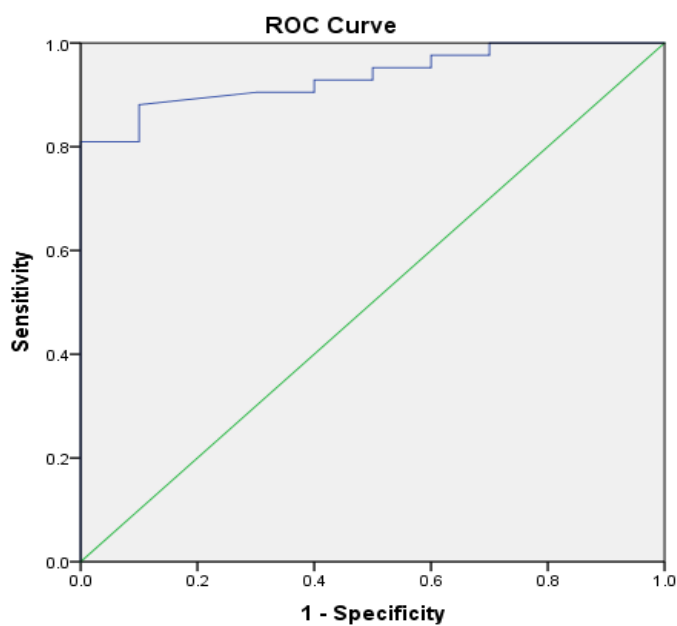
მკურნალობის შემდეგ	12.38			
ალბუმინი				
მკურნალობამდე	34.95	3.19	3.78	<0.001
მკურნალობის შემდეგ	38.14			

#### 4.1.4 2D SWE -ის შედარება MRI -სთან

ჩვენი კვლევის ფარგლებში, 2D SWE-ით შეფასებული ღვიძლის ფიბროზი შევადარეთ მაგნიტურ - რეზონანსული ტომოგრაფიის შედეგებს. მუცლის ღრუს MRI გამოკვლევით 52 პაციენტიდან 42 პაციენტში გამოვლენილ იქნა მკვეთრი ფიბროზისთვის და ციროზისთვის ( F3 და F4) დამახასიათებელი ცვლილებები. სტატისტიკური სარწმუნოებისთვის, ჩვენს მიერ შედრება მოხდა ამ 42 პაციენტში. 2D SWE -ით შეფასებული მაღალი ხარისხის ფიბროზის და ციროზის მაჩვენებლად მივიჩნიეთ ღვიძლის სიმკვრივე  $\geq 8,7$  Kpa . ამ 42 პაციენტიდან 40 პაციენტში დადასტურდა ასევე 2D SWE -ით მაღალი ხარისხის ფიბროზი და ციროზი (ცხრილი N8). ანუ ღვიძლის მკვეთრი ფიბროზის და ციროზის ( F3 და F4) შეფასებაში MRI გამოკვლევას 95 % -ით დაემთხვევა 2D SWE . მისი მგრძობელობა და სპეციფიურობა იყო 95 % და 40 %, შესაბამისად;(AUROC: 0.936)( სურათი N24); დადებითი და უარყოფითი პროგნოზირებადი მნიშვნელობები იყო შესაბამისად 87 % და 66 %.

ცხრილი N8. MRI და 2D SWE მონაცემები ჩვენს კვლევაში.

	MRI კო	MRI არა	Sum
LSM (Kpa) $\geq 8.7$	40	6	46
LSM (Kpa) $< 8.7$	2	4	6
Sum	42	10	



Diagonal segments are produced by ties.

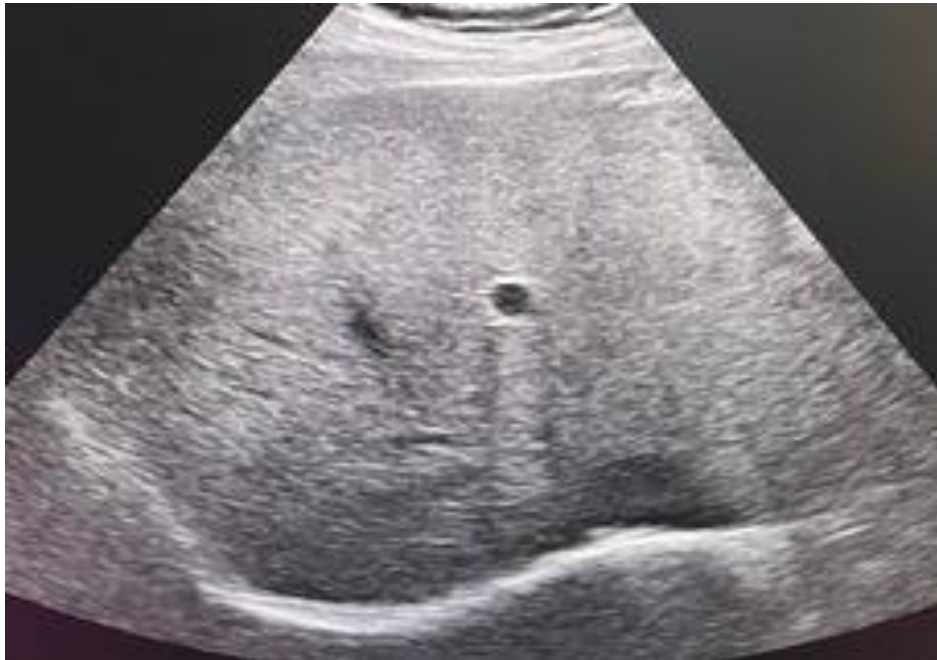სურათი N 24. 2D SWE-ის და MRI-ის ROC მრუდები ღვიძლის ფიბროზის F3-F4 სტადიისთვის.

შემთხვევა 4.

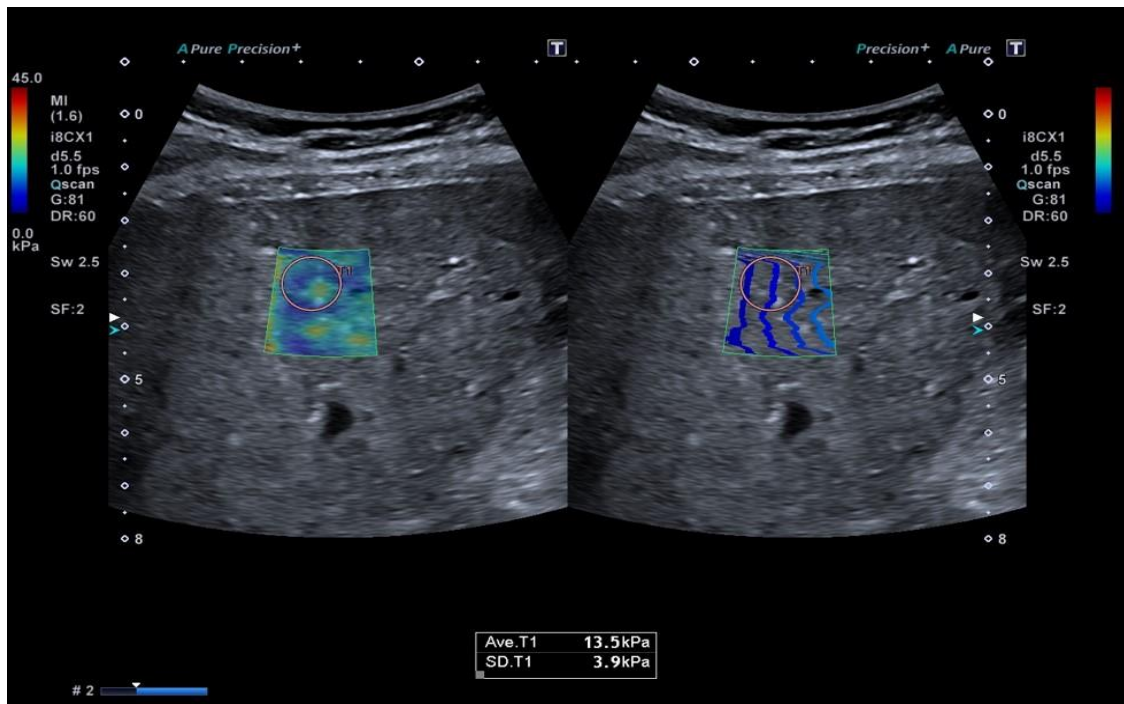
პაციენტი თ.კ 39 წლის მამრ. ქრონიკული ვირუსული B ჰეპატიტით გამოწვეული ღვიძლის ციროზი.კლინიკას მომართა ჩივილებით: სიმძიმის შეგრძნება მარჯვენა ფერდქვეშა არეში,საერთო სისუსტე,უმაღლობა,წონაში კლება,კანის და სკლერების სიყვითლე.ულტრაბგერითი გამოკვლევით გამოვლინდა ღვიძლის სტრუქტურული ცვლილებები (სურათი N 25. ). 2D SWE -ით ღვიძლის სიმკვრივე შეფასდა 13,5 Kpa-



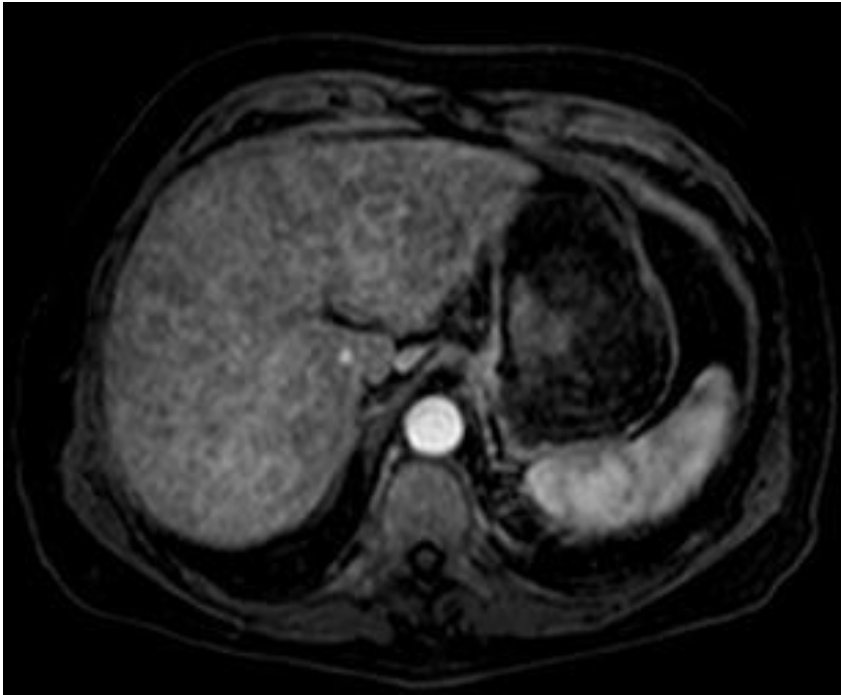
ით. (სურათი N 26.).მაგნიტურ-რეზონანსული ტომოგრაფიით ვლინდება ღვიძლის პარენქიმის ციროზული ცვლილებები (სურათი N 27 ). ეზოგასტროფიბროსკოპიით გამოვლინდა საყლაპავის ვენების ვარიკოზი (სურათი N 28 ). ღვიძლის ბიოფსიით დადასტურდა ღვიძლის ციროზი ( სურათი N 29).



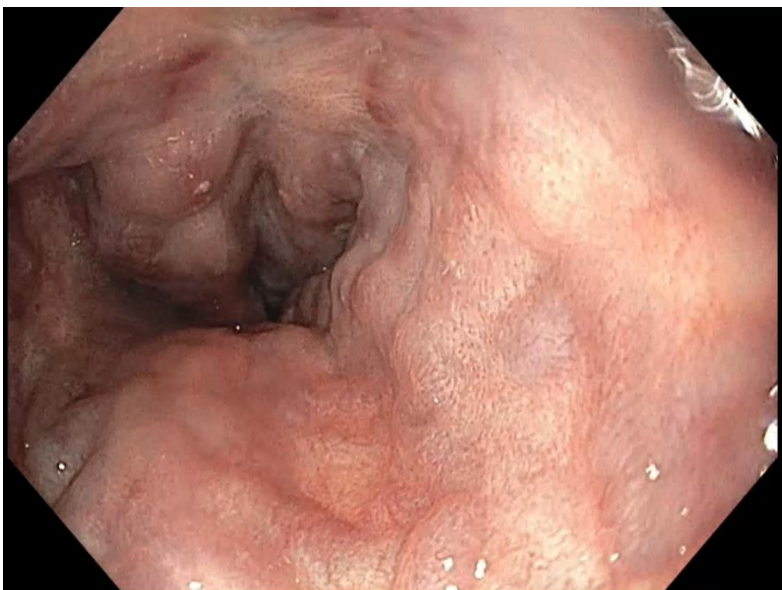
სურათი N 25 . ღვიძლის ულტრაბგერითი გამოსახულება.ვლინდება ღვიძლის არათანაბარი ჰიპერექოგენობა და არაჰომოგენურობა.



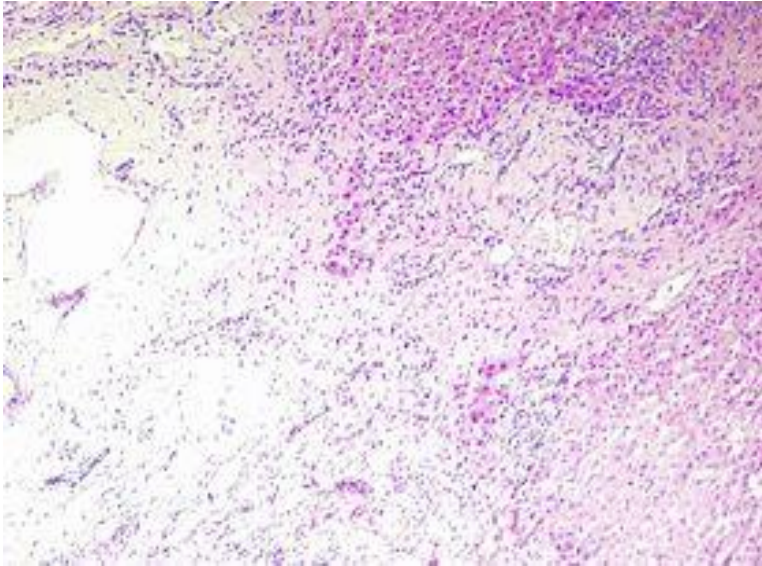
სურათი N 26 . ღვიძლის 2D SWE-ის გამოსახულება.ღვიძლი სიმკვრივე 13,5 Kpa.



სურათი N27. მაგნიტურ-რეზონანსული ტომოგრაფია.ღვიძლის ფიბროზი-T1 შეწონილი გამოსახულება კონტრასტული გაძლიერების შემდეგ.ღვიძლის პარენქიმაში ვლინდება მრავლობითი არაკონტრასტირებადი წერტილოვანი ჩანართები.



სურათი N 28. ეზოგასტროფიბროსკოპია.საყლაპავის ვენების IV ხარისხის ვარიკოზული დაავადება.



*სურათი N 29 . ღვიძლის ჰისტოლოგიური პრეპერეტი. ღვიძლის ციროზი.*

#### **4.1.5 2D SWE -ის და TE -ის შედარება ბიოფსიის შედეგებთან**

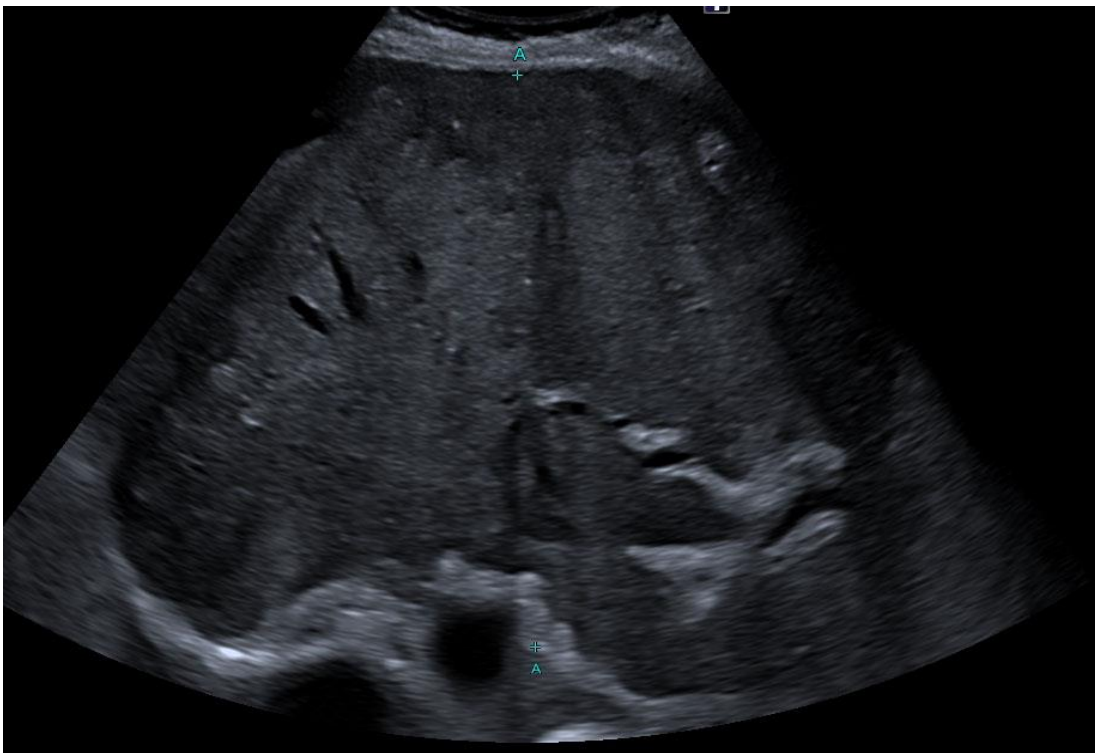კვლევაში ჩართული პაციენტებიდან 11 პაციენტში იქნა განხორციელებული ღვიძლის ბიოფსია. 11 პაციენტიდან 1 პაციენტში ბიოფსიით დადასტურდა ღვიძლის მკვეთრი ფიბროზი - F3 და 10 პაციენტში დადასტურდა ღვიძლის ციროზი -F4 .

ჩვენი კვლევის ფარგლებში პაციენტის ბიოფსიის პასუხები შევადარეთ ამავე პაციენტებში ჩატარებულ 2D SWE -ის გამოკვლევის შედეგებს (სურათი N 30; N 31; N 32.) და TE გამოკვლევის პასუხებს. მიღებული მონაცემებიდან გამომდინარე შედარება მოხდა ციროზის (F4) მაგალითზე.

ამ 11 პაციენტში 2D SWE -ით ციროზი (F4) გამოვლინდა 9 პაციენტში და TE -ით ციროზი (F4) დიაგნოსტირდა 8 პაციენტში.(ცხრილი N 9; N 10.)

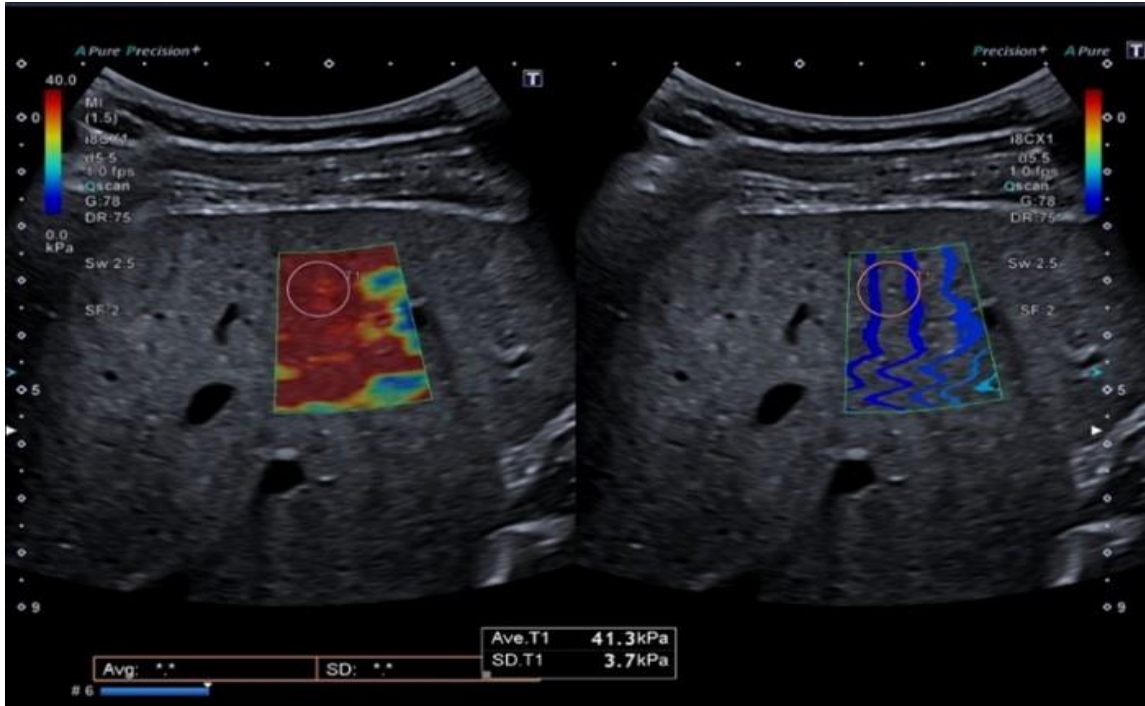
შემთხვევა 5.

პაციენტი მ.ღ 51 წლის მამრ. 4 წლის წინ დიაგნოსტირებული აქვს ქრონიკული B ჰეპატიტის ვირუსით გამოწვეული ღვიძლის ციროზი. ულტრაბგერითი გამოკვლევით გამოვლინდა ღვიძლის ციროზული ცვლილებები ( სურათი N 30 ); ღვიძლის 2D SWE -ით ინახა მომატებული ღვიძლის სიმკვრივე - 41,3 Kpa. ( სურათი N31 ); ღვიძლის ჰისტოლოგიური ჰისტოლოგიური გამოკვლევით დადგინდა ღვიძლის ციროზი ( სურათი N32 ) .

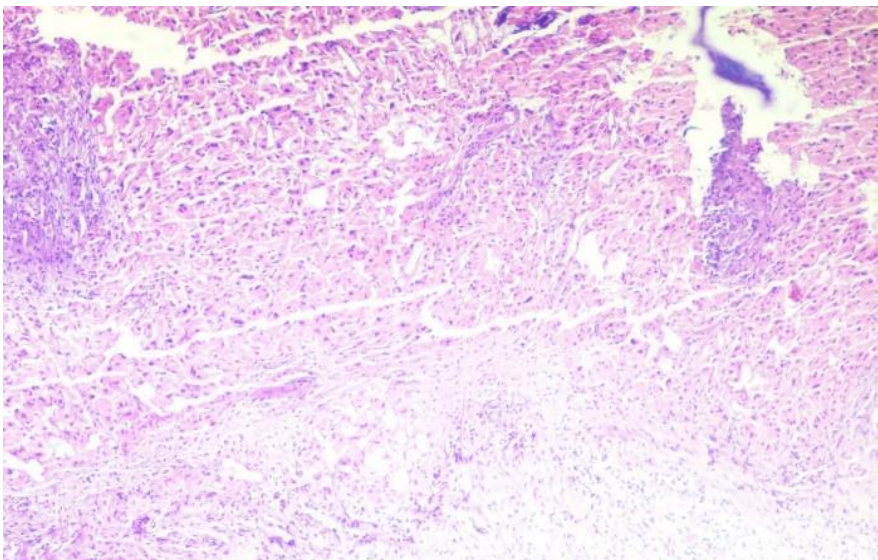


*სურათი N30 . ღვიძლის ციროზის ულტრაბგერითი სურათი.ღვიძლის კიდეები არასწორი,კუთხეები დაბლაგვებული, ექოგენობა არათანაბრად მომატებული.პარენქიმა მკვეთრად არაჰომოგენური. ღვიძლის კიდესთან ვიზუალიზდება მცირე რაოდენობით თავისუფალი სითხე -ასციტი.*





სურათი N31 . ღვიძლის 2D SWE-ის გამოსახულება. ვლინდება მომატებული ღვიძლის სიმკვრივე.სიმკვრივე შეფასდა,როგორც 41,3 Kpa. (F4).



სურათი N32. ღვიძლის ჰისტოლოგიური პრეპარატი. ღვიძლის ციროზი.

**ცხრილი N9. 2D SWE-ის შედარება ბიოფსიასთან.**

ღვიძლის ციროზი დადასტურდა	პაციენტი N	ღვიძლის ფიბროზი დადასტურდა	პაციენტი N
2D SWE კი ბიოფსიით კი	9	2D SWE კი ბიოფსიით არა	0
2D SWE არა ბიოფსიით კი	1	2D SWE არა ბიოფსიით არა	1

**ცხრილი N10. TE-ის შედარება ბიოფსიასთან**

ღვიძლის ფიბროზი დადასტურდა	პაციენტი N	ღვიძლის ფიბროზი დადასტურდა	პაციენტი N
TE კი ბიოფსიით კი	8	TE კი ბიოფსიით არა	0
TE არა ბიოფსიით კი	2	TE არა ბიოფსიით არა	1

ჩვენი 11 პაციენტის შედეგების მიხედვით თუ ვიმსჯელებთ, ღვიძლის ციროზის გამოვლენაში 2D SWE მგრძნობელობა და სპეციფიურობა იყო 90 % და 100 %, დადებითი და უარყოფითი პროგნოზული მნიშვნელობები იყო შესაბამისად 100 % და 50 %.

TE -სთვის მგრძნობელობა და სპეციფიურობა იყო 80 % და 100 %, დადებითი და უარყოფითი პროგნოზირებადი მნიშვნელობები იყო შესაბამისად 100 % და 33,3 %.

ბიოფსიასთან მიმართებაში 2D SWE და TE გამოკვლევის შედეგები აჩვენებს, რომ 2D SWE-ას ჰქონდა მცირედი უპირატესობა.

## 4.2 კვლევის შედეგების ანალიზი

ღვიძლის ფიბროზის სტადიურობის შეფასება და დაავადების მონიტორინგი აუცილებელია ღვიძლის დაავადებების მართვაში.

ღვიძლის დაავადებების პირველი რიგის გამოკვლევის მეთოდს წარმოადგენს ულტრასონოგრაფია, რომელის მიხედვითაც ვაფასებთ ღვიძლის ზომას, სტრუქტურას, კვანძების არსებობას, კიდეებს, კუთხეებს, ვათვალისწინებთ სისხლძარღვებს და შეგვიძლია განვსაზღვროთ პორტული ჰიპერტენზიის ნიშნები, ასევე ვნახულობთ ელენთას და ვადგენთ ასციტის არსებობას (G.-J. Liu and Lu 2010)(Soresi et al. 2014)(Lurie et al. 2015).

ჩვენს კვლევაში ულტრაბგერითი გამოკვლევით გამოვლინდა ღვიძლის მსუბუქი სტრუქტურული ცვლილებები 10 პაციენტში, ზომიერი ცვლილებები - 18 პაციენტში და მკვეთრი სტრუქტურული ცვლილებები - 24 პაციენტში. ასციტი გამოვლინდა 28 პაციენტში.

მიუხედავად იმისა, რომ ულტრასონოგრაფია მეტად სასარგებლო გამოკვლევის მეთოდია ღვიძლის მორფოლოგიური და სტრუქტურული ცვლილებების შესაფასებლად, ის არ არის მგრძობიარე ადრეული ფიბროზის შეფასებასა და სტადიურობის განსაზღვრაში. ის ეფექტურია ღვიძლის ციროზის შეფასებისას (S. Li et al. 2019). ღვიძლის ციროზის ადრეული დიაგნოსტიკისთვის და სტადიურობის დადგენისთვის, დღეს უკვე აქტიურად გამოიყენება ელასტოგრაფიული მეთოდები, რაც ხელს უწყობს დროული მკურნალობის დაწყებას და გართულებების თავიდან აცილებას. ღვიძლის ციროზის მნიშვნელოვან და ძირითად გართულებას წარმოადგენს საყლაპავის ვარიკოზული ვენები (EV) და ეზოფაგოგასტრიკული ვარიკოზული სისხლდენა (EVB), რომელიც დაკავშირებულია მაღალ ავადობასთან და სიკვდილიანობასთან (H. Zhou et al., n.d.)(Yi et al. 2022)(H. Liu et al. 2021)(Perez et al. 2021) (Men and Zhang 2017)(Xie et al. 2020).

ციროზის მქონე პაციენტებში საყლაპავის ვარიკოზები მერყეობს 40%-დან 95%-მდე (Lmj et al. 2021). ვარიკოზული სისხლდენის რისკი დამოკიდებულია ვარიკოზის ზომაზე (Perez et al. 2021). ღვიძლის დაავადების პროგრესირებასთან ერთად

იზრდება სისხლძარღვთა ვარიკოზის პრევალენტობაც. მცირე ზომის ვარიკოზული ვენები ყოველწლიურად 10%-12%-ით გადადის დიდ ვარიკოზებში. საყლაპავის ვარიკოზული ვენებიდან უფრო ხშირია სისხლდენა, ვიდრე კუჭის ვარიკოზული ვენებიდან. თუმცა, კუჭის ვარიკოზულ სისხლდენას ახასიათებს გაცილებით ცუდი პროგნოზი (Shrestha et al. 2021).

პაციენტების სიკვდილიანობა წელიწადში 3.4%-ს შეადგენს საყლაპავის ვარიკოზის მქონე იმ პირებში, რომლებსაც არასოდეს ჰქონიათ სისხლდენა, მაშინ, როცა ვარიკოზული სისხლდენის მქონე პაციენტებში სიკვდილიანობა წელიწადში 57%-მდეა. ამრიგად, ვარიკოზის ადრეულ დიაგნოსტიკას და ვარიკოზული სისხლდენის პროფილაქტიკას ღვიძლის ციროზის მქონე პაციენტებში სასიცოცხლო მნიშვნელობა აქვს (Deng et al. 2015).

გასტროდუოდენოსკოპია, როგორც სკრინინგი, რეკომენდებულია ყველა იმ პაციენტში, რომელთაც აქვთ დეკომპენსირებული ციროზი და შორსწასული კომპენსირებული ღვიძლის დაავადება (Premkumar and Anand 2022). იმის გამო, რომ ენდოსკოპიას აქვს შემდეგი შეზღუდვები: ის არის ინვაზიური, შედარებით მაღალი ღირებულების, საჭიროებს სამედიცინო აღჭურვილობას, მომზადებულ პერსონალს, განმეორებით გამოკვლევებს (Qi et al. 2015) (H. Liu et al. 2021) (Deng et al. 2015), გარდა ამისა, ხშირად საჭიროებს სედაციას (Zaki, Hazem, and Elsamman, n.d.) (Karatzas et al. 2018). ამიტომ, ბოლო წლებში, საყლაპავის ვარიკოზული ვენების პროგნოზირების არაინვაზიური გამოკვლევა უფრო აქტუალური გახდა (H. Liu et al. 2021) (Deng et al. 2015). შემოთავაზებულია რამდენიმე არაინვაზიური მეთოდი, როგორც EGD-ის ალტერნატივა საყლაპავის ვარიკოზული ვენების სკრინინგისთვის (Karatzas et al. 2018). განახლებული Baveno VI გაიდლაინების მიხედვით, EGD-ს სკრინინგის თავიდან აცილება შესაძლებელია კომპენსირებული ღვიძლის ქრონიკული დაავადების მქონე პაციენტებში, რომლებსაც აქვთ ღვიძლის სიმკვრივე  $<20$  kPa და თრომბოციტების რაოდენობა  $>150,000/\mu\text{L}$  (Perez et al. 2021) (Karatzas et al. 2018) (H. Zhou et al., n.d.). ეს მონაცემები მიუთითებენ საყლაპავის ვარიკოზული ვენების არსებობის ძალიან დაბალ რისკზე. ეს რეკომენდაციები მოწოდებულია რეტროსპექტული კვლევებით და მეტა-ანალიზით (Karatzas et al. 2018). ღვიძლის სიმკვრივის გასაზომად დღეს აქტიურად გამოიყენება ორგანოზომილებიანი



წანაცვლებითი ტალღის ელასტოგრაფია. 2D-SWE თავისუფლად შეიძლება გამოყენებულ იქნას, როგორც სკრინინგის ინსტრუმენტი მნიშვნელოვანი ფიბროზის ადრეული დიაგნოსტიკისთვის (Leung et al. 2013). 2D SWE - ის მეთოდი ასევე შესაძლებელია გამოვიყენოთ ღვიძლის ფიბროზის გართულებების პროგნოზირებისთვის. 2D SWE-ს შეუძლია დაადგინოს კლინიკურად მნიშვნელოვანი პორტალური ჰიპერტენზიის არსებობა შემაჯამებელი მგრძნობელობით და სპეციფიურობით 0.85 (95% CI: 0.75–0.91) და 0.85 (95% CI: 0.77–0.90) (Y. N. Zhang et al. 2020).

ციროზის დროს, საყლაპავის ვენების ვარიკოზი გვხვდება, როგორც დეკომპენსაციის ფაზაში (60%), ასევე კომპენსირებულ ციროზულ პაციენტებში (30-40%). ხოლო იმ პაციენტებში, რომლებშიც ვარიკოზი არ გამოვლინდა დიაგნოზის დადგენის დროს, ახალი ვარიკოზის განვითარების სიხშირე ყოველწლიურად არის 5-10% (McCarty, Afinogenova, and Njei 2017). სწორედ ამიტომ, გასტროეზოფაგური ვარიკოზული ვენების (GEVs) რუტინული მეთვალყურეობა მნიშვნელოვანია ადრეული დიაგნოზის დასადგენად და პრევენციული ზომების მისაღებად.

GEV-დიაგნოსტიკაში ოქროს სტანდარტად მიჩნეულია ენდოსკოპიური გამოკვლევა. თუმცა, როგორც აღვნიშნეთ, მასაც გააჩნია გარკვეული შეზღუდვები. სწორედ ამან განაპირობა GEV-ების არაინვაზიური დიაგნოსტიკური მეთოდების შესწავლა, რომელც მოიცავს ღვიძლის სიმკვრივის გაზომვას (Qi et al. 2015).

ჩვენს კვლევაში მონაწილე პაციენტებში ღვიძლის სიმკვრივე შევაფასეთ რეალურ დროში წანაცვლებადი ტალღის ელასტოგრაფიით და მიღებული შედეგები შევადარეთ ენდოსკოპიის შედეგებს.

ღვიძლის ქრონიკული დაავადების მქონე პაციენტებს გამოუვლინდათ ღვიძლის უფრო მაღალი საშუალო სიმკვრივე ( 17.51 Kpa) ვიდრე საკონტროლო ჯგუფის პაციენტებს ( 3,98 Kpa), ჩვენი შედეგები მსგავსი იყო Mohamed et al -ის კვლევის შედეგების. ჯანმრთელ პაციენტებში მათ მიიღეს ღვიძლის სიმკვრივე 3,1 Kpa ხოლო მკვეთრი ფიბროზის მქონე პაციენტებში 12,6 Kpa. (Mohamed et al. 2017) და Hashim et al-ის შედეგების, სადაც LS საშუალო მნიშვნელობა საკონტროლო ჯგუფში იყო  $5.8 \pm 1.3$  Kpa და შემთხვევის ჯგუფში იყო  $23.8 \pm 10.1$  Kpa (Hashim et al. 2017). ამ მოსაზრება

ეთანხმება Zaki et al. და იტყობინება, რომ წანაცვლებითი ტალღის ელასტოგრაფიას შეუძლია განასხვავოს შემთხვევის ჯგუფის პაციენტები საკონტროლო ჯგუფის პაციენტებისგან ღვიძლის სიმკვრივის მნიშვნელობით 13.1 kPa 100% მგრძობელობით და სპეციფიურობით (Zaki, Hazem, and Elsamman, n.d.).

ჩვენს კვლევაში ჩართული პაციენტებიდან საყლაპავის ვარიკოზი აღმოაჩნდა 32 პაციენტს, 8 პაციენტს ჰქონდა I ხარისხის ვარიკოზი, 10 პაციენტს - II ხარისხის ვარიკოზი, 7 პაციენტს -III ხარისხის ვარიკოზი და 7 პაციენტს -IV ხარისხის ვარიკოზი.

ჩვენს მიერ გამოვლინდა LS მნიშვნელოვანი განსხვავება ღვიძლის ქრონიკული დაავადების დროს EV-ის მქონე და EV-ის არ მქონე პაციენტებს შორის. ჩვენს მოსაზრებას ამყარებს სხვა კვლევების შედეგებიც (Zaki, Hazem, and Elsamman, n.d.)(Danish et al. 2021)(Hashim et al. 2017).

ჩვენი კვლევის მიხედვით 2D SWE-ით შეფასებულ ღვიძლის სიმკვრივეს, მნიშვნელობით  $\geq 12$  Kpa შეუძლია საყლაპავის ვარიკოზული ვენების პროგნოზირება 100 % მგრძობელობით და 76 % სპეციფიურობით, შესაბამისად (AUROC: 0.973); დადებითი და უარყოფითი პროგნოზირებადი მნიშვნელობები იყო შესაბამისად 40 % და 100 %.

მსგავსი შდეგი იქნა მიღებული Hashim et al-ის კვლევაში, რომელშიც ღვიძლის სიმკვრივე 16.2 kPa EV-ის არსებობის პროგნოზირებისთვის აჩვენებდა 89.8% მგრძობელობას, 57.6% სპეციფიკურობას, 79.1% PPV და 76% NPV AUROC:0.775 (Hashim et al. 2017). ასევე, Tag-Adeen et al-მა აჩვენა, რომ ღვიძლის სიმკვრივის მნიშვნელობა  $\geq 17$  kPa იყო კარგი პროგნოზატორი EV-ის არსებობისთვის 93.6% მგრძობელობით, 95% სპეციფიურობით, 95.1% PPV და 93.4% NPV; (Tag-Adeen et al. 2017). თუმცა სხვა კვლევებმა ამ პროცესში გამოავლინა ღვიძლის სიმკვრივის განსხვავებული მნიშვნელობები (Zaki, Hazem, and Elsamman, n.d.) (Danish et al. 2021).

kPa რაოდენობრივი განსხვავებები, სავარაუდოდ, განპირობებულია გამოყენებული აპარატურით, რადგან სხვადასხვა მწარმოებლებს განსხვავებული შკალები აქვთ (Zaki, Hazem, and Elsamman, n.d.).

ჩვენს მიერ გამოვლინდა, რომ ღვიძლის სიმკვრივე იზრდება საყლაპავი მილის ვარიკოზის ხარისხის მატებასთან ერთად. ასეთივე შედეგი აჩვენა Tag-Adeen et al-მა თავის კვლევაში, სადაც საშუალო LSM იყო  $21.22 \pm 3$ ,  $25.72 \pm 6$ ,  $33.82 \pm 8$  და  $46.11 \pm 15$  kPa I, II, III / IV ხარისხის ვარიკოზის შესაბამისად ( $P < .0001$ ), ეს ყველაფერი კი მიუთითებს იმაზე, რომ LSM-ის განსაზღვრა ეფექტურია არა მხოლოდ EV-ის არსებობის პროგნოზირებაში, არამედ მის სხვადასხვა ხარისხებს შორის დიფერენცირებაშიც (Mohammed Tag-Adeen 2017).

ჩვენს კვლევაში გამოვლინდა მნიშვნელოვანი თანხვედრა ღვიძლის მომატებულ სიმკვრივესა და პათოლოგიურ ლაბორატორიულ მონაცემებს შორის. ისევე როგორც სხვა კვლევებში (Danish et al. 2021) (Zaki, Hazem, and Elsamman, n.d.). გარდა ამისა, შეცვლილი იყო ღვიძლის ზომა, მისი სტრუქტურა სხვადასხვა ხარისხით, კარის ვენის დიამეტრი, ელენტის ვენის დიამეტრი და ელენტის სიგრძითი ზომა. არსებობს სხვა კვლევებიც, რომლებიც ამტკიცებენ მნიშვნელოვან კორელაციას სპლენომეგალიის ხარისხსა და ღვიძლის მომატებულ სიმკვრივეს შორის რეალურ დროში წანაცვლებადი ტალღის ელასტოგრაფიაზე (Danish et al. 2021) (Zaki, Hazem, and Elsamman, n.d.).

ჩვენ მოვახდინეთ ასევე, კლინიკურ-ლაბორატორიული მონაცემების შედარება შემთხვევის ჯგუფში EV-ის მქონე და EV გარეშე პაციენტებთან და სტატისტიკურად სარწმუნო ცვლილებები მივიღეთ შემდეგ მონაცემებში: LSM ( $p < 0.001$ ), კარის ვენის დიამეტრი ( $p < 0.05$ ), ელენტის სიგრძე ( $p < 0.001$ ), ელენტის ვენა ( $p < 0.001$ ), INR ( $p < 0.05$ ) ჰემოგლობინი ( $p < 0.01$ ).

შემდეგ ეს მონაცემები სტატისტიკურად გავაანალიზეთ საყლაპავის ვარიკოზების I / II და III / IV ხარისხის მიხედვით. აღმოჩნდა, რომ საყლაპავის ვარიკოზის ხარისხის მატებასთან ერთად მნიშვნელოვნად შეიცვალა მხოლოდ: LSM ( $p < 0.001$ ), ელენტის სიგრძე ( $p < 0.01$ ), ელენტის ვენა ( $p < 0.05$ ).

Tag-Adeen et al-მა თავის კვლევაში დაადგინა, მიუხედავად იმისა, რომ ელენტის დიამეტრი მნიშვნელოვანი და დამატებითი ინსტრუმენტია საყლაპავის ვარიკოზის პროგნოზირებისთვის ( $p < 0.0001$ ), ის სტატისტიკურად უმნიშვნელო განსხვავებებს იძლევა საყლაპავის ვარიკოზის ხარისხის მატებისას ( $p = 0.01$ ) (Tag-Adeen et al. 2017).

Hashim et al. თავის კვლევაში აღნიშნავს, რომ მნიშვნელოვანი განსხვავებაა პაციენტებს შორის EV-ებით და მის გარეშე LS-ში, განსხვავება მიიღო მან ასევე ელენტის დიამეტრის, შრატის ალბუმინისა და ბილირუბინის დონეებთან დაკავშირებით (Hashim et al. 2017).

თანამედროვე მედიცინაში ანტივირუსულმა მკურნალობის დანერგვამ შეამცირა B და C ჰეპატიტის ქრონიკული ინფექციის დროს ღვიძლის დეკომპენსაცია, ჰოსპიტალიზაცია და სიკვდილიანობა. ამან განაპირობა ის, რომ მნიშვნელოვნად გაუმჯობესდა ინფიცირებული პაციენტის ცხოვრების ხარისხი.

ანტივირუსულმა თერაპიამ შეაჩერა პაციენტებში ღვიძლის დაავადების პროგრესირება ციროზამდე გარკვეულ პაციენტში, აღკვეთა ჰეპატოცელულარული დაზიანება და შეამცირა იმ პაციენტების რაოდენობა, რომლებსაც ესაჭიროებათ ღვიძლის გადანერგვა (Khoo, Lam, and Olynyk 2021).

CHC-ის ანტივირუსული მკურნალობის საბოლოო მიზანი არის მდგრადი ვირუსოლოგიური პასუხი (SVR). თავდაპირველად, უმჯობესდება ღვიძლის ანთებითი პროცესები, რასაც მოჰყვება ცვლილებები ღვიძლის სტრუქტურაში. შემდეგ უმჯობესდება ღვიძლის მეტაბოლური ფუნქცია, რაც აისახება კოგნიტურ დარღვევებზე და პორტულ ჰიპერტენზიაზე (Laurson et al. 2020).

არსებობს კვლევები, რომლებიც ადასტურებენ ღვიძლის სიმკვრივის შემცირებას DAA თერაპიის შემდეგ. 2018 წლის მეტა-ანალიზში ინტერფერონის ან DAA თერაპიის შემდეგ, ავტორებმა გამოავლინეს ღვიძლის სიმკვრივის საშუალო შემცირება 2.4 კპა-ით მკურნალობის ბოლოს; 3.1 კპა-ით მკურნალობის დასრულებიდან პირველი 6 თვის განმავლობაში და 4.1 კპა-ით მკურნალობიდან 1 წელზე მეტი ხნის განმავლობაში. ავტორების ვარაუდით ღვიძლის სიმკვრივის საწყისი დაქვეითება გამოწვეულია ანთებითი პროცესების გაუმჯობესებით, შემდგომი შემცირება კი ფიბროზის რეგრესს უკავშირდება (Laurson et al. 2020).

ჩვენს კვლევაში ღვიძლის ქრონიკული დაავადების მქონე 52 პაციენტში დაავადების ეტიოლოგია იყო უპირატესად ვირუსული. პაციენტებს დიაგნოზის დადგენისთანავე დაენიშნათ შესაბამისი მკურნალობა. მკურნალობიდან 24 კვირის შემდეგ, განმეორებითი კვლევებით, ჩვენ ვნახეთ, რომ მკურნალობის შემდეგ

შეიცვალა ღვიძლის ფიბროზი, 2D SWE-ით შეფასებული ღვიძლის სიმკვრივე გამოსახული Kpa-ში შემცირდა. საშუალო ღვიძლის სიმკვრივე შემთხვევის ჯგუფში იყო 17,51 კპა და მკურნალობიდან 24 კვირის შემდეგ შემთხვევის ჯგუფში საშუალო ღვიძლის სიმკვრივე გახდა 15,45 კპა. ( $p < 0.001$ ). ეს მონაცემები არის სტატისტიკურად სარწმუნო. ჩვენს კვლევას ადასტურებს Olariu et al. და აცხადებს, რომ ქრონიკული C ჰეპატიტი მქონე პაციენტებში ფიბროზის შეფასება მკურნალობამდე და მისი დასრულებიდან ერთი წლის შემდეგ 2D-SWE -ით აჩვენებს სტატისტიკურად მნიშვნელოვან განსხვავებას ( $p < 0.001$ ) (Olariu et al. 2019).

ჩვენი კვლევის შედეგების მსგავსი იყო Kavak et al. კვლევა, სადაც 2D SWE მეთოდის გამოყენებით განსაზღვრეს, ქრონიკული B ჰეპატიტის (CHB) მქონე პაციენტებში ანტივირუსული თერაპიის შემდეგ, ღვიძლის სიმკვრივის მნიშვნელობის ცვლილება. ღვიძლის სიმკვრივე შეფასებული იყო მკურნალობის დაწყებამდე და მკურნალობის შემდეგ 24 კვირაში. მკურნალობის შემდეგ გამოვლინდა LSM შემცირება. აღსანიშნავია, რომ ფიბროზის რეგრესი იყო მნიშვნელოვნად მაღალი იმ პაციენტებში, რომელთაც აღენიშნებოდათ  $LSM \geq 8.2$  kPa, ვიდრე იმ პაციენტთა ჯგუფში, რომელთაც დაუფიქსირდათ  $LSM < 8.2$  kPa ( $p < 0.001$  და  $p < 0.001$ ) (Kavak et al. 2022). ჩვენს კვლევას ეთანხმება Kohla et al, რომელმაც თავის კვლევაში SWE გამოიყენა ღვიძლის ფიბროზის შესაფასებლად, ქრონიკული C ჰეპატიტის მქონე პაციენტებში პირდაპირი მოქმედების ანტივირუსული საშუალებებით მკურნალობის დაწყებამდე და მკურნალობის შემდეგ 12, 24 და 36 კვირაზე. 165 პაციენტში საშუალო LSM აჩვენებდა გაუმჯობესებას 12 კვირაში ( $7,01 \pm 3,59$  kPa), 24 კვირაში ( $6,18 \pm 3,39$  kPa) და 36 კვირაში ( $5,74 \pm 3,21$  kPa) საწყისთან შედარებით ( $8,49 \pm 0,83$  kPa) ( $P < 0,001$ ) (Kohla et al. 2020). მსგავსი შედეგები მოგვცა თავის კვლევაში Yaraş et al.-მა, რომელმაც ქრონიკული C ჰეპატიტის მქონე პაციენტებში ღვიძლის სიმკვრივის შეფასება განახორციელა 2D-SWE -ით საწყის ეტაპზე, DAA მკურნალობის დაგეგმვისას, მკურნალობის ბოლოს (EOT) და მკურნალობიდან 12 კვირის შემდეგ. SWE გაზომვით ღვიძლის სიმკვრივის საშუალო მნიშვნელობები მკურნალობამდე, EOT და მკურნალობიდან 12 კვირის შემდეგ იყო 12.92 kPa, 10.45 kPa და 9.07 kPa. ამ მოკლე დროში LS-ის მნიშვნელოვანი შემცირების გამოვლენა 2D-SWE აღმოჩნდა სტატისტიკურად სარწმუნო. ( $p < 0.05$ ) (Yaraş et al. 2020).

აღნიშნული კვლევების მსგავსი შედეგი იქნა მიღებული კვლევაში, სადაც ერთმანეთს შეადარეს ქრონიკული C ჰეპატიტით დაავადებული არანამკურნალები და ნამკურნალები პაციენტების მონაცემები მკურნალობიდან მინიმუმ 24 კვირის შემდეგ. აღნიშნულ კვლევაში პაციენტებს, რომელთაც ჩატარებული ჰქონდათ ანტივირუსული მკურნალობა, 2D-SWE-ით შეფასებული ღვიძლის სიმკვრივე შედარებით დაბალი ქონდათ, ვიდრე არანამკურნალებ პაციენტებს. Vs იყო  $1,56 \pm 0,32$  მ/წმ და  $1,69 \pm 0,31$  მ/წმ . სხვაობა იყო სტატისტიკურად სარწმუნო ( $P = 0.01417$ ) (Suda et al. 2017).

ასევე ვნახეთ, რომ მკურნალობის შემდეგ 2D SWE-ით გაზომილი ღვიძლის ფიბროზის შემცირება მნიშვნელოვნად იყო დაკავშირებული გარკვეულ კლინიკურ-ლაბორატორიულ პარამეტრებთან.

ჩვენს კვლევაში, მკურნალობის შემდეგ 24 კვირაში ჩატარებული ანალიზებით ვნახეთ, რომ შემცირდა შრატის ALT ( $p < 0.001$ ) და AST ( $p < 0.01$ ). მსგავსი შედეგები მიიღეს თავის კვლევებში სხვა ავტორებმაც: Kavak et al. -ის კვლევაში ქრონიკული B ჰეპატიტის მქონე პაციენტების მკურნალობის შემდეგ 24 და 28 კვირაზე შრატში ALT და AST -ეს საშუალო დონემ დაიწია ( $p < 0.005$  და  $p < 0.005$ ) (Kavak et al. 2022). Kohla et al. -ამ კი თავის კვლევაში დაადგინა, რომ შრატის AST და ALT დონე მნიშვნელოვნად შემცირდა მკურნალობიდან 12, 24 და 36 კვირაში საწყისთან შედარებით ( $P < 0.001$ ). ქრონიკული C ჰეპატიტის მქონე პაციენტებში პირდაპირი მოქმედების ანტივირუსული პრეპარატების გამოყენებით (Kohla et al. 2020)(Kavak et al. 2022).

Yaraş et al - მა გამოავლინა, რომ ქრონიკული ვირუსული ჰეპატიტის დროს შრატში ALT და AST საშუალო დონე ანტივირუსული მკურნალობის დაწყებამდე იყო მაღალი, მაჩვენებლებმა დაიწია მკურნალობის ბოლოს და კიდევ უფრო დაიწია მკურნალობიდან 12 კვირის შემდეგ სტატისტიკურად სარწმუნო მაჩვენებლით ( $p < 0.05$ ) (Yaraş et al. 2020). Suda et al. -მა ქრონიკული C ჰეპატიტით დაავადებული არანამკურნალები და ნამკურნალები პაციენტების მონაცემების შედარებით, მინიმუმ 24 კვირის შემდეგ აღმოაჩინეს, რომ მკვეთრი სტატისტიკური განსხვავება იყო შრატის ALT და AST საშუალო მაჩვენებელში ( $p = 0.00001$  და  $p = 0.00001$ ). ეს სხვაობაც სტატისტიკურად სარწმუნოა (Suda et al. 2017). კვლევებში მკურნალობის შემდეგ

შრატის ALT მნიშვნელოვანი დაქვეითება დაკავშირებული უნდა იყოს ანთებითი პროცესების გაუმჯობესებასთან (Suda et al. 2017)(K. Jiang et al. 2020).

ჩვენს კვლევაში, მკურნალობიდან 24 კვირის შემდეგ განმეორებით ანალიზში ვნახეთ რომ სტატისტიკურად სარწმუნო იყო შრატის ალბუმინის ( $p < 0.001$ ) დონის მომატება. ჩვენი შედეგი დადასტურდა სხვა კვლევებშიც: Yaraş et al. კვლევაში ანტივირუსული თერაპიიდან 12 კვირაში მოიმატა შრატის ალბუმინის დონემ ( $p < 0.05$ ) (Yaraş et al. 2020). ასევე ნამკურნალები და არანამკურნალები პაციენტების შედარებისას კვლევაში უფრო მაღალი იყო შრატის ალბუმინი ნამკურნალებ პაციენტებში მკურნალობიდან 24 კვირის შემდეგ, ვიდრე არანამკურნალებ პაციენტებში ( $p = 0.01049$ ) ეს სხვაობაც სტატისტიკურად სარწმუნოა (Suda et al. 2017).

ჩვენს კვლევაში, მკურნალობიდან 24 კვირის შემდეგ, აღინიშნა ჰემოგლობინის დონის მატება ( $p < 0.001$ ) სტატისტიკური სანდოობით. თუმცა, საპირისპირო შედეგი იქნა მიღებული Suda et al.-ს კვლევაში, სადაც ჰემოგლობინის ცვლილება არ აღმჩნდა მნიშვნელოვანი ( $p = 0.47879$ ) (Suda et al. 2017). ჩვენს შემთხვევის ჯგუფის პაციენტებში მკურნალობიდან 24 კვირის შემდეგ სტატისტიკურად მნიშვნელოვნად მოიმატა ასევე თრომბოციტების რაოდენობამ ( $p < 0.001$ ). თრომბოციტებთან დაკავშირებით Kohla et al. თავის კვლევაში აცხადებს, რომ, მიუხედავად იმისა, რომ თრომბოციტების რაოდენობა მნიშვნელოვნად არ განსხვავდებოდა მკურნალობის 12 კვირაზე, მათი რაოდენობა მნიშვნელოვნად გაიზარდა 24 და 36 კვირამდე ( $P < 0.001$ ) (Kohla et al. 2020). Yaraş et al. კი იუწყება, რომ მის კვლევაში ანტივირუსული მკურნალობის შემდეგ 12 კვირაში მოიმატა თრომბოციტების რაოდენობამ ( $p < 0.05$ ) სტატისტიკური სარწმუნოობით (Yaraş et al. 2020) . ამ შედეგებს ეწინააღმდეგება კვლევები, სადაც თრომბოციტების რაოდენობა ანტივირუსული მკურნალობის შემდეგ სტატისტიკური მნიშვნელობით არ შეცვლილა (Suda et al. 2017)(Kavak et al. 2022). ეს შეიძლება აიხსნას იმით, რომ ზოგჯერ ანტივირუსული თერაპია აღრმავებს თრომბოციტოპენიას მისი გვერდითი ეფექტების გამო. მძიმე თრომბოციტოპენია აღინიშნა CHC პაციენტების 6.1%-დან 41.1%-ში, რომლებიც იღებდნენ IFN-ზე დაფუძნებულ თერაპიას. თუმცა, წარმატებული IFN თერაპიის შემდეგ, გარკვეული პერიოდის გასვლის შემდეგ, გამოკვლევა აჩვენებს თრომბოციტების რაოდენობის მნიშვნელოვან ზრდას (Chen, Tseng, and Tseng 2020).

ჩვენს მიერ განხორციელებულ კვლევაში, მკურნალობის შემდეგ, 24 კვირაში სტატისტიკურად სარწმუნო ცვლილებები არ გამოვლენილან პირდაპირი ბილირუბინის მნიშვნელობაში ( $p < 0.75$ ), მსგავსი შედეგი მიიღო Yaraş et al. -მა თავის კვლევაში და ანტივირუსული მკურნალობის 12 კვირაზე საერთო ბილირუბინის უმნიშვნელოდ შემცირებული მონაცემი გამოავლინა ( $p = 0.07$ ) (Yaraş et al. 2020). ასეთივე შედეგი იქნა მიღებული კიდევ ერთ კვლევაში, სადაც საერთო ბილირუბინის განსაზღვრისას ( $p = 0.14736$ ) სტატისტიკურად მნიშვნელოვანი შედეგი არ გამოვლინდა (Suda et al. 2017).

ჩვენს კვლევაში მკურნალობამდე და მკურნალობის შემდეგ, 24 კვირაში მონაცემების შედარებით, არ გამოვლინდა სტატისტიკურად შეცვლილი მონაცემები INR-ის მნიშვნელობებში ( $p < 0.43$ ). ასეთივე შედეგი იქნა მიღებული სხვა კვლევაში, სადაც ქრონიკული B ჰეპატიტის მქონე პაციენტებში ანტივირუსული თერაპიის დაწყებამდე და მკურნალობის შემდეგ 24 და 48 კვირაზე განისაზღვრა INR (Kavak et al. 2022).

კვლევის პროცესში ვნახეთ, რომ მკურნალობის შემდეგ, სტატისტიკურად მნიშვნელოვნად არ შეიცვალა კარის ვენის და ელენთის ვენის დიამეტრი. რაც შეეხება ელენთის სიგრძეს, იგი შემცირდა საშუალოდ 12 მმ-ით, თუმცა, ეს ცვლილება აღმოჩნდა სტატისტიკურად სარწმუნო ( $p < 0.05$ ). ჩვენი კვლევის მსგავსად თრაპიის დასრულებიდან 1 წლის შემდეგ, Olariu et al. თავის კვლევაში გამოავლინა ფიბროზის ხარისხის შემცირების დადებითი დამოკიდებულება ელენთის ზომასთან. ( $p < 0.001$ ) უფრო მეტიც, ავტორი იუწყება, რომ პაციენტებში, რომელთაც ჰქონდათ ნორმალური ზომის ელენთა, აღინიშნა ფიბროზის ხარისხის გაუმჯობესება მკურნალობის შემდეგ პაციენტებს კი, ვისაც აღინიშნებოდა უფრო დიდი ზომის ელენთა, გამოუვლინდათ ფიბროზის მნიშვნელოვნად მაღალი ხარისხი მკურნალობის დასრულებიდან ერთი წლის შემდეგ (Olariu et al. 2019).

ჩვენს კვლევაში, მკურნალობის შემდეგ ღვიძლში ფიბროზის რეგრესი ვერ დავაკავშირეთ პაციენტის სქესთან და ასაკთან, თუმცა, Olariu et al. თავის კვლევაში მამაკაცებში ღვიძლის ფიბროზის უკუგანვითარების უკეთეს მაჩვენებლებს უკავშირებს ქალებში ისეთ რისკ ფაქტორების არსებობას, როგორცაა მშობიარობა,



აბორტი, ოპერაცია და სისხლის გადასხმა. რაც შეეხება ასაკს, არც ამ კვლევაში იკვეთება მისი კორელაცია ფიბროზის ცვლილებასთან მკურნალობის შემდეგ (Olariu et al. 2019).

ღვიძლის ფიბროზის შესაფასებლად აქტიურად გამოიყენება მაგნიტურ - რეზონანსული ტომოგრაფია.

ღვიძლის ფიბროზის დროს უჯრედგარე მატრიქსის ცილების გადაჭარბებული დაგროვება, ანთება და სითხის მაღალ შემცველობა იწვევს T1 და T2 რელაქსაციის დროის გახანგრძლივებას ფიბროზულ ქსოვილებში (Vernuccio et al. 2021b).

იმის გამო, რომ T1p მაგნიტურ-რეზონანსული ტომოგრაფია (MRI) მგრძობიარეა წყლის მოლეკულებსა და მაკრომოლეკულებს შორის ურთიერთქმედებაზე, მათ შორის კოლეგენის მიმართ, ამიტომ T1p MR გამოსახულება შესაძლებელია იყოს მგრძობიარე ღვიძლის ფიბროზის შესაფასებლად (Y.-X. J. Wang and Yuan 2014)(Takayama et al. 2015) (R.-K. Li et al. n.d.) (Suyama et al. 2021). ჩატარებულმა კვლევებმა აჩვენა დადებითი კორელაცია ფიბროზის სტადიასა და T1p მნიშვნელობებს შორის (Y. X. J. Wang et al. 2011)(R.-K. Li et al. n.d.)(Suyama et al. 2021)(Allkemper et al. 2014)(Rauscher et al. 2014)(Singh et al. 2015). რადგან, T1p მნიშვნელობა მოხსენებულია, როგორც MR ბიომარკერი ღვიძლის ციროზისთვის და T1p MR სურათების მიღება არ საჭიროებს დამატებით აღჭურვილობას. მათი გამოყენება შესაძლებელია ღვიძლის ფიბროზის ყოველდღიური შეფასებისთვის (Suyama et al. 2021) და ფიბროზის მონიტორინგისთვის (Zhao et al. 2012).

არის პუბლიკაციები, რომლებმაც აჩვენა, რომ ეფექტურია დიფუზიის რაოდენობრივი კოეფიციენტის (ADC) განსაზღვრა დიფუზურ - შეწონილი მაგნიტურ - რეზონანსული ტომოგრაფიით (DW-MRI) ღვიძლის ფიბროზის შესაფასებლად.

ეს გამოსახულების მეთოდი ეყრდნობა წყლის მოლეკულების დიფუზიის რაოდენობრივ განსაზღვრას ქსოვილებში. ღვიძლის ფიბროზი იწვევს კოლაგენის, გლიკოზამინოგლიკანების და პროტეოგლიკანების უჯრედგარე დაგროვებას, რომლებმაც შეიძლება შეზღუდონ წყლის მოლეკულური დიფუზია. სწორედ ამიტომ, დიფუზიურ-შეწონილი გამოსახულება (DWI) შეიძლება სასარგებლო იყოს ღვიძლის ფიბროზის შეფასებაში (Abdelmaksoud et al. 2015).

Abdelmaksoud et al .კვლევამ აჩვენა,რომ MRI დიფუზია შეიძლება გამოყენებულ იქნას არაფიბროზული ღვიძლის (F0) გასარჩევად ციროზული ღვიძლისგან (მკვეთრი ფიბროზით F3 და ციროზით F4 ), მაგრამ მისი გამოყენება არ შეიძლება ფიბროზის შუალედური სტადიების გასარჩევად (Abdelmaksoud et al. 2015).

ღვიძლის კვლევამ დინამიური კონტრასტული გაძლიერებით შეიძლება აჩვენოს სიგნალის ინტენსივობის ცვლილებები ღვიძლის ფიბროზთან დაკავშირებით, მაგრამ ეს ტექნიკა ხარისხობრივია და შესაძლოა არ იყოს საკმარისად მგრძობიარე ღვიძლის ფიბროზის ადრეული სტადიების დასადგენად. ორმაგი კონტრასტით გაძლიერებული MRI ტექნიკა გადოლინიუმის და რკინის ოქსიდის კონტრასტული აგენტებით, როგორც ჩანს, აძლიერებს ფიბროზის ვიზუალიზაციას,მაგრამ ღვიძლის ფიბროზის ხარისხის რაოდენობრივად შეფასების უნარს მოკლებულია(Venkatesh et al. 2015).

ჩვენი კვლევის შემთხვევის ჯგუფში 52 პაციენტს ქონდა გაკეთებული მაგნიტურ-რეზონანსული გამოკვლევა. 10 პაციენტში MRI გამოკვლევით მნიშვნელოვანი ფიბროზული და ციროზული ცვლილებები არ გამოვლინდა. 42 პაციენტში ჩვენ ვნახეთ,რომ გამოვლინდა ფიბროზისთვის და ციროზისთვის დამახასიათებელი ნიშნები.მათ სხვადასხვა ხარისხით აღენიშნებოდათ ღვიძლის: არაწორი ზედაპირი, რეგენერაციული კვანძები, კონტურის ცვლილება, უხეში და არაერთგვაროვანი ექოსტრუქტურა, მარჯვენა წილის ატროფია,კუდიანი წილის ჰიპერტროფია,კუდიანი წილის და მარჯვენა წილის თანაფარდობის გაზრდა,პორტული ჰიპერტენზიის მახასიათებლები: სპლენომეგალია, საყლაპავის ვარიკოზული ვენები ან ინტრააბდომინალური კოლატერალები და ასციტი. სპლენომეგალიად მივიჩნიეთ შემთხვევები,როდესაც ელენთის სიგრძე იყო  $\geq 13$ სმ (Venkatesh et al. 2015).

ვინაიდან ჩვენი კვლევის ყველა პაციენტში არ იყო ჩატარებული ბიოფსია და არ გვქონდა ჰისტოლოგიურად დადასტურებული ფრიბროზის ხარისხი, MRI -ით გამოვლენილი მკვეთრი ფიბროზის და ციროზის ნიშნების მქონე 42 პაციენტში მოვახდინეთ 2D SWE-ით მიღებული შედეგების შედარება MRI -თან. 2D SWE-ით შეფასებული ღვიძლის სიმკვრივე  $\geq 8,7$  Kpa მივიჩნიეთ როგორც მკვეთრი ფიბროზის და ციროზის მაჩვენებელი.აღმოჩნდა, რომ ღვიძლის სიმკვრივე  $\geq 8,7$  Kpa

კორელირება MRI-ით დადასტურებულ მკვეთრი ფიბროზის და ციროზის დიაგნოზთან 95% მგრძობელობით და 40% სპეციფიურობით.(AUROC: 0.936); დადებითი და უარყოფითი პროგნოზული მნიშვნელობები იყო შესაბამისად 87 % და 66 %. მაღალი ხარისხის ფიბროზის და ციროზის დიაგნოზი დაისვა MRI გამოკვლევით 42 პაციენტში, ხოლო 2D SWE გამოკვლევით 40 პაციენტში.აქედან გამომდინარე, შეგვიძლია ვთქვათ, რომ 2D SWE თითქმის ისეთივე ეფექტურია როგორც MRI ღვიძლის ქრონიკული დაავადებების დროს მკვეთრი ფიბროზის და ციროზის დიაგნოზირებაში. ჩვენს მოსაზრებას ადასტურებს ბოლოდროინდელი კვლევა,სადაც ღვიძლის მარჯვენა წილის საშუალო T1ρ მნიშვნელობები დაკავშირებული SWE-ის საშუალო მნიშვნელობებთან,მიუხედავად ღვიძლის დაავადების ტიპისა (Suyama et al. 2021). ასევე გამოვლინდა,რომ T1ρ ვიზუალიზაციას აქვს ღვიძლის ფიბროზის გამოვლენის პოტენციური მაღალი დიაგნოსტიკური შესაძლებლობებით,ისევე, როგორც 2D SWE (R.-K. Li et al. n.d.). საპირისპირო შედეგები მიიღეს Takayama et al. ღვიძლზე დაკვირვებით. მათ ვერ აღმოაჩინეს მნიშვნელოვანი კორელაცია T1ρ მნიშვნელობასა და ღვიძლის ფიბროზს შორის (Takayama et al. 2015). კვლევებმა, სადაც შეადარეს SWE და T1ρ MRI, აჩვენა, რომ  $\geq F1$  მგრძობელობა T1ρ -სთვის იყო (83.33%) და SWE-სთვის (73.33%) და  $F4$  T1ρ-ისთვის იყო 0.692 და SWE -სთვის იყო 0.846.ეს მიუთითებს იმაზე,რომ ღვიძლის ფიბროზის ადრეული სტადიების გამოვლენაში შესაძლებელია უფრო მგრძობიარე იყოს T1ρ MRI და მაღალი ხარისხის ფიბროზის და ციროზის გამოვლენისთვის ღირებული იყოს 2D SWE. ეს მოვლენა შეიძლება აიხსნას იმით,რომ T1 რელაქსაციის გახანგრძლივებას უფრო მეტად განაპირობებს : ქსოვილის ნეკროზი, ცილის ტრანსუდატები და უჯრედების ანთებითი ინფილტრაცია, ვიდრე კოლაგენის დეპონირება.სავარაუდოდ, ეს პათოლოგიური ცვლილებები უკეთესად აისახება T1ρ -ით. ამის საპირისპიროდ, SWE აფასებს ღვიძლის სიკვრივეს მით უფრო მეტი სიზუსტით, რაც უფრო მეტია ქსოვილის სიმკვრივე, რადგან წანაცვლებითი ტალღები სწრაფად მოძრაობენ მაღალი სიმკვრივის ქსოვილებში და ნელა ვრცელდებიან დაბალი სიმკვრივის ქსოვილებში (R.-K. Li et al. n.d.).

პირველი არაინვაზიური ტექნიკა, რომელიც შემუშავდა ღვიძლის სიმკვრივის შესაფასებლად ულტრაბგერის გამოყენებით, არის ტრანზიტორული

ელასტოგრაფია.ის დაკავშირებულია ჰისტოპათოლოგიური ფიბროზის სტადიასთან და პორტალურ ჰიპერტენზიასთან (Yoo et al. 2022).

TE ითვლება ბიოფსიის ერთ-ერთ ყველაზე გამოყენებულ ალტერნატივად და უკვე შედის ღვიძლის ქრონიკული დაავადების მქონე პაციენტების მართვის ალგორითმებში ევროპის უმეტეს ქვეყნებში. თუმცა, დაფიქსირდა გარკვეული შეზღუდვა TE გამოყენებაში სიმსუქნესთან და ასციტთან დაკავშირებით (Osman, El Shimy, and Abd El Aziz 2020).

TE-ის შეზღუდვებმა განაპირობა ახალი წანაცვლებადი ტალღის ელასტოგრაფიის (SWE) განვითარება. შესაძლებელი გახდა, რომ 2D-SWE-ამ აჩვენოს TE-ის მსგავსი ვალიდობა (Yoo et al. 2022).

ჩვენ მოვიძიეთ და ჩვენი კვლევის შემთხვევის ჯგუფში გავაერთიანეთ ღვიძლის ქრონიკული დაავადების მქონე ისეთი პაციენტები, რომელთაც ჩვენი კვლევის პერიოდში ჩატარებული ჰქონდათ, როგორც 2D SWE გამოკვლევა, ასევე ღვიძლის ბიოფსია და ჩვენს კლინიკაში წარმოდგენილი ჰქონდათ TE-ის გამოკვლევის შედეგები. ასეთი პაციენტი იყო 11. აღნიშნული გამოკვლევის მონაცემების საფუძველზე, შევძელით ბიოფსიის პასუხებზე დაყრდნობით 2D SWE მონაცემები შეგვედარებინა უკვე კარგად დანერგილ TE - სთვის.

ჩვენს მიერ განხორციელებულ კვლევაში, ღვიძლის ბიოფსიით ციროზი ანუ F4 დიაგნოსტირდა 10 პაციენტში, 2D SWE -ით 9 პაციენტში და TE -ით 8 პაციენტში.

ჩვენი კვლევის შედეგებმა აჩვენა, რომ 2-D SWE-ს აქვს კარგი დიაგნოსტიკური სიზუსტე ღვიძლის ციროზის შეფასებაში. 2D SWE -სთვის მგრძნობელობა და სპეციფიურობა იყო 90% და 100 %, დადებითი და უარყოფითი პროგნოზირებადი მნიშვნელობა იყო შესაბამისად 100 % და 50 %. ხოლო TE -სთვის მგრძნობელობა და სპეციფიურობა იყო 80 % და 100 %, დადებითი და უარყოფითი პროგნოზირებადი მნიშვნელობები იყო შესაბამისად 100 % და 33,3 %.

2D SWE-ს აღმოაჩნდა უფრო მაღალი მგრძნობელობა და უარყოფითი პროგნოზირებადი მნიშვნელობა ვიდრე TE -ს. სპეციფიურობა და დადებითი პროგნოზირებადი მნიშვნელობა ამ კვლევებს მსგავსი ქონდათ.

ჩვენი კვლევის მსგავსად, ქრონიკული B ჰეპატიტის მქონე პაციენტებში ჩატარებული კვლევა იუწყება, რომ SW ელასტოგრაფია უზრუნველყოფს ღვიძლის ელასტიურობის უფრო ზუსტ კორელაციას ღვიძლის ფიბროზის სტადიასთან მიმართებაში, ვიდრე ტრანზიტორული ელასტოგრაფია. განსაკუთრებით, F2 და უფრო მაღალი ხარისხის ფიბროზის იდენტიფიცირებისას (Leung et al. 2013).

ასევე, მკვლევარებმა დაადგინეს, რომ SWE უფრო ზუსტია ვიდრე RTE და TE ღვიძლის ფიბროზისთვის. (S. Li et al. 2019).

ჩვენს ხელთ არსებული მონაცემების სიმწირის გამო, ვერ მოვახერხეთ ფიბროზის ხარისხების მიხედვით ცალ-ცალკე გამოგვევილინა 2D SWE-ის და TE -ის მგრძობელობა, სპეციფიურობა, დადებითი და უარყოფითი პროგნოზირებადი მნიშვნელობები. თუმცა, ამ მიმართულებით არსებობს რამდენიმე კვლევა.

კვლევაში, სადაც იყო TE და 2-D SWE-ით მიღებული შედეგების ანალიზი ღვიძლის ფიბროზის სტადიების შეფასებაში, 2-D SWE იძლეოდა LSM-ების უფრო საიმედო მაჩვენებელს, ვიდრე TE. მნიშვნელოვანი ფიბროზის, მკვეთრი ფიბროზის და ციროზის შემთხვევებში გამოვლინდა:

მგრძობელობა: 2D SWE - 88.89 %; 89.66 %; 93.55 %. TE -78.70 %; 86.21 %; 93.55 %.

სპეციფიურობა: 2-D SWE - 76.38 %; 76.84 %; 87.25 % . TE - 81.10 % ; 77.97 %; 82.84 %;

PPV: 2D SWE - 76.2 %; 55.9 %; 52.7 % .TE -78.0 %; 56.2 % ; 45.3 %;

NPV: 2D SWE - 89.0 %; 95.8 % ; 98.9 % . TE - 81.7 %; 94.5 %; 98.8 %;

ჩვენი კვლევის მსგავსად, ამ კვლევაშიც 2D SWE -ში გამოვლინდა შედარებით მაღალი მგრძობელობა და უარყოფითი პროგნოზირებადი მნიშვნელობა ვიდრე TE გამოკვლევაში, ასევე არ იყო მნიშვნელოვანი განსხვავება დადებით პროგნოზირებად მნიშვნელობაში. თუმცა, სპეციფიურობაში თანხვედრა არ ყოფილა (J. Zeng et al. 2017).

მსგავსი კვლევის მონაცემების მიხედვით, ღვიძლის ფიბროზის ხარისხის შეფასებით მიიღეს:

≥ F2-ის 2D-SWE მგრძობელობა და სპეციფიურობა იყო შესაბამისად 88,9% და 74,4%.

≥ F2-ის TE მგრძობელობა და სპეციფიურობა იყო შესაბამისად 93,1 % და 69,8 %.

≥ F3 -ის 2D-SWE მგრძობელობა და სპეციფიურობა იყო შესაბამისად 95,5 % და 81,7 %.

≥ F3-ის TE მგრძობელობა და სპეციფიურობა იყო შესაბამისად 95,5 % და 67,6 %.

≥ F4 -ის 2D-SWE მგრძობელობა და სპეციფიურობა იყო შესაბამისად 95,0 % და 82,1%.

≥ F4-ის TE მგრძობელობა და სპეციფიურობა იყო შესაბამისად 95,0 % და 81,1%.

ასევე, არ იყო მნიშვნელოვანი განსხვავება AUROC-ში ღვიძლის ფიბროზის თითოეული ხარისხის პროგნოზირებისთვის 2D-SWE-სა და TE-ს შორის, ავტორი აცხადებს, რომ 2D-SWE, ისევე როგორც TE შეიძლება გამოყენებულ იქნას ღვიძლის მნიშვნელოვანი ფიბროზის და ციროზის დიფერენცირებისთვის მაღალი საიმედოობით (Yoo et al. 2022).

კვლევამ, რომელშიც 2D SWE-ის და TE-ის დიაგნოსტიკური სიზუსტე ღვიძლის ფიბროზის დასადგენად შედარებული იყო ჰისტოლოგიასთან CHC-ის მქონე პაციენტებში, აჩვენა, რომ მნიშვნელოვანი ფიბროზის (F2) შეფასებაში 2D SWE უფრო ზუსტია ვიდრე TE. რეალურ დროში SWE შეიძლება გამოყენებულ იქნას ისევე, როგორც TE გამოიყენება მძიმე ფიბროზისა და ციროზის შესაფასებლად. უფრო მეტიც ის ხასიათდება მნიშვნელოვანი ფიბროზის გაუმჯობესებული შეფასების უნარით (Ferraioli et al. 2012).

ასევე არსებობს კვლევა, სადაც SWE-ის შედეგები მნიშვნელოვნად ეთანხმება ფიბროსკანის შედეგებს ფიბროზის ხარისხის გადაჭარბებული შეფასების ტენდენციით. SWE-ს ეფექტურობა ყველაზე მაღალი იყო F0, F1 და F4 პაციენტების შეფასებისას და შედარებით დაბალი F2 და F3 პაციენტებში (Osman, El Shimy, and Abd El Aziz 2020).

2D SWE-ის და TE-ის შედეგებისას ერთ-ერთ კვლევაში დაფიქსირდა 87.9% თანხვედრა ციროზის დიაგნოზთან დაკავშირებით. მნიშვნელოვანი განსხვავება არ იყო TE და SWE-ის უნარში ვარიკოზების პროგნოზირებისთვისაც, თუცა SWE-ამ უფრო ზუსტად იწინასწარმეტყველა ღვიძლთან დაკავშირებული პორტული ჰიპერტენზია (Ayonrinde et al. 2022). Elkrief et al აღმოაჩინა, რომ მნიშვნელოვანი ციროზის მქონე პაციენტებში, რომლებთანაც გაზომეს HVPG, SWE-ს მეთოდით

მიღებულ LS გაზომვებს აქვს უფრო მაღალი წარმატების მაჩვენებელი და უკეთესი დიაგნოსტიკური მნიშვნელობა, ვიდრე TE (Elkrief et al. 2014).

2D SWE-ის უპირატესობა ფიბროსკანთან შედარებით, როგორც ჩვენს კვლევაში ისე სხვა კვლევებში, შესაძლოა დაკავშირებული იყოს იმ ფაქტთან, რომ ჩვენს პაციენტებში აღინიშნებოდა ასციტი, რაც ხელისშემშლელ ფაქტორად განიხილება TE გამოკვლევის დროს (Lee and Kim 2014b)(Y. N. Zhang et al. 2020). გარდა ამისა, TE-ისგან განსხვავებით, რთულ პაციენტებში, 2D SWE გამოკვლევისას ოპერატორს შეუძლია მოძებნოს აკუსტიკური ფანჯარა რეალურ დროში, სადაც შეძლებს დიდ ფართზე ვიზუალიზაციას (Ferraioli et al. 2012)(Osman, El Shimy, and Abd El Aziz 2020).

არსებული კვლევებით 2D SWE უფრო ეფექტურია ვიდრე FibroScan მნიშვნელოვანი ფიბროზის დიაგნოზირებისათვის, თუმცა საბოლოო დასკვნების გამოტანა საჭიროებს ახალ კვლევებს (Frulio and Trillaud 2013). მიუხედავად იმისა, რომ 2D SWE – დიაგნოსტიკური მაჩვენებელი აღემატება სხვა არაინვაზიურ მეთოდებს (უპირატესად TE) , მაინც ვერ გამოკვეთს მნიშვნელოვან დამოკიდებულებას ფიბროზის სტადიებზე (Elkrief et al. 2014) (Gerber et al. 2015) (Jeong, Cho, and Sohn 2018). სხვა მეთოდების მსგავსად 2D SWE ტექნიკა უფრო ზუსტ და საიმედო ინფორმაციას იძლევა ღვიძლის მნიშვნელოვანი ფიბროზის დროს, ვიდრე ღვიძლის მსუბუქი ფიბროზის შემთხვევაში(Y. N. Zhang et al. 2020).

ჩვენი კვლევის ფარგლებში, მხოლოდ 11 პაციენტს ჰქონდა ბიოფსია გაკეთებული. სამომავლო კვლევებში, სასურველია მეტ პაციენტთან იქნეს ნაწარმოები ბიოფსია, რათა ზუსტად ვიცოდეთ ფიბროზის ხარისხი და კვლევის შედეგები მოიცავდეს ფიბროზის ხარისხის მიხედვით მონაცემებს. სასურველია ასევე, კვლევაში იქნას ჩართული უფრო მეტი პაციენტი, რათა სტატისტიკური მონაცემები გამოვლინდეს მაღალი სარწმუნოობით.

## 5. დასკვნები და რეკომენდაციები

### 5.1 დასკვნები

- ღვიძლის ქრონიკული დაავადების მქონე პაციენტებს აღენიშნათ ღვიძლის მომატებული სიმკვრივე ( $p < 0.001$ ) და სტატისტიკურად სარწმუნო ცვლილებები კლინიკურ-ბიოქიმიურ მონაცემებში: ღვიძლის ზომა ( $p < 0.001$ ), ელენტის სიგრძე ( $p < 0.001$ ), ელენტის ვენის დიამეტრი ( $p < 0.001$ ), პირდაპირი ბილირუბინი ( $p < 0.001$ ), ALT ( $p < 0.001$ ), AST ( $p < 0.001$ ), GGT ( $p < 0.001$ ), INR ( $p < 0.001$ ), თრომბოციტების რაოდენობა ( $p < 0.001$ ), ჰემოგლობინი ( $p < 0.001$ ), კარის ვენა ( $p < 0.01$ ).
- 2D SWE -ით გამოვლინდა, რომ პაციენტებს ღვიძლის ქრონიკული დაავადებით, რომელთაც აღენიშნებათ საყლაპავის ვენების ვარიკოზი, უფრო მაღალი აქვთ ღვიძლის სიმკვრივე ( $p < 0.001$ ), ვიდრე პაციენტებს ვარიკოზის გარეშე და საყლაპავი მილის ვარიკოზის ხარისხის მატებასთან ერთად კიდევ უფრო იმატებს ღვიძლის სიმკვრივე ( $p < 0.001$ ). ჩვენი კვლევის მიხედვით ღვიძლის ქრონიკული დაავადების დროს 2D SWE -ის მეშვეობით შესაძლებელია საყლაპავის ვარიკოზული ვენების პროგნოზირება 100% მგრძნობელობით 76 % სპეციფიურობით, შესაბამისად (AUROC: 0.973). დადებითი და უარყოფითი პროგნოზული მნიშვნელობები იყო 40 % და 100 %.
- საყლაპავი მილის ვარიკოზის მქონე პაციენტებთან სტატისტიკურად მნიშვნელოვანი ცვლილებები გამოვლინდა შემდეგ მონაცემებშიც : კარის ვენის დიამეტრი ( $p < 0.05$ ), ელენტის სიგრძე ( $p < 0.001$ ), ელენტის ვენის დიამეტრი ( $p < 0.001$ ), INR ( $p < 0.05$ ), ჰემოგლობინი ( $p < 0.01$ ). საყლაპავი მილის ვარიკოზის ხარისხის მატებასთან ერთად სტატისტიკურად მნიშვნელოვანად შეიცვალა მხოლოდ ელენტის სიგრძე ( $p < 0.01$ ) და ელენტის ვენის დიამეტრი ( $p < 0.05$ ).
- ღვიძლის ქრონიკული დაავადების მკურნალობის შემდეგ სარწმუნო სტატისტიკური მნიშვნელობით გაუმჯობესდა 2D SWE-ით შეფასებული



ღვიძლის სიმკვრივე ( $p < 0.001$ ), ასევე ელენტის სიგრძე ( $p < 0.05$ ), სისხლის შრატში ALT ( $p < 0.001$ ) და AST ( $p < 0.01$ ), ალბუმინის ( $p < 0.001$ ), ჰემოგლობინის ( $p < 0.001$ ), თრომბოციტების ( $p < 0.001$ ) მაჩვენებლები.

- 2D SWE-ამ ჩვენს კვლევაში აჩვენა თითქმის მსგავსი შედეგი, რაც MRI გამოკვლევამ. ღვიძლის მაღალი ხარისხის ფიბროზის (F3) და ციროზის (F4) შეფასებაში MRI გამოკვლევას 95 % -ით დაემთხვევა 2D SWE-ის გამოკვლევის შედეგები. 2D SWE -ის მგრძობელობა და სპეციფიურობა იყო 95 % და 40 %, შესაბამისად; (AUROC: 0.936). დადებითი და უარყოფითი პროგნოზირებადი მნიშვნელობები იყო შესაბამისად 87 % და 66 %.
- ჩვენს კვლევაში ღვიძლის ციროზის გამოვლენაში 2D SWE ჰქონდა მცირედი უპირატესობა TE -თან შედარებით. 2D SWE მგრძობელობა და სპეციფიურობა იყო 90 % და 100 %, დადებითი და უარყოფითი პროგნოზული მნიშვნელობები იყო შესაბამისად 100 % და 50 %. TE -სთვის მგრძობელობა და სპეციფიურობა იყო 80 % და 100 %, დადებითი და უარყოფითი პროგნოზირებადი მნიშვნელობები იყო შესაბამისად 100 % და 33,3 %.

## 5.2 რეკომენდაციები

1. 2D SWE გამოკვლევა ჩატარდეს ყველა პაციენტს ღვიძლის ქრონიკული დაავადების დროს.
2. 2D SWE გამოკვლევა ჩატარდეს ყველა პაციენტს ღვიძლის დაავადებების მკურნალობის მონიტორინგისთვის.
3. სამომავლო კვლევები იქნას განხორციელებული 2D SWE შესაძლებლობების გასაფართოებლად.

## 6. გამოყენებული ლიტერატურა - ბიბლიოგრაფია

- A, Tang, Cloutier G, Szeverenyi NM, and Sirlin CB. 2015. "Ultrasound Elastography and MR Elastography for Assessing Liver Fibrosis: Part 1, Principles and Techniques." *AJR. American Journal of Roentgenology* 205 (1): 22–32. <https://doi.org/10.2214/AJR.15.14552>.
- Abdelmaksoud, Ahmed Hosni Kamel, Maissa El-Raziky, Mohammad El-Sayed, Aisha Elsharkawy, Mohamed Karim Ashour, Hany Khattab, and Gamal Esmat. 2015. "Diffusion-Weighted MRI and Fibroscan vs. Histopathology for Assessment of Liver Fibrosis in Chronic HCV Patients: (Pilot Study)." *Egyptian Journal of Radiology and Nuclear Medicine* 46 (2): 299–303. <https://doi.org/10.1016/j.ejrn.2015.02.009>.
- Ali, Ahmad Hassan, Sarjukumar Panchal, Deepthi S. Rao, Yujun Gan, Alhareth Al-Juboori, Sami Samiullah, Jamal A. Ibdah, and Ghassan M. Hammoud. 2020. "The Efficacy and Safety of Endoscopic Ultrasound-Guided Liver Biopsy versus Percutaneous Liver Biopsy in Patients with Chronic Liver Disease: A Retrospective Single-Center Study." *Journal of Ultrasound* 23 (2): 157. <https://doi.org/10.1007/S40477-020-00436-Z>.
- Allkemper, Thomas, Florian Sagmeister, Vito Cicinnati, Susanne Beckebaum, Hendrik Kooijman, Christian Kanthak, Christoph Stehling, and Walter Heindel. 2014. "Evaluation of Fibrotic Liver Disease with Whole-Liver T1ρ MR Imaging: A Feasibility Study at 1.5 T." *Radiology* 271 (2): 408–15. <https://doi.org/10.1148/RADIOL.13130342>.
- Arda, Kemal, Nazan Ciledag, Bilgin Kadri Aribas, Elif Aktas, and Kenan Köse. 2013. "Quantitative Assessment of the Elasticity Values of Liver with Shear Wave Ultrasonographic Elastography." *The Indian Journal of Medical Research* 137 (5): 911.
- Asrani, Sumeet K., Harshad Devarbhavi, John Eaton, and Patrick S. Kamath. 2019. "Burden of Liver Diseases in the World." *Journal of Hepatology*. Elsevier B.V. <https://doi.org/10.1016/j.jhep.2018.09.014>.
- Ayonrinde, Oyekoya T., Marilyn Zelesco, Christopher J. Welman, Steven Abbott, and Niwansa Adris. 2022. "Clinical Relevance of Shear Wave Elastography Compared with Transient Elastography and Other Markers of Liver Fibrosis." *Internal Medicine Journal* 52 (4): 640–50. <https://doi.org/10.1111/imj.15603>.
- Babu, Aparna Srinivasa, Michael L. Wells, Oleg M. Teytelboym, Justin E. Mackey, Frank H. Miller, Benjamin M. Yeh, Richard L. Ehman, and Sudhakar K. Venkatesh. 2016. "Elastography in Chronic Liver Disease: Modalities, Techniques, Limitations, and Future Directions." *Radiographics* 36 (7): 1987. <https://doi.org/10.1148/RG.2016160042>.
- Bao, Yu-long, Li Wang, Hai-ting Pan, Tai-ran Zhang, Ya-hong Chen, Shan-jing Xu, Xin-li Mao, and Shao-wei Li. 2021. "Animal and Organoid Models of Liver Fibrosis." *Frontiers in Physiology* 12 (May). <https://doi.org/10.3389/FPHYS.2021.666138>.

- Bota, Simona, Harald Herkner, Ioan Sporea, Petra Salzl, Roxana Sirli, Adriana M. Neghina, and Markus Peck-Radosavljevic. 2013. "Meta-Analysis: ARFI Elastography versus Transient Elastography for the Evaluation of Liver Fibrosis." *Liver International* 33 (8): 1138–47. <https://doi.org/10.1111/LIV.12240>.
- Cai, Jingyao, Min Hu, Zhiyang Chen, and Zeng Ling. 2021. "The Roles and Mechanisms of Hypoxia in Liver Fibrosis." *Journal of Translational Medicine* 19 (1): 186. <https://doi.org/10.1186/S12967-021-02854-X>.
- Chen, Yen Chun, Chih Wei Tseng, and Kuo Chih Tseng. 2020. "Rapid Platelet Count Improvement in Chronic Hepatitis C Patients with Thrombocytopenia Receiving Direct-Acting Antiviral Agents." *Medicine* 99 (19): e20156. <https://doi.org/10.1097/MD.00000000000020156>.
- Choi, Seo-Youn, Woo Kyoung Jeong, Yongsoo Kim, Jino Kim, Tae Yeob Kim, and Joo Hyun Sohn. 2014. "Shear-Wave Elastography: A Noninvasive Tool for Monitoring Changing Hepatic Venous Pressure Gradients in Patients with Cirrhosis." *https://Doi.Org/10.1148/Radiol.14140008* 273 (3): 917–26. <https://doi.org/10.1148/RADIOL.14140008>.
- Conti, Clara Benedetta, Federica Cavalcoli, Mirella Fraquelli, Dario Conte, and Sara Massironi. 2016. "Ultrasound Elastographic Techniques in Focal Liver Lesions." *World Journal of Gastroenterology* 22 (9): 2647. <https://doi.org/10.3748/WJG.V22.I9.2647>.
- Cox, Andrea L., Manal H. El-Sayed, Jia Horng Kao, Jeffrey V. Lazarus, Maud Lemoine, Anna S. Lok, and Fabien Zoulim. 2020. "Progress towards Elimination Goals for Viral Hepatitis." *Nature Reviews Gastroenterology and Hepatology* 17 (9): 533–42. <https://doi.org/10.1038/s41575-020-0332-6>.
- Danish, Muhammad, Hina Ismail, Rani Tulsi, Nasir Mehmood, Syed Muddasir Laeeq, and Nasir Hassan Luck. 2021. "Liver Elastography as a Predictor of Esophageal Varices in Patients With Cirrhosis." *Cureus* 13 (10). <https://doi.org/10.7759/CUREUS.18593>.
- Deng, Han, Xingshun Qi, Ying B Peng, Jing DE Li, Hongyu DE Li, Yongguo DE Zhang, Xu B Liu, Xiaolin DE Sun, and Xiaozhong Guo. 2015. "Diagnostic Accuracy of APRI, AAR, FIB-4, FI, and King Scores for Diagnosis of Esophageal Varices in Liver Cirrhosis: A Retrospective Study." <https://doi.org/10.12659/MSM.895005>.
- Dietrich, Christoph F., Jeffrey Bamber, Annalisa Berzigotti, Simona Bota, Vito Cantisani, Laurent Castera, David Cosgrove, et al. 2017. "EFSUMB Guidelines and Recommendations on the Clinical Use of Liver Ultrasound Elastography, Update 2017 (Long Version)." *Ultraschall in Der Medizin - European Journal of Ultrasound* 38 (04): e16–47. <https://doi.org/10.1055/S-0043-103952>.
- Elkrief, Laure, Pierre-Emmanuel Rautou, Maxime Ronot, Simon Lambert, Marco Dioguardi Burgio, Claire Francoz, Aurélie Plessier, et al. 2014. "Prospective Comparison of Spleen and Liver Stiffness by Using Shear-Wave and Transient Elastography for

Detection of Portal Hypertension in Cirrhosis.”  
<https://doi.org/10.1148/Radiol.14141210275> (2): 589–98.  
<https://doi.org/10.1148/RADIOLOGY.14141210>.

Ferraioli, Giovanna, Carlo Filice, Laurent Castera, Byung Ihn Choi, Ioan Sporea, Stephanie R. Wilson, David Cosgrove, et al. 2015. “WFUMB Guidelines and Recommendations for Clinical Use of Ultrasound Elastography: Part 3: Liver.” *Ultrasound in Medicine & Biology* 41 (5): 1161–79. <https://doi.org/10.1016/J.ULTRASMEDBIO.2015.03.007>.

Ferraioli, Giovanna, Carmine Tinelli, Barbara Dal Bello, Mabel Zicchetti, Gaetano Filice, and Carlo Filice. 2012. “Accuracy of Real-Time Shear Wave Elastography for Assessing Liver Fibrosis in Chronic Hepatitis C: A Pilot Study.” *Hepatology* 56 (6): 2125–33. <https://doi.org/10.1002/hep.25936>.

Fraquelli, Mirella, Cristina Rigamonti, Giovanni Casazza, Dario Conte, Maria Francesca Donato, and Guido Ronchi. n.d. “Reproducibility of Transient Elastography in the Evaluation of Liver Fibrosis in Patients with Chronic Liver Disease.” <https://doi.org/10.1136/gut.2006.111302>.

Friedrich-Rust, Mireen, Mei-Fang Ong, Eva Herrmann, Volker Dries, Panagiotis Samaras, Stefan Zeuzem, Christoph Sarrazin, and Ong M-f. 2007. “Real-Time Elastography for Noninvasive Assessment of Liver Fibrosis in Chronic Viral Hepatitis.” <https://doi.org/10.2214/AJR.06.0322>.

Frulio, N., and H. Trillaud. 2013. “Ultrasound Elastography in Liver.” *Diagnostic and Interventional Imaging* 94 (5): 515–34. <https://doi.org/10.1016/J.DIII.2013.02.005>.

Fung, Phoenix, and Nikolaos Pyrsopoulos. 2017. “Emerging Concepts in Alcoholic Hepatitis.” *World Journal of Hepatology* 9 (12): 567–85. <https://doi.org/10.4254/wjh.v9.i12.567>.

Gennisson, J. L., T. Deffieux, M. Fink, and M. Tanter. 2013. “Ultrasound Elastography: Principles and Techniques.” *Diagnostic and Interventional Imaging* 94 (5): 487–95. <https://doi.org/10.1016/J.DIII.2013.01.022>.

Gerber, Ludmila, Daniela Kasper, Daniel Fitting, Viola Knop, Annika Vermehren, Kathrin Sprinzl, Martin L. Hansmann, et al. 2015. “Assessment of Liver Fibrosis with 2-D Shear Wave Elastography in Comparison to Transient Elastography and Acoustic Radiation Force Impulse Imaging in Patients with Chronic Liver Disease.” *Ultrasound in Medicine and Biology* 41 (9): 2350–59. <https://doi.org/10.1016/J.ULTRASMEDBIO.2015.04.014>.

Gheorghe, Liana, Speranta Iacob, Razvan Iacob, Mona Dumbrava, Gabriel Becheanu, Vlad Herlea, Cristian Gheorghe, Ioana Lupescu, and Irinel Popescu. 2009. “Real Time Elastography-a Non-Invasive Diagnostic Method of Small Hepatocellular Carcinoma in Cirrhosis.” *J Gastrointestin Liver Dis* 18: 439–46.

Goldschmidt, Imeke, Carolin Streckenbach, Carmen Dingemann, Eva Doreen Pfister, André Di Nanni, Antonia Zapf, and Ulrich Baumann. 2013. “Application and Limitations of

- Transient Liver Elastography in Children.” *Journal of Pediatric Gastroenterology and Nutrition* 57 (1): 109–13. <https://doi.org/10.1097/MPG.0B013E31829206A0>.
- Hartl, Johannes, Hanno Ehlken, Marcial Sebode, Moritz Peiseler, Till Krech, Roman Zenouzi, Johann von Felden, Christina Weiler-Normann, Christoph Schramm, and Ansgar W. Lohse. 2018. “Usefulness of Biochemical Remission and Transient Elastography in Monitoring Disease Course in Autoimmune Hepatitis.” *Journal of Hepatology* 68 (4): 754–63. <https://doi.org/10.1016/J.JHEP.2017.11.020>.
- Hashim, Alaa E Mahmoud, Mustafa M Shakweer, Farid F Attia, Hany M Awadallah, Fathya M Elraaey, and Abdelhakam M Ibrahim. 2017. “Measurement of Liver and Spleen Stiffness by Shear Wave Elastography as a Noninvasive Evaluation of Esophageal Varices in Hepatitis C Virus-Related Cirrhosis.” *Al-Azhar Assiut Medical Journal* 15 (2): 111. [https://doi.org/10.4103/AZMJ.AZMJ\\_43\\_17](https://doi.org/10.4103/AZMJ.AZMJ_43_17).
- Horowitz, Jeanne M., Sudhakar K. Venkatesh, Richard L. Ehman, Kartik Jhaveri, Patrick Kamath, Michael A. Ohliger, Anthony E. Samir, et al. 2017. “Evaluation of Hepatic Fibrosis: A Review from the Society of Abdominal Radiology Disease Focus Panel.” *Abdominal Radiology (New York)* 42 (8): 2037. <https://doi.org/10.1007/S00261-017-1211-7>.
- Hosseini, Nooshin, Julia Shor, and Gyongyi Szabo. 2019. “Alcoholic Hepatitis: A Review.” *Alcohol and Alcoholism*. Oxford University Press. <https://doi.org/10.1093/alcalc/agz036>.
- Hu, Yu, Hai-Yan Gong, and Hong-Jun Lin. 2015. “Real-Time Tissue Elastography for Assessment of Liver Stiffness in Adults Without Known Liver Disease.” *Journal of Ultrasound in Medicine* 34 (10): 1895–1900. <https://doi.org/10.7863/ULTRA.14.10001>.
- J, Foucher, Chanteloup E, Vergniol J, Castéra L, Le Bail B, Adhoute X, Bertet J, Couzigou P, and de Lédinghen V. 2006. “Diagnosis of Cirrhosis by Transient Elastography (FibroScan): A Prospective Study.” *Gut* 55 (3): 403–8. <https://doi.org/10.1136/GUT.2005.069153>.
- Jain, Dhanpat, Richard Torres, Romulo Celli, Jeremy Koelmel, Georgia Charkoftaki, and Vasilis Vasiliou. 2021. “Evolution of the Liver Biopsy and Its Future.” *Translational Gastroenterology and Hepatology* 6 (April). <https://doi.org/10.21037/TGH.2020.04.01>.
- Jeong, Jae Yoon, Young Seo Cho, and Joo Hyun Sohn. 2018. “Role of Two-Dimensional Shear Wave Elastography in Chronic Liver Diseases: A Narrative Review.” *Http://Www.Wjgnet.Com/24* (34): 3849–60. <https://doi.org/10.3748/WJG.V24.I34.3849>.
- Jiang, Hanyu, Tianying Zheng, Ting Duan, Jie Chen, and Bin Song. 2018. “Non-Invasive in Vivo Imaging Grading of Liver Fibrosis.” *Journal of Clinical and Translational Hepatology* 6 (2): 198. <https://doi.org/10.14218/JCTH.2017.00038>.
- Jiang, Kaiping, Lei Zhang, Jianhong Li, Hongtao Hu, Qinghua Huang, Tengyu Qiu, Xiaoi Mo, et al. 2020. “Diagnostic Efficacy of FibroScan for Liver Inflammation in Patients

- with Chronic Hepatitis B: A Single-Center Study with 1185 Liver Biopsies as Controls.” *BMC Gastroenterology* 22: 37. <https://doi.org/10.1186/s12876-022-02108-0>.
- Johnson, Kemmian D, Passisd Laoveeravat, Eric U Yee, Abhilash Periseti, Ragesh Babu Thandassery, and Benjamin Tharian. 2020. “Endoscopic Ultrasound Guided Liver Biopsy: Recent Evidence.” *World Journal of Gastrointestinal Endoscopy* 12 (3): 83. <https://doi.org/10.4253/WJGE.V12.I3.83>.
- Jung, Kyu Sik, and Seung Up Kim. 2012. “Clinical Applications of Transient Elastography.” *Clinical and Molecular Hepatology* 18 (2): 163. <https://doi.org/10.3350/CMH.2012.18.2.163>.
- Karatzas, Andreas, Christos Konstantakis, Ioanna Aggeletopoulou, Christina Kalogeropoulou, Konstantinos Thomopoulos, and Christos Triantos. 2018. “Non-Invasive Screening for Esophageal Varices in Patients with Liver Cirrhosis.” *Ann Gastroenterol* 31 (3): 305–14. <https://doi.org/10.20524/aog.2018.0241>.
- Kavak, Seyhmus, Safak Kaya, Ayhan Senol, and Nilgun Sogutcu. 2022. “Evaluation of Liver Fibrosis in Chronic Hepatitis B Patients with 2D Shear Wave Elastography with Propagation Map Guidance: A Single-Centre Study.” *BMC Medical Imaging* 22 (1): 1–10. <https://doi.org/10.1186/S12880-022-00777-7/TABLES/6>.
- Khoo, Tiffany, Danielle Lam, and John K. Olynyk. 2021. “Impact of Modern Antiviral Therapy of Chronic Hepatitis B and C on Clinical Outcomes of Liver Disease.” *World Journal of Gastroenterology*. Baishideng Publishing Group Inc. <https://doi.org/10.3748/wjg.v27.i29.4831>.
- Kim, Moon Young, Woo Kyoung Jeong, and Soon Koo Baik. 2014. “Invasive and Non-Invasive Diagnosis of Cirrhosis and Portal Hypertension.” *World Journal of Gastroenterology: WJG* 20 (15): 4300. <https://doi.org/10.3748/WJG.V20.I15.4300>.
- Kishanifarahani, Zeinab, Mahsa Ahadi, Behrang Kazeminejad, Tahmineh Mollasharifi, Malihe Saber Afsharian, Amir Sadeghi, Farahnaz Bidari, et al. 2019. “Inter-Observer Variability in Histomorphological Evaluation of Non-Neoplastic Liver Biopsy Tissue and Impact of Clinical Information on Final Diagnosis in Shahid Beheshti University of Medical Sciences Affiliated Hospitals.” *Iranian Journal of Pathology* 14 (3): 243. <https://doi.org/10.30699/IJP.2019.99566.1985>.
- Kohla, Mohamed Ahmed Samy, Ahmed El Fayoumi, Mohamed Akl, Mervat Abdelkareem, Mahmoud Elsakhawy, Sally Waheed, and Mai Abozeid. 2020. “Early Fibrosis Regression by Shear Wave Elastography after Successful Direct-Acting Anti-HCV Therapy.” *Clinical and Experimental Medicine* 20 (1): 143–48. <https://doi.org/10.1007/S10238-019-00597-0>.
- L, Castera, Pinzani M, and Bosch J. 2012. “Non Invasive Evaluation of Portal Hypertension Using Transient Elastography.” *Journal of Hepatology* 56 (3): 696–703. <https://doi.org/10.1016/J.JHEP.2011.07.005>.

- L, Mobarak, Nabeel MM, Hassan E, Omran D, and Zakaria Z. 2016. "Real-Time Elastography as a Noninvasive Assessment of Liver Fibrosis in Chronic Hepatitis C Egyptian Patients: A Prospective Study." *Annals of Gastroenterology* 29 (3): 358–62. <https://doi.org/10.20524/AOG.2016.0033>.
- Lambrecht, Joeri, Stefaan Verhulst, Hendrik Reynaert, and Leo A. van Grunsven. 2019. "The MiRFIB-Score: A Serological MiRNA-Based Scoring Algorithm for the Diagnosis of Significant Liver Fibrosis." *Cells* 8 (9). <https://doi.org/10.3390/CELLS8091003>.
- Laursen, Tea L., Thomas D. Sandahl, Konstantin Kazankov, Jacob George, and Henning Grønbaek. 2020. "Liver-Related Effects of Chronic Hepatitis C Antiviral Treatment." *World Journal of Gastroenterology*. Baishideng Publishing Group Co. <https://doi.org/10.3748/wjg.v26.i22.2931>.
- Lee, Sangheun, and Do Young Kim. 2014a. "Non-Invasive Diagnosis of Hepatitis B Virus-Related Cirrhosis." *World Journal of Gastroenterology* 20 (2): 445–59. <https://doi.org/10.3748/wjg.v20.i2.445>.
- . 2014b. "Non-Invasive Diagnosis of Hepatitis B Virus-Related Cirrhosis." *World Journal of Gastroenterology: WJG* 20 (2): 445. <https://doi.org/10.3748/WJG.V20.I2.445>.
- Leung, Vivian Yee-fong, Jiayun Shen, Vincent Wai-sun Wong, Jill Abrigo, Grace Lai-hung Wong, Angel Mei-ling Chim, Shirley Ho-ting Chu, et al. 2013. "Quantitative Elastography of Liver Fibrosis and Spleen Stiffness in Chronic Hepatitis B Carriers: Comparison of Shear-Wave Elastography and Transient Elastography with Liver Biopsy Correlation." *https://doi.org/10.1148/Radiol.13130128* 269 (3): 910–18. <https://doi.org/10.1148/RADIOL.13130128>.
- Li, Chengxi, Rentao Li, and Wei Zhang. 2018. "Progress in Non-Invasive Detection of Liver Fibrosis." *Cancer Biology and Medicine*. Cancer Biology and Medicine. <https://doi.org/10.20892/j.issn.2095-3941.2018.0018>.
- Li, Ruo-Kun, Xin-Pin Ren, Fu-Hua Yan, Jin-Wei Qiang, Hui-Min Lin, Tao Wang, Hong-Fei Zhao, and Wei-Bo Chen. n.d. "Liver Fibrosis Detection and Staging: A Comparative Study of T1q MR Imaging and 2D Real-Time Shear-Wave Elastography." Accessed October 24, 2022. <https://doi.org/10.1007/s00261-017-1381-3>.
- Li, Shujing, Xicui Sun, Minjie Chen, Zhekang Ying, Yamin Wan, Liya Pi, Bin Ren, and Qi Cao. 2019. "Liver Fibrosis Conventional and Molecular Imaging Diagnosis Update." *Journal of Liver* 8 (1). /pmc/articles/PMC6653681/.
- Li, Zhiming, Jihong Sun, Xi Hu, Ning Huang, Guocan Han, Lumin Chen, Yurong Zhou, Weixian Bai, and Xiaoming Yang. 2016. "Assessment of Liver Fibrosis by Variable Flip Angle T1 Mapping at 3.0T." *Journal of Magnetic Resonance Imaging* 43 (3): 698–703. <https://doi.org/10.1002/jmri.25030>.

- Liu, Guang-Jian, and Ming-De Lu. 2010. "Diagnosis of Liver Cirrhosis with Contrast-Enhanced Ultrasound." *World Journal of Radiology* 2 (1): 32. <https://doi.org/10.4329/WJR.V2.I1.32>.
- Liu, Huan, | Peng Chen, Bei Jiang, Fei Li, Tao Han, and Peng Chen. 2021. "The Value of Platelet Parameters and Related Scoring System in Predicting Esophageal Varices and Collateral Veins in Patients with Liver Cirrhosis." *J Clin Lab Anal* 35. <https://doi.org/10.1002/jcla.23694>.
- Lmj, Best, Plaz MC Torres, Iogna L Prat, Gurusamy KS RoccarinaD, and Plaz TorresMCorina. 2021. "Cochrane Library Cochrane Database of Systematic Reviews Primary Prevention of Variceal Bleeding in People with Oesophageal Varices Due to Liver Cirrhosis: A Network Meta-Analysis (Review) Primary Prevention of Variceal Bleeding in People with Oesophageal Varices Due to Liver Cirrhosis: A Network Meta-Analysis (Review)." <https://doi.org/10.1002/14651858.CD013121.pub2>.
- Lurie, Yoav, Muriel Non-invasive diagnosis of liver fibrosis and cirrhosis Webb, Ruth Cytter-Kuint, Shimon Shteingart, and Gerardo Z Lederkremer. 2015. "Non-Invasive Diagnosis of Liver Fibrosis and Cirrhosis." *World Journal of Gastroenterology* 21 (41): 11567. <https://doi.org/10.3748/WJG.V21.I41.11567>.
- Martí-Bonmatí, Luis, and Fructuoso Delgado. 2010. "MR Imaging in Liver Cirrhosis: Classical and New Approaches." *Insights into Imaging* 1 (4): 233–44. <https://doi.org/10.1007/s13244-010-0034-7>.
- McCarty, Thomas R., Yuliya Afinogenova, and Basile Njei. 2017. "Use of Wireless Capsule Endoscopy for the Diagnosis and Grading of Esophageal Varices in Patients with Portal Hypertension: A Systematic Review and Meta-Analysis." *Journal of Clinical Gastroenterology* 51 (2): 174–82. <https://doi.org/10.1097/MCG.0000000000000589>.
- Men, Changjun, and Guoliang Zhang. 2017. "Endoscopic Ultrasonography Predicts Early Esophageal Variceal Bleeding in Liver Cirrhosis A Case Report." <https://doi.org/10.1097/MD.00000000000006749>.
- Mohamed, Rania E., Mohamed A. Amin, Hazem M. Omar, Mohamed Y. Rabea, and Mona A. Abd Elazeem. 2017. "Quantitative Assessment of Liver Fibrosis in Chronic Viral Hepatitis C Patients Using Shear Wave Elastography with Elastography Point Quantification Feature." *Egyptian Journal of Radiology and Nuclear Medicine* 48 (1): 31–42. <https://doi.org/10.1016/J.EJRN.2016.12.010>.
- Morikawa, Hiroyasu. 2012. "Real-Time Tissue Elastography and Transient Elastography for Evaluation of Hepatic Fibrosis." *Liver Biopsy - Indications, Procedures, Results*, November. <https://doi.org/10.5772/52695>.
- Neuberger, James, Jai Patel, Helen Caldwell, Susan Davies, Vanessa Hebditch, Coral Hollywood, Stefan Hubscher, et al. 2020. "Guidelines on the Use of Liver Biopsy in Clinical Practice from the British Society of Gastroenterology, the Royal College of



Radiologists and the Royal College of Pathology.” *Gut* 69 (8): 1382.  
<https://doi.org/10.1136/GUTJNL-2020-321299>.

- Olariu, Mihaela C., Elena L. Stoichitoiu, Adriana Nurciu, Gabriela Andriescu, Mihai H. Olariu, and Camelia C. Diaconu. 2019. “The Role of Shear Wave Elastography in the Dynamic Monitoring of Fibrosis in Patients with Chronic Hepatitis C with Sustained Virological Response after Direct Acting Antiviral Therapy.” *Archives of the Balkan Medical Union* 54 (4): 699–704. <https://doi.org/10.31688/ABMU.2019.54.4.12>.
- Osman, Ahmed M., Ahmed El Shimy, and Mohamed M. Abd El Aziz. 2020. “2D Shear Wave Elastography (SWE) Performance versus Vibration-Controlled Transient Elastography (VCTE/Fibroscan) in the Assessment of Liver Stiffness in Chronic Hepatitis.” *Insights into Imaging* 11 (1). <https://doi.org/10.1186/s13244-020-0839-y>.
- Ozturk, Arinc, Joseph R. Grajo, Manish Dhyani, Brian W. Anthony, and Anthony E. Samir. 2018. “PRINCIPLES OF ULTRASOUND ELASTOGRAPHY.” *Abdominal Radiology (New York)* 43 (4): 773. <https://doi.org/10.1007/S00261-018-1475-6>.
- Paparo, Francesco, Francesco Corradi, Luca Cevasco, Matteo Revelli, Andrea Marziano, Lucio Molini, Giovanni Cenderello, Giovanni Cassola, and Gian Andrea Rollandi. 2014. “Real-Time Elastography in the Assessment of Liver Fibrosis: A Review of Qualitative and Semi-Quantitative Methods for Elastogram Analysis.” *Ultrasound in Medicine & Biology* 40 (9): 1923–33. <https://doi.org/10.1016/J.ULTRASMEDBIO.2014.03.021>.
- Park, Mi Sung, Sun Wook Kim, Ki Tae Yoon, Seung Up Kim, Soo Young Park, Won Young Tak, Young Oh Kweon, et al. 2016. “Factors Influencing the Diagnostic Accuracy of Acoustic Radiation Force Impulse Elastography in Patients with Chronic Hepatitis B.” *Gut and Liver* 10 (2): 275–82. <https://doi.org/10.5009/GNL14391>.
- Perez, Irene, Fabian J Bolte, William Bigelow, Zachary Dickson, and Neeral L Shah. 2021. “Step by Step: Managing the Complications of Cirrhosis.” <https://doi.org/10.2147/HMER.S278032>.
- Perumpail, Brandon J., Muhammad Ali Khan, Eric R. Yoo, George Cholankeril, Donghee Kim, and Aijaz Ahmed. 2017. “Clinical Epidemiology and Disease Burden of Nonalcoholic Fatty Liver Disease.” *World Journal of Gastroenterology*. Baishideng Publishing Group Co. <https://doi.org/10.3748/wjg.v23.i47.8263>.
- Piscaglia, F., V. Salvatore, L. Mulazzani, V. Cantisani, and C. Schiavone. 2016. “Ultrasound Shear Wave Elastography for Liver Disease. A Critical Appraisal of the Many Actors on the Stage.” *Ultraschall in Der Medizin - European Journal of Ultrasound* 37 (01): 1–5. <https://doi.org/10.1055/S-0035-1567037>.
- Pokorska-Śpiewak, Maria, Barbara Kowalik-Mikołajewska, Małgorzata Aniszewska, Magdalena Pluta, and Magdalena Marczyńska. 2015. “Is Liver Biopsy Still Needed in Children with Chronic Viral Hepatitis?” *World Journal of Gastroenterology* 21 (42): 12141. <https://doi.org/10.3748/WJG.V21.I42.12141>.

- Premkumar, Madhumita, and Anil C Anand. 2022. "Overview of Complications in Cirrhosis." *Journal of Clinical and Experimental Hepatology* 12: 1150–74. <https://doi.org/10.1016/j.jceh.2022.04.021>.
- Qi, Xingshun, Hongyu Li, Jiang Chen, Chunlian Xia, Ying Peng, Junna Dai, Yue Hou, Han Deng, Jing Li, and Xiaozhong Guo. 2015. "Serum Liver Fibrosis Markers for Predicting the Presence of Gastroesophageal Varices in Liver Cirrhosis: A Retrospective Cross-Sectional Study." *Gastroenterology Research and Practice* 2015. <https://doi.org/10.1155/2015/274534>.
- Ramalho, Miguel, António P. Matos, Mamdoh Alobaidy, Fernanda Velloni, Ersan Altun, and Richard C. Semelka. 2017. "Ressonância Magnética Do Fígado Cirrótico: Diagnóstico de Carcinoma Hepatocelular e Avaliação Da Resposta Ao Tratamento –Parte 1." *Radiologia Brasileira*. Colegio Brasileiro de Radiologia. <https://doi.org/10.1590/0100-3984.2015.0132>.
- Rauscher, Isabel, Matthias Eiber, Carl Ganter, Petros Martirosian, Wajima Safi, Andreas Umgelter, Ernst J. Rummeny, and Konstantin Holzapfel. 2014. "Evaluation of T1ρ as a Potential MR Biomarker for Liver Cirrhosis: Comparison of Healthy Control Subjects and Patients with Liver Cirrhosis." *European Journal of Radiology* 83 (6): 900–904. <https://doi.org/10.1016/J.EJRAD.2014.02.017>.
- Roehlen, Natascha, Emilie Crouch, and Thomas F. Baumert. 2020. "Liver Fibrosis: Mechanistic Concepts and Therapeutic Perspectives." *Cells*. NLM (Medline). <https://doi.org/10.3390/cells9040875>.
- S, Morishita, Hirooka Y, Sato K, Kato Y, Fukuda C, Endo K, Ikeguchi M, Koda M, and Suou T. 2010. "[Real-Time Tissue Elastography in Chronic Liver Disease]." *Rinsho Byori. The Japanese Journal of Clinical Pathology* 58 (4): 319–24.
- Sandulescu, Larisa, V. Padureanu, Cristina Dumitrescu, Natalia Braia, C.T. Streba, D.I. Gheonea, S. Cazacu, T. Ciurea, I. Rogoveanu, and A. Saftoiu. 2012. "A Pilot Study of Real Time Elastography in the Differentiation of Focal Liver Lesions." *Current Health Sciences Journal* 38 (1): 32.
- Satpathy, Sanjaya K., and Arun J. Sanyal. 2015. "Epidemiology and Natural History of Nonalcoholic Fatty Liver Disease." *Seminars in Liver Disease*. Thieme Medical Publishers, Inc. <https://doi.org/10.1055/s-0035-1562943>.
- Sehrawat, Tejasav S., Mengfei Liu, and Vijay H. Shah. 2020. "The Knowns and Unknowns of Treatment for Alcoholic Hepatitis." *The Lancet Gastroenterology and Hepatology*. Elsevier Ltd. [https://doi.org/10.1016/S2468-1253\(19\)30326-7](https://doi.org/10.1016/S2468-1253(19)30326-7).
- Sharma, Suraj, Korosh Khalili, and Geoffrey Christopher Nguyen. 2014. "Non-Invasive Diagnosis of Advanced Fibrosis and Cirrhosis." *World Journal of Gastroenterology: WJG* 20 (45): 16820. <https://doi.org/10.3748/WJG.V20.I45.16820>.

- Shrestha, Ramila, Jiwan Thapa, Bhuwadeshwar Yadav, Bhawesh Thapa, and Mukesh S Paudel. 2021. "Endoscopic Detection and Management of Esophagogastric Varices." *Cureus*, August. <https://doi.org/10.7759/CUREUS.16825>.
- Sigrist, Rosa M.S., Joy Liao, Ahmed El Kaffas, Maria Cristina Chammas, and Juergen K. Willmann. 2017. "Ultrasound Elastography: Review of Techniques and Clinical Applications." *Theranostics* 7 (5): 1303. <https://doi.org/10.7150/THNO.18650>.
- Singh, Anup, Damodar Reddy, Mohammad Haris, Kejia Cai, K. Rajender Reddy, Hari Hariharan, and Ravinder Reddy. 2015. "T1 $\rho$  MRI of Healthy and Fibrotic Human Livers at 1.5 T." *Journal of Translational Medicine* 13 (1). <https://doi.org/10.1186/S12967-015-0648-0>.
- Soresi, Maurizio, Lydia Giannitrapani, Melchiorre Cervello, Anna Licata, and Giuseppe Montalto. 2014. "Non Invasive Tools for the Diagnosis of Liver Cirrhosis." *World Journal of Gastroenterology: WJG* 20 (48): 18131. <https://doi.org/10.3748/WJG.V20.I48.18131>.
- Sporea, Ioan, Simona Bota, Ana Jurchis, Roxana Sirli, Oana Gr, Adinaru-Tasc Au, Alina Popescu, Iulia Ratiu, and Milana Szilaski. 2013. "D Original Contribution ACOUSTIC RADIATION FORCE IMPULSE AND SUPERSONIC SHEAR IMAGING VERSUS TRANSIENT ELASTOGRAPHY FOR LIVER FIBROSIS ASSESSMENT." <https://doi.org/10.1016/j.ultrasmedbio.2013.05.003>.
- Stasi, Cristina, Caterina Silvestri, and Fabio Voller. 2020. "Update on Hepatitis C Epidemiology: Unaware and Untreated Infected Population Could Be the Key to Elimination." *SN Comprehensive Clinical Medicine* 2 (12): 2808–15. <https://doi.org/10.1007/s42399-020-00588-3>.
- Stuart, Johnasha D., Eduardo Salinas, and Arash Grakoui. 2021. "Immune System Control of Hepatitis C Virus Infection." *Current Opinion in Virology*. Elsevier B.V. <https://doi.org/10.1016/j.coviro.2020.10.002>.
- Suda, Toshikuni, Osamu Okawa, Rion Masaoka, Yoshinori Gyotoku, Naohiko Tokutomi, Yasumi Katayama, and Masaya Tamano. 2017. "Shear Wave Elastography in Hepatitis C Patients before and after Antiviral Therapy." *World Journal of Hepatology* 9 (1): 64–68. <https://doi.org/10.4254/wjh.v9.i1.64>.
- Suyama, Yohsuke, Kengo Tomita, Shigeyoshi Soga, Hiroshi Kuwamura, Wakana Murakami, Ryota Hokari, and Hiroshi Shinmoto. 2021. "T1 $\rho$  Magnetic Resonance Imaging Value as a Potential Marker to Assess the Severity of Liver Fibrosis: A Pilot Study." *European Journal of Radiology Open* 8 (January): 100321. <https://doi.org/10.1016/J.EJRO.2021.100321>.
- T, Nishikawa, Hashimoto S, Kawabe N, Harata M, Nitta Y, Murao M, Nakano T, et al. 2014. "Factors Correlating with Acoustic Radiation Force Impulse Elastography in Chronic

- Hepatitis C.” *World Journal of Gastroenterology* 20 (5): 1289–97.  
<https://doi.org/10.3748/WJG.V20.I5.1289>.
- Tag-Adeen, Mohammed, Mohamed Alsenbesy, Ali Abdelrahman Ghweil, M. Ali Hussein Abd Elrazek, Elsayed A. Elgohary, Mohammad M. Sallam, Ali Ismael, and Abdallah Nawara. 2017. “Liver Stiffness Measurement and Spleen Diameter as Predictors for the Presence of Esophageal Varices in Chronic Hepatitis C Patients.” *Medicine (United States)* 96 (46). <https://doi.org/10.1097/MD.00000000000008621>.
- Takayama, Yukihiisa, Akihiro Nishie, Yoshiki Asayama, Yasuhiro Ushijima, Daisuke Okamoto, Nobuhiro Fujita, Koichiro Morita, et al. 2015. “T1ρ Relaxation of the Liver: A Potential Biomarker of Liver Function.” *Journal of Magnetic Resonance Imaging* 42 (1): 188–95. <https://doi.org/10.1002/JMRI.24739>.
- Tapper, Elliot B., and Rohit Loomba. 2018. “Noninvasive Imaging Biomarker Assessment of Liver Fibrosis by Elastography in NAFLD.” *Nature Reviews Gastroenterology and Hepatology*. Nature Publishing Group. <https://doi.org/10.1038/nrgastro.2018.10>.
- Thomas, A., T. Fischer, H. Frey, R. Ohlinger, S. Grunwald, J.-U. Blohmer, K.-J. Winzer, et al. 2006. “Real-Time Elastography — an Advanced Method of Ultrasound: First Results in 108 Patients with Breast Lesions.” *Ultrasound in Obstetrics and Gynecology* 28 (3): 335–40. <https://doi.org/10.1002/UOG.2823>.
- Trimboli, Pierpaolo, Rinaldo Guglielmi, Salvatore Monti, Irene Misischi, Filomena Graziano, Naim Nasrollah, Stefano Amendola, et al. 2012. “Ultrasound Sensitivity for Thyroid Malignancy Is Increased by Real-Time Elastography: A Prospective Multicenter Study.” *The Journal of Clinical Endocrinology & Metabolism* 97 (12): 4524–30.  
<https://doi.org/10.1210/JC.2012-2951>.
- V, Takyar, Etzion O, Heller T, Kleiner DE, Rotman Y, Ghany MG, Fryzek N, et al. 2017. “Complications of Percutaneous Liver Biopsy with Klatskin Needles: A 36-Year Single-Centre Experience.” *Alimentary Pharmacology & Therapeutics* 45 (5): 744–53.  
<https://doi.org/10.1111/APT.13939>.
- Venkatesh, Sudhakar K., Meng Yin, Naoki Takahashi, James F. Glockner, Jayant A. Talwalkar, and Richard L. Ehman. 2015. “Non-Invasive Detection of Liver Fibrosis: MR Imaging Features vs. MR Elastography.” *Abdominal Imaging* 40 (4): 766–75.  
<https://doi.org/10.1007/s00261-015-0347-6>.
- Vernuccio, Federica, Roberto Cannella, Tommaso Vincenzo Bartolotta, Massimo Galia, An Tang, and Giuseppe Brancatelli. 2021a. “Advances in Liver US, CT, and MRI: Moving toward the Future.” *European Radiology Experimental*. Springer Science and Business Media Deutschland GmbH. <https://doi.org/10.1186/s41747-021-00250-0>.
- . 2021b. “Advances in Liver US, CT, and MRI: Moving toward the Future.” *European Radiology Experimental* 5 (1). <https://doi.org/10.1186/S41747-021-00250-0>.

- Wang, Yi Xiang J., Jing Yuan, Eagle S.H. Chu, Minnie Y.Y. Go, Hua Huang, Anil T. Ahuja, Joseph J.Y. Sung, and Jun Yu. 2011. "T1 $\rho$  MR Imaging Is Sensitive to Evaluate Liver Fibrosis: An Experimental Study in a Rat Biliary Duct Ligation Model." *Radiology* 259 (3): 712–19. <https://doi.org/10.1148/RADIOL.11101638/-/DC1>.
- Wang, Yi-Xiang J., and Jing Yuan. 2014. "Evaluation of Liver Fibrosis with T1 $\rho$  MR Imaging." *Quantitative Imaging in Medicine and Surgery* 4 (3): 152. <https://doi.org/10.3978/J.ISSN.2223-4292.2014.04.04>.
- Wang, Yu, Bo Peng, and Jingfeng Jiang. 2017. "Building an Open-Source Simulation Platform of Acoustic Radiation Force-Based Breast Elastography." *Physics in Medicine and Biology* 62 (5): 1949–68. <https://doi.org/10.1088/1361-6560/AA58C9>.
- Wáng, Yǔ Xiáng J., Xiaoqi Wang, Peng Wu, Yajie Wang, Weibo Chen, Huijun Chen, and Jianqi Li. 2019. "Topics on Quantitative Liver Magnetic Resonance Imaging." *Quantitative Imaging in Medicine and Surgery* 9 (11): 1840. <https://doi.org/10.21037/QIMS.2019.09.18>.
- Wojcinski, Sebastian, Esther Boehme, André Farrokh, Philipp Soergel, Friedrich Degenhardt, and Peter Hillemanns. 2013. "Ultrasound Real-Time Elastography Can Predict Malignancy in BI-RADS®-US 3 Lesions." *BMC Cancer* 2013 13:1 13 (1): 1–11. <https://doi.org/10.1186/1471-2407-13-159>.
- Xie, Wei, Fa-Xiang Chen, Li-Yao Zhu, Cheng-Cai Wen, and Xin Zhang. 2020. "Risk Assessment of First Upper Gastrointestinal Bleeding Using Computerized Tomoscanning in Esophageal Varices Patients with Cirrhosis and Portal Hypertension." <https://doi.org/10.1097/MD.00000000000018923>.
- Yang, Yi-Lin, Li Di, Yun-You Duan, Xi Liu, Jie Liu, Rui-Jing Yang, Sheng Chen, and Li-Jun Yuan. 2012. "A Prospective Experimental Study of Liver Fibrosis with Ultrasound and Its Correlation with Hepatic Reserve Function and Hemodynamics." *BMC Gastroenterology* 12 (November): 168. <https://doi.org/10.1186/1471-230X-12-168>.
- Yaraş, Serkan, Orhan Sezgin, Enver Üçbilek, Osman Özdoğan, and Engin Altıntaş. 2020. "Significant Decrease in Liver Stiffness Detected by Two-Dimensional Shear-Wave Elastography after Treatment with Direct-Acting Antiviral Agents in Patients with Chronic Hepatitis C." *Turkish Journal of Gastroenterology* 31 (2): 142–47. <https://doi.org/10.5152/tjg.2020.19418>.
- Yen, Yi-Hao, Fang-Ying Kuo, Chien-Hung Chen, Tsung-Hui Hu, Sheng-Nan Lu, Jing-Houng Wang, and Chao-Hung Hung. 2019. "Ultrasound Is Highly Specific in Diagnosing Compensated Cirrhosis in Chronic Hepatitis C Patients in Real World Clinical Practice." *Medicine* 98 (27): e16270. <https://doi.org/10.1097/MD.00000000000016270>.
- Yeom, Suk Keu, Chang Hee Lee, Sang Hoon Cha, and Cheol Min Park. 2015. "Prediction of Liver Cirrhosis, Using Diagnostic Imaging Tools." *World Journal of Hepatology* 7 (17): 2069. <https://doi.org/10.4254/WJH.V7.I17.2069>.

- Yi, Fangfang, Xiaozhong Guo, Qing-Lei Zeng, Benqiang Yang, Yanglan He, Shanshan Yuan, Ankur Arora, Xingshun Qi, and Giovanni Marasco. 2022. "Computed Tomography Images of Spontaneous Portosystemic Shunt in Liver Cirrhosis." <https://doi.org/10.1155/2022/3231144>.
- Yoo, Hae Won, Sang Gyune Kim, Jae Young Jang, Jeong Ju Yoo, Soung Won Jeong, Young Seok Kim, and Boo Sung Kim. 2022. "Two-Dimensional Shear Wave Elastography for Assessing Liver Fibrosis in Patients with Chronic Liver Disease: A Prospective Cohort Study." *Korean Journal of Internal Medicine* 37 (2): 285–93. <https://doi.org/10.3904/kjim.2020.635>.
- Yoshiji, Hitoshi, Sumiko Nagoshi, Takemi Akahane, Yoshinari Asaoka, Yoshiyuki Ueno, Koji Ogawa, Takumi Kawaguchi, et al. 2021. "Evidence-Based Clinical Practice Guidelines for Liver Cirrhosis 2020." *Journal of Gastroenterology* 56 (7): 593. <https://doi.org/10.1007/S00535-021-01788-X>.
- Zaki, Mohammed, Mohammed Hazem, and Mahmoud Elsamman. n.d. "Shear Wave Elastography in Assessment of Liver Stiffness and Prediction of Gastro-Esophageal Varices in Patients with Liver Cirrhosis." <https://doi.org/10.1186/s43055-019-0015-x>.
- Zeng, Da Wu, Jing Dong, Yu Rui Liu, Jia Ji Jiang, and Yue Yong Zhu. 2016. "Noninvasive Models for Assessment of Liver Fibrosis in Patients with Chronic Hepatitis B Virus Infection." *World Journal of Gastroenterology*. Baishideng Publishing Group Co. <https://doi.org/10.3748/wjg.v22.i29.6663>.
- Zeng, Jie, Jian Zheng, Zeping Huang, Shigao Chen, Jing Liu, Tao Wu, Rongqin Zheng, and Mingde Lu. 2017. "Comparison of 2-D Shear Wave Elastography and Transient Elastography for Assessing Liver Fibrosis in Chronic Hepatitis B." *Ultrasound in Medicine and Biology* 43 (8): 1563–70. <https://doi.org/10.1016/j.ultrasmedbio.2017.03.014>.
- Zhang, Yingzhen N., Kathryn J. Fowler, Arinc Ozturk, Chetan K. Potu, Ashley L. Louie, Vivian Montes, Walter C. Henderson, et al. 2020. "Liver Fibrosis Imaging: A Clinical Review of Ultrasound and Magnetic Resonance Elastography." *Journal of Magnetic Resonance Imaging: JMRI* 51 (1): 25. <https://doi.org/10.1002/JMRI.26716>.
- Zhang, Yu-Zhi, Ting Xu, Hai-Yan Gong, Cui-Ying Li, Xin-Hua Ye, Hong-Jun Lin, Mei-Ping Shen, Yu Duan, Tao Yang, and Xiao-Hong Wu. 2016. "Application of High-Resolution Ultrasound, Real-Time Elastography, and Contrast-Enhanced Ultrasound in Differentiating Solid Thyroid Nodules." *Medicine* 95 (45). <https://doi.org/10.1097/MD.0000000000005329>.
- Zhao, Feng, Yi Xiang J. Wang, Jing Yuan, Min Deng, Hing Lok Wong, Eagle S.H. Chu, Minnie Y.Y. Go, Gao Jun Teng, Anil T. Ahuja, and Jun Yu. 2012. "MR T1 $\rho$  as an Imaging Biomarker for Monitoring Liver Injury Progression and Regression: An

Experimental Study in Rats with Carbon Tetrachloride Intoxication.” *European Radiology* 22 (8): 1709–16. <https://doi.org/10.1007/S00330-012-2419-0>.

Zheng, Rong-Qin, Qing-Hui Wang, Ming-De Lu, Shi-Bin Xie, Jie Ren, Zhong-Zhen Su, Yin-Ke Cai, and Ji-Lu Yao. 2003. “Liver Fibrosis in Chronic Viral Hepatitis: An Ultrasonographic Study.” *World Journal of Gastroenterology* 9 (11): 2484. <https://doi.org/10.3748/WJG.V9.I11.2484>.

Zhou, Hong, Jun Long, Han Hu, Cai-Yun Tian, and Shi-De Lin. n.d. “Liver Stiffness and Serum Markers for Excluding High-Risk Varices in Patients Who Do Not Meet Baveno VI Criteria ORCID Number: Conflict-of-Interest Statement: Open-Access.” <https://doi.org/10.3748/wjg.v25.i35.5323>.

Zhou, Wen Ce, Quan Bao Zhang, and Liang Qiao. 2014. “Pathogenesis of Liver Cirrhosis.” *World Journal of Gastroenterology* 20 (23): 7312–24. <https://doi.org/10.3748/wjg.v20.i23.7312>.

Zhou, Zijian, Ruiliang Bai, Jeeva Munasinghe, Zheyu Shen, Liming Nie, and Xiaoyuan Chen. 2017. “T1-T2 Dual-Modal Magnetic Resonance Imaging: From Molecular Basis to Contrast Agents.” *ACS Nano*. American Chemical Society. <https://doi.org/10.1021/acsnano.7b03075>.

## 7. გამოქვეყნებული ნაშრომების სია

1. **Ultrasound elastography and its role in the research of diffuse liver diseases.**  
Translational and Clinical Medicine - Georgian Medical Journal  
თანაავტორები: სოფიო კახაძე, დუდანა გაჩეჩილაძე, თეა ჩანგელია.
2. **Capacity of shear wave elastography in the diagnosis of diffuse liver Disease.**  
journal of Biomedical and Medical Sciences  
თანაავტორები: სოფიო კახაძე, დუდანა გაჩეჩილაძე, თეა ჩანგელია.
3. **Significance of two-dimensional shear wave elastography in predicting esophageal varicose veins during chronic liver disease**  
Georgian Medical News.  
თანაავტორები: სოფიო კახაძე, დუდანა გაჩეჩილაძე, თეა ჩანგელია,  
მამუკა გურგენიძე, თეონა ბუაჩიძე.