

7818
2007



ISSN – 0321 – 1665

საქართველოს მეცნიერებათა აკადემიის მაცნე
Известия Академии Наук Грузии
Proceedings of the Georgian Academy of Sciences

BIOLOGICAL SERIES

**ბიოლოგიის
სერია**

A

БИОЛОГИЧЕСКАЯ СЕРИЯ

*სექტემბერი – ოქტომბერი
Сентябрь – Октябрь
September – October*

2007 № 5 33



საქართველოს მეცნიერებათა აკადემიის მაცნე
 Известия Академии Наук Грузии
 Proceedings of the Georgian Academy of Sciences

ბიოლოგიის სერია
БИОЛОГИЧЕСКАЯ СЕРИЯ
BIOLOGICAL SERIES



2007 № 5

ტომი
TOM
VOL.

33

ჟურნალი დაარსებულია 1975 წელს
 Журнал основан в 1975 году
 Founded in 1975

თბილისი Тбилиси Tbilisi
 2007

სარედაქციო კოლეგია

- | | |
|--------------------|---------------------------|
| ოკუჯავა ვაჟა | (მთავარი რედაქტორი) |
| ბუქია ვურამ | (მთ. რედაქტორის მოადგილე) |
| ნანეიშვილი თემურ | (მთ. რედაქტორის მოადგილე) |
| ქორელი ალექსანდრე | (მდივანი) |
| დეკანოსიძე თამარ | ნადარეიშვილი კიაზო |
| იოსელიანი თეიმურაზ | ონიანი თენგიზ |
| მითაგვარია ნოდარ | შაქარიშვილი რომან |
| მიქელაძე დავით | ჯავახიშვილი ნინო |

სარედაქციო საბჭო

- | | |
|-------------------|-----------------------|
| ანთელავა ნელი | ოკუჯავა ნათელა |
| გაგუა რევაზ | სანაძე გივი |
| გამყრელიძე ამირან | სვანიძე ივორ |
| ზაალიშვილი მალხაზ | ტატიშვილი ვურამ |
| თოდუა ფრიდონ | ქემურთელიძე ეთერ |
| კვესიტაძე გიორგი | ყიფიანი ვახტანგ |
| კინტრია პალიკო | ყიფშიძე ნოდარ |
| ლაზრიშვილი ილია | წინამძღვრიშვილი ბეჟან |
| ლეჟავა გელა | ჭანიშვილი თეიმურაზ |
| მანაგაძე ლავრენტი | ხერინაშვილი სიმონ |
| მოსიძე ბაადურ | ხეცურიანი რამაზ |
| ნანეიშვილი გიორგი | ხომასურიძე არჩილ |

კორექტორი: დ. დავითულიანი

კომპიუტერული დიზაინი და დაკაბადონება: ა. სურმავა

РЕДАКЦИОННАЯ КОЛЛЕГИЯ

<i>В. Окуджавა</i>	(гл. редактор)
<i>Г. Бекая</i>	(зам. гл. редактора)
<i>Т. Нанейшвили</i>	(зам. гл. редактора)
<i>А. Корели</i>	(секретарь)
<i>Т. Деканосидзе</i>	<i>К. Надарейшвили</i>
<i>Т. Иоселиани</i>	<i>Т. Ониани</i>
<i>Н. Митагвария</i>	<i>Р. Шакаришвили</i>
<i>Д. Микеладзе</i>	<i>Н. Джсавахшвили</i>

РЕДАКЦИОННЫЙ СОВЕТ

<i>Н. Антелава</i>	<i>Н. Окуджавა</i>
<i>Р. Гагуа</i>	<i>Г. Санадзе</i>
<i>А. Гамкрелидзе</i>	<i>И. Сванидзе</i>
<i>М. Заалишвили</i>	<i>Г. Татишвили</i>
<i>Ф. Тодуа</i>	<i>Э. Кемертелидзе</i>
<i>Г. Квеситадзе</i>	<i>В. Китиани</i>
<i>П. Кинтрая</i>	<i>Н. Китишидзе</i>
<i>И. Лазришвили</i>	<i>Б. Цинамдзгвришвили</i>
<i>Г. Лежава</i>	<i>Т. Чанишвили</i>
<i>Л. Манагадзе</i>	<i>С. Хечинашвили</i>
<i>Б. Мосидзе</i>	<i>Р. Хецуриани</i>
<i>Г. Нанейшвили</i>	<i>А. Хомасуридзе</i>

Корректор: *Д. Давитулиани*

Компьютерный дизайн и верстка: *А. Сурмава*

Издано неправительственной организацией “Биомед”, 2007

Тбилиси, 0160, ул. Л. Готуа, 14

EDITORIAL BOARD

<i>V. Okujava</i>	(Editor-in-Chief)
<i>G. Bekaya</i>	(Vice-Editor)
<i>T. Naneishvili</i>	(Vice-Editor)
<i>A. Koreli</i>	(Executive Secretary)
<i>T. Dekanosidze</i>	<i>K. Nadareishvili</i>
<i>T. Ioseliani</i>	<i>T. Oniani</i>
<i>N. Mitagvaria</i>	<i>R. Shakarishvili</i>
<i>D. Mikeladze</i>	<i>N. Javakhishvili</i>

ADVISORY BOARD

<i>N. Antelava</i>	<i>N. Okujava</i>
<i>R. Gagua</i>	<i>G. Sanadze</i>
<i>A. Gamkrelidze</i>	<i>I. Svanidze</i>
<i>M. Zaalishvili</i>	<i>G. Tatishvili</i>
<i>F. Todua</i>	<i>E. Kemertelidze</i>
<i>G. Kvesitadze</i>	<i>V. Kipiani</i>
<i>P. Kintraya</i>	<i>N. Kipshidze</i>
<i>I. Lazrishvili</i>	<i>B. Tsinamdzgvrishvili</i>
<i>G. Lezhava</i>	<i>T. Chanishvili</i>
<i>L. Managadze</i>	<i>S. Khechinashvili</i>
<i>B. Mosidze</i>	<i>R. Khetsuriani</i>
<i>G. Naneishvili</i>	<i>A. Khomassuridze</i>

Proof-reader: *D. Davituliani*

Computer design and make-up: *A. Surmava*

შინაარსი**СОДЕРЖАНИЕ****CONTENTS**

**ბამჰვირვალე კბილის მედიალური ბირთვისა და
დაკბილული ხვეულის დაზიანების განსხვავებულ
ოვთქმები ამოცნობის მახსიერებაზე ვირთაბვეზო**

გ. ბესელია, გ. მაღლაკელიძე, მ. დაშნიანი, თ. ნანეიშვილი, მ. ბურჯანაძე,
ნ. ჩხიკვიშვილი

**РАЗЛИЧНЫЕ ЭФФЕКТЫ ПОВРЕЖДЕНИЯ
МЕДИАЛЬНОГО ЯДРА ПРОЗРАЧНОЙ ПЕРЕГОРОДКИ И
ЗУБЧАТОЙ ИЗВИЛИНЫ НА ОПОЗНАВАТЕЛЬНУЮ ПАМЯТЬ У КРЫС**

Г. Беселия, Г. Маглакелидзе, М. Дашниани, Т. Нанейшвили, М. Бурджанадзе,
Н. Чхиквишвили

**DIFFERENTIAL EFFECTS OF THE
LESIONS IN MEDIAL NUCLEUS OF SEPTUM PELLUCIDUM
AND DENRATE GYRUS ON RECOGNITION MEMORY IN RATS**

G. Beselia, G. Maglakelidze, M. Dashniani, T. Naneishvili, M. Burdjanadze,
N. Chkhikvishvili..... 253

**LOCAL HYPERTHERMIA TREATMENT RESULTS IN
SIGNIFICANT MORPHOLOGICAL CHANGES IN RATS' BRAIN TISSUE**

H. Bicher, N. Mitagvaria, M. Nebieridze, M. Tabatadze

**აღბილობრივი ჰიპერთერმიული დამუშავება იწვევს
თავის ტვინის ქსოვილის მნიშვნელოვან
მორფოლოგიურ ცვლილებებს**

ჰ. ბიჩერი, ნ. მიტაგვარია, მ. ნებიერიძე, მ. ტაბატაძე

**ПРИМЕНЕНИЕ МЕСТНОЙ ГИПЕРТЕРМИИ ВЫЗЫВАЕТ
ЗНАЧИТЕЛЬНЫЕ МОРФОЛОГИЧЕСКИЕ ИЗМЕНЕНИЯ
В МОЗГОВЫХ ТКАНЯХ КРЫС**

Х.Ш. Бичер, Н.П. Митагвария, М.И. Небиеридзе, М. Табатадзе..... 261

II

**ოქსიტოცინის ბავშვებს სხვადასხვა სქემის
სტრესირებაზე ვირთაბავშვის ძველის
ფსიქომედიკაციურ მახასიათებლებზე**

ბ. ბუკია, მ. ბუცხრიკიძე, მ. სვანიძე

**ВЛИЯНИЕ ОКСИТОЦИНА
НА ПАРАМЕТРЫ ПСИХОЭМОЦИОНАЛЬНОГО
ПОВЕДЕНИЯ СТРЕССИРОВАННЫХ КРЫС РАЗНОГО ПОЛА**

Н.Г. Букия, М.П. Буххрикидзе, М.Д. Сванидзе

**STRESS-INDUCED BEHAVIORAL RESPONSES
TO OXYTOCIN ADMINISTRATION WITH
RELATION TO GENDER DIFFERENCES**

N. Bukia, M. Buckhrikidze, M. Svanidze 273

**ОСОБЕННОСТИ ИММУНОЛОГИЧЕСКОЙ РЕАКТИВНОСТИ ОРГАНИЗМА
И НЕСПЕЦИФИЧЕСКИХ ФАКТОРОВ ЗАЩИТЫ У ПАЦИЕНТОВ,
ПЕРЕНЕСШИХ ОПЕРАЦИЮ КЕСАРЕВА СЕЧЕНИЯ
НА ФОНЕ ПРЕЭКЛАМПСИИ**

К. Гвасалия, И. Мухадзе, Д. Джинчарадзе

**ორბანიზმის იმუნოლოგიური რეაქტიულობის
და დაცვის არასპეციფიკური ფაქტორების შესწავლა კაციენტებში,
რომელთაც ჩაუტარდა საკეისრო კვეთა პრეექლამპსიის ფონზე**

კ. გვასალია, ი. მუხადე, დ. ჯინჯარაძე

**PECULIARITIES OF IMMUNOLOGIC REACTIVITY OF AN ORGANISM AND NON-
SPECIFIC DEFENSE FACTORS IN PATIENTS SUBJECTED TO CAESAREAN
SECTION ON THE BACKGROUND OF PRE-ECLAMPSIA**

K. Gwasalia, I. Mukhadze, D. Djincharadze 279

**ФАЗЕРЫ В КОМПЛЕКСЕ ЛЕЧЕБНЫХ МЕРОПРИЯТИЙ
ПАЦИЕНТОВ С ПРЕЭКЛАМПСИЕЙ, ПЕРЕНЕСШИХ
ОПЕРАЦИЮ КЕСАРЕВА СЕЧЕНИЯ**

К. Гвасалия, И. Мухадзе, Д. Джинчарадзе

**ფაზეროთერაპია
პრეექლამპსიის ფონზე წარმოებულ
საკეისრო კვეთის მკურნალობის კომპლექსში**

კ. გვასალია, ი. მუხადე, დ. ჯინჯარაძე

**FASER IN COMPLEX TREATMENT OF PATIENTS WITH PRE-ECLAMPSIA,
SUBJECTED TO CAESAREAN SECTION**

K. Gwasalia, I. Mukhadze, D. Djincharadze 283

FUNCTIONAL STATE OF VISUAL SYSTEM
IN CONGENITAL OPTIC NERVE ANOMALY-MYELINATED
NERVE FIBRES WITHOUT OCULAR AND SYSTEMIC ASSOCIATION
E. Tsitsiashvili

მხედველობის სისტემის უწყვეტი მდგომარეობა
მხედველობის ნერვის დისკის მიელინური ბოჭკოების დროს
ე. ციციაშვილი

ФУНКЦИОНАЛЬНОЕ СОСТОЯНИЕ ЗРИТЕЛЬНОЙ СИСТЕМЫ
ПРИ МИЕЛИНОВЫХ ВОЛОКНАХ ДИСКА ЗРИТЕЛЬНОГО НЕРВА
Э.А. Цициашвили..... 287

FUNCTIONAL STATE OF VISUAL SYSTEM
IN CONGENITAL STATIONARY NIGHT BLINDNESS –
FUNDUS ALBIPUNCTATUS, WITHOUT OCULAR AND SYSTEMIC ASSOCIATION
E. Tsitsiashvili

მხედველობის სისტემის უწყვეტი მდგომარეობა თანდაყოლილი
სტაციონარული ნიქტალური -თეთრწერტილოვანი ბაღურის დროს
ე. ციციაშვილი

ФУНКЦИОНАЛЬНОЕ СОСТОЯНИЕ ЗРИТЕЛЬНОЙ СИСТЕМЫ
ПРИ БЕЛОТОЧЕЧНОМ ГЛАЗНОМ ДНЕ
Э.А. Цициашвили..... 293

ინტრუმცია ავტორთათვის

გამჭვირვალე ძვიდის მედიალური ბირთვისა და დაკბილული ხვეულის დაზიანების განსხვავებული ეფექტები ამოცნობის მემორიზაჟე ვირთაგვებში

*გ. ბესელია, გ. მაღლაკელიძე, მ. დამნიანი, თ. ნანიეშვილი,
მ. ბურჯანაძე, ნ. ჩხიკვიშვილი*

ი. ბერიტაშვილის სახელობის ფიზიოლოგიის ინსტიტუტი, თბილისი

მიღებულია 10.09.2007

სივრცისა და ობიექტთა ამოცნობის მემორიზების (recognition memory) პროცესებში გამჭვირვალე ძვიდის მედიალური ბირთვის (ბძმბ) და დაკბილული ხვეულის (დხ) მონაწილეობის გამოვლენის მიზნით, ამ სტრუქტურათა ელექტროლიზური დაზიანების მქონე და ინტაქტური ცხოველების ტესტირება ტარდებოდა ღია ველის პირობებში, სადაც სხვადასხვა ჯგუფის ცხოველებში ფასდებოდა გარემოსთან ჰაბიტუაციის პროცესი და სივრცისა და ობიექტთა სიახლის დეტექციის უნარი. გამოვლინდა, რომ გარემოსთან ჰაბიტუაციის პროცესი მნიშვნელოვნად შენელებულია ბძმბ-ის დაზიანების მქონე ცხოველებში, ხოლო დხ-ის დაზიანების მქონე ცხოველებში იგივე მაჩვენებლები ინტაქტური ჯგუფის ცხოველებისაგან არ განსხვავდება. ინტაქტური ცხოველებისაგან განსხვავებით, ბძმბ-ისა და დხ-ის დაზიანების მქონე ცხოველებს ნაცნობი ობიექტის ადგილმდებარეობის ცვლილების დეტექციის უნარი არ აღმოაჩნდა, ხოლო ნაცნობ ადგილზე ახალი ობიექტის წარდგენის პირობებში, სხვადასხვა ჯგუფის ცხოველების კვლევითი ქცევის მაჩვენებლებს შორის სარწმუნო განსხვავება არ გამოვლინდა. მიღებული მონაცემები საფუძველს გვაძლევს ვივარაუდოთ, რომ ბძმბ ჩართულია როგორც მთლიანი გარემოს სივრცითი მახასიათებლების, ასევე მისი ცალკეული კომპონენტის ცვლილების დეტექციაში, ხოლო დხ მხოლოდ სივრცითი მახასიათებლების ცალკეული კომპონენტის ცვლილების დეტექციაში მონაწილეობს. გარემოში განთავსებული ობიექტების ფიზიკური მახასიათებლების ცვლილების დეტექციაში დხ და ბძმბ არ მონაწილეობენ.

საკვანძო სიტყვები: ამოცნობის მემორიზება, გამჭვირვალე ძვიდის მედიალური ბირთვი, დაკბილული ხვეული, ვირთაგვა

ძუძუმწოვართა თავის ტვინში მემორიზების სხვადასხვა სისტემის არსებობას, შესაბამისი დიფერენცირებული ანატომიური სუბსტრატით, სავსებით დასაბუთებულად მიიჩნევენ [14, 15]. დეკლარატიული მემორიზების

ანატომიურ სუბსტრატად ჰიპოკამპი და მედიალური საფეთქლის ქერქი განიხილება [3]. არაასოციაციური დასწავლისა და ამოცნობის მეხსიერების პროცესებში ძუძუმწოვართა ჰიპოკამპის მონაწილეობის შესახებ სხვადასხვა ავტორთა მონაცემები განსხვავებულია. ავტორთა ნაწილი ამოცნობის მეხსიერებაში ჰიპოკამპის მონაწილეობას ადასტურებს [2, 8, 9, 16], ხოლო ნაწილი – უარყოფს [5, 10]. თუ გავითვალისწინებთ, რომ ჰიპოკამპის ფუნქციის რეალიზაციას, მნიშვნელოვანწილად, ტვინის სხვა სტრუქტურებთან მისი ანატომიური კავშირები განაპირობებს, აქტუალური ხდება ჰიპოკამპის ქერქული და ქერქქვეშა შესავლების იზოლირებულად დაზიანების პირობებში, ქვევით ექსპერიმენტებში მეხსიერების სხვადასხვა ფორმისა და დასწავლის პროცესების გაზომვისათვის ადეკვატური ტესტების შესრულების კანონზომიერებათა შესწავლა.

დადგენილია, რომ აფერენტულ იმპულსაციას ჰიპოკამპი დებულობს როგორც ახალი ქერქის სპეციფიკური და ასოციაციური უბნებიდან, ასევე მრავალი ქერქქვეშა სტრუქტურიდან. ჰიპოკამპის ქერქული შესავალი სათავეს ენტორინალურ ქერქში ლოკალიზებული ნეირონებიდან იღებს [13], რომელთა აქსონები პერფორანტულ – გლუტამატურ გზას ქმნის. ამ ნერვული გზის დაბლოკვები პროეცირდება დაკბილული ხეულის (ღხ) ნეირონებზე და აქ გადართვის შემდეგ, ჯერ ჰიპოკამპის CA3 ველში, ხოლო საბოლოოდ, შაფერის კოლატერალების საშუალებით – ჰიპოკამპის CA1 ველის პირამიდულ ნეირონებზე ბოლოვდება. ლიტერატურის მონაცემებით, უმაღლეს ხერხემლიანთა დეკლარატიულ მეხსიერებას სწორედ ჰიპოკამპის CA1 ველის პირამიდულ ნეირონებზე მოთავსებულ სინაფსებში განვითარებული “ხანგრძლივი, ასოციაციური ტიპის, პოსტტეტანური პოტენციაციის” ფენომენი უდევს საფუძვლად [15]. ამასთან, ცნობილია, რომ ჰიპოკამპის აქტიური მდგომარეობის ელექტროფიზიოლოგიურ კორელატს წარმოადგენს მდგომარეობა, როდესაც ის თეტა რიტმს გენერირებს [6]. დადგენილია, აგრეთვე, რომ ჰიპოკამპში თეტა რიტმის წარმოშობას, ამ სტრუქტურის ქერქქვეშა – თაღოვან-სეპტალური – ქოლინერგული აფერენტებით მოსული ნერვული იმპულსები განსაზღვრავს [12]. საინტერესოა, რომ ჰიპოკამპში პოსტტეტანური პოტენციაციის ფენომენის განვითარება გლუტამატური სინაფსების მოქმედების შედეგად ხდება [1] და, რომ ამ ფენომენის განვითარებაში ქოლინერგული იმპულსაციაც მონაწილეობს [4]. ცნობილია, რომ გამჭვირვალე ძვიდის მედიალური ბირთვის (ბძმბ) დაზიანება მნიშვნელოვნად აუარესებს ჰიპოკამპის ქოლინერგულ ინერვაციას და ექსპერიმენტულ ცხოველებში მეხსიერების დეფიციტს იწვევს [7].

აღნიშნულიდან გამომდინარე, წარმოდგენილი შრომის მიზანს წარმოადგენდა სივრცისა და ობიექტთა ამოცნობის მეხსიერების (recognition memory) შეფასება ჰიპოკამპის სხვადასხვა შესავლის დაზიანების პირობებში. ჰიპოკამპის ქერქული – გლუტამატურული შესავლის (პერფორანტული გზა) დათრგუნვის მიზნით, ღხ-ს ელექტროლიზურ დაზიანებას ვახდენდით, ხოლო ქოლინერგული შესავლის გამორთვის მიზნით – ბძმბ-ის დაზიანებას. სივრცისა და ობიექტთა ამოცნობის მეხსიერების პროცესებში

ბმმბ-ისა და ღხ-ს მონაწილეობის შესწავლის მიზნით გამოიყენებოდა ტესტი, რომელიც ახალი ობიექტის (ან მისი ახალი ადგილმდებარეობის) მიმართ სპონტანურად აღმოცენებული კვლევითი ქცევის გამოვლენაზე დაფუძნებული. ეს ტესტი “ობიექტის კვლევის” პარადიგმის სახელითაა ცნობილი. ამ ამოცანაში ცხოველს არ ჭირდება ამოცანის წესის დასწავლა და, ამიტომ, დასწავლის პროცესზე ექსპერიმენტული მანიპულაციების უარყოფითი გავლენა შემცირებულია. ასევე, ამ ამოცანის შესრულება ქცევის განმტკიცებას და სტიმულსა და პასუხს შორის ასოციაციის ფორმირებას არ მოითხოვს.

მასალა და მეთოდები

ექსპერიმენტები ჩატარებულია ზრდასრული მამრი ვირთაგვების სამ ჯგუფზე: ბმმბ-ის დაზიანების მქონე ($n = 8$), ღხ-ს დაზიანების მქონე ($n = 8$) და ინტაქტური ($n = 8$). ბმმბ-ისა და ღხ-ს ელექტროლიზური დაზიანება ხორციელდებოდა სტერეოტაქსული მეთოდით ჩანერგილი კონსტანტანის ელექტროდებით მუდმივი დენის გატარებით. დაზიანების კოორდინატები განისაზღვრებოდა პაქსინოსისა და ვატსონის ატლასის [11] მიხედვით: ბმმბ-სათვის AP - 0,7 ბრეგმადან, DV - 6,5 ქალას ძელის ზედაპირიდან, ML - 0; ღხ-სათვის AP - 4,3 ბრეგმადან, DV - 4,2 ქალას ძელის ზედაპირიდან, ML - 1,5. ცხოველთა ტესტირება იწყებოდა ოპერაციიდან მე-10 - მე-12 დღეს, მათი სრული გამოჯანმრთელების შემდეგ.

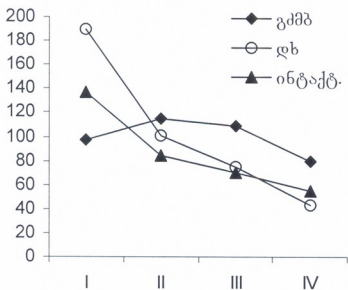
ღია ველის მეთოდით ლოკომოტორული აქტიურობისა და კვლევითი ქცევის შესაფასებლად გამოიყენებოდა კვადრატული კამერა (120 × 120 სმ; კედლის სიმაღლე 75 სმ), რომლის იატაკი და კედლები დამზადებული იყო პლასტიკატისაგან. ღია ველის იატაკზე დახაზული ბადე ველს ჰყოფდა 64 კვადრატად. ვირთაგვა თავსდებოდა კამერის ერთ-ერთ კედელთან და მის ქვევას ვაკვირდებოდით 4 სესიაში (თითო სესია დღეში). სესია გრძელდებოდა 10 წუთს. პირველ დღეს ცხოველი ღია ველში ეცნობოდა ცარიელ გარემოს და ვახდენდით ლოკომოტორული აქტიურობის ფონური მაჩვენებლების შეფასებას. სხვადასხვა ჯგუფში ლოკომოტორულ აქტიურობას ვაფასებდით ღია ველის კვადრატების გადაკვეთათა რაოდენობის შედარების საფუძველზე. მეორე დღეს ღია ველის ცენტრიდან თანაბარ მანძილზე (30 სმ) ცხოველს ორი იდენტური (ა და ბ) ობიექტი წარედგინებოდა. ტესტირების მესამე დღეს ორი ობიექტიდან ერთ-ერთი (ბ) ცხოველს ახალ ადგილზე წარედგინებოდა, ხოლო მეოთხე დღეს ნაცნობ, ა ობიექტთან ერთად, ახალი, ფორმითა და ფერით განსხვავებული ვ ობიექტი წარედგინებოდა. ცალკეული ობიექტის მიმართ კვლევითი ქცევა ფასდებოდა ამ ობიექტთან კონტაქტის ხანგრძლივობის მიხედვით, ხოლო გარემოსთან ცხოველის ჰაბიტუაცია - ტესტირების მომდევნო დღეებში ლოკომოტორული აქტიურობის შედარების საფუძველზე. ობიექტის სივრცითი მახასიათებლების ცვლილებების დეტექციის უნარი ფასდებოდა ტესტირების მესამე დღეს ა და ბ ობიექტებთან კონტაქტის ხანგრძლივობის შედარებით, ხოლო ახალი ობიექტის დეტექციის უნარი -

ტესტირების მეოთხე დღეს ა და გ ობიექტებთან კონტაქტის ხანგრძლივობის შედარების საფუძველზე.

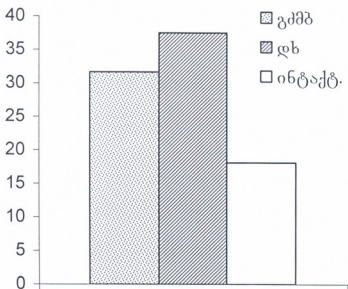
ექსპერიმენტების დასრულების შემდეგ, დაზიანების ლოკალიზაცია და მოცულობა დგინდებოდა სინათლის მიკროსკოპით, ნისლის მეთოდით შეღებილ ტვინის ანათლებზე.

შედეგები და მათი განხილვა

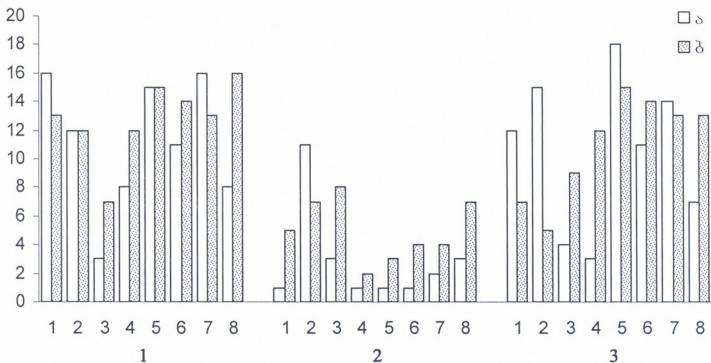
ღია ველში ტესტირების პირველ დღეს გამოვლინდა, რომ ღხ-ს დაზიანების მქონე ჯგუფის ცხოველებში ლოკომოტორული აქტიურობა მნიშვნელოვნად ($p < 0,05$) აღემატება ბძმბ-ს ჯგუფის და ინტაქტური ცხოველების აქტიურობის დონეს. მიუხედავად ამისა, ლოკომოტორული აქტიურობის ცვლილებების მიხედვით, გარემოსთან ჰაბიტუაციის პროცესის დინამიკა ღხ-ს დაზიანების მქონე ცხოველებში ინტაქტური ჯგუფის ცხოველებისაგან არ განსხვავდებოდა (სურ. 1).



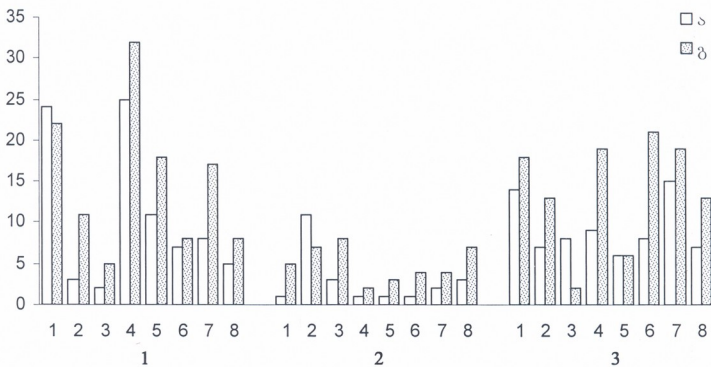
სურ. 1. სხვადასხვა ჯგუფის ცხოველებში ლოკომოტორული აქტიურობის ცვლილება. აბსცისაზე – ტესტირების დღეები, ორდინატაზე – ღია ველში კვადრატების გადაკვეთათა რაოდენობა. თითოეული წერტილი ასახავს ჯგუფის გასაშუალებულ მონაცემებს.



სურ. 2. ტესტირების მეორე დღეს ღია ველში ობიექტებთან გატარებული დრო სხვადასხვა ჯგუფის ცხოველებში. ორდინატაზე – დრო წმ-ში.



სურ. 3. ტესტირების მესამე დღეს “ა” და “ბ” ობიექტებთან კონტაქტის ხანგრძლივობა სხვადასხვა (1 - გკმბ; 2 - ინტაქტური; 3 - დხ) ჯგუფის ცხოველებში. ორდინატაზე - დრო წმ-ში.



სურ. 4. ტესტირების მეოთხე დღეს “ა” და “ბ” ობიექტებთან კონტაქტის ხანგრძლივობა სხვადასხვა (1 - გკმბ; 2 - ინტაქტური; 3 - დხ) ჯგუფის ცხოველებში. ორდინატაზე - დრო წმ-ში.

ამავე დროს, ბმმბ-ს ჯგუფის ცხოველებში, ჰაბიტუაციის პროცესი მნიშვნელოვნად შენედა. ტესტირების მეორე დღეს გამოვლინდა, რომ ღია ველში წარდგენილი ობიექტების მიმართ კვლევითი ქცევის მანევრებლები, ინტაქტურ ჯგუფთან შედარებით, ბმმბ-სა და ღზ-ს დაზიანების მქონე ცხოველებში მნიშვნელოვნად არის მომატებული (სურ.



2). ტესტირების მესამე დღეს ინტაქტური ჯგუფის ცხოველები სარწმუნოდ მეტ დროს ატარებდნენ ნაცნობ ობიექტთან, რომელიც მათ ახალ ადგილზე წარედგინათ, ვიდრე იმ ობიექტთან, რომელიც ნაცნობ ადგილზე წარედგინათ ($p < 0,05$, ნიშანთა კრიტერიუმი; სურ. 3). ინტაქტური ცხოველები-საგან განსხვავებით, ბძმბ-ისა და ღზ-ს ჯგუფის ცხოველებში სხვადასხვა ობიექტის მიმართ კვლევის ქცევის მანევრებლების სარწმუნო განსხვავება არ გამოვლინდა ($p < 0,05$). თუ გავითვალისწინებთ, რომ ტესტირების მესამე დღეს ბ ობიექტი ცხოველებს ახალ ადგილზე წარედგინებოდა, ამ მონაცემების საფუძველზე უნდა ვივარაუდოთ, რომ ადგილის სიახლის დეტექციის უნარს ბძმბ-სა და ღზ-ს დაზიანების მქონე ცხოველები არ ამჟღავნებენ. ტესტირების მეოთხე დღეს, როცა ცხოველებს წარედგინებოდა ახალი გ ობიექტი, ამ ობიექტის მიმართ კვლევის ქცევის მანევრებლები სამივე ჯგუფის ცხოველებში უფრო მეტად იყო გამოხატული ($p < 0,05$, ნიშანთა კრიტერიუმი), ვიდრე ნაცნობი ობიექტის მიმართ (სურ. 4).

ამრიგად, გარემოსთან ჰაბიტუაცია ინტაქტური და ღზ-ს დაზიანების მქონე ჯგუფის ცხოველებში არ განსხვავდება, თუმცა კვლევის ქცევის პატერნი, როცა გარემოში ობიექტთან დაკავშირებული სივრცითი მახასიათებლები იცვლება, ჰაბიტუაცია მნიშვნელოვნად განსხვავდება. როგორც ჩანს, ღზ და ბძმბ მონაწილეობენ გარემოს სივრცითი მახასიათებლების ცვლილების კონტროლსა და შესაბამისი ქცევითი პასუხის ფორმირებაში. რადგან ჰაბიტუაციის პროცესი ინტაქტურია, ხოლო სივრცითი ცვლილებების დეტექციის უნარი გაუარესებული, შეიძლება ვივარაუდოთ, რომ გარემოს მიმართ ჰაბიტუაციის პროცესი არ არის დამოკიდებული ღზ-ს მუშაობაზე. როგორც ჩანს, დაკბილული ხვეულისაგან განსხვავებით, ბძმბ ჩართულია როგორც მთლიანი გარემოს სივრცითი მახასიათებლების, ასევე მისი ცალკეული კომპონენტის ცვლილების დეტექციაში, ხოლო გარემოში განლაგებული ობიექტების ფიზიკური მახასიათებლების ცვლილების დეტექციაში არც ღზ და არც ბძმბ არ მონაწილეობს.

ამგვარად, დაკბილული ხვეული მონაწილეობს გარემოს სივრცითი მახასიათებლების ცალკეული კომპონენტის ცვლილების კონტროლსა და შესაბამისი ქცევითი პასუხის ფორმირებაში. გამჭვირვალე ძვიდის მედიალური ბირთვი ჩართულია როგორც მთლიანი გარემოს სივრცითი მახასიათებლების, ასევე მისი ცალკეული კომპონენტის ცვლილების დეტექციაში. გარემოში განლაგებული ობიექტების ფიზიკური მახასიათებლების ცვლილების დეტექციაში დაკბილული ხვეული და გამჭვირვალე ძვიდის მედიალური ბირთვი არ მონაწილეობენ.

ლიტერატურა

1. Bliss T.V.P., Collingridge G.L. Nature, 1993, 361, 31-39.
2. Broadbent N.J., Squire L.R., Clark R.E. PNAS, 2004, 101, 14515-14520.
3. Bunsey M., Eichenbaum H. Nature, 1996, 379, 255-257.
4. Carlson N.R. Physiology of Behavior, 5th ed., Boston, Allyn and Bacon, 1994.
5. Duva C.A., Floresco S.B., Wunderlich G.R., Lao T.L., Pinel J.P.J., Phillips A.G. Behav. Neurosci., 1997, 111, 1184-1196.

6. Green I.D., Arduini A. J. *Neurophysiol.*, 1954, 17, 533.
7. Hagan J.J., Salamone J.D., Simpson J., Iversen S.D., Morris R.G.M. *Behav. Brain Res.*, 1988, 27, 9-20.
8. Mumby D.G., Wood E.R., Pinel J.P.J. *Psychobiology*, 1992, 20, 18-27.
9. Mumby D.G., Pinel J.P.J., Kornecook T.J., Shen M.J., Redila V.A. *Psychobiology*, 1995, 23, 26-36.
10. Mumby D.G., Wood E.R., Duva C.A., Kornecook T.J., Pinel J.P.J., Phillips A.G. *Behav. Neurosci.*, 1996, 110, 266-281.
11. Paxinos G., Watson C. *The Rat Brain in Stereotaxic Coordinates*. New York, Academic Press, 1982.
12. Petsche H., Stumpf G., Gogolak G. *Electroenceph. Clin. Neurophysiol.*, 1962, 14, 202.
13. Squire L.R., Shimamura A.P., Amaral D.G. In: *Neural Models of Plasticity*. Eds: J.Byrne, W.Berry. New York, Academic Press, 1989.
14. Squire L.R. In: *Memory Distortion*, Ed. D.L.Schated. Cambridge, Harvard University Press, 1995.
15. Squire L.R., Kandel E.R. *Memory – from Mind to Molecules*. Scientific American Library, A division of HPHLP, New York, 2000.
16. Wiig K.A., Bilkey D.K. *Behav. Neurosci.*, 1995, 109, 620-630.

РАЗЛИЧНЫЕ ЭФФЕКТЫ ПОВРЕЖДЕНИЯ МЕДИАЛЬНОГО ЯДРА ПРОЗРАЧНОЙ ПЕРЕГОРОДКИ И ЗУБЧАТОЙ ИЗВИЛИНЫ НА ОПОЗНАВАТЕЛЬНУЮ ПАМЯТЬ У КРЫС

*Г. Беселия, Г. Маглакелидзе, М. Дашиани, Т. Нанейшвили,
 М. Бурджанадзе, Н. Чхиквишвили*

Институт физиологии им. И.С. Бериташвили, Тбилиси

РЕЗЮМЕ

С целью исследования участия медиального ядра прозрачной перегородки (МЯПП) и зубчатой извилины (ЗИ) в механизмах опознавательной памяти (Recognition memory), тестирование животных с электролитическим повреждением этих структур, а также интактных животных, проводили в условиях открытого поля. В данном тесте оценивали процесс привыкания к окружающей среде и способность детекции пространственной и предметной новизны. Показано, что у животных с повреждением МЯПП процесс габитуации к окружающей среде, по сравнению с интактными животными, значительно ухудшается. Животные с повреждением ЗИ от интактных животных по этим показателям не отличаются. У животных с повреждением МЯПП и ЗИ способность детекции пространственной новизны (в условиях изменения в экспериментальной ситуации местоположения знакомого предмета) значительно ухудшается по сравнению с интактными животными. Однако, способность детекции новизны физических параметров предмета (в условиях предъявления в экспериментальной ситуации нового предмета) у животных различных групп не отличается. На основе полученных данных, можно предположить, что МЯПП принимает участие в мониторинге пространственных характеристик – как целостного пространства, так и его отдельных компонентов, тогда как ЗИ принимает участие в детекции изменения отдельных компонентов пространства. В детекции изменения физических параметров окружающей среды МЯПП и ЗИ участие не принимают.

**DIFFERENTIAL EFFECTS OF THE LESIONS IN MEDIAL NUCLEUS OF
SEPTUM PELLUCIDUM AND DENTATE GYRUS ON
RECOGNITION MEMORY IN RATS**

*G. Beselia, G. Maglakelidze, M. Dashniani, T. Naneishvili, M. Burdjanadze,
N. Chkhikvishvili*

I. Beritashvili Institute of Physiology, Tbilisi

SUMMARY

In order to elucidate involvement of the medial nucleus of *septum pellucidum* (MNSP) and dentate gyrus (DG) in the mechanisms of recognition memory, testing of the rats with electrolytic lesions in these structures, as well as of the intact animals, has been performed in the open field. In this tests habituation process to an environment and capacity for detection of the spatial and item novelty have been evaluated. It was shown that in the animals with destructed MNSP habituation to environment was significantly deteriorated as compared to the control animals. These indices of the animals with lesions in DG, did not differ from the intact animals. In the MNSP- and DG-damaged animals capacity for detection of the spatial novelty (in conditions of altered experimental location of the familiar item) significantly deteriorated against the intact animals. However, capacity for novelty detection in the physical parameters of the items (in conditions of presentation of a novel item in the experimental situation) in the animals of different groups did not differ. According to the data obtained it could be suggested that MNSP takes part in monitoring of the spatial characteristics of both whole space and its separate components, while DG participates in detection of alterations in the separate spatial components. Neither MNSP, nor DG take any part in detection of the physical parameters of environment.

LOCAL HYPERTHERMIA TREATMENT RESULTS IN SIGNIFICANT MORPHOLOGICAL CHANGES IN RATS' BRAIN TISSUE

H. Bicher, N. Mitagvaria, M. Nebieridze*, M. Tabatadze**

Valley Cancer Institute, Los Angeles, CA, USA; *I. Beritashvili Institute of Physiology, Tbilisi, Georgia

Accepted 10.09.2007

In regard to central nervous tissue, there are some discrepancies in published data concerning irreversible damages induced by local hyperthermia. We tried to obtain more specific data pertaining to sensitivity of cerebral tissue to hyperthermia treatment and its immediate effect, as manifested in histological changes.

Through the small cranial opening a local area of rats' cerebral surface was irrigated with artificial cerebrospinal fluid heated up to the temperature necessary for achievement of stable level of temperature on the brain surface (41, 43, or 45°C), for 60 minutes. Serial brain coronal sections stained with azure-eosin were analyzed under light microscope.

At 41°C just superficial lesions of the cerebral cortex and few cases of thrombosed cerebral microvessels were observed. The rise of temperature by 2°C resulted in severe lesions of cerebral tissue; the laminar structure of the cerebral cortex in the central parts of the hyperthermia-induced lesions, was impaired. The higher temperature (45°C) caused complete destruction of the laminar structure of the cortex in the area of hyperthermic exposure, numerous areas with lost neurons and thrombosed cerebral vessels with perivascular accumulation of erythrocytes were revealed.

High sensitivity of cerebral tissue to hyperthermic exposure, even at a temperature of 41°C, has been confirmed. We can consider cerebrovascular thrombosis as one of the most significant complication of brain hyperthermia.

Key words: heperthermia, cancer, treatment, morphology, nervous tissue, rats

The clinical use of hyperthermia for cancer treatment became increasingly popular during past decades and today it is well established that the hyperthermia pre-treatment at temperatures between 40-44°C enhances the therapeutic effect of radiotherapy or chemotherapy [21]. In this temperature range, due to the difference in characteristics of normal and tumor tissue, the tumor cells elimination is achieved. Earlier we have demonstrated hyperthermia-induced changes in microcirculation, tissue oxygenation, local blood flow, and tissue pH [1, 2, 3, 4, 15]. Most biological tissues, with the exception of the central nervous tissue, are tolerant to hyperthermia treatment and can survive at a temperature as high as 44°C [7]. Concerning the central nervous tissue, there are some discrepancies in published data on irreversible damages that were found

after treatment: at 42.0-42.5°C [17], at 43.1°C [5], at 43.9°C, and greater [8]. Moreover, Matsumi et al. [14] showed no obvious irreversible changes in monkeys' normal brain tissue at 44°C and below, and just in cerebral areas heated at 44°C or above, coagulation necrosis developed, the authors suggesting that the safety limit for brain hyperthermia is 43°C for 60 min.

It is well known that in some pathological conditions, particularly during intra-ischemic and immediate post-ischemic periods, the brain is so sensitive to temperature that small differences can critically affect pathological outcome [12]. Hyperthermia facilitated transformation of ischemic neuronal injury into obvious infarction and accelerated evolution of ischemic necrosis in brain tissue [12]. Even moderate elevations of brain temperature during or after ischemia or trauma, may markedly worsen the resulting injury [9].

Taking into account all above-mentioned, we tried to obtain more specific data pertaining to sensitivity of cerebral tissue to hyperthermia treatment.

MATERIALS AND METHODS

Animals and Surgery

Non-survival experiments were performed on pathology-free adult male white rats weighing 250-300 g. Before the experimental sessions all rats were housed in temperature and light controlled rooms with standard rodent chow and water available *ad libitum*.

All experimental protocols were performed in compliance with NIH Guide for the Care and Use of Laboratory Animals (National Institutes of Health, Publication 86-23) and were approved by the Institutional Animal Care and Use Committee for the Beritashvili Institute of Physiology.

Each rat was anesthetized with 0.15ml/100g body weight i.p. injection of 4% chloral hydrate solution and mounted in a stereotaxic apparatus. The skull was exposed and about 3 mm trephine opening was drilled in the parietal bone (right or left). The dura mater was carefully retracted, and a temperature probe was lowered onto the cerebral surface. In parallel with the temperature probe a silicon tube (0.5 mm internal diameter) connected to a peristaltic pump was lowered onto the cerebral surface.

Temperature probes, recording instruments, and heating system

Thermocouple probes were prepared in Valley Cancer Institute (Los Angeles, CA) from insulated copper and constantan wires (diameter: 120-130 μm). After removing the insulation from the tip of each wire (~300 μm) and soldering the tips together, the polyester microshrink tubing and epoxy were used for re-insulation of the tip.

After testing the probes (temperature deviations at the same environmental temperature must not exceed 0.1°C) they were connected to the two-channel thermocouple data acquisition block of polygraph MX-01 (Russia) and used in experiments.

The silicon tube, lowered on the brain surface, was connected to the outlet of single-channel peristaltic pump (MMC, Czechoslovakia). The pump's inlet, via polyethylene catheter, was connected to the ultrathermostat reservoir, filled with artificial cerebrospinal fluid with temperature stabilized either on 37, 41, 43, or 45°C.

Rectal temperature was measured with a thermocouple probe, connected to the second channel of the temperature measuring block of polygraph, and maintained at 37°C by a feedback-controlled IF lamp.

Temperature in the room was maintained at ~23°C.

Experimental protocol

The total experimental design is presented on Fig. 1. After completion of the surgical procedure and placing the thermocouple probe and silicon tubing in the craniotomy location, controlled hyperthermic impact was applied regionally by irrigating the cerebral surface with cerebrospinal fluid heated in the thermostat reservoir up to the desired temperature.

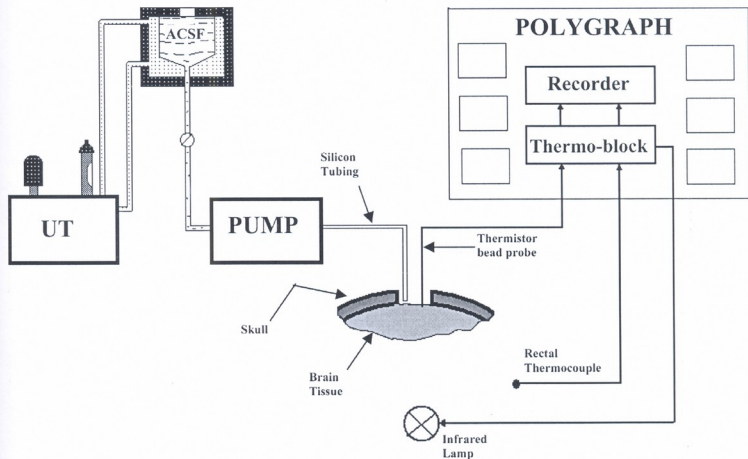


Fig. 1. Design of experiment. Temperature of artificial cerebrospinal fluid (ACSF) was maintained by ultrathermostat (UT) at 37°C (Control Group), 41, 43 and 45°C (in the following three series of experiments, respectively). Core body temperature (measured rectally) was maintained at 37°C by the feedback controlled infrared lamp. The ACSF heated to desired temperature irrigates rats' brain surface during 60 min by means of peristaltic pump. The temperature on the cerebral surface and thermal clearance were measured by means of the thermistor bead probe.

In the first (control) group of animals ($n = 6$) the temperature of the artificial cerebrospinal fluid was maintained at 37°C. In the following series (6 animals in each) the temperature of the artificial cerebrospinal fluid was 41, 43, and 45°C, correspondingly.

The composition of the artificial cerebrospinal fluid (in mmol/L) was following: NaCl – 118.0; KCl – 4.7; NaHCO₃ – 14.9; KH₂PO₄ – 1.18; MgSO₄·7H₂O – 1.17; CaCl₂·2H₂O – 2.5; Glucose – 11.0. Permissible pH changes of this solution were within 7.35-7.45.

Duration of the brain local hyperthermic exposure in all experimental series was 60 min.

After completion of each experimental session, the animal was deeply anesthetized and transcardially perfused with heparinized saline followed by 10% formalin solution. The brain was removed and stored for subsequent histological processing.

Histopathological evaluation

Serial brain coronal sections 50 μm thick were prepared throughout the extent of hyperthermic lesions, mounted on glass slides and later stained with azure-eosin. The area (in mm^2) of injured tissue on coronal sections was determined with an aid of light microscope, using an eye-piece micrometer and the volumes (in mm^3) were calculated by summing of injured areas of all sections and multiplying by the interval thickness between sections [12].

The character of histological changes in brain tissue was determined by light microscopy from 7 μm thick brain coronal sections sliced after paraffin embedding and staining with hematoxylin-eosin.

Statistical Analysis

The Students' *t*-test was used to examine the effect of different temperature exposure on the geometric dimensions of damaged areas of the brain tissue. A value of $p < 0.05$ was considered as significant.

RESULTS AND DISCUSSION

Control Group

The data were collected from six rats and analyzed. In each of them visual (macroscopically) and histological examination confirmed the absence of changes at 37°C exposure for 60 min (Fig. 2).

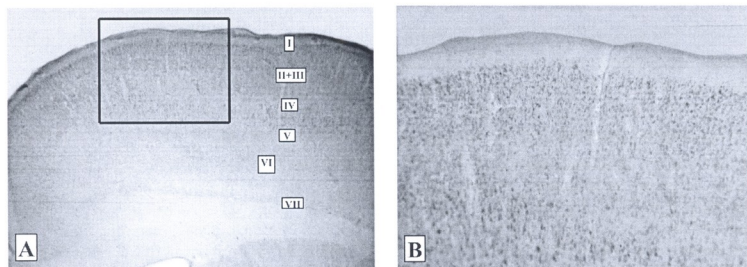


Fig. 2. The absence of changes in sensory-motor cortex of the rat brain to lasting 60 min 37°C temperature exposure. A – magnification $\times 15$; B – framed area from the picture A, magnification $\times 40$.

The 41°C Hyperthermic Group

None of the alterations and differences from the control has been found during visual examination of the cerebral surface of this group of animals after completion of a 60-min hyperthermic (41°C) exposure.

Changes found on the brain histological slices (Fig. 3) were considerably less pronounced in this series of experiments in comparison with the two following series. The average area of the lesion was $1.2 \pm 0.15 \text{mm}^2$ and the average volume of damaged tissue – $36, 5 \pm 7.4 \text{mm}^3$. Individual thrombosed vessels were found mainly in the 2nd

and 3rd layers of cerebral cortex and very seldom in 5th and 6th layers. The hyperthermia induced lesion had semicircular shape with clear delineated light outlines in the 2nd and 4th layers. The layered structure of the cerebral cortex is slightly disturbed and neuron disorientation is negligible, although the cell edges are significantly modified.




Fig. 3. Sensory-motor cortex of the rat brain; 60 min hyperthermia (41°C); arrows show the edge of damaged tissue. A – magnification: $\times 15$; B – framed area from the picture A, magnification $\times 40$.

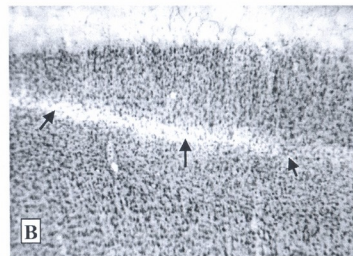



Fig. 4. Sensory-motor cortex of rats' brain; 60 minutes hyperthermia (43°C); Arrows show the clear-cut edge of damaged tissue. A – magnification $\times 15$; B – framed area from the picture A, magnification $\times 40$.

In this series of experiments hyperplasia and pycnosis of the cells occurred in the 3rd layer of the rats' cerebral cortex and most of them in the pyramidal neurons.

43°C Hyperthermic Group

The cerebral cortex surface in locations of 43°C hyperthermic exposure did not show the color changes or any other macroscopically obvious alterations observed in the previous group.

In this group of rats the hyperthermia-induced lesion's average area in the central coronal sections was $3, 54 \pm 0.8 \text{ mm}^2$ and the calculated average volume of the damaged tissue – $106.2 \pm 11.3 \text{ mm}^3$. The shape of lesion on coronal sections of the brain was similar to the above-mentioned (semicircular) (Fig. 4A). In the central part of the lesion the occluded arterioles and capillaries were found and these were usually located up to the 3rd layer of cerebral cortex. Perivascular accumulation of erythrocytes was rare.

The laminar structure of the cerebral cortex was impaired in the central parts of the hyperthermia-induced lesions (Fig. 4B). In the 3rd layer some pycnotic neurons with hardly recognizable nucleus and nucleolus were observed. In this layer of the cortex neurons were distributed with very high density and loss of neurons was not observed.

The 4th layer of the cerebral cortex in this group of animals was the most damaged. The neurons in this layer were hyperplastic and density of their distribution was very low. The light border between the 4th and 5th layers of the cerebral cortex formed because of heavy neuronal loss was easily recognizable on the brain coronal slices. As a result of hyperthermic exposure, the pyramidal neurons survived mainly in the 4th layer of the cerebral cortex. Stellate cells with identifiable somata with dendrites; nucleus and nucleolus were seldom found.

In the 5th layer of cerebral cortex neurons appeared disoriented around the area of lesion. Pycnosis of the neurons in this layer was less pronounced in comparison with the neurons of the 3rd layer but the neurons of this layer were more disoriented. It is very difficult to determine their type. The 6th layer of the cerebral cortex in this series of experiments showed some medium hyperplastic neurons.

The 45°C Hyperthermic Group. After completion of local hyperthermic exposure lasting 60 min, the brain surface in all animals, on the exposed location, had a pink color. The same changes of color at a depth of about 2 mm were observed on the hyperthermia-damaged brain 50 μ m thick coronal sections stained with azure-eosin. On the coronal section the hyperthermia-induced lesions look like a modified semicircle with an average area in the central sections equal to $6,13 \pm 0,21 \text{mm}^2$ (Fig 5A). The calculated volume of the hyperthermia-induced lesions in brain tissue for this group of rats was $183.6 \pm 12.4 \text{mm}^2$.

In the central part of the hyperthermia lesion, numerous occluded arterioles and capillaries were revealed, with perivascular accumulation of erythrocytes; they were found mostly up to the 4th cortical layer. In the area of lesion the laminar structure of the cortex was impaired significantly.

On the 7 μ m thick slices of the brain, stained with hematoxylin-eosin, a loss of the cortical neurons (including the 4th layer) could be seen (Fig. 5B).

The damaged part of the tissue is surrounded by a well-pronounced penumbra zone with disoriented neurons. The cells' edges in both focus of lesion and the penumbra area have changed shapes (including the 4th layer)s and identification of the cell type was difficult. Many of the neurons were swollen although the edge and nucleolus were still distinguishable.

The cell lesions in the perifocal penumbra zone are less defined when compared with those in the central part of the hyperthermic injury in all cortical layers.

Today significant theoretical and practical experience in the application of local hyperthermia in the cancer clinic and experimental studies has been accumulated. There are several different technologies for induction of local hyperthermia and their usage varies depending on the character of a given task.

In our study we have chosen one of the simplest ways for induction of local cerebral hyperthermia – a simple cranial window assembly and delivery therein of artificial cerebrospinal fluid heated up to the desired temperature. It is evident that this approach could not be used in clinical practice, but for accomplishing our task – revealing the temperature

threshold and cerebral tissue sensitivity to temperature exposure in an experimental setting, we consider this method as the most adequate, reliable, and simple way for induction of local cerebral hyperthermia without significant side effects due to the technique.

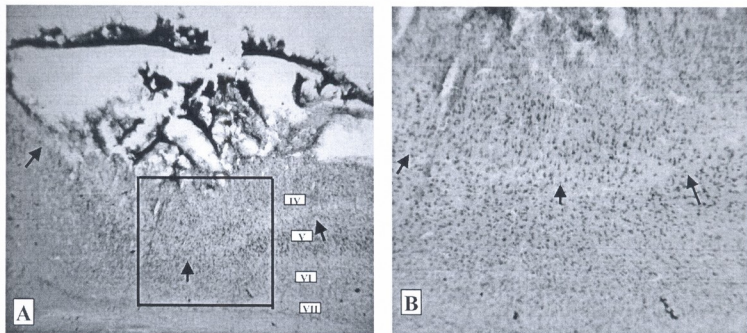


Fig. 5. Sensory-motor cortex of rat brain; 60 min hyperthermia (45°C); arrows show the edge of damaged tissue. A – magnification $\times 15$; B – framed area from the picture A, magnification $\times 40$.

The main goal of local hyperthermia treatment is affecting tumor tissue causing apoptosis or necrosis, depending on the level of temperature and duration of hyperthermic exposure.

It turned out that in tumor tissue most pronounced apoptosis is observed at prolonged hyperthermia exposure [19]. But comparison of results of long-lasting (6 hours) low temperature (40°C) hyperthermia in combination with chemotherapy, during procedure of short-term, high temperature hyperthermia. the most pronounced apoptosis in tumor tissue has been revealed [19].

In our early experimental studies of local hyperthermia effects on rabbit's cerebral tissue, microwave-induced local hyperthermia caused remarkable changes in cerebral blood flow manifested by increase of blood flow rates at the beginning of hyperthermia, and slump decrease of blood flow rates after raising the brain temperature over 43°C [1, 2, 4].

On the same animal species, in conditions of whole body hyperthermia, doubling of cerebral blood flow intensity has been observed at the core body temperature of 43°C; 2.5 times increase of cerebral blood flow at 44°C and 3.5 times increase – at 45°C. At the same time augmentation of tissue oxygen partial pressure and pH have been observed [22].

In similar experiments carried out on canine brain (60 min duration 42°C; whole body hyperthermia) the microscopic investigation of the brain tissue did not reveal any damaged brain area [18]. However, at the slightly lower temperature (41.8°C) increase in oxygen transport and consumption in tissue have been revealed [11].

During whole body hyperthermia, statistically significant increase of oxygen saturation in arterial blood, arterial-venous difference in oxygen partial pressure and the level of venous blood pCO₂ were observed. At the same time, decreases of oxygen saturation and pH in venous blood have also been observed [10]. All these data testify that

hyperthermia caused cellular hypoxia in visceral tissue. Hypoxia and decrease of pH has been credited by some authors as causing the anti-tumor effects of hyperthermia [13, 21].

Whatever the nature of hyperthermia positive effect on tumor tissue and increase of its sensitivity to chemo- and radiotherapy, it is very important to ascertain normal tissue safety and absence of irreversible damage. From this point of view, special attention has to be paid to the central nervous system tissue because of its extremely high sensitivity to any exogenous exposure, including hyperthermia. As it already has been underlined above, there is a wide discrepancy concerning the temperature sensitivity of the brain tissue. Our experiments seem to indicate irreversible damage to brain tissue at the temperature close to that clinically used. We investigated a constant duration (60 min) of local hyperthermic exposure and from group to group of the animals we varied just the temperature of exposure. Specifically, we used 4 levels of temperature: 37°C – for control experiments, 41°C – light hyperthermia group, 43°C – hyperthermic group, and 45°C – high intensity hyperthermia group.

As we can see (Table 1) all three levels of temperature (except the control group) caused different pronounced histological changes in the brain tissue of the rats. Depending on temperature, hyperthermic lesions vary from group to group of animals. At 41° we can observe just superficial lesions of the cerebral cortex penetrating 2, and very seldom 3 cerebral layers. Only few cases of thrombosed cerebral microvessels have been observed in this group of animals.

Table 1

Morphometrical changes in cerebral lesions of the rats, induced by local hyperthermic exposure in group of subjected to 41, 43, and 45°C hyperthermic exposure (Mean ± SE)

Parameters	Temperature (°C)			Statistical significance of difference
	41	43	45	
Area (mm ²) of lesion in central coronal section of brain	1.2 ± 0.15	3.54 ± 0.8	6.13 ± 1.1	P ₄₁₋₄₃ < 0.05 P ₄₃₋₄₅ < 0.05 P ₄₁₋₄₅ < 0.01
Volume of lesion (mm ³)	36.5 ± 7.4	106.2 ± 11.3	183.6 ± 12.4	P ₄₁₋₄₃ < 0.05 P ₄₃₋₄₅ < 0.05 P ₄₁₋₄₅ < 0.05

The rise of temperature on 2°C resulted in very severe lesions of cerebral tissue. Morphological changes are well pronounced and numerous occluded vessels are revealed. Perivascular accumulation of erythrocytes was not seen, but we can see clear outlined areas with lost neurons; the laminar structure of the cortex is impaired in the zone of the lesion, which is surrounded by a penumbra zone. Lesions of the cerebral tissue in this group of animals penetrate the brain cortex up to the 4th – 5th layers. Most pronounced changes are observed in the fourth cortical layer.

The highest temperature (45°C) caused the most severe hyperthermic lesion of the cerebral tissue – complete destruction of the layered structure of the cortex in the area of hyperthermic exposure, numerous areas with lost neurons and occluded cerebral vessels with perivascular accumulation of erythrocytes.

Our results confirmed very high sensitivity of the cerebral tissue to hyperthermic exposure even at a temperature of 41°C and this finding suggests the need for very quick

preventive actions if core body temperature for some reason (during sickness or changes of environmental temperature) is rising above 41°C.

One of the most significant reasons for so extensive damage of nervous tissue under hyperthermic exposure is the formation of micro-thrombi and occlusion of cerebral vessels. Stoppage of cerebral blood flow in the zone of vascular occlusion decreases temperature clearance from the exposed area of the brain and that causes increase in temperature and aggravates the destructive action of hyperthermia.

In normal conditions the brain tissue temperature depends on local heat production, (a corollary of metabolic activity), rate of cerebral blood flow, and the temperature of the blood [16]. The effect of local cerebral hyperthermia on responses of pial microvessels of the mouse was investigated by F. El-Sabban and M. Fahim [5]. At the end of 50 min hyperthermic exposure (43.1°C), arterioles attained a constriction of 37% and thrombus formation was massive enough to occlude fully the microvessels. The same authors, during hyperthermia, have demonstrated numerous platelets in association with scattered red blood cells and occasional white blood cells in a close proximity but not adhered, to the endothelial wall of the hyperthermic brains. The site of platelet aggregation in both venules and arterioles was accompanied by focal endothelial lucency and denudation, vacuole formation, luminal membrane rupture and swelling of the nuclear envelope [5]. These observations and our findings give a good reason to consider cerebrovascular thrombosis as one of the most significant complication of brain hyperthermia. At the same time, changes in the cerebral cortex, when heated at 41°C in our experiments without the presence of microvessels' thrombosis, suggest existence of other, non-vascular causes of the brain hyperthermic lesions; these data suggest the necessity of very precise and careful localized hyperthermic exposure on tumor tissues and should be considered when determining the optimal combination of temperature level and duration in the clinical setup.

REFERENCES

1. *Bicher J., Hetzel F., Mitagvaria N.* Ann. N.Y. Acad. Sci., 1980, 335, 236-237.
2. *Bicher J., Mitagvaria N.* Microvascular Research, 1981, 21, 19-26.
3. *Bicher J., Vaupel P., O'Hara M., O'Brien T., Mitagvaria N.* Adv. Physiol. Scil, vol. 25, Oxygen Transport to Tissue, Pergamon Press (Eds: A. Kovach, E. Dora, M. Kessler, I. Silver) 1981, 215-224.
4. *Bicher J., Mitagvaria N., Bruley D.* In: Oxygen Transport to Tissue – VI, (Eds.: D. Bruley, H. Bicher, D. Reneau), Plenum Press, New York, 1984, 861-879.
5. *El-Sabban F., Fahim M.A.* Int. J. Biometeorol., 1995 38, 2, 92-97.
6. *Fahim M.A., El-Sabban F.* Anat. Rec., 1995, 242, 77-82.
7. *Fajardo L.F.* Cancer Res., 1984, 44, 4826-4835.
8. *Fike J.R., Gobbel G.T., Satoh T., Stauffer P.R.* Int. J. Hyperthermia, 1991, 7, 795-808.
9. *Hinsberg M. D., Busto R.* Stroke, 1998, 29, 529-534.
10. *Hall D.M., Baumgardner K.R., Oberley T.D., Gisolfi C.V.* Am. J. Physiol., 1999, 276, 5 Pt.I G1195-G1203.
11. *Kerner T., Deja M., Ahlers O., Loffel J., Hildebrandt B., Wust P., Gerlach H., Riess H.* Intensive Care Med., 1999, 25, 9, 959-965.

12. Kim Y., Busto R., Dietrich D., Kraydiech S., Ginsberg M.D. Stroke, 1966, 27, 2274-2281.
13. Madden A., Glaholm J., Leach M.O. Br. J. Radiol., 1990, 63, 746, 120-124.
14. Matsumi N., Matsumoto K., Mishima N., Moriyama E., Furuta T., Nishimoto A., Taguchi K. J. Neurol. Med. Chir., 1994, 34, 4 209-215.
15. N. Mitagvaria, J. Bicher. Bulletin of Experimental Biology and Medicine, 1984, 7, 37-39 (in Russian).
16. Rossi S., Zanier E.R., Mauri I., Columbo A., Stacchetti N. J. Neurol. Neurosurg. Psychiatry, 2001, 71, 448-454.
17. Sminia P., Van der Zee J., Wondergem J. Int. J. Hyperthermia, 1994, 10, 1-130.
18. Takahashi S., Tanaka R., Watanabe M., Takahashi H., Kakinuma K., Suda T., Yamada M., Takahashi H. Int. J. Hyperthermia, 1999, 15, 3, 203-216.
19. Toyota N., Strebel F. R., Stephens L. C., Rowe W., Matsuda H., Oshiro T., Jenkins G.N., Bull J.M. Oncol. Rep., 1998, 5, 5, 1231-1236.
20. Van der Zee J., Broelmeyer-Reurink M. P. Van Den Berg A.P. van Geel B.N., Jansen R.F., Kroon B.B., van Wijk J., Hagenbeek A. Eur. J. Cancer. Clin. Oncol., 1989, 25, 8, 1157-1163.
21. Van der Zee. Annals of Oncology, 2002, 13, 1173-1184.
22. Yamada N. No to Shinkei, 1989, 41, 2, 205-212.

ადგილობრივი ჰიპერთერმიული დაუზუსტება იწვევს თავის ტვინის ქსოვილის მნიშვნელოვან მორფოლოგიურ ცვლილებებს

პ. ბიერი, ნ. მითავარია*, მ. ნებიერიძე*, მ. ტაბატაძე*

ვალეი კანსერ ინსტიტუტი, ლოს ანჯელესი, კალიფორნია, აშშ; * ი. ბერი-ტაშვილის სახელობის ფიზიოლოგიის ინსტიტუტი, თბილისი, საქართველო

რეზიუმე

ცენტრალური ნერვული სისტემის ქსოვილში ლოკალური ჰიპერთერმიით გამოწვეული დარღვევების შესახებ ლიტერატურაში განსხვავებული მონაცემებია. ჰიპერთერმიისადმი თავის ტვინის ქსოვილის მგრძობელობის შესახებ, ზემოქმედების დასრულებისთანავე ჩატარებული ჰისტოლოგიური კვლევის მეშვეობით, ჩვენ შევეცადეთ უფრო კონკრეტული მონაცემების მიღება.

თეთრი ვირთავების თავის ტვინის ქერქის ლოკალური უბანი, მცირე ზომის კრანიალური ხერვლიდან ერთი საათის განმავლობაში იმყოფებოდა სასურველი ტემპერატურის (41, 43 და 45°C) ხელონერვი საზურგტვინო სითხის ზემოქმედების ქვეშ. თავის ტვინის აზურ-ეოზინით შეღებილი სერიული კორონარული ანათლების ანალიზი წარმოებდა სინათლის მიკროსკოპით.

დადგინდა, რომ 41°C პირობებში თავის ტვინის ქერქში აღინიშნება მხოლოდ ზედაპირული დაზიანებები და ვლინდება ცალკეული თრომბირებული მიკროსისხლძარღვები. ტემპერატურის მატება ორი გრადუსით იწვევს მძიმე დაზიანებებს, ნაწილობრივ ირღვევა თავის ტვინის შრეობრივი სტრუქტურა, ხოლო 45°C-ზე ჰიპერთერმია იწვევს შრეობრივი სტრუქტურის სრულ მოშლას, მრავლად ვლინდება დაღუპული ნეირონები, თრომბირებული სისხლძარღვები და ერთორციტების პერივასკულური გროვები.

დადასტურებულია ჰიპერთერმიისადმი (41°C პირობებშიც კი) თავის ტვინის ქსოვილის მაღალი მგრძობიერება. ჰიპერთერმიული ზემოქმედების ერთ-ერთ ეფექტად მნიშვნელოვან გართულებად ცვრებრული სისხლძარღვების თრომბოზი მიგვაჩნია.

ПРИМЕНЕНИЕ МЕСТНОЙ ГИПЕРТЕРМИИ ВЫЗЫВАЕТ ЗНАЧИТЕЛЬНЫЕ МОРФОЛОГИЧЕСКИЕ ИЗМЕНЕНИЯ В МОЗГОВЫХ ТКАНЯХ КРЫС

Х.Ш. Бичер, Н.П. Мутагвария, М.И. Небиеридзе*, М. Табатадзе**

Валей Кансер Институт, Лос Анджелес, Калифорния, США; * Институт физиологии им. И.С. Бериташвили, Тбилиси, Грузия

РЕЗЮМЕ

Касательно ткани центральной нервной системы, в публикациях имеются существенные разногласия по поводу необратимых нарушений, вызванных локальной гипертермией. Мы попытались получить более конкретные данные относительно чувствительности мозговой ткани к гипертермическому воздействию и его эффекту, проявляющемуся в гистологических изменениях непосредственно после завершения воздействия.

Для достижения стабильных уровней температуры (41, 43 и 45°C) мозговой поверхности, необходимая область коры головного мозга белых крыс, через небольшое крааниальное окно, в течение 60 мин орошалась подогретой до нужной температуры искусственной спинномозговой жидкостью. Серийные коронарные срезы головного мозга, окрашенные азур-эозином, анализировались под световым микроскопом.

Температура 41°C привела лишь к незначительным поверхностным нарушениям и, в нескольких случаях, были выявлены отдельные тромбированные церебральные микрососуды.

За повышением температуры еще на 2°C последовали тяжелые повреждения мозговой ткани: в центральной части воздействия слоистая структура коры частично была разрушена. В результате воздействия температурой 45°C, была выявлена полная деструкция слоистой структуры, гибель нейронов, большое количество тромбированных сосудов и периваскулярные скопления эритроцитов.

Подтверждена высокая чувствительность ткани головного мозга к гипертермическому воздействию, даже при температуре 41°C. Полагаем, что цереброваскулярный тромбоз является одним из наиболее существенных осложнений при гипертермии головного мозга.

ოქსიტოცინის გავლენა სხვადასხვა სქემის სტრუქტურული მირთავების ქცემის ფსიქომოციურ მახასიათებლებზე

ნ. ბუკია, მ. ბუცხრიკიძე, მ. სვანიძე

ო. ბერიტაშვილის ფიზიოლოგიის ინსტიტუტი, თბილისი

მიღებულია 2.08.2007

ნაშრომის მიზანი იყო შეგვესწავლა ვირთავებში ქრონიკული იმობილიზაციური სტრესის (2 საათი 10 დღის განმავლობაში) ფონზე ოქსიტოცინის შეყვანით აღმოცენებული ქცევითი მახასიათებლების გენდერული განსხვავება. ცხოველის ემოციური ფონის დადგენას ვახდენდით “ღია ველის” ტესტით იმობილიზაციის დაწყებამდე, იმობილიზაციის დამთავრებისთანავე, იმობილიზაციიდან 24 საათისა და 7 დღის შემდეგ. გათვალისწინებული იყო: ქცევის ფსიქომოციური ფონური მაჩვენებელი, იმობილიზაციის, ანუ სტრესული ფაქტორის, მოქმედების პერიოდი, სტრესის ფსიქოპათოლოგიური გამოვლინება, ქცევითი მაჩვენებლების აღდგენა.

ცხოველები დაყოფილი იყო ორ ჯგუფად: საცდელი ჯგუფის ცხოველებში შეგვეყვდა ოქსიტოცინი (Oxytocin, Gedeon Richter), დოზით 2 მკ ცხოველზე, ექსპერიმენტის დაწყებამდე 15-20 წთ-ით ადრე, პერიტონეუმში, ხოლო საკონტროლო ჯგუფის ცხოველებში – იგივე რაოდენობის NaCl-ის იზოტონური ხსნარი.

ქრონიკული იმობილიზაციის შედეგად როგორც მამრ, ასევე მდედრ ვირთავებში მოხდა ქცევის ფსიქომოციური მახასიათებლების შეცვლა. იმობილიზაციური სტრესის საწყის ეტაპზე ორივე სქემის საკონტროლო ცხოველებში მოიმატა განგაშის და შფოთვის რეაქციამ, ხოლო შემდეგ ეტაპზე განვითარდა დეპრესიის მსგავსი მდგომარეობა. ოქსიტოცინის შეყვანის ფონზე, მდედრი ვირთავების ქცევის ფსიქომოციური მაჩვენებლები, იმობილიზაციიდან 24 საათის შემდეგ დაუბრუნდა ნორმას, მამრი ვირთავების იგივე მაჩვენებლები კი მხოლოდ 7 დღის შემდეგ.

კეთდება დასკვნა, რომ ოქსიტოცინს გაჩნია ანქსიოლიზური გავლენა და შეუძლია იმ ფსიქიკური პროცესების დარღვევების პრევენცია, რომელიც თან ახლავს ემოციურ სტრესს. ამასთან, აღმოცენებული პასუხების მხრივ არსებობს გენდერული განსხვავება.

საკვანძო სიტყვები: ოქსიტოცინი, სტრესი, იმობილიზაცია, გენდერული განსხვავება, ფსიქომოციური ქცევა, ვირთავა

პირობითი შიში ან ახალი გარემო იწვევენ ორგანიზმის სასიცოცხლო ფუნქციების ცვლილებას. ემოციურ-სტრესული მდგომარეობის კვლავწარმოქმნა ექსპერიმენტში შესაძლებელია სხვადასხვა სტრესული ფაქტორების

მოქმედებით, როგორცაა მტკივნეული გამღიზიანებელი, იმობილიზაცია, ელექტრული სტიმულაცია, ნეიროქიმიური აქტივაცია. ჩვენს გამოკვლევებში სტრესოგენურ ფაქტორად ავირჩიეთ ქრონიკული იმობილიზაცია. აღნიშნული მოდელი საშუალებას იძლევა შეიქმნას ინტენსიური ემოციური დაძაბულობა მწვავე კონფლიქტური სიტუაციის შექმნით. კონფლიქტი იქმნება თავისუფლების ბუნებრივ მოთხოვნილებასა და მის დაკმაყოფილებას შორის. მიუხედავად მცდელობისა, ცხოველი ვერ ასერხებს და აღწიოს თავი აღნიშნულ სიტუაციას. ეს მოდელი საშუალებას გვაძლევს შევისწავლოთ ემოციური სტრესის ფორმირების პროცესი. ემოციოგენურ-სტრესული მოქმედების შედეგად ფსიქოპათოლოგიური გამოვლინების კორექციისათვის გამოიყენება ისეთი ფსიქოტროპული პრეპარატები, რომლებიც აძლიერებს ორგანიზმის ბუნებრივ ჰომეოსტაზურ პროცესებს. ასეთი მოქმედება შესაძლებელია გააჩნდეს ნეიროჰიპოფიზურ ჰორმონს – ოქსიტოცინს [1, 2, 3, 4].

მასალა და მეთოდები

ცდები ტარდებოდა ორივე სქესის ზრდასრულ ვირთაგვებზე ($n = 16$), წონით 200-230 გ. მამრი და მდედრი ვირთაგვები მოთავსებული იყვნენ ცალ-ცალკე გალიებში 14 სთ-იანი განათების პირობებში. ექსპერიმენტები ტარდებოდა ცხოველების გამოყენებისა და მოვლის საერთაშორისო ნორმების გათვალისწინებით. ცხოველის ემოციური ფონის დადგენას ვახდენდით “ღია ველის” ტესტით იმობილიზაციის დაწყებამდე, იმობილიზაციის დამთავრებისთანავე, იმობილიზაციიდან 24 საათისა და 7 დღის შემდეგ. ტესტირების წინ ცხოველები ცალ-ცალკე თავსდებოდა ბნელ ყუთში 5 წუთით, რის შემდეგ ისინი გადაგვეყვავდა ღია ველის ცენტრალურ კვადრატზე. ვირთაგვების ქცევაზე დაკვირვება მიმდინარეობდა 5 წთ განმავლობაში. რეგისტრირდებოდა ცენტრში შესვლის, გადაკეთილი კვადრატების, თავის აწევის, ვერტიკალური დგომებისა და ფეკალური ბოლუსების რაოდენობა. აღირიცხებოდა გრუმიანგების და “სოროს” რეფლექსი.

ფსიქომოციური სტრესის გამოწვევას ვახდენდით ორგანული მიზის გალიაში, რომელსაც გააჩნდა მოძრავი ტიხარი, რომლის მეშვეობითაც ხდებოდა ცხოველის გაუმძრავება. ქრონიკულ იმობილიზაციას ვახორციელებდით დღეში 2-2 საათით, 10 დღის განმავლობაში. ემოციური სტრესის ფორმირებაზე იმობილიზაციის შესწავლის დროს გათვალისწინებული იყო ქცევის ფსიქომოციური ფონური მანევრებელი, იმობილიზაციის ანუ სტრესოგენური ფაქტორის მოქმედების პერიოდი, სტრესის ფსიქოპათოლოგიური გამოვლინება, ქცევითი მანევრებლების აღდგენა.

ცხოველები დაყოფილი იყო ორ ჯგუფად – საცდელი ჯგუფის ცხოველებში შეგვეყვავდა ოქსიტოცინი (Oxytocin, Gedeon Richter) დოზით 2 მკგ, ექსპერიმენტის დაწყებამდე 15-20 წთ-ით ადრე, პერიტონეუმში, ხოლო საკონტროლო ჯგუფის ცხოველებში – იგივე რაოდენობის NaCl-ის იზოტონური ხსნარი. მონაცემების სტატისტიკურ დამუშავებას ვახდენდით სტიუდენტის t-ტესტით.

შედეგები და ამათი განხილვა

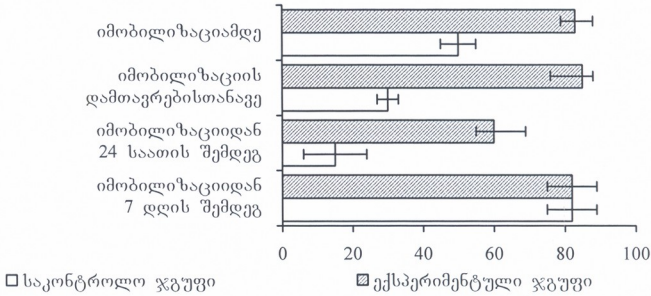
ქრონიკული იმობილიზაციის შედეგად როგორც მამრ, ასევე მდედრ ვირთაგვებში ხდება ქცევის ფსიქომოციური მახასიათებლების შეცვლა. იმობილიზაციური სტრესის საწყის ეტაპზე ორივე სქესის საკონტროლო ცხოველებში მოიმატა განგაშის და შფოთვის რეაქციამ, ხოლო შემდეგ ეტაპზე განვითარდა დეპრესიის მსგავსი მდგომარეობა – შემცირდა გადაკვეთილი კვადრატების რიცხვი, გრუშინგი, მოიმატა ბოლუსების რაოდენობამ. ოქსიტოცინის პერიტონეუმში შეყვანის შემდეგ ექსპერიმენტულ ცხოველებში, საკონტროლო ჯგუფის ცხოველებთან შედარებით, გაიზარდა საორიენტაციო-კვლევეთი აქტივობა, კერძოდ, გაიზარდა გადაკვეთილი კვადრატების ($p < 0,05$), ცენტრში შესვლის და თავის აწევთა რაოდენობა ($p < 0,01$), გრუშინგი ($p < 0,05$), შემცირდა განავლის ბოლუსების რაოდენობა, რაც მეტყველებს ცხოველებში ე.წ. “განგაშის“ რეაქციის შემცირებაზე, რომელიც მღრღნელებში შიშისა და შფოთვის რეაქციასთან ასოცირდება. როგორც ჩანს, ოქსიტოცინი ამცირებს სტრესით ინდუცირებულ შფოთვის რეაქციას და ახდენს ცხოველების ემოციური სტატუსის ნორმალიზაციას. იგი ამასთანავე ადაპტოგენური ზემოქმედებით უნდა ხასიათდებოდეს.

იმობილიზაციის დამთავრებიდან 24 საათის შემდეგ, სტრესირებული ვირთაგვების ემოციური ფონი მომატებული რჩებოდა ორივე სქესის ცხოველებში. შემცირებული იყო საორიენტაციო-კვლევეთი აქტივობა – გადაკვეთილი კვადრატების, ცენტრში შესვლის, ვერტიკალური დგომების რაოდენობა. ვინაიდან ღია ველში ცხოველის ქცევა ყალიბდება კვლევეთი და თავდაცვითი მოტივაციის საფუძველზე, ვფიქრობთ, რომ კვლევეთი აქტივობის შემცირება უნდა მიანიშნებდეს თავდაცვითი მოტივაციის და შიშის ემოციის მომატებაზე. ოქსიტოცინის შეყვანის ფონზე, ვირთაგვების ქცევის ფსიქომოციური მაჩვენებლები, იმობილიზაციიდან 24 საათის შემდეგ უკვე უბრუნდებოდა ნორმას. საკონტროლო სტრესირებული ვირთაგვების ქცევის ფსიქომოციური მაჩვენებლები კი იმობილიზაციიდან 7 დღის შემდეგაც რჩებოდა მომატებული (სურ. 1 და სურ. 2).

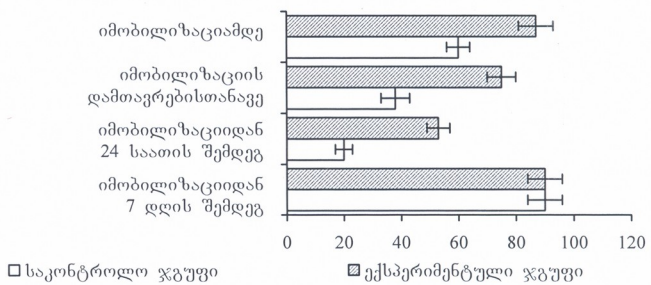
საინტერესოა, რომ ოქსიტოცინის ანქსიოლიზური გავლენა უფრო მკვეთრადაა გამოხატული მდედრ ვირთაგვებში, მამრ ვირთაგვებთან შედარებით. ამის მიზეზი, ვფიქრობთ, უნდა იყოს ის ფაქტი, რომ მდედრ ვირთაგვებში მამრ ვირთაგვებთან შედარებით, ოქსიტოცინის შეყვანის ფონზე, სარწმუნოდ მატულობს გრუშინგული რეაქტივობის როგორც სიხშირე, ასევე ხანგრძლივობა. თუ გავითვალისწინებთ, რომ გრუშინგი მონაწილეობს თვითრეგულაციური სისტემების ჩართვის პროცესში, შეიძლება ვივარაუდოთ, რომ ოქსიტოცინის შეყვანის საპასუხოდ ირთვება ადაპტოგენური მექანიზმები, რომლებიც იწვევს ორგანიზმის მდგრადობის გაზრდას სტრესული გარემოს მიმართ.

არსებობს რამოდენიმე მექანიზმი, რომლის დახმარებითაც ოქსიტოცინმა შეიძლება შეამციროს ჰიპოთალამურ-ჰიპოფიზურ-ადრენალური სისტემის პასუხები სტრესზე. სავარაუდოდ, ოქსიტოცინის ქრონიკული შეყვანის პირობებში იგი მოქმედებს ჰიპოფიზის ადრენოკორტიკოტროპულ ჰორმონზე და, შესაბამისად, ააქტივებს კორტიკოსტერონის და კორტიზოლის გამო-

თავისუფლებას. გარდა ამისა, ოქსიტოცინი შეიძლება უშუალოდ იყოს ჩართული ჰიპოთალამუსის პარავენტრიკულური ბირთვის წვრილუჯრედოვანი ნეირონებიდან კორტიკოტროპინ-რელიზინგ ფაქტორის სინთეზსა და სეკრეციაში. ვინაიდან ეს უკანასკნელი თვითონ ახდენს ოქსიტოცინის გამოყოფას ჰიპოთალამუსის პარავენტრიკულური ბირთვის მსხვილუჯრედოვანი ნეირონებიდან, ეს შეიძლება განვიხილოთ როგორც უარყოფითი უკუკავშირი [5, 6, 7, 8].



სურ. 1. ოქსიტოცინის გავლენა „ღია ველში“ გადაკვეთილი კვადრატების რაოდენობაზე მდებარე ვირთაგუბებში.



სურ. 2. ოქსიტოცინის გავლენა „ღია ველში“ გადაკვეთილი კვადრატების რაოდენობაზე მამრ ვირთაგუბებში.

მეორე მხრივ, ცნობილია, რომ ფიზიოლოგიური პროცესების რეგულაციაში მნიშვნელოვანი როლი ენიჭება სასქესო ჰორმონებს. სასქესო ჰორმონების მოქმედების ქცევითი ეფექტები მკვეთრად განსხვავებულია საპირისპირო სქესის ცხოველებში. თავისთავად, ფსიქოემოციური სტრესი იწვევს სასქესო ჰორმონების შემცველობის ცვლილებას პერიფერიულ

სისხლში. ოქსიტოცინის გამოთავისუფლება კი მნიშვნელოვნად ზრდის დამოკიდებული სასქესო ჰორმონების შემცველობაზე. სავარაუდოდ, ოქსიტოცინის მოქმედების ეფექტურობას მნიშვნელოვნად ზრდის ესტრადიოლი, ხოლო ანდროგენები (ტესტოსტერონი) კი აინჰიბირებს მას.

მაშასადამე, ოქსიტოცინს გაჩნია ანქსიოლიზური გავლენა და შეუძლია იმ ფსიქიკური პროცესების დარღვევების პრევენცია, რომელიც თან ახლავს ემოციურ სტრესს. ამასთან, აღმოცენებული პასუხების მხრივ, არსებობს გენდერული განსხვავება. ვფიქრობთ, რომ ოქსიტოცინშეყვანილ ცხოველებში თვითრეგულაციური მექანიზმები არ ირღვევა.

ლიტერატურა

1. *Argiolas A., Gessa G.L.* Neurosci. Biobehav. Rev., 1991, 15, 217-231.
2. *Crine A.F., Boulangar B., Nizet G.* Regul. Pept., 1983, 5, 145-152.
3. *Ferris C.F.* Novartis Found. Symp., 2005, 268, 190-198.
4. *Geary D.C., Flinn M.V.* Psychol. Rev., 2002, 109, 745-750.
5. *Kosfeld M.* Nature, 2005, 435, 673-676.
6. *Libezon I., Chalmers D.T., Mansour A., Lopez I., Watson S.J., Young E.A.* Brain Res., 1994, 650, 317-322.
7. *Lim M.M., Nair H.P., Young L.J.* J.Comp. Neurol., 2005, 487, 75-92.
8. *Taylor S.E., Klein L.C., Lewis B.P., Gruenwald T.L., Gurung R.A.R., Updegraff T.A.* Psychol. Rev., 2000, 107, 441-429.

ВЛИЯНИЕ ОКСИТОЦИНА НА ПАРАМЕТРЫ ПСИХОЭМОЦИОНАЛЬНОГО ПОВЕДЕНИЯ СТРЕССИРОВАННЫХ КРЫС РАЗНОГО ПОЛА

Н.Г. Букия, М.П. Буцхрикидзе, М.Д. Сванидзе

Институт физиологии им. И.С. Бериташвили, Тбилиси

РЕЗЮМЕ

Целью работы было исследовать половые различия влияния окситоцина на психоэмоциональные параметры поведения крыс на фоне хронического иммобилизационного стресса (2 часа, в течение 10 дней). Эмоциональный фон животного определяли с помощью теста “открытого поля” до, после и спустя 24 часа и 7 дней после иммобилизации. Принимали во внимание: фоновый показатель психо-эмоционального поведения, время действия иммобилизационного стрессового фактора, проявления психопатологического стресса, восстановление параметров поведения.

Животные разделены были на две группы: экспериментальная группа получала окситоцин (Oxytocin, Gedeon Richter, Венгрия) в дозе 2 мкг на животное, за 15-20 минут до начала эксперимента, интраперитонеально, а контрольная группа – такое же количество изотонического раствора поваренной соли. Для статистической обработки данных использовали t-тест Стьюдента.

Хроническая иммобилизация у крыс обоих полов меняет психо-эмоциональные параметры поведения. На начальной стадии иммобилизации, у контрольных животных

увеличиваются реакции тревоги и беспокойства, а на следующем этапе развивается состояние, подобное депрессии. По данным поведенческих параметров, мы получили разные ответы у особей разного пола. В частности, анксиолитическое действие окситоцина было лучше выражено у самок по сравнению с самцами. На фоне введения окситоцина, психо-эмоциональные параметры поведения самок крыс, через 24 часа после иммобилизации, приближались к норме. Те же параметры у самцов крыс восстанавливались только на седьмой день.

В заключение делается вывод, что окситоцин обладает анксиолитическим действием и имеет способность предупреждать нарушения психических процессов, которые сопутствуют эмоциональному стрессу; кроме этого, судя по полученным данным существуют и половые различия.

STRESS-INDUCED BEHAVIORAL RESPONSES TO OXYTOCIN ADMINISTRATION WITH RELATION TO GENDER DIFFERENCES

N. Bukia, M. Buckhrikidze, M. Svanidze

I. Beritashvili Institute of Physiology, Tbilisi

SUMMARY

Effect of oxytocin on psycho-emotional patterns of behavior after chronic immobilization stress (10 days, during 2 hours) was investigated. Emotional background and behavioral patterns of rats were determined by "open field" test, prior, immediately after, and 24 hours and 7 days after immobilization. In our investigation following parameters, as the background indices of psycho-emotional behavior, were studied: action period of immobilization or stressful factor, expression of psychopathologic stress and recovery period.

Experiments were carried out in male and female rats, weighing 150-200 g. The animals were divided into two groups. In experimental groups oxytocin (Oxytocin. Gedeon Richter, Hungary) was injected intraperitoneally (2 μ g per animal) 15-20 minutes before the immobilization; animals of the control group were injected with isotonic saline (0.2 ml). Student's *t*-test was used for statistical evaluation of the data.

The chronic immobilization changed parameters of psycho-emotional behavior of both female and male rats. On the initial stage of immobilization the anxiety in the control group of animals was enhanced and developed a condition similar to depression.

According to the tests carried out in male and female rats, we established behavioral parameters, which could be described as follows: The clear anxiolytic effect of oxytocin was better demonstrated in female animals. After injection of oxytocin 24 hours after immobilization, no difference was observed in behavior of the tested group against the control rats before immobilization. As for the male rats, their emotional state achieved this parameters only 7 days later.

It is suggested that oxytocin increases exploratory activity, reduces the stress-induced fear and anxiety, and normalizes the emotional state of animals. Probably, oxytocin has the adaptogenic effect as well.

საქ. მეცნ. აკად. მაცნე, სერ. ბიოლ. ა, 2007, ტ. 33, № 5.

Известия АН Грузии, сер. биол. А, 2007, т. 33, № 5.

Proc. Georgian Acad. Sci., Biol. Ser. A, 2007, vol. 33, No. 5.

ОСОБЕННОСТИ ИММУНОЛОГИЧЕСКОЙ РЕАКТИВНОСТИ ОРГАНИЗМА И НЕСПЕЦИФИЧЕСКИХ ФАКТОРОВ ЗАЩИТЫ У ПАЦИЕНТОВ, ПЕРЕНЕСШИХ ОПЕРАЦИЮ КЕСАРЕВА СЕЧЕНИЯ НА ФОНЕ ПРЕЭКЛАМПСИИ

К. Гвасалия, И. Мухадзе, Д. Джинчарадзе

Тбилисский государственный медицинский университет

Принята 9.09.2007

В представленной работе приводятся данные анализа клинических и иммунологических исследований 128 беременных и родильниц, перенесших операцию кесарева сечения на фоне преэклампсии, которым в динамике, наряду с общепринятыми на сегодняшний день лечебными мероприятиями (контрольная группа – 30), проводилась фазеротерапия (основная группа – 98). Нами проводилось открыто контролируемое проспективное исследование с параллельным контролем. В результате анализа полученных данных, можно заключить, что предложенный нами метод терапии является эффективным, простым и доступным, позволяющим заметно улучшить лечение и исход беременности.

Ключевые слова: преэклампсия, квантовая терапия, фазер, кесарево сечение, иммунология

Как известно при преэклампсии имеет место осложненный гестационный процесс, который выявляется функциональными изменениями полиорганного характера.

По данным Э.К. Айламазяна [1] в развивающихся странах преэклампсия встречается в 6-8% случаев и превышает 20% – в развитых странах.

Снижение удельного веса акушерского сепсиса и послеродовых кровотечений, обусловило перемещение преэклампсии на первое место, и этот показатель колеблется в среднем в пределах 15-25%, а показатель перинатальных осложнений составляет примерно 56%.

Клинически преэклампсия выявляется мультисимптомно, а патогенез сложный и окончательно не изучен.

Вслед за Савелевой Г.М. [5] и др., характерные для эклампсии изменения нами сгруппированы в следующем виде:

- гиповолемиа,
- нарушение почечной и печеночной функций,

- недостаточность перфузии и диффузии в плацентарной системе,
- дистресс плода.

Полагаясь на литературные данные [2], сотрудники Кафедры акушерства и гинекологии ТГМУ (И. Мухадзе, М. Долидзе) [4] использовали, также, квантовую теорию (фазеротерапию) в акушерской практике. Мы же применили фазеротерапию в комплексе лечебно-превентивных мероприятий при преэклампсии, с целью снижения или предотвращения осложнений, связанных с беременностью и родами.

Фазеротерапия имеет иммунокорректирующее, противовоспалительное, болеутоляющее действие; она нормализует микроциркуляцию и многократно повышает скорость биохимических реакций.

МАТЕРИАЛ И МЕТОДЫ

С целью изучения влияния фазеротерапии на перинатальные исходы при преэклампсии, нами проведено проспективное исследование 128 беременных и рожениц, с параллельным контролем. В процессе исследования был использован, открыто контролируемый клинический метод исследования. Критерием включения в исследование служило соответствие клинических признаков заболевания международным стандартом и репродуктивный возраст (от 19 до 35 лет).

Пациенты были подразделены на две клинические группы: контрольную (30) и основную (98). В контрольную группу вошли беременные женщины, которым проводилась лишь традиционная терапия, в основную же вошли те пациенты, которым лечение преэклампсии проводилось фазером, в сочетании с общепринятыми лечебными мероприятиями. Клинико-иммунологические исследования проводились в динамике послеродового периода (на 1-е, 5-е и 7-е сутки).

Все обследованные страдали преэклампсией “чистой” формы, сочетанных форм среди обследованных не было.

В зависимости от степени тяжести течения преэклампсии, беременные были распределены на легкую и тяжелую формы преэклампсии.

Операции кесарева сечения проводились под общим интубационным наркозом; разрез делался по Новолу-Кохену, а сама операция – по модифицированному методу профессора А. Коридзе [3].

В динамике лечения, наблюдение за пациентами проводилось в условиях одного стационара, в одном и том же отрезке времени, т.е. осуществлялся параллельный контроль. Критериями исключения из клинического исследования были отказ пациента от дальнейшего участия в исследовании, осложнения в процессе лечения и атипичное течение заболевания.

Для проведения фазеротерапии был использован аппарат “Фазер” [4].

Иммунологические исследования проводились в периферической крови по методу Воуин-а.

РЕЗУЛЬТАТЫ И ИХ ОБСУЖДЕНИЕ

Проведенный анализ исследований выявил, что фазеротерапия, в сочетании с традиционными средствами лечения преэклампсии, позволила пролонгировать

беременность до срока родов. В динамике, на фоне лечения, было выявлено достоверное различие между сравниваемыми группами ($p < 0,01$). После операции кесарева сечения повышенное артериальное давление было зарегистрировано лишь у 5% беременных основной группы. В основной группе пациентов увеличение объема кровопотери не отмечалось.

Анализ данных оценки по шкале Ангар выявил, что в контрольной группе 7/8 баллов отмечено в 18% случаев, тогда как среди детей основной группы этот показатель выявлялся лишь в 6% случаев.

Данные о содержании количества лимфоцитов в периферической крови родильниц представлены в Таблице 1.

Таблица 1

Количественные показатели лимфоцитов у пациентов с преэклампсией, перенесших операцию кесарева сечения

Время обследования, сутки	Общие лимфоциты		Т-лимфоциты ОКТ ₃ ⁺ (%)	В-лимфоциты (%)
	абс. ($\times 10^9$ /л)	%		
1	1,26 \pm 0,10 < 0,01	15,4 \pm 1,0 < 0,05	48,2 \pm 2,2 < 0,01	13,4 \pm 1,2 < 0,02
5	1,64 \pm 0,10 < 0,001	16,0 \pm 1,0 < 0,01	50,6 \pm 2,2 < 0,001	16,0 \pm 1,0 > 0,05
7	1,72 \pm 0,16 < 0,002	18,4 \pm 1,2 < 0,01	62,2 \pm 2,4 < 0,01	19,0 \pm 1,2 > 0,05

Выявленная в послеоперационном периоде иммуносупрессия и снижение количества лимфоцитов можно объяснить стрессовым влиянием операционного вмешательства [6].

Прослеженная динамика изучения иммунного статуса выявила, что в основной группе пациентов количество лимфоцитов восстанавливалось уже к 5 дню послеоперационного периода.

На основании анализа полученных данных, нами выявлена высокая эффективность и целесообразность применения предложенной комплексной терапии беременных и родильниц с преэклампсией, перенесших операцию кесарева сечения.

ЛИТЕРАТУРА

1. Айламазян Э.К. Неотложная помощь при экстремальных состояниях в акушерской практике: Руководство. Москва, Медицина, 2003.
2. Джибладзе М. Физические основы лазеротерапии. Тбилиси, Цодна, 2001.
3. Коридзе А., Гвасалия К., Мухадзе И. Annals of Biomedical Res., 2004, 4, 25-28.
4. Мухадзе И.Г., Долидзе М.Н. Georgian Medical News, 2002, No 1, 64-67.
5. Савельева Г.М. В кн.: Мат. 36-го конгресса межд. общества по изучению патофизиологии беременности. Москва, 2004.
6. Щепатов В.В., Мазурская Н.М., Логушова Л.С. В кн.: Проблемы ОПГ – гестозов. Чебоксары, 1996.

ორბანიემის იმუნოლოგიური რეაქტიულობის და დაცვის არასპეციფიკური ფაქტორების შესწავლა პაციენტებში, რომელთაც ჩაუტარდა საკეისრო კვეთა პრეექლამპსიის ფონზე

კ. გვასალია, ი. მუხადზე, დ. ჯინჭარაძე

თბილისის სახელმწიფო სამედიცინო უნივერსიტეტი

რეზიუმე

ნაშრომში მოყვანილია იმ 28 პაციენტის კლინიკურ-იმუნოლოგიური კვლევის მაჩვენებლები, რომელთაც ჩაუტარდა საკეისრო კვეთის ოპერაცია პრეექლამპსიის ფონზე. შესწავლილი პაციენტები დაყოფილია ორ ჯგუფად: I – საკონტროლო (30), რომელთაც თერაპია ჩატარებული აქვთ ტრადიციული მეთოდით და II – ძირითადი (98), რომელთაც მკურნალობის კომპლექსში ჩართული ჰქონდათ ფაზეროთერაპია.

ჩვენ ჩატარეთ ღია კონტროლირებადი პროსპექტიული კვლევა, პარალელური კონტროლით.

ჩატარებული ანალიზის საფუძველზე შეიძლება დავასკვნათ, რომ ჩვენს მიერ მოწოდებული სამკურნალო კომპლექსი ეფექტური, მარტივი და ხელმისაწვდომია. ის საგრძნობლად აუმჯობესებს ორსულობის და მშობიარობის გამოსავალს.

PECULIARITIES OF IMMUNOLOGIC REACTIVITY OF AN ORGANISM AND NON-SPECIFIC DEFENSE FACTORS IN PATIENTS SUBJECTED TO CAESAREAN SECTION ON THE BACKGROUND OF PRE-ECLAMPSIA

K. Gwasalia, I. Mukhadze, D. Djincharadze

Tbilisi State Medical University

SUMMARY

The work presents findings from the analysis of clinical and immunologic studies conducted on 28 pregnant and women in childbirth, who have been subjected to Caesarean section on the background of pre-eclampsia and in treatment of which, along the conventional currently adopted measures (control group – n = 30), the physiotherapy was also applied (basic group, n = 98). The open-controlled, prospective examination, with the parallel control has been executed. As a result of analysis of the data obtained, it could be concluded that the therapeutic method proposed here is effective, simple, and accessible, allowing hence improving the course and outcome of pregnancy and childbirth.

ФАЗЕРЫ В КОМПЛЕКСЕ ЛЕЧЕБНЫХ МЕРОПРИЯТИЙ ПАЦИЕНТОВ С ПРЕЭКЛАМПСИЕЙ, ПЕРЕНЕСШИХ ОПЕРАЦИЮ КЕСАРЕВА СЕЧЕНИЯ

К. Гвасалия, И. Мухадзе, Д. Джинчарадзе

Тбилисский государственный медицинский университет

Принята 9.09.2007

В публикуемой работе приводятся данные клинических и параклинических исследований 128 женщин с преэклампсией, которым, наряду с традиционными, общепринятыми методами терапии (контрольная группа – 30 пациентов), проводилось лечение фотонами (основная группа – 98 пациентов) аппаратом Фазер. Пациенты были подразделены, также, с учетом степени тяжести преэклампсии.

Дизайн клинического исследования – открыто контролируемое проспективное исследование с параллельным контролем.

Проведенный анализ в динамике беременности и родов выявил, что предложенный метод является простым, доступным и дешевым, позволяющим заметно улучшить исход беременности и родов.

Ключевые слова: преэклампсия, Фазер, фотоны, кесарево сечение, эхоскопия

Преэклампсия на сегодняшний день остается одной из наиболее сложных и наиболее обсуждаемых проблем акушерской науки и практики. По данным Мозговой Е.В. и др. [1] частота преэклампсий достигает, в целом, 8,7%. Материнская смертность варьирует от 0,4%, до 5,8%, в зависимости от применяемых методов лечения [3, 4].

Г.М.Савельева считает, что наиболее частой ошибкой при преэклампсии является пролонгирование беременности при отсутствии эффекта от лечения.

Внедрение массивных объемов лечения, несмотря на апробирование всевозможных средств, не снизило осложнений и материнскую смертность.

Врачи не всегда просчитывают риск, связанный с преэклампсией; своевременное родоразрешения обеспечивает профилактику ожидаемых осложнений и последствий.

Учитывая действие фотонов (фазера) [2] на организм, представляется весьма интересным и актуальным использование и внедрение данного метода в акушерскую практику для лечения преэклампсии.

МАТЕРИАЛ И МЕТОДЫ

С целью изучения влияния фазера на исходы со стороны матери и плода при преэклампсии, проведены наблюдения на 128 пациентах; осуществлялся параллельный контроль.

Пациенты были разделены на две группы (контрольная – 30 и основная – 98) среди них проводилось почти идентичное лечение, разница заключалась лишь в проведении фазеротерапии, наряду с традиционными средствами, в основной группе пациентов.

Эти пациенты родоразрешены операцией кесарева сечения. Показанием к производству кесарева сечение, наряду с преэклампсией, служило:

- преждевременная отслойка нормально расположенной плаценты (10),
- предлежание плаценты (4),
- поперечное положение плода (5),
- анатомически узкий таз (7),
- клинически узкий таз (4),
- неполноценный рубец на матке после консервативной миомэктомии со вскрытием полости матки (2),
- предлежание пуповины (1),
- лобное предлежание головки плода (1),
- миопия высокой степени (6),
- разрыв промежности III степени при предыдущих родах (1),
- ягодичное предлежание на фоне массы плода более 3600 г (3),
- физиопафия (4).

Необходимо отметить, что среди всех беременных с тяжелой формой преэклампсии, после проводимого лечения был достигнут положительный терапевтический эффект. Родоразрешение операцией кесарева сечения происходило исключительно по показаниям, которые указаны выше.

В динамике исследования для проведения терапии фотонами был использован аппарат Фазер [2]. Ультразвуковое исследование проводили аппаратом Aloka S30-50, с частотой 3,5 и 5 МГц, для трансабдоминальных датчиков.

Данные исследования обрабатывались с помощью статистической программы. Статистически значимым принимали $p < 0,05$.

РЕЗУЛЬТАТЫ И ИХ ОБСУЖДЕНИЕ

В послеродовом периоде, в периферической крови, в 30% случаев было выявлено относительное снижение показателей гемоглобина (100-110 г/л). Количество потерянной крови в ходе операции в основной группе пациентов составляло 460 ± 100 мл, тогда как в контрольной группе этот показатель достигал 670 ± 100 мл (абсолютный риск 28%, относительный риск 46%).

Потребление утеротонических средств (окситоцин) в основной группе пациентов заметно снижено, и составляет в среднем 25 ± 10 ед, $p < 0.05$.

В послеродовом периоде, в контрольной группе пациентов, в 1 случае диагностирована лохиометра, и в 2-х – субинволюция матки. В основной группе

пациентов, в 1 случае был диагностирован серьезный мастит и в 2-х случаях отмечался субфебрилитет. В таблицах 1, 2 представлена динамика ультразвуковых исследований.

Таблица 1

Данные ультразвуковых исследований женщин с преэклампсией при сроке беременности 36-37 недель

Показатели	Основная группа (n = 98)		Контрольная группа (n = 30)	
	Абс.	%	Абс.	%
В пределах нормы	54	55,10	16	53,33
Гипертонус матки	27	27,55	9	30,0
Преждевременное созревание плаценты	17	17,34	6	20,0
Эхопризнаки плацентарной недостаточности	29	29,59	10	33,33
Низкая плацентация и предлежание	6	6,12	2	6,66

Таблица 2

Данные ультразвуковых исследований женщин с преэклампсией при сроке беременности 38-40 недель

Показатели	Основная группа (n = 98)		Контрольная группа (n = 30)	
	Абс.	%	Абс.	%
В пределах нормы	67	68,36	19	63,33
Гипертонус матки	8	8,16	3	10,0
Преждевременное созревание плаценты	9	9,18	4	13,33
Эхопризнаки плацентарной недостаточности	5	5,10	2	6,66
Низкая плацентация и предлежание	67	68,36	19	63,33

Анализ УЗИ показателей проведенный в динамике исследования, наглядно выявил, что применение предложенного метода лечения преэклампсии вполне оправдано, эффективно и, следовательно, целесообразно.

ЛИТЕРАТУРА

1. *Мозговая Е.В.* Дисс. д-ра мед. наук, Санкт-Петербург, 2004.
2. *Мухадзе И., Долидзе М.* Georgian Medical News, 2002, 1, 64-67.
3. *Conz P.A., Catalano C.Y.* Ital. Nefrol., 2003, 20, 15-22.
4. *Von Dadelszen P., Modee L.A., Roberts Y.M.* Hypertens. Pregnancy, 2003, 22, 143-148.

ფაზეროთერაპია პრეეკლამსიის ფონზე წარმოებულ საკეისრო კვეთის მკურნალობის კომპლექსში

კ. გვახალია, ი. მუხადზე, დ. ჯინჭარაძე

თბილისის სახელმწიფო სამედიცინო უნივერსიტეტი

რეზიუმე

წინამდებარე ნაშრომში მოყვანილია მკურნალობის კომპლექსში ფაზეროთერაპიის ჩართვის კვლევის მონაცემები იმ 128 პაციენტში, რომელთაც ჩაუტარდა საკეისრო კვეთის ოპერაცია პრეეკლამსიის ფონზე. გამოკვლეული პაციენტები დაყოფილია ორ ჯგუფად: I – საკონტროლო (30) და II – ძირითადი (98).

კვლევა დაგეგმილი და შესრულებულია, როგორც ღია კონტროლირებადი პროსპექტიული კვლევა, პარალელური კონტროლით.

ორსულობისა და მშობიარობის დინამიკაში ჩატარებულმა ანალიზმა გამოავლინა, რომ მოწოდებული მეთოდი მარტივი, ხელმისაწვდომი და იაფია, და საშუალებას გვაძლევს საგრძნობლად გავაუმჯობესოთ ორსულობის და მშობიარობის გამოსავალი.

FASER IN COMPLEX TREATMENT OF PATIENTS WITH PRE-ECLAMPSIA, SUBJECTED TO CAESAREAN SECTION

K. Gwasalia, I. Mukhadze, D. Djincharadze

Tbilisi State Medical University

SUMMARY

The paper presents the findings of clinical and paraclinical investigation of the 128 women with pre-eclampsia, treated with conventional methods of therapy (control group, n = 30), and those treated with photons, with an aid of special device Faser (baisc group, n = 98). The patients were divided according to severity of pre-eclampsia.

Analysis conducted in the dynamic of pregnancy and childbirth, has shown that the method proposed is simple, accessible, and affordable, allowing considerable improvement of pregnancy and childbirth.

FUNCTIONAL STATE OF VISUAL SYSTEM IN CONGENITAL OPTIC NERVE ANOMALY-MYELINATED NERVE FIBRES WITHOUT OCULAR AND SYSTEMIC ASSOCIATION

E. Tsitsiashvili

Georgian National Center of Ophthalmology and Neurology, Tbilisi

Accepted 17.09.2007

Myelinated nerve fibers is congenital optic nerve anomaly. In eyes with myelinated nerve fibers the ganglion cells retain a myelin sheath. The objective of our investigation was to estimate functional state of the visual system in myelinated nerve fibers, without ocular and systemic association. Clinical researches were based on the analysis of results of 46 patients (50 eyes) of either sex with myelinated nerve fibers, without ocular and systemic association at the age from 6 to 15 with visual acuity from 0.9 up to 1.0 (Group II) and also of 10 healthy children (20 eyes; control Group I).

We used the special computer software ZEBRA (Shamshinova A.M., Belezzerov A.E.), psychophysical method of visiocontrastometry for determination of the topography of spatial contrast sensitivity, OFF-ON (Shamshinova A.M., Petrov A.S.) psychophysical method of static campimetry for determination of the topography of color sensitivity and activity of on-off channels of the retinal cone system. The symptoms of functional disturbance of visual system in myelinated nerve fibers without ocular and systemic association: normal achromatic spatial contrast sensitivity in the domain of all (high, medium and low) frequencies; decrease in color spatial contrast sensitivity in the domain of high frequencies; decrease in contrast sensitivity-activity of on-off channels of the retinal cone system; normal sensitivity to saturated colors (red, green and blue); decrease in color sensitivity to unsaturated red and green colors; normal sensitivity to blue unsaturated color in both central and paracentral zone (1° , 5° , 10°) of the retina; changes in red and green color sensitivity in the central zone (1°) of the retina.

Our findings reflect the functional changes in different channels of the visual system and indicate the absence of organic changes within the retinal cone system in the myelinated nerve fibers.

Key words: congenital optic nerve anomaly, myelinated nerve fibers, color sensitivity, contrast sensitivity, on-off retinal cone system

Myelinated nerve fibers is congenital optic nerve anomaly. In normal eyes, optic nerve myelination stops at the cribriform plate. In eyes with myelinated nerve fibers the ganglion cells retain a myelin sheath. The myelinated nerve fibers are found in 0.3-1% of

humans, prevalently in men, and in 80% of cases monolaterally. The myelinated nerve fibers appear to be a non-progressive abnormality, which is mostly asymptomatic and presents occasionally at the examination of the eye fundus [6, 7].

At the present time, the functional state of the varying parallel channels of the visual system in myelinated nerve fibers remain a puzzle. Therefore, it remains so far a topical problem in clinical ophthalmology [12, 13].

The objective of our investigation was to estimate functional state of the visual system in myelinated nerve fibers without ocular and systemic association.

MATERIALS AND METHODS

Clinical researches were based on the analysis of results of 46 patients (50 eyes) of either sex with myelinated nerve fibers without ocular and systemic association, at the age from 6 to 15 with visual acuity from 0.9 up to 1.0 (Group II) and also 10 healthy children (20 eyes; control Group I).

In addition to routine ophthalmologic methods of research, we also used the special computer softwares ZEBRA (Shamshinova A.M., Belezzerov A.E.), a psychophysical method of visiocontrastometry for determination of the topography of spatial contrast sensitivity, OFF-ON (Shamshinova A.M., Petrov A.S.) psychophysical method of static campimetry for determination of the topography of color sensitivity and activity of on-off channels of the retinal cone system [1, 4]. Statistical analysis of results was performed with ANOVA.

The spatial contrast sensitivity study was made with the use of a computer software ZEBRA. On the monitor of IBM-compatible computer vertical or horizontal sinusoidal lattice-pattern of alternating dark and light achromatic or color (red, green, and blue) parallel bands of various spatial frequency from 0.5-22.0 c/degree are shown to the patient from the distance of 2 m. The field of study is 6°. For each spatial frequency a minimal contrast of the pattern is found at which it remains visible. Under contrast sensitivity the value is implied that is reverse to the minimal contrast. In accordance with the spatial contrast sensitivity study a graph was plotted of spatial contrast sensitivity dependence on frequency of the patterns represented on the screen. The use in the given program of color patterns together with the achromatic ones offers a possibility to study the both achromatic and color spatial contrast sensitivity [3].

Using the method of static campimetry (software OFF-ON) we have studied the topography of contrast and color sensitivity in the central and paracentral zones of the retina; contrast sensitivity in response to achromatic stimuli lighter and darker than the gray background; color sensitivity in response to saturated color stimuli of different wavelength and brightness on the color contrast and gray backgrounds, as well as to the unsaturated stimuli of similar lightness: pink, light-green, light-blue, on the gray background.

Changes in the color and contrast sensitivity were determined in terms of the alteration of sensorimotor reaction time at each examined point of visual field. The lengthening of the sensorimotor reaction time in response to the presentation of relevant stimuli pointed to the functional deviation in the work of channels of retinal cone system [2].

RESULTS AND DISCUSSION

Under normal condition (Group I) incidence of achromatic and chromatic spatial contrast sensitivity are maximal at medium frequencies and minimal at high frequencies; the distribution of dependence of sensorimotor reaction time on the brightness (lighter and darker than the background) and spectral composition of stimulus at each given point of visual field is symmetric (Table 1).

Table 1

The thresholds for spatial contrast sensitivity (SCS) to achromatic and chromatic patterns of various frequencies (0.5-22.0 c/degree) and indices of sensorimotor reaction time (SMRT, in ms) to achromatic and unsaturated chromatic stimuli in 1°, 5°, 10° from the center

		SCS Thresholds (M ± m)				
		0,5-2,0		4,0-8,0		10,0-16,0
I n=20	A	40.4 ± 2.2		41.6 ± 2.0		14.1 ± 2.1
	R	38.2 ± 2.4		38.5 ± 2.4		16.1 ± 1.9
	G	39.8 ± 2.5		38.4 ± 2.0		18.3 ± 2.2
	B	36.7 ± 1.9		33.8 ± 2.3		16.4 ± 2.1
II n=50	A	40.3 ± 2.1		41.5 ± 2.1		14.4 ± 1.9
	R	38.0 ± 2.2		38.4 ± 2.4		10.8 ± 2.0
	G	39.5 ± 2.5		38.2 ± 2.3		10.2 ± 1.9
	B	36.0 ± 2.0		33.2 ± 2.4		11.3 ± 2.1
		SMRT Indices (M ± m)				
		A-on	A-off	R	G	B
I n = 20	1°	0.25 ± 0.05	0.26 ± 0.07	0.28 ± 0.06	0.27 ± 0.05	0.29 ± 0.06
	5°	0.27 ± 0.05	0.29 ± 0.06	0.27 ± 0.08	0.28 ± 0.06	0.29 ± 0.07
	10°	0.27 ± 0.07	0.28 ± 0.07	0.27 ± 0.06	0.29 ± 0.07	0.30 ± 0.06
II n = 50	1°	0.69 ± 0.06	0.66 ± 0.06	0.75 ± 0.06	0.76 ± 0.08	0.29 ± 0.07
	5°	0.67 ± 0.08	0.67 ± 0.07	0.28 ± 0.09	0.28 ± 0.07	0.30 ± 0.06
	10°	0.68 ± 0.06	0.68 ± 0.08	0.27 ± 0.07	0.29 ± 0.08	0.31 ± 0.08

Patterns: A – achromatic, R – red, G – green, B – blue. Achromatic stimuli: A-on – lighter than background, A-off – darker than background; unsaturated chromatic stimuli: R – red, G – green, B – blue. I – control group, II – group II.

The symptoms of functional disturbance of visual system in myelinated nerve fibers without ocular and systemic association: normal achromatic spatial contrast sensitivity in the domain of all (high, medium, and low) frequencies; decrease in color spatial contrast sensitivity in the domain of high frequencies; decrease in contrast sensitivity-activity of on-off channels of the retinal cone system; normal sensitivity to saturated colors (red, green, and blue); decrease in color sensitivity to unsaturated red and green colors; normal sensitivity to blue unsaturated color both central and paracentral zone (1°, 5°, 10°) of the retina; changes in red and green color sensitivity in the central zone (1°) of the retina (Table 1).

The most ample X-ganglion cells are found to be concentrated in the fovea and are responsible for formed vision. Consequently, their functions in myelinated nerve fibers are impaired. Y-ganglion cells, playing a role in temporal and motor perception, and giving rise to the magnocellular pathway, in myelinated nerve fibers appear to be normal [8, 11].

Sensorimotor reaction time to saturated colors (red, green, and blue) is normal that testifies to the lack of organic changes in the retinal cone system in myelinated nerve fibers.

Reduction of spectral sensitivity to unsaturated color stimuli and normal spectral sensitivity to unsaturated blue stimuli can be accounted for by their morphologic distinction, by different topographic distributions in the retina and by different density in various regions of the retina [5, 9, 10].

Reduction of spatial contrast, color and contrast sensitivity in the central zone of the retina seems to testify to the localization of the functional changes preferentially in this area of the retina and does not exclude the possibility of occurrence of derangement of inter-receptor connections in the external and internal layers of the retina in myelinated nerve fibers without ocular and systemic association.

REFERENCES

1. Белозеров А.Е., Шапиро В.М. Специализированная выставка "Медицина, Здоровье, Компьютер" (Москва, ВВЦ, 31 октября – 3 ноября 2000 г.): Официальный каталог и сборник тезисов. Москва, 2000.
2. Шамшинова А.М., Барсегян Г.Л., Дворянчикова А.П. и др. В кн.: Мат. научно-практич. конф. "Актуальные вопросы детской офтальмологии". Москва, 1997.
3. Шамшинова А.М., Шапиро В.М., Белозеров А.Е. и др. Контрастная чувствительность в диагностике заболеваний зрительного анализатора. Методическое пособие для врачей.- Москва, 1996.
4. Шамшинова А.М., Яковлева А.А., Романова У.В. Клиническая физиология зрения.- Москва, ПБОЮЛ "Т.М.Андреева", 2002.
5. Ahnelt P.K., Kolb H., Pflug R. J. Comp. Neurol., 1987, 255, 18-34.
6. Apple D.J., Rabb M.F., Walsch P.M. Surv. Ophthalmol., 1982, 27, 3-41.
7. Britton R.J., Drance S.M., Schulzer M.D., Douglas G.R., Mawson D.K. Am. J. Ophthalmol., 1987, 103, 497-504.
8. Cicerone C.M., Neger J.L. Vision Res., 1989, 29, 115-128.
9. Curcio C.A., Sloan K.R., Packer O., Hendrickson A.E., Kalina R.E. Science, 1987, 236, 579-582.
10. DeMonasterio F.M., Schein S.J., McCrane E.P. Science, 1981, 213, 1278-1281.
11. Gouras P. Color Vision. Prog. Ret. Res., 1984, 3, 227-261.
12. Jonas J.B., Gusek G.C., Neumann G.H. Invest. Ophthalmol. Vis. Sci., 1998, 29, 1151-1158.
13. Kanski J. Edinburg London New York Oxford, International Edition, Clinical Ophthalmology, 2007, 79-89.

მხედველობის სისტემის ფუნქციური მდგომარეობა მხედველობის ნერვის დისკის მიელინური ბოჭკოების დროს

ე. ციციაშვილი

ოფთალმოლოგიისა და ნევროლოგიის ეროვნული ცენტრი, თბილისი

რეზიუმე

მხედველობის ნერვის დისკის მიელინური ბოჭკოები მხედველობის ნერვის დისკის თანდაყოლილ ანომალიებს მიეკუთვნება. აღნიშნული ანომალიის დროს მხედველობის სისტემის პარალელური არხების ფუნქციური მდგომარეობა ბოლომდე შესწავლილი არ არის. ამდენად, ჩვენი კვლევის მიზანი იყო მხედველობის ნერვის დისკის მიელინური ბოჭკოების დროს მხედველობის სისტემის სხვადასხვა პარალელური არხის ფუნქციური სიმპტომების გამოვლენა.

კლინიკური კვლევები ორივე სქესის, მხედველობის ნერვის დისკის მიელინური ბოჭკოებით 6-დან 15 წლამდე ასაკის 46 პაციენტის (50 თვალი) მონაცემთა ანალიზს ეფუძნებოდა. რუტინული ოფთალმოლოგიური კვლევების გარდა, ჩვენს მიერ გამოყენებულ იქნა ფსიქოფიზიკური კომპიუტერული მეთოდები: ZEBRA აქრომატული და ქრომატული სივრცითი კონტრასტული მგრძობელობის შესასწავლად და OFF-ON on-off კონტრასტული მგრძობელობისა და სპექტრული კონტრასტული მგრძობელობის შესასწავლად.

ფსიქოფიზიკურ სიმპტომთა კომპლექსი მხედველობის ნერვის დისკის მიელინური ბოჭკოების დროს, მხედველობის სისტემის სხვადასხვა პარალელური არხის დისფუნქციას ტოვოგრაფიულად ბადურის ცენტრალურ უბანში ასახავს. მიღებული შედეგები მხედველობის ნერვის დისკის მიელინური ბოჭკოების დროს მხედველობის სისტემის ფუნქციურ დარღვევებზე მიანიშნებს და ორგანულ ცვლილებებს გამორიცხავს.

ФУНКЦИОНАЛЬНОЕ СОСТОЯНИЕ ЗРИТЕЛЬНОЙ СИСТЕМЫ ПРИ МИЕЛИНОВЫХ ВОЛОКНАХ ДИСКА ЗРИТЕЛЬНОГО НЕРВА

Э.А. Цициашвили

Национальный центр офтальмологии и неврологии, Тбилиси

РЕЗЮМЕ

Миелिनные волокна диска зрительного нерва встречаются у 0,3-1,0% людей, с большей частотой у мужчин, и в 80% случаев – монолатерально. Миелिनные волокна являются непрогрессирующей аномалией.

Целью нашего исследования являлось выявление специфических функциональных симптомов зрительной системы при миелिनных волокнах диска зрительного нерва.

Клинические исследования базировались на анализе результатов 46 больных (50 глаз) (II группа), в возрасте от 6 до 15 лет, с остротой зрения от 0.9 до 1.0; контрольную группу (I) составили 10 здоровых детей – 20 глаз.

Помимо стандартных офтальмологических методов исследования, проводились также исследования топографии пространственной контрастной чувствительности (ZEBRA – Шамшинова А.М., Белозеров А.Е), цветовой чувствительности и активности on-off каналов колбочковой системы сетчатки (OFF-ON – Шамшинова А.М., Петров А.С.). Статистическая обработка результатов проводилась посредством ANOVA.

При миелиновых волокнах диска зрительного нерва, ахроматическая пространственная контрастная чувствительность не изменена; хроматическая пространственная контрастная чувствительность статистически достоверно была снижена в области высоких пространственных частот; время сенсомоторной реакции на насыщенные стимулы соответствовало норме; на ненасыщенные стимулы выявлялось статистически достоверное увеличение времени сенсомоторной реакции на красный и зеленый стимулы, в центральной зоне (1°); отмечалось достоверное снижение on-off-активности колбочковой системы на стимулы как светлее, так и темнее фона; нормальные показатели времени сенсомоторной реакции отмечались на ненасыщенные синие стимулы как в центре, так и в парацентре.

Полученные нами результаты отражают функциональные изменения в различных каналах зрительной системы и подтверждают отсутствие органических изменений в колбочковой системе сетчатки при миелиновых волокнах диска зрительного нерва.

საქ. მეცნ. აკად. მაცნე, სერ. ბიოლ. A, 2007, ტ. 33, № 5.
Известия АН Грузии, сер. биол. A, 2007, т. 33, № 5.
Proc. Georgian Acad. Sci., Biol. Ser. A, 2007, vol. 33, No. 5.

FUNCTIONAL STATE OF VISUAL SYSTEM IN CONGENITAL STATIONARY NIGHT BLINDNESS – *FUNDUS ALBIPUNCTATUS*, WITHOUT OCULAR AND SYSTEMIC ASSOCIATION

E. Tsitsiashvili

Georgian National Center of Ophthalmology and Neurology, Tbilisi

Accepted 11.09.2007

Congenital stationary night blindness refers to a group of disorders characterized by infantile onset of nyctalopia and non-progressive retinal dysfunction. The objective of our investigation was to estimate functional state of the visual system at congenital stationary night blindness – *fundus albipunctatus*, without ocular and systemic association.

Clinical researches were based on the analysis of results of 78 patients (156 eyes) of either sex with *fundus albipunctatus* without ocular and systemic association at the age from 7 to 40 with visual acuity from 0.9 up to 1.0, with prolonged dark adaptation (Group II) and also 20 healthy individuals – 40 eyes (control Group I). We used the special computer software ZEBRA (Shamshinova A.M., Belezzerov A.E.), psychophysical method of visiocontrastometry for determination of the topography of spatial contrast sensitivity, ‘OFF-ON‘ (Shamshinova A.M., Petrov A.S.) psychophysical method of static campimetry for determination of the topography of color sensitivity and activity of on-off channels of the retinal cone system. The symptoms of functional disturbance of visual system in congenital stationary night blindness – *fundus albipunctatus* without ocular and systemic association: decrease in achromatic and color spatial contrast sensitivity in the domain of all (high, middle and low) frequencies; normal sensitivity to saturated colors; decrease in contrast sensitivity – activity of on-off channels of the retinal cone system; decrease in color sensitivity to unsaturated red, green and blue colors; changes in red, green and blue color sensitivity in the central (1°) and paracentral (5°, 10°) zone of the retina.

According to our investigations, in the patients with *fundus albipunctatus*, besides the impairment of night vision, pronounced functional changes occur in different parallel channels of the visual system, without any organic changes in the retinal cone system.

Key words: congenital stationary night blindness, *fundus albipunctatus*, color sensitivity, contrast sensitivity, on-off system, human

Congenital stationary night blindness refers to a group of disorders characterized by infantile onset of nyctalopia and non-progressive retinal dysfunction. The *fundus* appearance may be normal or abnormal. *Fundus albipunctatus* is characterized by a multitude of tiny yellow-white spots at the posterior pole, sparing the fovea and extending to the

periphery. The retinal blood vessels, optic disc, peripheral fields and visual acuity remain normal. The ERG and EOG may be abnormal when tested routinely but revert to normal on prolonged dark adaptation [6].

At the present time, the functional state of the varying parallel channels of the visual system in *fundus albipunctatus* remains a puzzle. Therefore, it remains so far a topical problem in clinical ophthalmology.

The objective of our investigation was to estimate functional state of the visual system at congenital stationary night blindness – fundus albipunctatus, without ocular and systemic association.

MATERIALS AND METHODS

Clinical researches were based on the analysis of results of 78 patients (156 eyes) of either sex with *fundus albipunctatus*, without ocular and systemic association, at the age from 7 to 40 with visual acuity from 0.9 up to 1.0, with prolonged dark adaptation (Group II) and also 20 healthy individuals – 40 eyes (control Group I).

In addition to routine ophthalmologic methods of research, we also used the special computer software ZEBRA (Shamshinova A.M., Belezzerov A.E.), psychophysical method of visiocontrastometry for determination of the topography of spatial contrast sensitivity, 'OFF-ON' (Shamshinova A.M., Petrov A.S.) psychophysical method of static campimetry for determination of the topography of color sensitivity and activity of on-off channels of the retinal cone system [2, 5].

The spatial contrast sensitivity study was made with the use of the computer software ZEBRA. On the monitor of IBM-compatible computer vertical or horizontal sinusoidal lattice-pattern of alternating dark and light achromatic or color (red, green and blue) parallel bands of various spatial frequency from 0.5-22.0 c/degree are shown to a patient from the distance of 2 m.

The field of study is 6°. For each spatial frequency a minimal contrast of the pattern is found at which it remains visible. Under contrast sensitivity the value is implied that is reverse to the minimal contrast. In accordance with the spatial contrast sensitivity study, a graph was plotted of spatial contrast sensitivity dependence on frequency of the patterns represented on the screen. The use in the given program of color patterns together with the achromatic ones offers a possibility to study both achromatic and color spatial contrast sensitivity [1,4].

Using the method of static campimetry (computer software OFF-ON) we studied the topography of contrast and color sensitivity in the central and paracentral zones of the retina and contrast sensitivity in response to achromatic stimuli lighter and darker than the gray background, color sensitivity in response to saturated color stimuli of different wavelength and brightness on the color contrast and gray backgrounds, as well as to the unsaturated stimuli of similar lightness: pink, light-green, light-blue, on the gray background.

Changes in the color and contrast sensitivity were determined in terms of the alteration of sensorimotor reaction time at each examined point of visual field. The lengthening of the sensorimotor reaction time in response to the presentation of relevant stimuli pointed to the functional deviation in the work of channels of retinal cone system [3].

RESULTS AND DISCUSSION

Under normal condition (Group I) incidence of achromatic and chromatic spatial contrast sensitivity are maximal at medium frequencies and minimal at high frequencies; the distribution of dependence of sensorimotor reaction time on the brightness (lighter and darker than the background) and spectral composition of stimulus at each given point of visual field is symmetric (Table 1).

Table 1

The thresholds for spatial contrast sensitivity (SCS) to achromatic and chromatic patterns of various frequencies (0.5-22.0 c/degree) and indices of sensorimotor reaction time (SMRT, in ms) to achromatic and unsaturated chromatic stimuli in 1°, 5°, 10° from the center

		SCS Thresholds (M ± m)				
		0,5-2,0	4,0-8,0	10,0-16,0		
I n=40	A	40.4±2.2	41.6±2.0	14.1±2.1		
	R	38.2±2.4	38.5±2.4	16.1±1.9		
	G	39.8±2.5	38.4±2.0	18.3±2.2		
	B	36.7±1.9	33.8±2.3	16.4±2.1		
II n=156	A	26.5±1.9	27.0±2.1	8.9±2.2		
	R	25.1±2.0	25.7±1.9	10.7±1.9		
	G	25.8±2.1	25.3±2.2	10.2±2.2		
	B	24.8±2.2	24.9±1.9	10.5±1.8		
		SMRT Indices (M ± m)				
		A-on	A-off	R	G	B
I n = 40	1°	0.25±0.04	0.27±0.09	0.28±0.08	0.27±0.07	0.29±0.05
	5°	0.26±0.05	0.29±0.07	0.27±0.08	0.28±0.06	0.29±0.08
	10°	0.27±0.09	0.28±0.09	0.29±0.07	0.29±0.07	0.30±0.06
II n = 156	1°	0.66±0.05	0.69±0.06	0.70±0.06	0.71±0.07	0.70±0.09
	5°	0.67±0.07	0.68±0.08	0.72±0.07	0.70±0.06	0.74±0.05
	10°	0.69±0.06	0.69±0.07	0.74±0.05	0.73±0.07	0.75±0.08

Patterns: A – achromatic, R – red, G – green, B – blue. Achromatic stimuli: A-on – lighter than background, A-off – darker than background; unsaturated chromatic stimuli: R – red, G – green, B – blue. I – control group (healthy individuals), II – group II (patients with *fundus albipunctatus*, without ocular and systemic association).

The symptoms of functional disturbance of visual system in congenital stationary night blindness – *fundus albipunctatus*, without ocular and systemic association: decrease in achromatic and color spatial contrast sensitivity in the domain of all (high, middle and low) frequencies; normal sensitivity to saturated colors; decrease in contrast sensitivity – activity of on-off channels of the retinal cone system; decrease in color sensitivity to unsaturated red, green, and blue colors; changes in red, green and blue color sensitivity in the central (1°) and paracentral (5°,10°) zone of the retina (Table 1).

The most ample X-ganglion cells are found to be concentrated in the fovea and are responsible for formed vision. Y-ganglion cells, involved in temporal and motor perception give rise to the magnocellular pathway. Consequently, the function of both X- and Y-ganglion cells is disrupted in *fundus albipunctatus* without ocular and systemic association [7].

The rod retinal system responsible for night vision, in *fundus albipunctatus* appears to be damaged. The spectral sensitivity to unsaturated color stimuli is also decreased. Red, green, and blue cones are characterized by morphologic variety, by different topographic distributions in the retina and by different density in various regions of the retina [8, 9, 10].

In spite of this, spectral sensitivity in both center and periphery of the retina is decreased, suggesting the involvement of the cone system in the pathologic process without any organic affection of the retina in the center and periphery in *fundus albipunctatus*.

REFERENCES

1. Волков В.В. Вестн.офтальмол., 1988, 6, 3-7.
2. Шамшинова А.М., Волков В.В. Функциональные методы исследования в офтальмологии. Москва, Медицина, 1998.
3. Шамшинова А.М., Барсегян Г.Л., Дворянчикова А.П. и др. В кн.: Мат. научно-практич. конф. "Актуальные вопросы детской офтальмологии". Москва, 1997, 111-114.
4. Шамшинова А.М., Белозеров А.Е., Шатино В.М. и др. Вестн. офтальмол., 1997, 1, 22-25.
5. Шамшинова А.М., Яковлева А.А., Романова У.В. Клиническая физиология зрения. Москва, ПБОЮЛ "Т.М.Андреева", 2002.
6. Kanski J. Clinical Ophthalmology, 2007, 79-89.
7. Kawamura S. In: Neurobiology and Clinical Aspects of the Outer Retina (Eds. Djamgoz M.B.A., Archer S.N., Vallerga S.), London, Chapman & Hall, 1995.
8. Mollon J.D., Bowmaker J.K. Nature, 1992, 360, 677-679.
9. Normann R.A., Perlman I., Hallet P.E. In: Vision and Visual Dysfunction, v. 6, The Perception of Colour. (Ed. P.Gouras), London, Macmillan Press Ltd., 1991.
10. Sharpe L.T., Stockman A., MacLeod D.I.A. Vision Res., 1989, 29, 1539-1559.

მხედველობის სისტემის ფუნქციური მდგომარეობა თანდაყოლილი სტაციონარული ნიქტალოპიის - თეთრწერტილოვანი ბადურის დროს

ე. ციციაშვილი

ოფთალმოლოგიისა და ნევროლოგიის ეროვნული ცენტრი, თბილისი

რეზიუმე

თანდაყოლილი სტაციონარული ნიქტალოპია – თეთრწერტილოვანი ბადურა (fundus albipunctatus), აუტოსომურ-რეცესიული არაპროგრესირებადი დაავადებაა, რომელიც ღამის მხედველობის დაქვეითებით ხასიათდება.

აღნიშნული ანომალიის დროს მხედველობის სისტემის პარალელური არხების ფუნქციური მდგომარეობა ბოლომდე შესწავლილი არ არის. ამდენად, ჩვენი კვლევის მიზანი იყო თანდაყოლილი სტაციონარული ნიქტალოპიის – თეთრწერტილოვანი ბადურის დროს მხედველობის სისტემის სხვადასხვა პარალელური არხის ფუნქციური სიმპტომების გამოვლენა.

კლინიკური კვლევები ორივე სქესის, თანდაყოლილი სტაციონარული ნიქტალოპიით (თეთრწერტილოვანი ბადურა) დაავადებული, 7-დან 40 წლამდე ასაკის 78 პაციენტის (156 თვალი) მონაცემთა ანალიზს ეფუძნებოდა. ყოველ მათგანს ღამის მხედველობის დაქვეითება აღენიშნებოდა. რუტინული ოფთალმოლოგიური კვლევების გარდა, ჩვენს მიერ გამოყენებულ იქნა ფსიქოფიზიკური კომპიუტერული მეთოდები: ZEBRA აქრომატული და ქრომატული სივრცითი კონტრასტული მგრძობელობის შესასწავლად და OFF-ON on-off კონტრასტული მგრძობელობისა და სპექტრული კონტრასტული მგრძობელობის შესასწავლად.

ფსიქოფიზიკურ სიმპტომთა კომპლექსი თეთრწერტილოვანი ბადურის დროს, სიბნელის ადაპტაციის დაქვეითების გარდა, მხედველობის სისტემის სხვადასხვა პარალელური არხის ფუნქციურ დარღვევებზე მიანიშნებს, რაც ტოპოგრაფიულად ბადურის ცენტრსა და პერიფერიას მოიცავს, რაც შეეხება ბადურის კოლების სისტემის გამოხატულ ორგანულ ცვლილებებს, ასეთები გამოირიცხა.

ФУНКЦИОНАЛЬНОЕ СОСТОЯНИЕ ЗРИТЕЛЬНОЙ СИСТЕМЫ ПРИ БЕЛОТОЧЕЧНОМ ГЛАЗНОМ ДНЕ

Э.А. Цициашвили

Национальный центр офтальмологии и неврологии, Тбилиси

РЕЗЮМЕ

Белоточечное глазное дно (fundus albipunctatus) аутосомно-рецессивное, непрогрессирующее заболевание, характеризующееся нарушением сумеречного зрения. Целью нашего

исследования являлось выявление специфических функциональных симптомов зрительной системы при белоточечном глазном дне.

Клинические исследования базировались на анализе результатов 78 больных (156 глаз) (II группа) с белоточечным глазным дном, в возрасте от 7 до 40 лет, с остротой зрения от 0,9 до 1,0, с нарушением сумеречного зрения; I контрольную группу составили 20 здоровых лиц – 40 глаз. Помимо стандартных офтальмологических методов исследования, проводились также исследования топографии пространственной контрастной чувствительности (ZEBRA – Шамшинова А.М., Белозеров А.Е), цветовой чувствительности и активности on-off каналов колбочковой системы сетчатки (OFF-ON – Шамшинова А.М., Петров А.С.). Обработка результатов проводилась статистическим методом ANOVA .

При белоточечном глазном дне ахроматическая и хроматическая пространственная контрастная чувствительность статистически достоверно была снижена в области всех (высоких, средних и низких) пространственных частот; время сенсомоторной реакции на насыщенные стимулы соответствовало норме; на ненасыщенные стимулы выявлялось статистически достоверное увеличение времени сенсомоторной реакции на красный, зеленый и синий стимулы как в центральной (1°), так и в парацентральной ($5^\circ - 10^\circ$) зоне сетчатки; отмечалось достоверное снижение on-off-активности колбочковой системы на стимулы как светлее, так и темнее фона.

По данным наших исследований, у пациентов с белоточечным глазным дном, кроме нарушения сумеречного зрения, отмечаются выраженные функциональные изменения в различных параллельных каналах зрительной системы, без органических изменений в колбочковой системе сетчатки.

ჟურნალი “საქართველოს მეცნიერებათა აკადემიის მაცნე, ბიოლოგიის სერია – A” ბეჭდავს ბიომედიცინის სხვადასხვა დარგის სამეცნიერო წერილებს, რომლებიც მანამდე არსად არ იყო დაბეჭდილი და რომელთა პუბლიკაცია სხვა გამოცემებში დაგეგმილი არაა. წერილი უნდა შეიცავდეს ახალ, აქტუალურ მასალას, რომლის თემატიკა, მეთოდოლოგია და განსჯა შეესაბამება მეცნიერების თანამედროვე დონეს. წერილი არ უნდა შეიცავდეს მოძველებულ მონაცემებს და დაუსაბუთებულ დასკვნებს. წერილი შეიძლება წარმოდგენილ იქნას ქართულ, ინგლისურ, ან რუსულ ენაზე. ნებისმიერ ენაზე წარმოდგენილ წერილს თან უნდა დაერთოს რეზიუმე სამივე აღნიშნულ ენაზე. რეზიუმეს მოცულობა არ უნდა აღემატებოდეს 250 სიტყვას, მაგრამ არ უნდა იყოს 1000 ნაბეჭდ ნიშანზე ნაკლები. რეზიუმე უნდა შეიცავდეს წერილის სრული ტექსტის ამსახველ მოკლე, მაგრამ ადეკვატურ ინფორმაციას – კვლევის მიზანს, მეთოდებს, მიღებულ შედეგებს და გამომდინარე დასკვნებს.

საკუთრივ სამეცნიერო წერილის მოცულობა (რეზიუმეების ჩათვლით) არ უნდა იყოს 5 გვერდზე ნაკლები და 12 გვერდზე მეტი. მიმოხილვითი ხასიათის ან უფრო დიდი მოცულობის წერილები ჟურნალში იბეჭდება მხოლოდ რედაქციის დაკვეთით ან სარედაქციო კოლეგიის თანხმობით.

ორიგინალური ექსპერიმენტული გამოკვლევის შედეგები უნდა გაფორმდეს მკაცრად სტანდარტული რუბრიკაციით – შესავალი და მიზნები, მასალა და მეთოდები, შედეგები და მათი განხილვა, (დამოწმებული) ლიტერატურა. უკანასკნელი მკაცრად ანბანით უნდა იყოს დალაგებული და დანომრილი (ჯერ ქართულ, შემდეგ რუსული და, ბოლოს, ლათინურანბანოვანი). ტექსტში დამოწმებული ლიტერატურა მითითებული უნდა იყოს სათანადო ნომრებით, კვადრატულ ფრჩხილებში. თითოეულ წერილს უნდა დაერთოს საკვანძო სიტყვების (key words) სია – არა ნაკლებ ოთხისა და არა უმეტეს ათისა. ლიტერატურის სიაში საჭიროა მოტანილ იყოს ყველა ავტორის გვარი, ინიციალებით, გამოცემის (ჟურნალის) სახელწოდება, წელი, ტომი, გვერდები. წიგნის ციტირების შემთხვევაში, აუცილებელია სათაურიც და გამოცემის ქალაქი და გამომცემლობა, კრებულის რედაქტორის (რედაქტორების) გვარი და ინიციალები.

წარმოდგენილი წერილი რედაქციაში უნდა შემოვიდეს 2 ცალად ამობეჭდილი ქაღალდის სტანდარტულ ფორცლებზე (A4), რომელსაც უნდა დაერთოს ზუსტად იგივე ტექსტის ელექტრონული ვერსია კომპიუტერულ დისკეტზე (3,5"). ტექსტი უნდა აიკრიფოს კომპიუტერზე, 12 ფონტით, 1,5 ინტერვალით. გვერდებზე, ოთხივე მხრიდან დაცული უნდა იყოს ველები არა ნაკლებ 2 სანტიმეტრისა. ქართული ტექსტი უნდა აიკრიფოს AcadNusx და AcadMtavr ფონტებით, ხოლო რუსული და ინგლისური – Times New Roman-ით. ცხრილებში დაიშვება უფრო მცირე ზომის ფონტები. წერილის ტექსტი უნდა მომზადდეს Microsoft Word-ში (ნებისმიერი ვერსია), ხოლო გრაფიკები და სურათები – Excel-ში. თუ სურათები Excel-ში არაა დაზუსტებული, მკაფიო გრაფიკები და ფოტოსურათები წარმოდგენილი უნდა იყოს ორიგინალის სახით. სურათების სკანირება და მათი წარმოდგენა გრაფიკული ფაილების სახით (.jpg, .bmp და სხვ.) დაუშვებელია. ფერადი სურათები ჟურნალში არ იბეჭდება. დისკეტზე ჩაწერილი ფაილის სახელწოდება წერილის პირველი ავტორის სახელით უნდა იყოს აღნიშნული. კომპიუტერული დისკეტი უნდა იყოს მანამდე უხმარი, ვირუსებისგან თავისუფალი და არ უნდა შეიცავდეს სხვა, ჟურნალისთვის უსარგებლო მასალას. დისკეტა ავტორს არ უბრუნდება.

სურათების დაწვრილებითი წარწერები უნდა დაიბეჭდოს წერილის ტექსტის ბოლოს, იმავე ფაილში.

ჟურნალში წერილის ბეჭდვა ავტორის (ავტორების) ხარჯებით ხორციელდება. ბეჭდვის დასაფარავი თანხა რედაქციაში უნდა შემოვიდეს რეცენზენტის დადებითი დასკვნის მიღებისთანავე. წერილის დაწუნების შემთხვევაში ავტორს (ავტორებს) უნბრუნდება წერილის ერთი პირი და წერილობითი რეცენზია. დისკეტი ავტორებს არ უბრუნდება და ინახება რედაქციაში 1 წლის განმავლობაში.

წერილების რეცენზირება ანონიმურია და ავტორს აქვს უფლება მიიღოს ან არ მიიღოს რეცენზენტის კრიტიკა. უკანასკნელ შემთხვევაში წერილი განმეორებით გადაეცემა სარეცენზიოდ სარედაქციო კოლეგიის (საბჭოს) რომელიმე წევრს. მეორე უარყოფითი დასკვნა საბოლოოა და გასაჩივრებას არ ექვემდებარება. წერილს ხელს უნდა აწერდეს ყველა თანაავტორი. მითითებული უნდა იყოს იმ ავტორთა ტელეფონის ნომრები, რომლებიც აწარმოებენ ურთიერთობას რედაქციასთან.

წერილს უნდა დაერთოს იმ დაწესებულების წერილობითი შუამდგომლობა (ნებართვა), რომელშიც შესრულებულია შრომა.

ყველა გამოქვეყნებული წერილის რუსული რეზიუმე იბეჭდება რუსეთის რეფერატული ჟურნალის სათანადო სერიაში.

წერილების ჩაბარება შეიძლება ყოველდღიურად, შაბათისა და კვირის გარდა, 12-დან 16 საათამდე, მისამართზე: თბილისი, ლ.გოთუას ქ., № 14, ი. ბერიტაშვილის სახ. ფიზიოლოგიის ინსტიტუტი, III სართული, ოთახი 312, რედაქციის პასუხისმგებელი მდივანი – ალექსანდრე ქორელი.

ტელეფონი: 37-04-79, ელექტრონული ფოსტა: alex_koreli@yahoo.com