

# საქართველთს ქირურგიის მაცნე

№ 2

თბილისი, 2 0 1 6



ქართული მედიცინის დიდმა მოამაგემ აკადემიკოსმა **გიორგილ მუხაძემ** საუკუნის წინ ჩაუყარა საფუძველი ქირურგიის ბევრი მიმართულების ცალკე სპეციალობებად ჩამოყალიბებას და ამ მიზნით თავისი პირველი თაობის მოწაფეები გაამწესა: უროლოგიაში - ალექსანდრე წულუკიძე, ონკოლოგიაში - კონსტანტინე ვეფხვაძე, ტრავმატოლოგიაში - მიხეილ ცხაკაია, ქირურგიულ სტომატოლოგიაში - ალექსანდრე ედიბერიძე და ა.შ.

გიორგილ მუხაძესთან ერთად იმ ეპოქის გამოჩენილმა ქირურგებმა ნიკოლოზ კახიანმა, ალექსანდრე მაჭავარიანმა და სხვებმა, ხოლო მოგვიანებით გრ.მუხაძის მოწაფეებმა ეგნატე ფიფიამ, მიხეილ ჩაჩავამ, მემედ კომახიძემ, დავით მამამთავრიშვილმა და სხვებმა კიდევ უფრო განავითარეს ქართული ქირურგია, დასაბამი მისცეს ქირურგიის ახალი სპეციალობების განვითარებას. დღეს საქართველოში მოღვაწე ქირურგები წარმატებით აგრძელებენ დიდი წინაპრების დაწყებულ საქმეს ქირურგიის ყველა მიმართულებით.

ასევე მაღალ დონეზე განვითარებული მედიცინის ის დარგები, რომლებიც არანაკლები წარმატებით იყენებენ მკურნალობის ქირურგიულ მეთოდებს: გინეკოლოგია, ყელ-ყურ-ცხვირის, თვალის სნეულებები და სხვა... იგივე ითქმის სამედიცინო რადიოლოგიაზე, რომელიც სულ უფრო ხშირად ამბობს თავის სიტყვას ქირურგიულ ავადმყოფთა დიაგნოსტიკაში და ახლა უკვე მკურნალობაშიც.

ამიტომ სარედაქციო საბჭო და რედკოლეგია სთვლის, რომ უპრიანია ჟურნალში განთავსდეს ყველა იმ მედიკოსის ნაშრომი, სტატია სადაც გამოყენებულია ქირურგიული მკურნალობის ესა თუ ის მეთოდი, ასევე ნარკვევი ამ მხრივ ქვეყნის რეგიონებში არსებულ მდგომარეობაზე.

ასეთი მიდგომით ჟურნალი უდაოდ გაამართლებს თავის დანიშნულებას და ნამდვილად იქნება ქვეყნის ქირურგიული საქმიანობის მაცნე.

საქართველოს აკად. გრ. მუხაძის სახელობის შირშრბტბ  
სამეცნიერთ სარბრბბბბბ

საქართველოს მედიცინის მეცნიერებბბბ აკადემია

# საქართველოს შირშრბბბბბ მბცნე

№ 2

მთავარი რედაქტორი  
პროფესორი გურამ ტბტიშვილი

თბილისი, 2016

# საქართველოს ქირურგიის მაცნე

სამეცნიერო-პრაქტიკული ჟურნალი

ყოველკვარტალური გამოცემა

გამოცემა 2016 წლიდან

მთავარი რედაქტორი და სარედაქციო საბჭოს თავმჯდომარე

პროფესორი გურამ ტატიშვილი

## სარედაქციო საბჭო

დ. აბულაძე, ა.ალექსიძე, ზ.ბახუტაშვილი, ა.ბერიძე, რ.გაგუა, გ.გიორგობიანი, გ.დათუაშვილი, მ.დვალის, ზ.ვადაჭკორია, ფრ.თოდუა, გ.თომაძე, გ.ინგოროყვა, მ.კილაძე, მ.კილაძე, დ.კორძია, ი.კობრეიძე, ი.კუზანოვი, გ.ლობჯანიძე, ნ.ლომიძე, ლ.მანაგძე, კ.მარდაღიშვილი, მ.მიზანდარი, ბ.მოსიძე, გ.ნემსაძე, ზ.ორჯონიკიძე, კ.ქუნთელია, კ.ყიფიანი, ბ.ჩაკვეტაძე, თ. ჩართოლანი, ვ.ჩაჩიბაია, გ.ჩიქობავა, თ.ჩხიკვაძე, ზ.ხელაძე, რ.ხეცურიანი, შ.ჭაფარაძე, ფ.ჯეინარლი, დ.ჯიქია.

## პასუხისმგებელი რედაქტორი

დავით ჯიქია

## სარედაქციო კოლეგია

ვ.არჩვაძე, გ.კინწურაშვილი, რ.ახალაია, ნ.ხმალაძე, მ.ერემეიშვილი, დ.ხაზარაძე, ვ.თედორაძე, ლ.სილოგავა (პასუხისმგებელი მდივანი).

ჟურნალში შექმნა თანამედროვე ქირურგიის და მომიჯნავე დარგების სამეცნიერო-პრაქტიკული მნიშვნელობის კვლევების შედეგები, მათი კლინიკური და თეორიული ასპექტები, ახალი ტექნოლოგიები, სამედიცინო განათლების პრობლემები, შემთხვევები კლინიკური პრაქტიკიდან, ქირურგიის ისტორიის გამორჩეული მოვლენები, საქართველოს ქირურგთა სამეცნიერო საზოგადოების ქრონიკა და სხვა აქტუალური საკითხები.

## დამფუძნებლები

საქართველოს აკად. გრ. მუხაძის სახელობის ქირურგთა სამეცნიერო საზოგადოება.

საქართველოს მედიცინის მეცნიერებათა აკადემია

## სკონსორმები

თბილისის სახელმწიფო სამედიცინო უნივერსიტეტი

სამედიცინო ცენტრი „ლანცეტი“

რედაქციის აზრი შეიძლება არ ემთხვეოდეს ავტორთა მოსაზრებას. ყველა უფლება ავტორებისაგან მასალების მიღების შემდეგ ეკუთვნის ჟურნალ „საქართველოს ქირურგიის მაცნე“-ს რედაქციას. რედაქცია პასუხს არ აგებს სარეკლამო მასალების შინაარსზე. ჟურნალში გამოქვეყნებული მასალების სრული ან ნაწილობრივი აღწარმოება ან გამრავლება, მეთოდის მიუხედავად, დასაშვებია მხოლოდ გამომცემელის წერილობითი ნებართვით.

რედაქციის მისამართი: თბილისი, ჭავჭავაძის გამზ. 60

ტირაჟი: 700

UDC(უაკ)617(051)(479.22)ს-323

ISSN 2449-2221

## ავტორის სამახსოვრო

### ჟურნალ „საქართველოს ქირურგიის მაცნეში“ სტატიის წარმოდგენის წესები:

1. სტატია წარმოდგენილი უნდა იყოს ნაბეჭდი სახით, ორ ეგზემპლარად, ქართულ ენაზე და მას უნდა ახლდეს სტატიის ელექტრონული ვერსია ელექტრონულ მატარებელზე (CD, DVD, ფლეშ მემორია).
2. ნაბეჭდი ვერსია წარმოდგენილი უნდა იყოს სტანდარტული ფურცლის (A4) ერთ გვერდზე, 2,5 სმ სივრცის მარცხენა, 2-2სმ ზედა და ქვედა და 1,5სმ მარჯვენა ველების დაცვით. სტრიქონებს შორის ინტერვალი 1,5.
3. სტატია აკრეფილი უნდა იყოს MS Word-ში Sylfaen უნიკოდ შრიფტით, როგორც ქართული ძირითადი ტექსტი, ისე ქართული და ინგლისური რეზიუმე. შრიფტის ზომა უნდა იყოს 11.
4. წარმოდგენილი სტატიის მოცულობა არ უნდა იყოს 7 გვერდზე ნაკლები და 20 გვერდზე მეტი ცხრილების, დიაგრამების, საილუსტრაციო მასალის, ლიტერატურის სიის და რეზიუმეების (ქართულ და ინგლისურ ენებზე) ჩათვლით.
5. სტატია უნდა მოიცავდეს შემდეგ ნაკვეთურებს: საკითხის აქტუალობა, კვლევის მიზანი, საკვლევი მასალა და გამოყენებული მეთოდები, მიღებული შედეგები და მათი განსჯა.
6. ექსპერიმენტული კვლევების შედეგების წარმოდგენისას, აუცილებელია, მიეთითოს და აღიწეროს საექსპერიმენტო ცხოველების სახეობა და რაოდენობა; გაუტკივარების მეთოდები (მწვავე ცდების პირობებში).
7. სტატიას უნდა ახლდეს რეზიუმე ქართულ და ინგლისურ ენებზე. რეზიუმეს მოცულობა უნდა იყოს არანაკლებ 130 და არაუმეტეს 250 სიტყვა. აუცილებელია ინგლისურენოვან რეზიუმეს ახლდეს: სათაური, ავტორების გვარები ინიციალებით, წარმოდგენი დაწესებულების ან ავტორთა სამუშაო დაწესებულებების მითითებით (ავტორის კამირი დაწესებულებასთან რამდენიმე ავტორის და დაწესებულების შემთხვევაში უნდა განმარტებული იყოს ციფრით). რეზიუმე უნდა მოიცავდეს შემდეგ ნაკვეთურებს (რომლებიც გამოყოფილი იქნება ტექსტში): მიზანი, მასალა და მეთოდები, შედეგები და დასკვნები; საკვანძო სიტყვები (key words).
8. სტატიის ილუსტრირების წესები:
  - ცხრილები წარმოდგენილი უნდა იყოს ნაბეჭდი და ელექტრონული სახით (და არა რომელიმე გამოსახულების ფორმატით – მაგ., jpg, tiff, pdf). ცხრილი აწყობილი უნდა იყოს MS Word-ის ან MS Excell-ის ფორმატში, შეიძლება ჩართული იყოს ტექსტში ან წარმოდგენილი იყოს ცალკე ფაილის სახით, ამ შემთხვევაში ფაილს უნდა ერქვას სახელი: ცხრილი №...; ყველა ციფრული, შემჯავებული და პროცენტული მონაცემები უნდა შეესაბამებოდეს ტექსტში მოყვანილს.
  - დიაგრამები უნდა იყოს დასათაურებული, დანომრილი და ტექსტში შესაბამის ადგილზე მითითებული. დიაგრამები შეიძლება წარმოდგენილი იყოს როგორც MS Word-ის ან MS Excell-ის ფორმატში, ისე jpg, tiff, pdf ფორმატებში. დიაგრამების წარწერები შესრულებული უნდა იყოს ქართულ ენაზე.
  - ფოტოსურათები, სურათები, ნახაზები უნდა იყოს წარმოდგენილი კონტრასტული ფაილის სახით, jpg, tiff, pdf ფორმატში, დასათაურებული, დანომრილი და ტექსტში შესაბამის ადგილზე მითითებული. ამოხსნის ხარისხი არანაკლებ 200dpi.
  - რენტგენოგრაფიების ფოტოსაფორმები წარმოდგინეთ პოზიტიური გამოსახულებით jpg, tiff, pdf ფორმატში, დასათაურებული, დანომრილი და ტექსტში შესაბამის ადგილზე მითითებული. ამოხსნის ხარისხი არანაკლებ 200dpi.
  - მიკროფოტოსურათების წარწერებში საჭიროა მიუთითოთ ოკულარის ან ობიექტივის საშუალებით გადიდების ხარისხი, ანათალების შეღებვის ან იმპრეგნაციის მეთოდი და აღნიშნოთ სურათის ზედა და ქვედა ნაწილები.
9. სამამულო ავტორების გვარები სტატიაში აღინიშნება ინიციალებით თანდართვით, უცხოურისა – უცხოური ტრანსკრიპციით.
10. სტატიას თან უნდა ახლდეს ავტორის მიერ გამოყენებული სამამულო და უცხოური შრომების ბიბლიოგრაფიული სია (ბოლო 5-8 წლის სიღრმით).
  - ბიბლიოგრაფიული სია დალაგებული უნდა იყოს ანბანური წყობით;
  - მიეთითება ჯერ სამამულო, შემდეგ უცხოელი ავტორები (გვარი, ინიციალები, სტატიის სათაური, ჟურნალის დასახელება, გამოცემის ადგილი, წელი, ჟურნალის №, პირველი და ბოლო გვერდები).
  - მონოგრაფიის შემთხვევაში მიუთითეთ გამოცემის წელი, ადგილი და გვერდების საერთო რაოდენობა. ტექსტში მრგვალ ფრჩხილებში უნდა მიეთითოს ავტორის შესაბამისი №, ლიტერატურის სიის მიხედვით.
11. რედაქცია იტოვებს უფლებას შეასწოროს სტატია. ტექსტზე მუშაობა და შეჯერება ხდება საავტორო ორიგინალის მიხედვით.
12. დაუშვებელია რედაქციაში ისეთი სტატიის წარდგენა, რომელიც დასაბეჭდად წარდგენილი იყო სხვა რედაქციაში ან გამოქვეყნებული იყო სხვა გამოცემაში.
13. აღნიშნული წესების დარღვევის შემთხვევაში სტატიები არ განიხილება.

„საქართველოს ქირურგიის მაცნეს“ რედაქცია

**სარჩევი**  
**CONTENTS**

ავტორის სამახსოვრო.....	3
ჟურნალ „საქართველოს ქირურგიის მაცნეში“ სტატიის წარმოდგენის წესები:.....	3
სარედაქციო კოლეგიისგან.....	5
საქართველოს ქირურგიულ სამსახურში არსებული ხარვეზების და მათ აღმოსაფხვრელად გასატარებელ ღონისძიებათა შესახებ.....	5
(მოხსენება საზოგადოების 2016 წ. 8 აპრილს გაფართოებულ სხდომაზე).....	5
პირველადი ვენტრალური და პოსტოპერაციული თიაქრების ლაპაროსკოპული თიაქარპლასტიკის პირველი გამოცდილება საქართველოში, თ. ჩართოლანი., დ. აბულაძე.....	11
მხრის ძვლის პროქსიმალური ბოლოს B და C ტიპის მოტეხილობათა ქირურგიული მკურნალობა PHILOS სისტემით და მისი შედეგები, გ.გაბუნია.....	19
ჯორჯიის ზედა სისხლძარღვების ქირურგიული ანატომია, მ.ჩოხრაშვილი, ნ.ზოსიძე, ო.ცეცხლაძე.....	25
ნაღვლის გარე და შიდა დრენირების მოდელი ღვიძლგარეთა ქოლესტაზის შემდეგ ექსპერიმენტში გ. გოდერძიშვილი, გ. მამამთავრიშვილი, ი. კირვალიძე, გ.ხეროდინაშვილი.....	27
ოტოქირურგიული ტაქტიკა ერთადერთ ფუნქციონირებად ყურზე ოტოსკლეროზის ან შუა ყურის ქრონიკული ჩირქოვანი ანთების არსებობის შემთხვევაში, შ.ჯაფარიძე, ლ.ლომიძე, მ.ჯაში, მ.ქევანიშვილი, ი.კეკელიძე, ხ.გეგენავა, ბ.ლებანიძე.....	29
ხერხემლის იდიოპათიური სქოლიოზის ქირურგიული მკურნალობის განვითარების ეტაპები: თანამედროვე მკურნალობის შედეგები, მ. ამშიფარაშვილი, ი. ვარძუკაშვილი, კ. ბერიანიძე.....	33
ცხვირის წვერის არმირების თანამედროვე ასპექტები, ი.კუზანოვი, ა.კუზანოვი, გ.კუზანოვი.....	37
ძვლის ტვინის ელექტროსტიმულაცია - მკურნალობის ახალი მეთოდი კრიტიკული ავადმყოფებისათვის გ.გ.ხელაძე, მ.ხელაძე.....	43
რეკონსტრუქციულ-აღდგენითი ოპერაციები ტრაქეის გულმკერდის ნაწილზე რ.გაგუა, ვ.კუჭავა, ლ.გზირიშვილი, გ.წიფიშვილი, რ.ვარდოსანიძე, მ.ქუთაშვილი.....	45
მაჯის მიდამოს ულტრაბგერითი კვლევის შესაძლებლობები საშუალო ნერვის პათოლოგიათა დიაგნოსტიკაში თ. გურგენიძე, მ. ტატიშვილი.....	53
ღვიძლის ცოცხალი დონორული ტრანსპლანტაციის შემდგომი გართულებების ჩვენი პირველი გამოცდილება, კ. ქაშიბაძე.....	59
ღვიძლის მარჯვენა ლობექტომია კავერნოზული ჰემანგიომის გამო, გ. გვახარია, ს. დანდურიშვილი, მ. კილაძე, დ. ქარცივაძე.....	67
ანაერობული კლოსტრიდიული პარაპროქტიტი გართულებული აიროვანი განგრენით, მუცლის წინა, გვერდით ზედაპირებზე და ნეკროზული ფასციომიოზით (კლინიკური დაკვირვება) ნ. ლომიძე, თ. აბულაძე, გ. ქელიფთარი, თ. დიდბარიძე, ი. გვასალია, ს. კასრაძე, მ.მკერვალიშვილი, გ. ნემსაძე, თ. ივანიშვილი, ნ. გოგოხია.....	69
ორსულობის დადგენის მიზნით ჩატარებული ექოსკოპიური კვლევის დროს აღმოჩენილი მარცხენა საკვერცხის გიგანტური კისტომა, რ. გამთენაძე.....	75
„კუჭისა და თორმეტგოჯა ნაწლავის წყლულოვანი დაავადების ქირურგიული მკურნალობის მეთოდების ტაქტიკური და ტექნიკური საკითხები.“ (ახალი მონოგრაფია).....	77
ნიკოლოზ კახიანის გახსენება.....	79
მარადიულობაში გადასული სიცოცხლე.....	81
First experience in Georgia for Primary and Incisional Ventral Hernia Laparoscopic repair, T. Chartolani, D. Abuladze.....	11
Surgical Treatment Of Complex Proximal Humerus Fractures Of Type B And C Using Philos System And Its Results, G. Gabunia.....	19
On the Issue of Superior Mesenteric Arterial Surgical Anatomy.....	25
Model of External and Internal Biliary Drainage after extrahepatic cholestasis in Rabbits Goderdzishvili V., Mamamtavishvili G., Kirvalidze I., Kherodinashvili G.....	27
Otosurgical strategy in the cases of only-functioning ear during otosclerosis or chronic otitis media with effusion Japaridze Sh, Lomidze, Jashi M, Kevanishvili Z., Kekelidze I, Gegenava Kh, Lebanidze B.....	29
Development Stages of Surgical Treatment of Spinal Idiopathic Scoliosis: Results of Modern Treatment AZmaipharashvili Z., Vardzukashvili I., Berianidze K.....	33
Modern Aspects of Nasal Tip Reinforcement, I.Kuzanov, A.Kuzanov, G.Kuzanov.....	37
Bone Marrow Electrostimulation – The New Treatments Methods for Critical Pacients, Zv.Kheladze, Z.Kheladze.....	43
Reconstructive-regenerative operations on trachea part of the chest R. Gagua, V. Kuchava, L. Gzirishvili, G. Tsitsivadze, R. Vardosanidze, M. Kshutashvili.....	45
Wrist ultrasound in the median nerve pathologies, Gurgendize T, Tatishvili M.....	53
Our first experience of postoperative complications after living donor liver transplantation, K. Kashibadze.....	59
The Liver Right Lobectomy Caused By Cavernous Hemangioma, G. Gvakharia, S. Dandurishvili, M. Kiladze, D. Kartsivadze.....	67
Clostridial paraproctitis abdominal front, lateral surfaces of the spread gas gangrene, necrosis fascio-myositis (Clinical case) N. Lomidze, T. Abuladze, G. Qiliptari, T. Didbaridze, I. Gvasalia, S.Kasradze, Z.Mkervalishvili, G. Nemsadze, T. Ivanishvili, N.Gogokhia.....	69
Gigantic Cystoma of the Left Ovary Discovered during Echoscopic Examination taken to identify pregnancy, Gamtenadze R.....	75

## სარედაქციო კოლეგიისგან

2015 წლის 25 დეკემბერს საქართველოს გრ. მუხაძის სახ. ქირურგთა სამეცნიერო საზოგადოების მორიგი სხდომა მიეძღვნა დისკუსიას ქვეყნის ქირურგიულ სამსახურში არსებულ ნაკლოვანებათა შესახებ. დისკუსია ჩატარდა აქტიური კამათისა და აზრთა გაზიარების რეჟიმში. მიღებული იყო გადაწყვეტილება საზოგადოების თავმჯდომარემ პროფ. გურამ ტატიშვილმა მოამზადოს მოხსენება და ახლო მომავალში უზრუნველყოს ამ საკითხის განხილვა საზოგადოების გაფართოებული სხდომაზე საქართველოს შრომის, ჯანმრთელობის და სოცისლური დაცვის სამინისტროს ხელმძღვანელობის ჩართულობით.

ასეთი სხდომა შესდგა 2016 წლის 8 აპრილს სახელმწიფო სამედიცინო უნივერსიტეტის სხდომათა დარბაზში, რომლის მუშაობაში მონაწილეობა მიიღო და სიტყვით გამოვიდა საქართველოს შრომის, ჯანმრთელობის და სოციალური დაცვის მინისტრი დავით სერგეენკო. მომხსენებელმა და გამომსვლელებმა წამოაყენეს ბევრი საყურადღებო წინადადება. განსაკუთრებით გამოიკვეთა ექიმთა გადამზადებისა და კვალიფიკაციის ამაღლების საქმეში არსებული სერიოზული ხარვეზები.

სამინისტრომ მყისიერად მოახდინა ერთერთ პრობლემაზე რეაგირება. 27 მაისს ქვეყნის მთავრობის სხდომაზე მოისმინეს მინისტრის დავით სერგეენკოს ინფორმაცია და დაამტკიცეს ამ მიმართულებით მუშაობის გაუმჯობესების სახელმწიფო პროგრამა.

იმედია სამინისტრო არ დასტოვებს უყურადღებოდ სხდომაზე გამოტანილ სხვა არანაკლებ საყურადღებო წინადადებებს.

დღეს კი, საზოგადოებრივი ინტერესიდან გამომდინარე მკითხველს ვთავაზობთ პროფ. გურამ ტატიშვილის მოხსენების სრულ ტექსტს.

პროფ. გურამ ტატიშვილი

## საქართველოს ქირურგიულ სამსახურში არსებული ხარვეზების და მათ აღმოსაფხვრელად გასატარებელ ღონისძიებათა შესახებ (მოხსენება საზოგადოების 2016 წ. 8 აპრილს გაფართოებულ სხდომაზე)

სტატისტიკის უკანასკნელი (2014 წლის) მონაცემებით საქართველოში 1800 ქირურგია, ამას თუ დავუმატებთ 1300 ოფთალმოლოგს, ოტორინოლარინგოლოგს და ყბა-სახის ქირურგს, რომლებიც ეწევიან აქტიურ ქირურგიულ საქმიანობას, საქართველოში მომუშავე ქირურგთა რაოდენობა აჭარბებს 3000-ს. ქირურგიულ სამსახურში არსებული ხარვეზები გარკვეულწილად დამახასიათებელია მედიცინის სხვა მიმართულებებისთვისაც, ამიტომაც მოიწადინა ჩვენმა საზოგადოებამ სამინისტროს ხელმძღვანელობასთან ერთად ემსჯელა ქართული ქირურგიის სტრატეგიაზე.

უკვე 26 წელია ვცხოვრობთ თვისობრივად ახალ, რეალობაში, ახალ ეკონომიკურ, პოლიტიკურ თუ სახელმწიფოებრივ წყობის პირობებში, როდესაც თავისუფლად შეგიძლია დაარეგისტრირო: პარტია, არასამთავრობო ორგანიზაცია, სამედიცინო ცენტრი, ასოციაცია, ასოციაციათა გაერთიანებაც კი გასაოცარი სტრუქტურით, და ყოვლად ზედმეტი თანამდებობებით... ეს კარგია თუ ცუდი სხდომის ბოლოს შევაფასოთ. თუ გასული საუკუნის ბოლოს ქართული ქირურგიის სერიოზული მუხრუჭი გახდა დაუტვირთავი ქირურგიული ზენორმატიული საწოლები, ქირურგების გაბერილი შტატები, რასაც მოჰყვა დაბალი კვალიფიკაციის ქირურგების მომრავლება. დღეს სხვა პრობლემებია: მომრავლდა მცირე მოცულობის სამედიცინო დაწესებულებები ქირურგიული სამსახურებით, მისთვის შეუფერებელი ინფრასტრუქტურით და სამედიცინო პერსონალის და-

ბალი კვალიფიკაციით.

მაგალითად, სამინისტროდან მე მქონდა დასკვნისათვის შ.პ.ს „sun staune medical“ ქირურგიული განყოფილების ავადმყოფობის ისტორია. იქ იმდენი უმსგავსობა ვნახე, ვფიქრობ პრობლემატურია ამ დაწესებულების არა მარტო ქირურგიული, არამედ სამედიცინო საქმიანობის ლიცენზიაზე.

საქართველოში ამჟამად ფუნქციონირებს 80-ზე მეტი ონკოლოგიური დაწესებულება, ეს ჩვენი ქვეყნისათვის უზარმაზარი ციფრია. გაყიდულია და გაუქმებულია სათაო დაწესებულება ონკოცენტრი. ვინ ანხორციელებს მათი მუშაობის კორდინაციას ან კონტროლს მათ საქმიანობის ხარისხზე, თუ ეს არ არის საჭირო.

მოდამია პოსტულატი რომ ყველაფერს დაარეგულირებს ბაზარი. მედიცინა და განსაკუთრებით ქირურგია არ არის ბაზრის საზრუნავი. უფრო მეტიც უნდა ამოიძირკვოს ტერმინი სამედიცინო ბიზნესი, რადგან ბიზნესსა და მედიცინას სხვადასხვა მიდგომები და მორალური კოდექსი გააჩნია, ამას სამწუხაროდ არ ითვალისწინებენ ზოგიერთი ე.წ. ექიმი-ბიზნესმენები, რასაც არც თუ ისე იშვიათად ეწირება ავადმყოფის, ექიმის და სამედიცინო პერსონალის ინტერესები. ამაზე ქვემოთ გვექნება საუბარი.

უპირველესად საჭიროა ზოგადად ექიმის და კერძოდ ქირურგის იმიჯზე მეტი ზრუნვა. დღეს ეს პრობლემა უაღრესად საყურადღებოა. ქვეყნის საინფორმაციო საშუალებებში ტელევიზიასა და პრესაში დამკვიდრდა

მანკიერი პრაქტიკა რომელიმე ფაქტის სენსაციური ტირაჟირებისა ყოველგვარი მტკიცებულებების გარეშე. მერე აღარ ხდება მცდარი ინფორმაციის გასწორება. არსებობს ე.წ. ჟურნალისტთა ეთიკის კომისია სადაც, ალბათ, ამ მხრივ საჭიროა მეტი მუშაობა, ეს არ არის მართო სამინისტროს პრობლემა, ამაზე უნდა იზრუნონ დარგობრივმა საზოგადოებებმა და ასოციაციებმა.

ამ მხრივ პოზიტიური მოვლენაა ტელეკომპანია „პულსის“ გააქტიურება, რომელიც დროულად, ობიექტურად და საინტერესოდ აშუქებს ქართული მედიცინის პრობლემებს. ის ყურებადია უცხოეთშიც, მათი გადაცემების წყალობით დაგვიკავშირდა უცხოეთში მოღვაწე რამოდენიმე წარმატებული ქართველი ქირურგი. ერთმა უკვე გააკეთა ჩვენთან მოხსენება, მეორის კი უახლოეს თვეებშია დაგეგმილი.

უმძიმესი პრობლემაა დღეს ზოგადად ექიმის და კერძოდ ქირურგის პროფესიონალური ზრდა. არ არსებობს მათი კვალიფიკაციის ამაღლების და სპეციალისტთა გადამზადების მწყობრი სისტემა. ეს კი განპირობებულია იმით, რომ ექიმები ძირითადად დასაქმებულნი არიან კერძო მფლობელობის, მსხვილი კორპორაციების ან კერძო სადაზღვევო კომპანიების სამკურნალო დაწესებულებებში, რომლის მეპატრონეებიც დაინტერესებულნი არიან უფრო მატერიალური შემოსავლების ზრდით და ხშირ შემთხვევაში არ ემეტებათ სახსრები ექიმთა კვალიფიკაციის ასამაღლებლად.

რასაკვირველია სამედიცინო კორპორაციების, კომპანიების, სამკურნალო დაწესებულებების შემოსავლების ზრდის გარეშე წარმოუდგენელია ახალი ტექნოლოგიების დანერგვა, თანამედროვე აპარატურის შეძენა და სხვა, მაგრამ ეს არ უნდა ხდებოდეს სამედიცინო პერსონალისათვის განკუთვნილი თანხების ხარჯზე.

რატომ არ შეიძლება დაწესდეს ამ საკითხზე კონტროლი? ხომ ხდება სამედიცინო დაწესებულებისთვის ფუნქციონირების შეჩერება სანიტარული თუ სხვა ტექნიკური ნორმების დარღვევისთვის. ადრე ხომ იყო ყველა ექიმი ვალდებული გარკვეულ პერიოდში ერთხელ გაეგლოთ ამა თუ იმ საკითხზე კვალიფიკაციის ამაღლების კურსები და ეს მკაცრად კონტროლირდებოდა.

გარდა ამისა, არსებობდა კატეგორიები პირველიდან უმაღლესამდე, ის იყო წახალისების კარგი ფორმა, მოტივაცია ემეცადინა, გაცნობოდა უახლეს ლიტერატურას, რადგან ექიმს ამის შესაბამისად ეძლეოდა ხელფასი. შეიძლება დაწესდეს ამ მიზნით ქულების სისტემა: ექიმის მიერ სამეცნიერო თუ სხვა ლონისძიებებზე მიღებული სერტიფიკატების, გამოქვეყნებული სამეცნიერო ნაშრომების, ახალი მეთოდების ათვისების გათვალისწინებით და სხვ. სამედიცინო დაწესებულების კონკრეტული სამსახურის ხელმძღვანელის პოსტის დაკავებისთვის აუცილებელი უნდა იყოს გარკვეული ცენზი.

ასეთ შემთხვევაში კერძო სექტორი მოექცევა გარკვეულ ჩარჩოში. თუ ისინი სახელფასო ფონდის ეკონომიის მიზნით აიყვანენ დაბალი კატეგორიის ექიმს, შესაბამისად, მათ კლინიკებს იმიჯიც შეეღახებათ, შემოსავლებიც მოაკლდებათ და ეს მალევე გამოაშკარავდება. შეიძლება სხვა რეგულაციების განხორციელებაც. რაზეც, ალბათ, კამათში გამომსვლელები ისაუბრებენ.

გაუგებარია, რატომ აბარებენ ახალ კურსდამთა-

ვრებულები უმაღლეს სასწავლებელში სახელმწიფო გამოცდების ჩაბარების შემდეგ ე.წ. ერთიან, საკვალიფიკაციო გამოცდებს. მათ ხომ ჯერ არ აქვთ მიღებული კვალიფიკაცია, არა აქვთ არანაირი პრაქტიკული გამოცდილება და თუთიყუშით იზებირებენ ერთიანი საკვალიფიკაციო გამოცდების პროგრამას, რომელიც ცხოვრებაში ნაკლებად გამოადგებათ.

ვინც ფიქრობს, ამით კონტროლირდება ახალ კურსდამთავრებულთა მომზადების ხარისხი ძალიან სცდება. მათ ვეტყვოდი, მიხედონ კერძო სამედიცინო ინსტიტუტებს და ზოგიერთი კერძო უნივერსიტეტის სამედიცინო ფაკულტეტებს, სადაც სახელმწიფო პროგრამით კლინიკურ დისციპლინებში, კერძოდ ქირურგიაში, გათვალისწინებული სასწავლო საათები ორჯერ და ზოგჯერ სამჯერაც არის შემცირებული, არა აქვთ კლინიკური ბაზები და სხვ.

უპრიანი ხომ არ იქნება სალიცენზიო გამოცდების მოთხოვნების გამკაცრება, განსაკუთრებით სპეციალისტის მზადყოფნაზე დამოუკიდებელი პრაქტიკული საქმიანობისათვის, რაც დღეს ძალზე მტკიცენული პრობლემაა.

არც თუ ისე იშვიათად, ახალგაზრდა ექიმი ისე ამთავრებს რეზიდენტურას, რომ არა აქვს საჭირო ჩვევები დამოუკიდებელი პრაქტიკული საქმიანობისათვის. ამ დროს რეზიდენტურა ფასიანია.

2000-იან წლებში გაუქმდა სამინისტროს მთავარი სპეციალისტების ინსტიტუტი და დასავლეთში არსებული პრაქტიკის გაუზრებელი კალკირებით მათი ფუნქციები გადამისამართდა ე.წ. დარგობრივ ასოციაციებზე. ეს პრაქტიკა ევროპის ქვეყნებში, ალბათ, მუშაობს რადგან გამართულია დარგობრივი ასოციაციების სისტემა, ჩვენთან კი ჯერ გადასცეს მართვის ბერკეტები და შემდეგ დაიწყეს ამ ასოციაციების შექმნა, რაც განხორციელდა უკონტროლოდ. დღეს სამინისტროს საიტზე დარეგისტრირებულია 100-ზე მეტი ასოციაცია, აქედან რეალურად ფუნქციონირებს მაქსიმუმ 5%, ვისაც არ დაეგარა შექმნა საკუთარი ასოციაცია. არის დარგები სადაც ორი, სამი და მეტი ასოციაციაა. ასოციაციათა ერთი ნაწილი, დაკავებულია მხოლოდ სამინისტროში შესული საჩივრების განხილვით.

იშვიათად, რომელიმე ასოციაციამ იცოდეს რა ხდება რევიონებში, სადაც ბევრი რამ არის მისახედი, ან ის თუ იცის მაინც, რა არის მათი პირდაპირი მოვალეობა (საგანმანათლებლო მუშაობა, კადრების პროფესიონალური ზრდა, კვალიფიკაციის ამაღლებაზე ზრუნვა და სხვ.).

სამინისტროს მთავარი სპეციალისტების ინსტიტუტის აღდგენის აუცილებლობაზე მიუთითებს მინისტრის ერთი უმნიშვნელოვანესი ბრძანების ფაქტიურად შეუსრულებლობა, რომელიც უნდა გამხდარიყო ფუნდამენტი და ქვაკუთხედი ექიმთა კვალიფიკაციის ამაღლების და გადამზადების საქმეში. ეს არის ბრძანება 01-7/ნ რომელიც შეეხება მინისტრის 2007 წლის N136/ნ ბრძანებაში ცვლილებების შეტანას, საექიმო სპეციალობათა, მომიჯნავე საექიმო სპეციალობათა და სუბსპეციალობების შესაბამისი სპეციალობების ნუსხის განსაზღვრის შესახებ.

დავიწყეთ იქიდან, რომ ქირურგიის ნ სუბსპეციალობიდან 4-ში შეჩერებულია სპეციალისტთა გადამზადება და მასთან დაკავშირებული კვალიფიკაციის ამა-



ღლება იმ მიზეზით, რომ დღემდე არ არსებობს სასწავლო პროგრამები. ვის უნდა გაეკეთებინა ეს? ალბათ, დარგობრივ ასოციაციებს ან ე.წ. პროგრამ-დირექტორებს. ეს ხდება არა მარტო ქირურგიაში.

ამ მოხსენებაზე მუშაობისას წავაწყდი ერთ პარადოქსალურ ნეგატიურ მოვლენას. ზოგადი ქირურგიის თითქმის ყველა მონათესავე, მომიჯნავე და სუბსპეციალობებში შეჩერებულია სპეციალისტთა გადაზიდვის პროგრამები. მიზეზად სახელდება ორი რამ: პირველი - სასწავლო პროგრამების არ არსებობა, რაზედაც უკვე მოგახსენეთ, და მეორე - დაწესებულებას, სადაც უნდა განხორციელდეს ესე თუ ის პროგრამა, არ აქვს ლიცენზია.

ამ ორი მიზეზით იმდენი პროგრამა შეჩერებული, რომ იბადება კანონიერი კითხვები: როგორ და რატომ ფუნქციონირებს ულიცენზიოდ ამდენი სამედიცინო დაწესებულება და როგორ მუშაობენ იქ პროცენტები რომლებსაც ევალებათ ამ პროგრამებზე ზრუნვა. ალბათ, იგივე მდგომარეობაა მედიცინის სხვა დარგებში.

სხვათა შორის, ძველ 2007 წლის ბრძანებაშიაც იგივე სპეციალობები და სუბსპეციალობები იყო ქირურგიაში და გამოდის რომ მე-9 წელი არაფერი კეთდება ამ მიმართულებით.

აქვე სჯობს ითქვას, რომ სპეციალობათა მარეგულირებელ ძველ და ახალ (2014 წლის) ბრძანებების მიხედვით 5, 10 ან მეტი წლის გამოცდილების მქონე ქირურგმა იმისათვის, რომ დაეფულოს მისთვის საჭირო მონაკვეთს ქირურგიის მონათესავე სპეციალობაში, ვთქვათ სისხდარღვთა ქირურგიაში, ტრანსპლანტოლოგიაში და სხვ., ახალი კურსდამთავრებულის მსგავსად უნდა გაიაროს რეზიდენტურის 4 წლიანი კურსი. ასეთი მიდგომა გასაგები მიზეზების გამო დისკრემინაციულია, განსაკუთრებით რეგიონში მომუშავე ქირურგების მიმართ. ამ კატეგორიის გამოცდილი ქირურგებისათვის, ალბათ, უნდა დაწესდეს გონივრული ვადები მონათესავე დისციპლინაში მისთვის საჭირო კონკრეტული განაკვეთის დაუფლებისათვის, რისი გამოყენების ლიცენზიაც უნდა მიეცეს.

ზემოთაღნიშნულ ბრძანებაში, ქირურგიის მომიჯნავე და სუბსპეციალობათა ნუსხაში გამორჩენილია ქირურგიის ორი ისეთი მნიშვნელოვანი მიმართულება როგორებიცაა: მცირეინვაზიური ქირურგია, ანუ ლაპარასკოპიური ქირურგია და ენდოკრინული ქირურგია. კარგი იქნება, თუ ამ სპეციალობათა მესვეურები ილაპარაკებენ ამაზე, მაგრამ მე თითო არგუმენტს მაინც მოვიყვან: ცნობილია, რომ ევროპაში მცირეინვაზიური ანუ ლაპარასკოპიური მეთოდით კეთდება ყველა ოპერაციული ჩარევის 80%-ზე მეტი, ჩვენთან კი, თუ არ ვცდები, მხოლოდ 20%. ამ მხრივ ჩამორჩენა კატასტროფულია, განსაკუთრებით ცუდი მდგომარეობაა რეგიონებში. ამ დროს თბილისში ფუნქციონირებს რამდენიმე კარგად აღჭურვილი მაღალი დონის პროფესიონალური მცირეინვაზიური ქირურგიის ცენტრი პროფესორების მერაბ კილაძის, დავით აბულაძის და თენგიზ ხართოლანის ხელმძღვანელობით, სადაც საუკეთესო პირობებია სპეციალისტების გადასამზადებლად. მცირეინვაზიური ქირურგიის საკითხები შეტანილია ზოგადი ქირურგიის სარეზიდენტო პროგრამაში. ეს კარგია, მაგრამ ჩემი ღრმა რწმენით უფრო ეფექტური იქნება,

უკვე მომზადებული, გამოცდილი ქირურგის (განსაკუთრებით რეგიონებში) გადაზიდვა ამ მიმართულებით, თუ იქნება სამინისტროს მხარდაჭერა გვაქვს რეალური პროექტი, 3-4 წელიწადში ეს ჩამორჩენა აღმოიფხვრას. კარგი იქნება, თუ რომელიმე მათგანი გაშლის ამ თემას.

რაც შეეხება ენდოკრინულ ქირურგიას, აქ საქმე უფრო კურიოზულია: ამას წინათ ვნახე სამხარაულის ექსპერტიზის ბიუროს წერილი, სადაც ისინი წერენ, რომ ჩვენ ქვეყანაში არ არსებობენ ექსპერტები ენდოკრინულ ქირურგიაში (იშვლებენ ჯანდაცვის სამინისტროს განმარტებას) და უარს აცხადებენ სადავო საკითხის განხილვაზე. ამის მიზეზი ისაა, რომ მავანს, ქირურგიის სუბსპეციალობების შედგენისას გამორჩა ენდოკრინული ქირურგია, რომელიც ჯერ კიდევ გრიგოლ მუხაძის მიერ ერთი საუკუნის წინ იყო აღიარებული.

სინამდვილეში, ამ მიმართულებით ქვეყანაში არის რამდენიმე მაღალი დონის სამეცნიერო ცენტრი, მაგალითად: პროფესორ კოტე მარდალავიშვილის, სადაც ონკოლოგიურ პრობლემებთან ერთად ენდოკრინული ქირურგიაც სათანადო დონეზეა, ხოლო პროფესორი ვასილ ჩაჩიაია საქართველოს ეროვნულ ენდოკრინოლოგიურ ცენტრში წარმატებით აწვითარებს ამ ქირურგიულ მიმართულებას. პროფესორმა მამუკა გონჯილაშვილმა მეტაბოლური და ბარიატრიული ქირურგიის სინთეზით წარმატებით დაწერა კლინიკაში შექრინი დიაბეტის ქირურგიული მკურნალობის მეთოდი, რაც დასავლეთის ზოგიერთი ქვეყნისათვისაც კი ახალი ხილია. ქუთაისში მოღვაწე პროფესორ ბორის ჩაკვეტაძეს აქვს დიდი მასალა ენდოკრინულ ქირურგიაში და სხვ.

ისე რომ, ამ დარგს უნდა ჰქონდეს თავისი ადგილი ქირურგიის მომიჯნავე თუ სუბსპეციალობათა ნუსხაში და მაშინ სამინისტროს რომელიმე მუშაკი არ გასცემს ცნობას, რომ ამ დარგში არ არიან სპეციალისტი-ექსპერტები.

ქვეყანაში განსაკუთრებით კარგად განვითარებული დარგი, რადიოლოგია, ამ ბრძანებაში წარმოდგენილია სერიოზული ხარვეზით. რადიოლოგიის სუბსპეციალობებში არ არის ნახსენები უაღრესად პოპულარული, გავრცელებული, არაინვაზიური დიაგნოსტიკური მეთოდი - ულტრაბგერითი კვლევა, ანუ ექოსკოპია. ის მოხსენებულია მხოლოდ ქირურგიულ სპეციალობაში სუბსპეციალობად „გულმკერდის და მუცლის ღრუს ექოსკოპია“-ად. გაუგებარია, რატომ მიაკუთვნეს ის სუბსპეციალობად ქირურგიას და არა რადიოლოგიას. განა ეს მეთოდი ნაკლებად სჭირდებათ: პედიატრებს, უროლოგებს, ტრანსპლანტოლოგ-ორთოპედებს და სხვ. 2014 წლის კორექტირებულ ბრძანებაში მას თავისი ადგილი უნდა მისჩენოდა.

პრობლემურია ინტერვენციული რადიოლოგიის სუბსპეციალობად ჩამოყალიბების და ამ მიმართულებით კადრების მომზადების საკითხი. რაზედაც 10 თვის წინ მივმართეთ დასაბუთებული წერილით მინისტრს, მაგრამ გაუგებარი მიზეზით დაიბლოკა, და ეს მოხდა ამ სპეციალობაში სასწავლო პროგრამის არსებობის დროს, ეს კი ქირურგიის ზოგიერთი მიმართულების განვითარების მუხრუჭი გახდება. ეს დაბლოკვა არ მოხდებოდა საკითხი რომ განხილულიყო ორი მთავარი სპეციალისტის ქირურგის და რადიოლოგის დონეზე,

თუმცა, ამ საკითხზე სამინისტროს გააჩნდა ქირურგიული საზოგადოების და რადიოლოგთა თავკაცის აკადემიკოს ფრ. თოდუას არგუმენტირებული წერილები. კარგი იქნება, თუ ამ პროგრამის ავტორი პროფ. მ. მიზანდარი შეიტანს სიხებადეს ამ საკითხში.

სამინისტროს მთავარი სპეციალისტის ინსტიტუტი თავდაპირველად, ალბათ, უნდა მოიაზროს, საზოგადოებრივ საწყისებზე, ხოლო, როცა გაჩნდება ფინანსური რესურსი 4 მთავარი სპეციალისტის: თერაპევტის, ქირურგის, მეანგინეკოლოგის და პედიატრის თანამდებობები მიზანშეწონილია გახდეს ანაზღაურებადი 0,5 განაკვეთზე, რადგან აქ უნდა იმუშაონ მოქმედმა, გამოცდილმა, ავტორიტეტისა და ამასთან, მოხილურმა სპეციალისტებმა. საბედნიეროდ ასეთები გვყავს. სწორედ მათგან იქნება, სამინისტროს ოპერატიული ინფორმაცია მედიცინის ამა თუ იმ სფეროში არსებულ ხარვეზებზე ქალაქსა თუ რეგიონებში და ხშირ შემთხვევებში გონივრული წინადადებებიც, მათ გამოსასწორებლად.

რაც შეეხება ასოციაციებს, ვინც მუშაობდა ისევ იმუშავებენ. დანარჩენები კი, ვისაც უზომოდ ხიბლავთ მხოლოდ ასოციაციის პრეზიდენტის ტიტული, ალბათ, კვლავ ძველებურად გააგრძელებენ მოღვაწეობას.

სხვადასხვა სამედიცინო დაწესებულების ძირითადი სამედიცინო დოკუმენტების დასახელება და მათი წარმოება გართულებული და არაერთგვაროვანია. მაგალითად, რაც ადრე სტაციონარში იყო ცნობილი „ავადმყოფობის ისტორიის“ სახელით, დღეს ხმარებაშია სხვადასხვანაირი სახელითა და ფორმით. ალბათ, კარგი იქნება სტანდარტების შემუშავება ცალკე გარკვეულ სპეციალობათა ჯგუფებისათვის, რომელიც გაუადვილებს ექიმს სამუშაოს და მას მეტი დრო დარჩება ავადმყოფებისათვის. თუ ასეთი სტანდარტი არსებობს და თვითნებურად ირღვევა ეს უკვე სხვა პრობლემაა.

სავალდებულო სახელმძღვანელოდ მიღებული კოდები: ICD (დაავადებათა ინტერნაციონალური კლასიფიკაცია - დამტკიცებულია 1990 წელს) და NCSP (სკანდინავიური ქვეყნების ქირურგიული პროცედურების კლასიფიკატორი - შემუშავებულია 1996 წელს) მოძველებულია და ამასთან ძალზედ ცუდი ნათარგმნი. მაგალითად, კალკულოზური ქოლესისტიტი კენტების გარეშე და მრავალი სხვ. ეს საკითხი კარგად აქვს შესწავლილი ჩვენი გამგეობის წევრს პროფესორ გია თომაცხეს და, ალბათ, ის ისაუბრებს ამაზე.

დროა მოხდეს ქირურგიული სტანდარტების რეალური ღირებულებების განსაზღვრა და რეალური სახელფასო განფასება. ამ საკითხისადმი პასუხისმგებლობით მიდგომამ ხელი შეუწყო ქირურგიის მნიშვნელოვან პროგრესს ბევრ ქვეყანაში, და კერძოდ, ჩვენს მეზობელ თურქეთში.

ჩვენთან, ქირურგიული სტანდარტების მიმართ არაპრაგმატულმა მიდგომამ საშუალება მისცა ზოგიერთი სამედიცინო დაწესებულების მფლობელს (კერძო პირი, კორპორაცია, თუ სადაზღვეო კომპანია) ერთპიროვნულად გაზარდოს, თითქმის, ყველა ოპერაციის ფასი. ეს მძიმე ტვირთად აწევს ჩვენ ისედაც შეჭირვებულ მოსახლეობას, რადგან საყოველთაო ჯანდაცვის პროგრამის პაციენტის მიერ გადასახდელი თანხის ნაწილი ორჯერ და მეტჯერ იზრდება ეს კი გარკვეულწილად

სახელს უტეხს საყოველთაო ჯანდაცვის პროგრამას. რომელიც, უდაოდ ჩვენი ხელისუფლების უპრეცედენტო მონაპოვარია. მაგრამ არც თუ ნაკლები ბოროტებაა, რომ ამ დამატებული თანხიდან სამედიცინო პერსონალს უზშირესად არცერთი თეთრი არ ერიცხება და მისი სახელფასო ანაზღაურება გაძვირებამდე განფასების მიხედვით ხდება. ბევრი ვიფიქრე, მაგრამ ასეთი საქციელის სახელი ვერ მოვიძიე.

გადასახედა, სამკურნალო დიაგნოსტიკური პროცესის ძირითადი მონაწილის სამედიცინო პერსონალის ანაზღაურების პრობლემის ერთი კომპონენტი. ბევრგან მკურნალობის ფასის გადახარჯვისას, რაც ხდება უფრო იქ სადაც დიდი ქირურგიაა, ამ გადახარჯვის დაფარვა ხდება სამედიცინო პერსონალის სახელფასო ფონდის ხარჯზე და მძიმე ან გართულებული ავადმყოფის მკურნალობაში სამედიცინო პერსონალმა შეიძლება სულ ვერ მიიღოს ხელფასი. სახელფასო ფონდი უნდა იყოს დაცული და მკაცრად კონტროლდებოდეს.

აქვე უნდა ითქვას, რომ სამედიცინო სამსახურზე პასუხისმგებლობის ღონის წილი გადატანილია მკურნალ ექიმზე, ოპერატორზე, მაშინ როდესაც არც თუ იშვიათად დარღვევები და ნაკლოვანებები, გარკვეულწილად, განპირობებულია დაწესებულების მეპატრონის და ადმინისტრაციის გაუმართავი მენეჯმენტით.

სრული ქაოსია ქირურგიული ოპერაციების როგორც გემიურის, ისე გადაუდებელის განფასების საკითხში. გავეცანი ამ პრობლემას რამდენიმე მსხვილ დაწესებულებაში როგორც თბილისში, ისე რეგიონებში. თითქმის, ყველგან არასახარბიელო მდგომარეობაა, რადგან არ არის ერთნაირი ხედვა და რეგულაცია.

როგორც წესი, სადაზღვეო კომპანიები, რომლებიც საოპერაციო პაციენტებით ამარაგებენ ამა თუ იმ სამედიცინო ცენტრს, ამ სერვისის სანაცვლოდ, უწესებენ ოპერაციის მაქსიმალურად დაბალ ფასს, რითაც ზრდიან საკუთარ მოგებას. სამინისტრო კი იძლევა ოპერაციის ფასის რეგულირების უფლებას დაწესებულებაში აქ არსებული ყველაზე დაბალი ფასის მხოლოდ 10 პროცენტის ფარგლებში. ეს იმ დროს, როდესაც მედიკამენტებზე და სახარჯ მასალებზე ფასების პერმანენტული ზრდის პირობებში, ეს ობიექტები ისედაც მძიმე მდგომარეობაში არიან.

საზოგადოებაში ამ საკითხებზე გვექონდა მსჯელობა, სადაც ბევრმა საინტერესო საკითხი დააყენეს და, ალბათ, დღეს უფრო გაშლიან ამ თემას.

კატასტროფული მდგომარეობაა ქირურგიის უაღრესად საჭირო ზოგიერთი სპეციალობების კადრების მომზადების საკითხში. მაგ., სასწრაფოდ მისახედა ანესთეზიოლოგთა კადრების მომზადების პრობლემა. აქ ხარისხზე აღარაა ლაპარაკი, მათი რაოდენობა საგრძნობლად ჩამორჩება მოთხოვნას. მაგალითად, ამ ცოტა ხნის წინ თელავში, სადაც 3 საავადმყოფოა, ქირურგიული განყოფილებებით მუშაობდა ერთი ანესთეზიოლოგი. ალბათ, დღეს იგივე მდგომარეობაა.

ხომ არ მოვიდა ანესთეზიოლოგიის და რეანიმატოლოგიის ცალკე სპეციალობებად გამიჯვნის დრო, თუნდაც სპეციალისტთა გადამზადების კუთხით. დღეს ფაქტიურად ეს ორი სხვადასხვა სპეციალობაა და ორივე რთული და საპასუხისმგებლო. ეს იგივეა, რომ თვალის და ყელ-ყურ-ცხვირის სპეციალობები გავაერთიანოთ

იმ მიზეზით, რომ თვალი, ცხვირი, და ყური გვერდით-ვერდ მდებარეობენ. ჩემი ყურადღება, მიიპყრო სამინისტროს საიტზე ამ პრობლემის ირგვლივ დარეგისტრირებულმა ოთხმა ასოციაციამ, რომლებშიც სხვადასხვა რაკურსით ჟღერდა სიტყვები ანესთეზიოლოგია და რეანიმატოლოგია. აქედან, რომელიც პირდაპირ იყო პასუხისმგებელი ანესთეზიოლოგთა კადრების მომზადებაზე აღმოჩნდა უპატრონო, მისი ხელმძღვანელი კარგა ხანია დანიშნულა ერთ-ერთი სამედიცინო დაწესებულების დირექტორად და ასოციაციისათვის აღარ სცალია.

არცთუ სახარბიელო მდგომარეობაა ჩვენში მსოფლიოში სწრაფად განვითარებადი სპეციალობის, ტრანსპლანტოლოგიის მხრივ. მართალია, „ავერსის კლინიკაში“, კლინიკა „ლანცეტში“, უროლოგიის და ქირურგიის ინსტიტუტებში, ბათუმის „ევექსის“ კლინიკაში ჩატარებულია თირკმლის და ღვიძლის გადანერგვის წარმატებული ოპერაციები, მაგრამ თითქმის ყველა მოწვეული სპეციალისტების მიერ. სანამ არ შეიქმნება ამ დარგის განვითარების სტრატეგიული გეგმა, მნიშვნელოვანი წინსვლა არ გვექნება. ამ დარგის განვითარებას ხელს უშლის ქვეყანაში გვამური დონაციის მოუგვარებელი პრობლემა, დასავლეთის მიხედვით ატეხილია ერთი ჟივილ-ხივილი ერთსქესიან ქორწინებაზე მაშინ, როდესაც დასავლეთის ბევრ ქვეყანაში დიდი ხანია გადაწყდა გვამური დონაციის პრობლემა, ჩვენთან კი ამას საშველი არ დაადგა და სამწუხაროდ, პარლამენტში ეს გახდა სხვადასხვა პარტიების კინკლაობის ობიექტი. გაუთავებელი კამათია, ვინ უნდა გადანერგოს ესა თუ ის ორგანო. ეს ყველგან, მოგვარებულია ჩვენს გარდა: ორგანო უნდა გადანერგოს მხოლოდ ტრანსპლანტოლოგმა. და სანამ არ გვეყოლება საკუთარ ტრანსპლანტოლოგთა კადრი და სპეციალიზებული ცენტრები ამ დარგის ფართომასშტაბიან განვითარებას არ უნდა ველოდოთ. არის ბევრი სხვა მოუგვარებელი საკითხიც რაზეც, ალბათ, ამ დარგში მოღვაწე სპეციალისტები ისაუბრებენ.

მოსავარებელია გადაუდებელი ქირურგიის პრობლემა. თბილისი მნიშვნელოვნად გაიზარდა როგორც ტერიტორიულად, ისე მოსახლეობის რაოდენობით. ქალაქში ტრანსპორტით გადაადგილებაში არსებული დაბრკოლებები და ხანგრძლივი საცობები ხშირად ხდება ავადმყოფისათვის გადაუდებელი დახმარების დაგვიანების მიზეზი. ამიტომ, ხომ არ არის დროული, გავიხსენოთ გასული საუკუნის 80-იან წლებში ამ მიზნით ქალაქის 4 რეგიონად დაყოფის კარგად აპრობირებული სისტემა, სადაც გადაუდებელი დახმარების ფუნქცია დაევალა რეგიონში არსებულ ამ მიზნით ყველაზე უფრო გამოსაყენებელ მრავალპროფილიან სამედიცინო დაწესებულებას და ამ რეგიონში არსებულ სასწრაფო დახმარების ქვესადგურს. ეს არა მარტო ავადმყოფისათვის იყო სასარგებლო, არამედ მოგვცა მნიშვნელოვანი ეკონომიური ეფექტი. მაშინ ასეთი მიდგომა მოიწონა საკავშირო სამინისტრომ და მოსკოვშიც დანერგა.

მსგავსი მიდგომით ამ საკითხის მოგვარება შეიძლება ქვეყნის რეგიონებშიც. არის რეგიონები სადაც სათანადო დონეზეა ქირურგიული, სამედიცინო, კარდიოლოგიური და სხვა სამსახურები. თუ იქ დაემატება ორი ან სამი სასწრაფო დახმარების მანქანა, მათ შეეძლე-

ბათ, იტვირთონ გადაუდებელი დახმარების სარაიონ-თაშორისო ცენტრის ფუნქციები. ჩემი ღრმა რწმენით საქართველოში შეიძლება 10-12 ასეთი დაწესებულების მოძიება. გასული საუკუნის 80-იან წლებში, თითქმის დასრულებული იყო მუშაობა ამ მიმართულებით, მაგრამ იმ დროს ცნობილი მოვლენების გამო ბოლომდე ვერ იქნა მიყვანილი. დღეს კი ამის გაკეთება რეალურია რაიმე განსაკუთრებული მატერიალური დანახარჯების გარეშე.

სრულიად მივიწყებულია განსაკუთრებით მძიმე ავადმყოფის ირგვლივ კონსილიუმების ჩატარების პრაქტიკა. ადრე ეს ხდებოდა უსასყიდლოდ, ყოვლად უანგაროდ და დიდ სირცხვილად ითვლებოდა, თუ ვინმე უარს იტყოდა კონსილიუმში მონაწილეობაზე.

ისეთი ბუმბერაზი ქირურგი, როგორც იყო ჩემი მასწავლებელი პროფ. მიხეილ ჩაჩავა, მე, ახალგაზრდა ექიმს, ამ მიზნით მაგზავნიდა ხოლმე პროფესორ ეგნატე ფიფიასთან და ცნობილ თერაპევტთან ლევან ანჯაფარიძესთან. ყოფილა შემთხვევა ბატონ ეგნატეს მიუტოვებია შემოვლა და წამოსულა კონსილიუმზე. ასეთი კონსილიუმები იყო უმაღლესი დონის სკოლა ახალგაზრდა სპეციალისტისათვის, რასაც იქ გაიგებდი ვერც ერთ წიგნში ვერ წაიკითხავდი.

ცხადია, ამ რეგულაციის ბრძანებით დაკანონება დღევანდელ რეალობაში, ალბათ, ვერ მოხერხდება, ამაზე უნდა იზრუნონ კლინიკის ხელმძღვანელებმა, მაგრამ მაკონტროლებელმაც უნდა ჩათვალოს ეს ნაკლად და მიუთითოს ამაზე, ასეთი მიდგომა ნაწილობრივ მაინც მოაგვერებს ამ პრობლემას.

კატასტროფული მდგომარეობაა ქირურგიის სპეციალობით სამეცნიერო ხარისხების დაცვის საკითხში. უკანასკნელი 9 წლის სტატისტიკით სამედიცინო უნივერსიტეტში ე.წ. მედიცინის აკადემიური დოქტორის ხარისხი მოიპოვა ზოგად ქირურგიაში მხოლოდ ერთმა პიროვნებამ. ერთი დისერტაცია დაცულია ტრამვატოლოგიაში.

20-მდე ქირურგიულ სპეციალობაში, მომიჯნავე თუ სუბსპეციალობებში, არც ერთი დისერტაცია არ დაცულა. დღეს სამედიცინო უნივერსიტეტს ჰყავს ქირურგიული პროფილის მხოლოდ 3 დოქტორანტი, რომლებსაც უკვე გაუვიდათ დოქტურანტურის ვადა, ამ კომპონენტით ყველა სამედიცინო სპეციალობათა შორის ქირურგია უკანასკნელ ადგილზეა მაშინ, როდესაც სულ ორი ათეული წლის წინ ეს პირიქით იყო. ეს საგანგაშოა მაგრამ ამავე დროს გარკვეულწილად გასაგებიც, რადგან ამ ერთადერთი სამეცნიერო ხარისხის მოპოვების ინტერესი და მოტივაცია დევალიზებულია. მაგალითად, უმაღლეს სასწავლებელში პირველი საფეხურის პროფესორის ე.წ. ასისტენტ-პროფესორის ხელფასი, თითქმის, გათანაბრებულია სახელმწიფო უმაღლეს ემენლონებში დამლაგებლის ხელფასთან. ამჟამად არსებული გაუგებარი ე.წ. აკადემიური დოქტორის ხარისხი არავითარ პრივილეგიას არ ანიჭებს პრაქტიკულად მომუშავე ქირურგს.

ეს მძიმე და ურთულესი პრობლემაა, რომელიც შექმნა ქვეყანაში წინა ხელისუფლების მეცნიერებისადმი დანაშაულებრივმა დამოკიდებულებამ. თუ არ გამოჩნდა ხელისუფლებაში ადამიანი, რომელიც სულ ცოტა ამ პრობლემის ირგვლივ დისკუსიას მაინც წამოიწყებს და

ყველაფერი ძველებურად დარჩება, მერწმუნეთ, 25-30 წლის შემდეგ საქართველოში (სხვა დარგებს არ შევხებით) წამყვან ქირურგიულ პოზიციებზე ძირითადად იმუშავებენ ჩინელები, ინდოელები, პაკისტანელები და სხვ. სამწუხაროდ დღევანდელი სხდომის რეგლამენტი ამ საკითხზე მეტის თქმის საშუალებას არ მძლევს.

აღბათ შეამჩნევდით, რომ მე შეგნებულად არ ვასახელებ კონკრეტულ პიროვნებებს, პასუხისმგებელს ამა თუ იმ ნაკლოვანების თუ ხარვეზის არსებობისას. ეს იმიტომ, რომ შექმნილ ვითარებაზე მეტ-ნაკლებად ყველა ჩვენთაგანია პასუხისმგებელი და არა ნაკლებ ისინიც, ვისაც დაეგზავნა მოწვევა და არ იკადრა დღეს სხდომაზე მობრძანება. თუ ახალგაზრდობა სცოდავს, ინიციატივის სიმცირეში, ძველგაზრდობა უფრო ხშირად პასუხისმგებლობის გრძნობის დაქვეითებაში და ინერტიულობაში. თუ ვინ, რომელ კატეგორიაში მოიაზრებს თავის თავს, ეს მისი პიროვნული გადასაწყვეტია. საქართველოს ქირურგიის ჯემმარტი ალორძინება დაიწყება მხოლოდ მას შემდეგ, როცა ჩვენს შორის ამ კატეგორიებში მოხვედრილთა პროცენტი დავა მინიმუმამდე.

არის ერთი საჩოთირო საკითხი, რომელიც ეხება არა მარტო ქირურგიას, რომელზედაც კულუარებში ბევრს ლაპარაკობენ, მაგრამ საჯაროდ თითქმის არავინ, ამიტომ მინდა ვისარგებლო მინისტრის ჩვენთან ყოფნით. საქმე ეხება ავადმყოფების ქვეყნის გარეთ გადინებას.

მომრავლდა ამ მიზნით შექმნილი ორგანიზაციები, ქალაქი აჭრელებულია უზარმაზარი სარეკლამო ბანერებით და ეს გახდა ბინძური ბიზნესის საგანი, ამასთან ქვეყნიდან უცხოური ვალუტის უხშირესად დაუსაბუთებელი გადინების საეჭვო გზა.

საფუძვლიანი ეჭვია, რომ ხშირად თურქეთის ან სხვა ქვეყნების კლინიკებთან ხდება გარიგება და ამ შუამავლებს ე.წ. „ატკატების“ სახით უბრუნდებათ საკმაოდ დიდი თანხები. თუ ასეთ საქმიანობაში ჩართულია ცნობილი მედიკოსი, პასუხისმგებელი მედიცინის ამა თუ იმ დარგის განვითარებაზე, ამან შეიძლება სერიოზული დაღი დაასვას მედიცინის გარკვეული სპეციალობის წინსვლას, ეს კი უკვე საგანგაშოა.

საქართველოს ქირურგიულ სამსახურში ამ და კიდევ ბევრი სხვა ხარვეზის აღმოფხვრა სამინისტროს ხელის შეწყობით, ჩვენ თვითონ ქირურგებმა უნდა შევძლოთ, თუ გავინძრევით და აღვადგენთ საქმისადმი მიდგომის გრიგოლ მუხაძის, ეგნატე ფიფიას, მიხეილ ჩაჩავას, მემედ კომახიძის და ქართული ქირურგიის ოქროს ხანის სხვა დიდებული მოღვაწეების ტრადიციებს.

სამწუხაროდ, დღეს მოდაშია წუწუნი, ქვეყნის მძიმე ეკონომიკურ თუ პოლიტიკურ მდომარეობაზე, მაგრამ გასული საუკუნის 20-იან წლებში გრიგოლ მუხაძეს, სპირიდონ ვირსალაძეს და სხვებს განა უკეთესი გარემო ჰქონდათ, როდესაც სისხლიანი ტერორის პირობებში გვერდით ედგნენ დიდ ივანე ჯავახიშვილს უნივერსიტეტის და მალევე უნივერსიტეტში სამედიცინო ფაკულტეტის დაარსებისას.

და ბოლოს, ჩვენს სპეციალობაში ამდენ ხარვეზსა და ნაკლოვანებაზე საუბრის შემდეგ მოხსენება მინდა დავამთავრო იმედიანად და აღვნიშნო ქვეყნის ჯანმრთელობის დაცვის სისტემაში ერთი უმნიშვნელოვანესი მოვლენა, რომელიც სამწუხაროდ საინფორმაციო საშუალებებში სათანადოდ არ გაშუქდა.

ჩვენი მინისტრის მიერ, ამ ცოტა ხნის წინ დაანონსებული თბილისში რესპუბლიკური საავადმყოფოს და ონკოცენტრის რეაბილიტაციის, ხოლო ქვეყნის რეგიონებში ახალი მრავალპროფილიანი სამედიცინო ცენტრების მშენებლობის პროგრამა იძლევა იმედს, რომ შეიძლება მივაღწიოთ მოსახლეობის სამედიცინო დახმარების საქმეში ჯემმარტი პროგრესს. სწორედ ასეთი მსხვილი სახელმწიფო ინვესტიცია და რეგიონებში ახალი უმსხვილესი სამედიცინო ცენტრებია ქართული მედიცინის და, კერძოდ, ქირურგიის ალორძინების საწინდარი.

ეს პროგრამა უაღრესად მნიშვნელოვანი და ღირებულია. გადაჭარბებული არ იქნება, თუ ვიტყვით, რომ ის უმნიშვნელოვანესი კომპონენტია საყოველთაო ჯანდაცვის პროგრამისა, რადგან მისი განხორციელების შემდეგ მოსახლეობის ჯანმრთელობის დაცვის არეალში გაჩნდება ჯანსაღი კონკურენტული გარემო კერძო სექტორსა და სახელმწიფოს პროტექტორატის ქვეშ არსებულ სამედიცინო ობიექტებს შორის, რაც სრულად წარმოაჩინს საყოველთაო ჯანდაცვის პროგრამის არსს, მნიშვნელოვნად დაიზოგება სახელმწიფოს მიერ ამ მიზნით გამოყოფილი თანხები, გარკვეულწილად შემცირდება მათი გადინება კერძო სექტორში, სახელმწიფო სექტორის მოგების თანხები დაუბრუნდება საყოველთაო ჯანდაცვას და დაიხარჯება სამედიცინო მომსახურების ხარისხის გაუმჯობესების მიმართულებით. ფაქტიურად მოხდება სახელმწიფოს მიერ გამოყოფილი თანხების ნაწილის რეინვესტირება, ეს კი უდაოდ წაადგება საქმეს. ამაზე ბევრი შეიძლება ითქვას, მაგრამ მე ისევ რეგლამენტს ვუფრთხილდები.

## პირველადი ვენტრალური და პოსტოპერაციული თიაქრების ლაპაროსკოპული თიაქარკლასტიკის პირველი გამოცდილება საქართველოში

თ. ჩართოლანი, დ. აბულაძე

შპს „ამტელ ჰოსპიტალი – პირველი კლინიკური“;  
შპს „ენდოქირურგიის საერთაშორისო ცენტრი“.

### FIRST EXPERIENCE IN GEORGIA FOR PRIMARY AND INCISIONAL VENTRAL HERNIA LAPAROSCOPIC REPAIR

T. CHARTOLANI, D. ABULADZE

„Amtel Hospital“ Ltd.

„International Center of Endosurgery“ Ltd.

#### რეზიუმე

**შრომის მიზანი:** ნაშრომში რეტროსპექტიულად გაანალიზებულია შპს „ამტელ ჰოსპიტალი“ და შპს „ენდოქირურგიის საერთაშორისო ცენტრი“ შესრულებული პირველადი ვენტრალური და პოსტოპერაციული თიაქრების ლაპაროსკოპული თიაქარკლასტიკის 30 შემთხვევის მკურნალობის ახლო და შორეული შედეგები და ოპერაციის შესრულების ძირითადი ტექნიკური და ტექნიკური ასპექტები.

**მასალა და მეთოდები:** კლინიკებში 2000–2015 წლებში შესრულდა 30 პირველადი და პოსტოპერაციული თიაქრის ლაპაროსკოპული ინტრაპერიტონეული პლასტიკა. კორეგირებული იყო 19 პირველადი ვენტრალური, 9 პოსტოპერაციული და 2 რეციდიული თიაქარი.

**შედეგები:** ოპერაციის ხანგრძლივობა პირველადი ვენტრალური თიაქრების შემთხვევაში იყო 40–55წთ, ხოლო პოსტოპერაციული თიაქრების კორეგირებისას 65–130წთ. კონვერსია ღია მეთოდზე არ განხორციელებულა. პაციენტთა სტაციონარში დაყოვნების საშუალო მაჩვენებელი იყო 1,5 დღე. პოსტოპერაციულ პერიოდში, 4 შემთხვევაში განვითარდა საიმპლანტაციო არის სერომა, რომელთა კუპირება მოხდა სპონტანურად. 2 შემთხვევაში აღინიშნა დაავადების რეციდივი. მათი კორეგირება შესრულდა ლაპაროსკოპული მიდგომით.

**დასკვნა.** ლაპაროსკოპული თიაქარკლასტიკა მკვეთრად ამცირებს პაციენტის სტაციონარული მკურნალობის და მედიკო-სოციალური რეაბილიტაციის ვადებს და, რაც ყველაზე მნიშვნელოვანია, კარდინალურად ამცირებს პოსტოპერაციული გართულებების რაოდენობას. ლაპაროსკოპული თიაქარკლასტიკის მაღალეფექტურობის მიუხედავად, საქართველოში მეთოდი დღემდე შეზღუდულად გამოიყენება, რისი ძირითადი მიზეზი ოპერაციის, კერძოდ, სახარჯი მასალის – ბიოინერტული იმპლანტატების და ჰერნიოსტეპლერის მაღალი თვითღირებულებაა.

**საკვანძო სიტყვები:** ლაპაროსკოპული თიაქარკლასტიკა, ბიოინერტული საპროთეზო მასალა, ჰერნიოსტეპლერები, ძაფის გამომტანი ინსტრუმენტი.

#### Summary

**Aim:** Retrospective analysis of 30 laparoscopic repair for primary and incisional ventral hernia repair performed in “Amtel Hospital” and International Center of Endosurgery” is given in present study, describing short and long term results, as well as tactical and technical aspects of surgery.

**Material and methods:** Total of 30 laparoscopic repair for primary and incisional ventral hernia repair has been performed in “Amtel Hospital” and International Center of Endosurgery” in a period of y.y. 2000–2015. Including 19 primary and 11 post surgical ventral hernias.

**Results:** Duration of surgery in cases with primary ventral hernia varied from 40 to 55 minutes, vs. 65–135 minutes at incisional ventral hernia cases. There were no conversions to laparotomy, mean hospital stay was 1, 5 days. 4 post surgical seroma formations was observed with spontaneous resolution. Recurrence was seen in 2 cases, also treated by laparoscopic approach.

**Conclusion:** Laparoscopic hernia repair dramatically decreases hospital stay and period of medico-social rehabilitation, also significantly decreases rate of post surgical complications. Despite of above mentioned advantages method still is not adequately implemented in Georgia probably because of higher than open approach direct costs of treatment due by disposable and prosthetic material expenses.

**Key words:** Laparoscopic hernia repair, bioinertive prosthetic material, hernia stapling device, Suture passer.

**თემის აქტუალობა:** ვენტრალური და პოსტოპერაციული თიაქრების ეფექტური მკურნალობის საკითხი დღემდე არ არის ბოლომდე გადაწყვეტილი და წარმოადგენს აბდომინური, რეკონსტრუქციული და პლასტიკური ქირურგიის აქტუალურ პრობლემას, რაც განპირობებულია დაავადების გავრცელების სიხშირით და მკურნალობის ჯერ კიდევ არადაამაკმაყოფილებელი შედეგებით. (1, 2, 3)

მუცლის კედლის პირველადი თიაქრების 25–27%-ს შეადგენენ ვენტრალური თიაქრები. პოსტოპერაციული თიაქრები ვითარდება წარმოებული ლაპაროტომიების

5–15%-ში, და უმეტესად ვლინდება ოპერაციიდან ორისამი წლის მანძილზე. (4)

ლიტერატურული მონაცემებით, პირველადი ვენტრალური თიაქრების ქსოვილოვანი პლასტიკის შემდეგ დაავადების რეციდივის მაჩვენებელი არის 10–20%, პოსტოპერაციული და რეციდიული ვენტრალურ თიაქრების შემთხვევაში კი აღნიშნული მაჩვენებელი იზრდება 30–60%-მდე. მხოლოდ თანამედროვე სინთეზური იმპლანტატების და დაჭიმვისაგან თავისუფალი თიაქარკლასტიკის კონცეფციის შერწყმამ შეამცირა დაავადების რეციდივის მაჩვენებელი 3–10%-მდე. (5, 6)





სურათი 2. სპირალური ჰერნიოსტეპლერი

დით Protac (AotoSuture) 5მმ-იანი სპირალური ჰერნიოსტეპლერით (სურათი 2) და ტრანსფასციალური ნაკერებით.

**ოპერაციის ტექნიკა:**

**წინასაოპერაციო ეტაპი.** წინასაოპერაციო ეტაპზე განსაკუთრებული ყურადღება ექცევა კუჭ-ნაწლავის ტრაქტის მომზადებას. ოპერაციის წინ კი, რეკომენდებულია კუჭის ზონდირება და შარდის ბუშტის კათეტერიზაცია.

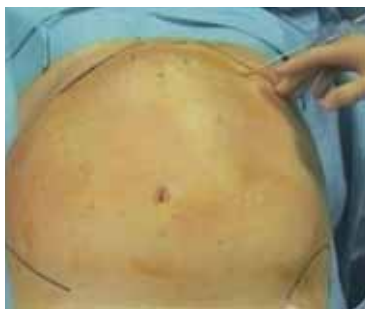**გაუტკივარება.** არჩევის მეთოდს წარმოადგენს ზოგადი ანესთეზია, კარდიომონიტორინგით და პერიფერიული სატურაციის მუდმივი კონტროლით.

**ანტიბიოტიკოთერაპია.** განსაკუთრებულ მნიშვნელობას ვანიჭებდით პროფილაქტიკურ ანტიბაქტერიულ თერაპიას: ოპერაციის დაწყებამდე 30 წუთით ადრე, პაციენტს ინტრავენურად უკეთებოდა ბოლო თაობის ცეფალოსპორინი, 1,0 გ დოზით (მორბიდული სიმსუქნით დაავადებულ პაციენტებში – 2,0 გ). პროთეზის იმპლანტირების შემდეგ, ანტიბიოტიკის იგივე დოზა კეთდებოდა განმეორებით.

**საოპერაციო ველის მომზადება.** საოპერაციო ველი მზადდებოდა ფართოდ (მაქსიმალურად ბილატერალურად, მახვილისებრი მორჩის ზევით და ბოქვენის სიმფიზის დონეზე), რაც დეფექტის კიდეებისაგან ტროაკარების მაქსიმალური დაშორებით განთავსების საშუალებას იძლევა.

**პნევმოპერიტონეუმის შექმნა და ტროაკარების განლაგება.** პნევმოპერიტონეუმი (14მმ.ვწს.სვ. მუცელში და წნევით) იქმნებოდა ვერეშის ნემსით მარცხენა პარაკოსტალურ არეში ე.წ. პალმერის წერტილში პუნქციით (სურათი 3).

ყველა შემთხვევაში გამოყენებული იყო 3 ტროაკარი (10მმ-იანი ლაპაროსკოპისთვის და ორი 5მმ-იანი სამუშაო ტროაკარი). ტროაკარები თავსდებოდა დეფექტის კიდიდან მაქსიმალური დაშორებით - მარცხენა წინა აქსილარული ხაზის საპროექციო არეში (სურათი 4).



სურათი 3. ვერეშის ნემსით პუნქცია მარცხენა პარაკოსტალურ არეში

სინექიოლიზი და თიაქრის კარის მობილზება. მიდგომის ეტაპის დასრულების შემდეგ იწყება ოპერაციის ყველაზე რთული ეტაპი - მუცელში და ვისცერული შეხორცებების გათიშვა და თიაქრის შიგთავსის ინვაგინირება მუცლის ღრუში. შეხორცებების ლიზისთან დაკავშირებული ყველა მანიპულაცია, სრულდებოდა ანატომიური სტრუქტურების მაქსიმალური ვიზუალაციის პირობებში. კლასიკური ქირურგიის მსგავსად, ინტრა-აბდომინური შეხორცებების გათიშვისას უპირატესობას ვანიჭებდით ქსოვილთა განცალკევების ბასრ წესს. სინექიოლიზი სრულდებოდა შეხორცების სასურველი კუთხით ტრაქციის პირობებში, მეცენბაუმის მაკრატლით (სურათი 5, 6).

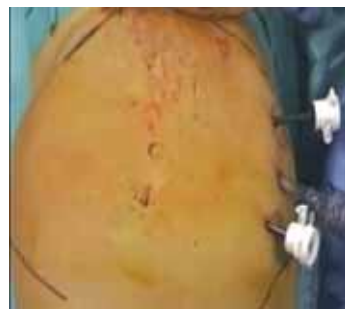ელექტროქირურგიულ და ულტრაბგერით იარაღებს ვიყენებდით შემლუდულად, ვინაიდან ნაწლავის სანათურის სიახლოვეს მათი გამოყენება, ნაწლავის კედლის თერმული დამიანების მიზეზი შეიძლება გახდეს.

იმ შემთხვევებში, როდესაც ადგილი აქვს ნაწლავის და მუცლის წინა კედელს შორის ტლანქ შეხორცებებს და დიდია ნაწლავის სანათურის დამიანების ალბათობა, ქირურგმა უნდა შეცვალოს ტექტიკა და გადავიდეს პლასტიკის ღია მეთოდზე. ნაწლავის პერფორაციის ინტრაოპერაციული დიაგნოსტიკის შემთხვევაში, „ბიონერტული“ პროთეზების იმპლანტირება შეუძლებელი ხდება და შესაბამისად, იცვლება მკურნალობის ტექტიკა - თიაქარპლასტიკა სრულდება ღია მიდგომით, ინფექციამდგრადი მაღალმოლეკულურ პოლიმერისგან დამზადებული ბადის ექსტრაპერიტონული განთავსებით, ან გარკვეული პერიოდის შემდეგ ლაპაროსკოპული მეთოდით.

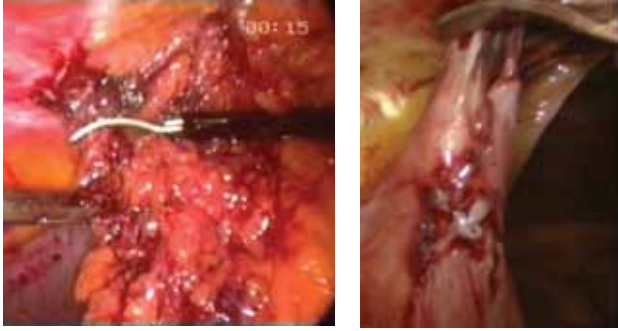
თიაქრის კარის პერიმეტრზე არსებული შეხორცებების გათიშვის შემდგომ ვახდენდით თიაქრის პარკის შიგთავსის ინვაგინირებას მუცლის ღრუში (ცხრილი 2).

თიაქრის პარკის შიგთავსის მუცლის ღრუში ინვაგინირების შემდეგ (სურათი 7), დეფექტის პერიმეტრიდან სულ მცირე 4-5სმ-ის დაცილებით ვახდენდით ვისცერული შეხორცებების გათიშვას. აქვე უნდა აღინიშნოს, რომ პირველადი თიაქრების შემთხვევაში მრგვალი იოგის სტრუქტურა სრულად არის შენარჩუნებული და იმპლანტატის სრულფასოვანი განთავსების უზრუნველსაყოფად აუცილებელია სამპლანტაციო არედან მისი მოცილება (სურათი 8).

თიაქრის კარის გამოშვა და იმპლანტანტის ფორ-



სურათი 4. ტროაკარების განთავსების წერტილები



სურათი 5, 6. ინტრააბდომინური შეხორცების გათიშვა

მირება. თიაქრის კარის ტემპარითი ზომების განსაზღვრისა და იმპლანტატის ადეკვატური ფორმირებისთვის, პნევმოპერიტონეუმის მაჩვენებელი მცირდება 6-7მმ. ვწყ. სვ. -მდე. ლაპაროსკოპული კონტროლით თიაქრის კარის კიდეებზე ტარდებოდა ოთხი სპინალური ნემსი (სურათი 9, 10) და კანსაფარველზე მარკერით მონიშნებოდა კუნთ-აპონევროზული დეფექტის პერიმეტრი, ხოლო შემდეგ თიაქრის კარის კიდეებიდან სულ მცირე 4-5 სმ-ის დაშორებით საიმპლანტაციო არეს კონტური (სურათი 11, 12).

საიმპლანტაციო არეს კონტურის მიხედვით ფორმირდებოდა შესაბამისი ზომის იმპლანტატი, რომლის პერიმეტრზე ვადებდით ოთხი U-ს მაგვარი კვანძოვანი ნაკერს (საათის ციფერბლატის 12, 3, 6, 9 ნიშნული) გაუწოვადი მონოფილამენტური ძაფით, რომელთა ბოლოებს არ ვკვეთავდით (სურათი 13).

**იმპლანტანტის გაშლა - ფიქსირება.** პნევმოპერიტონეუმის მაჩვენებლის 13-14მმ. ვწყ. სვ. -მდე გაზრდის შემდეგ, 10მმ-იანი ტროაკრიდან გრავნილის მსგავსად დახვეული იმპლანტანტი მუცლის ღრუში განთავსების შემდეგ იშლებოდა. კანსაფარველზე წინასწარ მონიშნულ წერტილებში კეთდებოდა მიკრო-განაკვეთები (3მმ), საიდანაც ძაფის გამომტანი ინსტრუმენტით (GORE-TEX Suture Passer Instrument) მუცლის წინა ზედაპირზე, შესაბამისი თანმიმდევრობით ტრანსფასციურად ტარდებოდა იმპლანტატზე განთავსებული U-ს მაგვარი ნაკერის ჯერ ერთი, შემდეგ მეორე ბოლო. ტრანსფასციური ნაკერების მუცლის წინა კედელზე გამოტანის შემდეგ ძაფის ბოლოები იჭიმებოდა და მას შემდეგ, რაც პროთეზის სრულფასოვანი გაშლა ლაპაროსკოპული კონტროლით დასტურდებოდა, იკვანძებოდა (სურათი 14, 15, 16).

მას შემდეგ, რაც იმპლანტატი მიიღებდა საჭირო პო-

ზიციას, პროთეზის კიდეებზე 1-1,5 სმ-ის ინტერვალით ვადებდით Protac (AotoSuture) 5მმ დიამეტრის სპირალურ სტებლებს. იმპლანტატის საიმედო ფიქსირების უზრუნველსაყოფად დეფექტის კიდეების საპროექციო არეში ედებოდა სტებლების მეორე რიგი (სურათი 17, 18). სპირალური სტებლი, II-ს მაგვარი სტებლისგან განსხვავებით ადვილად გადის მკვრივ ქსოვილებში, არ დეფორმირდება და უზრუნველყოფს ენდოპროთეზის მჭიდრო ჩაჭიდებას ანატომიურ სტრუქტურებზე.

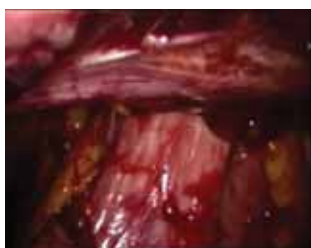
მუცლის ღრუ, როგორც წესი, არ დრენირდებოდა. მუცლის ღრუს დესუფლაციის შემდეგ, ტროაკარული ჭრილობები იკერებოდა კვანძოვანი ნაკერებით.

**შედეგები:** ოპერაციის ხანგრძლივობა პირველადი ვენტრალური თიაქრების შემთხვევაში მერყეობდა 40-დან 55 წთ-მდე, ხოლო პოსტოპერაციული თიაქრების კორექციებისას 65-დან 130 წთ-მდე. კონვერსია ღია მეთოდზე არ განხორციელებულა. პაციენტთა სტაციონარში დაყოვნების საშუალო მაჩვენებელი იყო 1,5 დღე (მერყეობდა 1-დან 3 დღემდე). პოსტოპერაციულ პერიოდში განვითარდა საიმპლანტაციო არის სერომის ოთხი შემთხვევა, რომელთა გაწოვა მოხდა სპონტანურად. ჭრილობასთან დაკავშირებულ გართულებებს ადგილი არ ჰქონია. ორ შემთხვევაში განვითარდა დაავადების რეციდივი, ორივე მათგანი განვითარდა მეთოდის დანერგვის საწყის ეტაპზე (რიგით მე-2 და მე-4 ოპერაცია). მათი კორექცია შესრულდა ლაპაროსკოპული მიდგომით, ორივე შემთხვევაში რეციდივის მიზეზი იყო შედარებით მცირე ზომის პროთეზის იმპლანტირება.

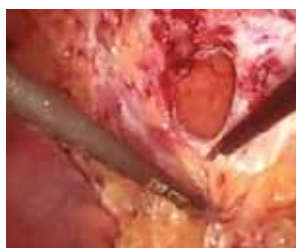**განსჯა:** პირველადი და პოსტოპერაციული ვენტრალური თიაქრების ლაპაროსკოპული მეთოდებით კორექციებამ მკვეთრად შეამცირა პაციენტთა სტაციონარული მკურნალობის და მედიკო-სოციალური რეაბილიტაციის ვადები. მეთოდის მცირე ინვაზიურობამ განაპირობა პოსტოპერაციული გართულებების მკვეთრი კლება და მისი განსაკუთრებული ეფექტურობა მორბილული სიმსუქნით და შაქრიანი დიაბეტით დაავადებულ პაციენტებში.

აღსანიშნავია, რომ ვენტრალური თიაქრების ლაპაროსკოპული მეთოდით მკურნალობის შემდეგ, მცირე ინვაზიურობის ხარისხი პლასტიკის ღია მეთოდებთან შედარებით ბევრად მაღალია, ვიდრე საზარდულის თიაქრების შემთხვევაში.

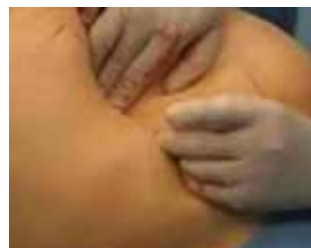ინტრა და პოსტოპერაციული გართულებათა მაჩვენებელი, სხვადასხვა ავტორთა მონაცემებით 1-13%-ს



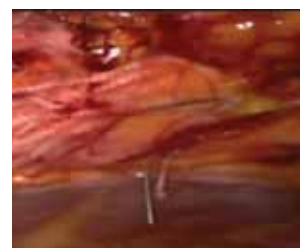
სურათი 7. წვრილი ნაწლავის ინვაგინირება



სურათი 8. მრგვალი იოვის დისექცია



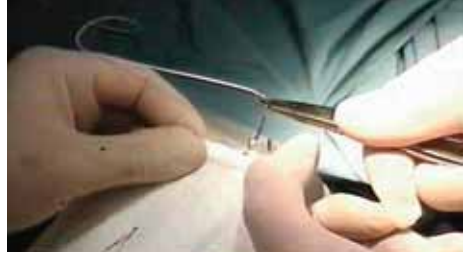სურათი 9, 10. სპინალური ნემსების განთავსება



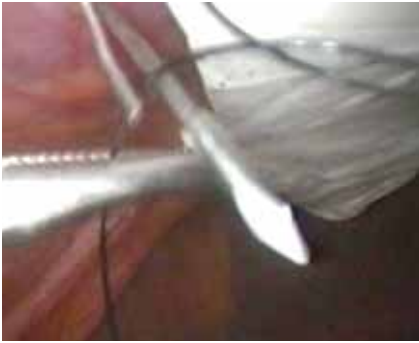



სურათი 11, 12. თიაქრის კარის და საიმპლანტაციო ფართის მონიშვნა



სურათი 13. იმპლანტანტზე საფიქსაციო ძაფების განთავსება



სურათი 14, 15, 16. ტრანსფასციური ნაკერებით დეფექტის ქვეშ იმპლანტანტის განთავსება



სურათი 17, 18. იმპლანტანტის სტეპლირება

შეადგენს, რაც ღია პროთეზირებადი თიაქაპლასტიკის ანალოგიურ მაჩვენებელზე (5-46%) ბევრად ნაკლებია.

ლაპაროსკოპულმა თიაქარპლასტიკამ მკვეთრად შეამცირა საიმპლანტაციო არეს და იმპლანტანტის ინფექციური გართულებების რაოდენობა, მაშინ როდესაც ვენტრალური თიაქრების ღია მიდგომის ოპერაციები გამომდინარე რბილი ქსოვილების ფართო დისექციის და ჭრილობის დრენირების აუცილებლობით, ხასიათდება ჭრილობის ინფიცირების და ინფილტრაციის, ჰემატომების, ხანგრძლივი სერომების და ბადის ინფიცირების ხშირი შემთხვევებით.

**დასკვნა:** ლაპაროსკოპული თიაქარპლასტიკა მკ-

ვეთრად ამცირებს პაციენტის სტაციონარული მკურნალობის და მედიკო-სოციალური რეაბილიტაციის ვადებს და რაც ყველაზე მნიშვნელოვანია, კარდინალურად მცირდება პოსტოპერაციული გართულებების რაოდენობა.

თიაქრების ლაპაროსკოპული მეთოდით მკურნალობის მაღალეფექტურობის მიუხედავად, საქართველოში მეთოდი დღემდე შეზღუდულად გამოიყენება, რისი ძირითადი მიზეზი ოპერაციის, კერძოდ სახარჯი მასალის - ბიოინერტული იმპლანტანტების და ჰერნიოსტეპლერის მაღალი თვითღირებულებაა.

ლიტერატურა:

References:

1. Paul A, Korenkov M, Peters S, Kohler L, Fischer S, Troid H. Unacceptable results of the Mayo procedure for repair of abdominal incisional hernias. Eur J Surg 1998; 164:361-7;
2. Luijendijk RW, Hop WCJ, Van Den Tol MP, et al. A comparison of suture repair with mesh repair for incisional hernia. N Engl J Med. 2000;343:392-398;
3. Timerbulatov m.V., Timerbulatov sh.V., Gataullina E.Z., Valitova E.R. Incisional ventral hernias: the current state of the problem. Meditsinskiy vestnik Bashkortostana 2013; 5: 101-107.
4. Franz MG, Kuhun MA, et al. Transforming growth factor beta(2) lowers the incidence of incisional hernias. J Surg res. 2001;97:109-116.
5. Mudge M., Hughes L.E. Incisional hernia; a 10 year prospective study of incidence and attitudes. Br J Surg 1985; 72: 70-1.

6. Luijendijk RW. 'Incisional Hernia': risk factors, prevention and repair. Rotterdam, the Netherlands: Erasmus University Rotterdam, 2000
7. Le Blanc KA, Booth WV. Laparoscopic repair of incisional abdominal hernias using expanded polytetrafluoroethylene: Preliminary findings. *Surg Laparosc Endosc* 1993;3:39-41.
8. Carter J, Mizes C. Laparoscopic diagnosis and repair of spigelian hernia. *An J Obstet Gynecol*. 1992;167:77-78.
9. Heniford BT, Park A, Ramshaw BJ, Voeller G. Laparoscopic repair of ventral hernias: nine years' experience with 850 consecutive hernias. *Ann Surg*. 2003;238(3):391-400.
10. Park A, Birch DW, Lovrics P. Laparoscopic and open incisional hernia repair: A comparison study. *Surgery* 1998;124:816-21.
11. Bingener J, Buck L, Richards M, Michalek J, Schwesinger W, Sirinek K. Long-term outcomes in laparoscopic vs open ventral hernia repair. *Arch Surg* 2007;142:562-7
12. Lamb J.P, Vitale T, Kaminski D. Comparative evaluation of synthetic meshes used for wall replacement Surgery 1983;93:643-648.
13. Tollens T<sup>1</sup>, Topal H<sup>1</sup>, Vermeiren K<sup>1</sup>, Aelvoet C<sup>1</sup> Prospective analysis of laparoscopic ventral hernia repair using the Ventralight™ ST hernia patch with or without the ECHO PS™ positioning system. *Surg Technol Int*. 2014 Mar;24:149-54.
14. Tollens T<sup>1</sup>, Maxime E, Anthony B, Aelvoet C. Retrospective study on the use of a composite mesh (Physiomes) in laparoscopic ventral hernia repair. *Surg Technol Int*. 2012 Dec;22:141-5.



# GeorgianRemedy

2014 წელს თბილისში წლების მანძილზე მოღვაწე ირანელმა ბიზნესმენმა ბაბაკ დაღესტანმა შეკრიბა თანამოაზრე მეგობარი ბიზნესმენები ალექსანდრ ლევი-საფრანგეთიდან, ემილიო ფილიპე სილვა ვარგასი-ჩილედან, პოლ ბოლანდი ირლანდიდან, რომლებსაც აერთიანებდათ ბიზნესდაინტერესება: დედამიწაზე გავრცელებული სამკურნალო მცენარეების მოძიება, მათ საფუძველზე სამკურნალო-პროფილაქტიკური და კოსმეტიკური პრეპარატების დაგეგმვა და რეალიზაცია მსოფლიო მასშტაბით.



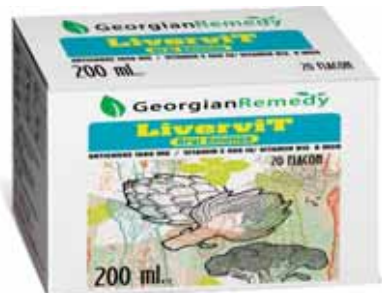ემილიო ფილიპე სილვა ვარგასი, ალექსანდრ ლევი; ბაბაკ დაღესტანი ალაგოზ(განარაღებული მენეჯერი); პოლ ბოლანდი.

გემოთ აღნიშნულმა ოთხმა მეგობარმა, ბაბაკ დაღესტანის ხელმძღვანელობით გაიღეს სოლიდური ინვესტიცია და დაარსეს ქართული ფარმაცევტული კომპანია **Georgian Remedy**.

**Georgian Remedy** არის ქართული ფარმაცევტული კომპანია, რომელიც დაარსდა იმისთვის, რომ საუკუნეთა განმავლობაში მიღებული გამოცდილების გამოყენებით ხალხს მისცეს საშუალება ისარგებლოს ბუნებრივი სამკურნალო და საკროფილაქტიკო საშუალებებით, ორიენტირებულია ნატურალური და მაღალი ხარისხის პროდუქციის წარმოებაზე, რომელიც ქიმიური და სინთეზური პრეპარატებისგან განსხვავებით გამოიყენება ხანგრძლივად და პრაქტიკულად არ გააჩნია გვერდითი მოვლენები და უკუჩვენებები. პროდუქცია მზადდება **GeorgianRemedy**-ს დაკვეთით უცხოეთის სხვადასხვა ქარხნებში, რომლებიც ფლობენ GMP და ISO ხარისხის სერტიფიკატებს.

**GeorgianRemedy**-ს 64 დასახელების პროდუქცია ხელმისაწვდომია საქართველოს მასშტაბით PSP-ს, GPS-ს, Mpharma-ს და ფარმაგინდი-ს აფთიაქებში, ხოლო კოსმეტოლოგიური საშუალებები დეა კოსმეტიკსა და ქალთა ბედნიერების მაღაზიებში.

## ჩვენი მიზანია ხალხის ჯანმრთელობა



**ლივერვიტი N20 (10მლ) ფლაკონი**  
**შემადგენლობა:** არტიშოკი 1000 მგ / E ვიტამინი 400 IU/B12 ვიტამინი 6 მკგ  
**ჩვენებები:** გამოიყენება საჭმლის მონელების დარღვევის დროს, განსაკუთრებით გამოიყენება სანაღვლე გზების ფუნქციური დარღვევების სამკურნალოდ. ნაღვლის ბუშტის ქირურგიული ამოკვეთის შემდგომი მკურნალობისათვის. როგორც დამატებითი მკურნალობა სისხლის შრატშილიპიდების მაღალი დონის ზომიერი ფორმების დროს. ღვიძლის დისფუნქციის საერთო თერაპიის კურსის განსამტკიცებლად. სიმკვთოვრად გამოიყენება ალკოჰოლური ინტოქსიკაციის დროს.  
**უკუჩვენებები:** მომატებული მგრძნობელობა მასში შემავალი კომპონენტების მიმართ, 16 წლამდე ასაკი.  
**მიღების წესი:** დღეში 1 ფლაკონის მიღება.

**გლუკორექსი N30 ტაბლეთი**

**შემადგენლობა:** შამბალილას (უღბოს) (Trigonella foenum-graecum) მშრალი ექსტრაქტი

**ჩვენებები:** ტიპი 2 შაქრიანი დიაბეტის აღიშვანებული მკურნალობა ტრიგლიცერიდების და LDL-ის შემცირება, HLD-ის გაზრდა

**დოზირება და მიღების წესი:** 1-2 ტაბლეთი დღეში.

**უკუჩვენებები:** ჰიპერმგრძობელობა მასში შემავალი კომპონენტების მიმართ, ორსულობა და ლაქტაცია, 16 წლამდე



**მიკოდერმის სპრეი 30 მლ**

**შემადგენლობა:** Artemisia sieberi –ისეთერზეთი

**ჩვენებები:** აღიშვანებული სამკურნალო საშუალება კანის გელაპირის სოკოვანი ინფექციებისთვის, ლიქენი

**დოზირება და მიღების წესი:** 2ჯერ დღეში, მაქსიმუმ 2 შემსუბუქება ყოველ ჯერზე. მკურნალობის კურსი 2-4 კვირა.

**უკუჩვენებები:** ორსულობა, ლაქტაცია, ბავშვები 15 წლამდე, პროდუქტში შემავალ რომელიმე კომპონენტზე მწვავე ალერგიული რეაქციის არსებობა


**ჰეპატოჰეალი- სალახი ტაბლეთი N200**

**შემადგენლობა:** ვაგის და ტყის მარწყვის ფოთლები და ტოტები

**ჩვენებები:** ასტიმულირება ღვიძლის მეტაბოლიზმს აღიშვანებული თერაპია ღვიძლის ფუნქციების დარღვევების დროს: ჰეპატიტები, განსაკუთრებით ქრონიკული ჰეპატიტი და ღვიძლის ფიბროზი. ეგზემა, ყაბზობა, ჰემოროი,

**დოზირება და მიღების წესი:** 2-3 ჯერ დღეში, ჭამამდე ჩალეჭეთ 1-2 ტაბლეთი. მკურნალობის მინიმალური კურსი 4 კვირაა

**უკუჩვენებები:** ჰიპერმგრძობელობა პრეპარატის შემადგენელი კომპონენტების მიმართ. ორსულობა, ლაქტაცია, ბავშვთა ასაკი 16 წელი



**დაპროჰერბი ორალური წვეთები 30 მლ**

**შემადგენლობა:** გერანის ეთერზეთი (Pelargonium roseum)

**ჩვენება:** დეპრესიის აღიშვანებული მკურნალობა, მომატებული ნერვული აღზნებადობა, ნერვული დაძაბულობა, გაღიზიანებადობა, ძილის დარღვევა და უძილობა

პრემენსტრუალური და კლიმაქტერული პერიოდის ნევროზი

**დოზირება და მიღების წესი:** 2- ჯერ დღეში, ჭამის შემდეგ, ყოველ ჯერზე 20 წვეთი სითხესთან ერთად.

**უკუჩვენებები:** ორსულობა; ბავშვები 16 წლამდე

## მხრის ძვლის პროქსიმალური ბოლოს B და C ტიპის მოთხილობათა ქირურგიული მკურნალობა PHILOS სისტემით და მისი შედეგები

გ.გაბუნია

ს.ს. „სამედიცინო კორპორაცია ევექსი“. ქუთაისის რეფერალური ჰოსპიტალი.

ა. წერეთლის სახელმწიფო უნივერსიტეტი

## SURGICAL TREATMENT OF COMPLEX PROXIMAL HUMERUS FRACTURES OF TYPE B AND C USING PHILOS SYSTEM AND ITS RESULTS

G. GABUNIA

JSC „Evex Medical Corporation.“ Kutaisi Referral Hospital. Tsereteli State University

### რეზიუმე

**კვლევის მიზანი:** PHILOS კუთხური სტაბილიზაციის სისტემით მხრის პროქსიმალური ბოლოს რთულ მოტეხილობათა ქირურგიული მკურნალობის თანხლები ადრეული და გვიანი გართულებების ანალიზი და ფიქსატორის ეფექტურობის შეფასება ჩვენი მასალის მიხედვით.

**კვლევის მასალა და მეთოდები:** კვლევას საფუძვლად დაედო 2007-2014 წლებში მხრის პროქსიმალური ბოლოს B და C ტიპის მოტეხილობებით ოპერირებულ 59 ავადმყოფზე დინამიკური დაკვირვების შედეგები. ქალი იყო 35, მამაკაცი 24. საშუალო ასაკი – 57 წელი (26-დან 78 წლამდე). პაციენტები დაყოფილი იყო ორ ჯგუფად. I ჯგუფში შევიდა 32 პაციენტი, მხრის პროქსიმალური ბოლოს B ტიპის სხვადასხვა ვარიაციის სახსარგარე ბიფოკალური მოტეხილობებით. II ჯგუფში გაერთიანდა 27 პაციენტი C ტიპის სხვადასხვა ვარიაციის სახსარშიგა მოტეხილობებით.

**შედეგები:** როგორც ადრეული, ისე გვიანი გართულებები ბევრად მეტი იყო II ჯგუფის პაციენტებში (სხვადასხვა ვარიანტის C ტიპის სახსარშიგა მოტეხილობები). I ჯგუფში პოსტოპერაციული ადრეული გართულებები გამოვლინდა პაციენტთა 15,2%-ში, გვიანი კი – 16,9%-ში. II ჯგუფში შესაბამისად პროცენტული მაჩვენებლები შეადგენდა 25,4 და 28,8%-ს.

**დასკვნები:** მხრის პროქსიმალური ბოლოს რთულ მოტეხილობათა ქირურგიული მკურნალობა PHILOS სისტემით არჩევის მეთოდია. იგი უზრუნველყოფს ფრაგმენტების სტაბილურ ფიქსაციას Müller-AO-ს კლასიფიკაციით B ტიპის სხვადასხვა ვარიაციის სახსარგარე ბიფოკალური მოტეხილობებისას და ამცირებს პოსტოპერაციულ ადრეულ და გვიან გართულებებს. C ტიპის სხვადასხვა ვარიაციის სახსარშიგა მოტეხილობების დროს PHILOS ფიქსატორის გამოყენება უნდა ჩაითვალოს პირობით არჩევის მეთოდად, პოსტოპერაციული ადრეული და გვიანი გართულებების მეტ რისკის გამო.

PHILOS ფიქსატორით ოსტეოსინთეზის შემდგომი არადამაკმაყოფილებელი შედეგების მიზეზებია: მოტეხილობის სიმძიმის არასწორი შეფასება პრეოპერაციულად, მხრის პროქსიმალური ბოლოსა და მხრის სახსრის უნიკალური ანატომო-ფუნქციური თავისებურები, პაციენტის არასათანადო რეაბილიტაცია და ძვლოვანი სტრუქტურის ასაკობრივი ცვლილებები.

**საკვანძო სიტყვები:** მხრის პროქსიმალური ბოლოს რთული მოტეხილობები, ქირურგიული მკურნალობა, PHILOS სისტემა, ოსტეოსინთეზი, გართულებები, შედეგები.

მხრის ძვლის პროქსიმალური ბოლოს რთული მოტეხილობების (Müller-AO კლასიფიკაციით B და C ტიპის) ქირურგიული მკურნალობა და შედეგები კვლავ რჩება თანამედროვე ტრავმატოლოგიის აქტუალურ პრობლემად. (1, 22) ისინი შეადგენენ მოტეხილობათა საერთო სტრუქტურის 4-5%-ს, ხოლო მხრის მოტეხილობების 75-80%-ს. (2, 4.)

მხრის პროქსიმალური ბოლოს მოტეხილობათა უმეტესი წილი (60-70%) არ ხასიათდება ფრაგმენტების

### Summary

The purpose of this study is to determine the efficacy of the surgical treatment of proximal humerus complex fractures (B and C) using PHILOS (proximal humerus internal local system) accompanying early and late complications and their frequency in our material.

**Materials and Methods:** Experience in treatment of 59 patients aged from 26 to 78 years is presented. These patients had all been treated for a proximal humerus fracture between 2007 and 2014. Demographic data, surgical technique and post-operative complications were collected from medical records. Statistical results were as follows: men – 24, women – 35. The functional outcome following surgical intervention and insertion of a locking plate was determined using the UCLA (University of California Los-Angeles shoulder rating scale). Patients were divided into two groups. I group contained of 32 patients with different variation B type extra-articular bifocal fractures. II group contained of 27 patients with different variation C type intraarticular fractures.

**Results:** Both groups were studied PHILOS-system osteosynthesis early and late complications, their causes and treatment results. As of early and late complications were much more on the group II patients, who had a different variation C type intraarticular fractures, than I group of patients with different variation B type extra-articular bifocal fractures. The patients in group I Early postoperative complications were observed in 15.2% at 16.9% in the late. Group II in accordance with the rates of 25.4% and 28.8% of.

**Conclusions:** the locking PHILOS plate provides satisfactory functional outcomes after a mid-term follow-up in patients with different variation B type extra-articular bifocal fractures. Support PHILOS osteosynthesis unsatisfactory results caused by incorrect estimates of the severity of the fracture Perioperative period, the proximal humerus and the shoulders unique anatomic-functional features, the patient's bone structure and rehabilitation of ill-age changes. The incidence of complications and subsequent re-operation is relatively high. We therefore suggest that randomized clinical trials determining the possible superiority of one specific methods surgical treatment in patients with a complex proximal humerus fracture are to be performed in future.

**Key words:** complex fractures of the proximal humerus, surgical treatment, PHILOS stabilization system, osteosynthesis, complications, outcomes.

მნიშვნელოვანი ცდომით. ხანდაზმულ პაციენტებში სავსებით შესაძლებელია A ტიპის მოტეხილობათა კონსერვატიული მეთოდებით მკურნალობა ან კირშნერის ჩხირებით ფიქსაცია კარგი ფუნქციური შედეგით. რაც შეეხება B და განსაკუთრებით C ტიპის რთულ მოტეხილობებს, მხრის პროქსიმალური ბოლოს ანატომიის უნიკალურობისა და მრავალი ცდომილი ფრაგმენტის არსებობის გათვალისწინებით, კონსერვატიულ მკურნალობას ხშირად არადამაკმაყოფილებელ შედეგება-

მდე მივყავართ. მათგან ყველაზე ხშირია კიდურის ფუნქციის მოშლა. (14,6)

მხრის პროქსიმალური ბოლოს ოპერაციული მკურნალობა (ORIF) ოსტეოსინთეზის სახით ფრაგმენტების კარგი ან კონკრეტული შემთხვევის სირთულიდან გამომდინარე, მისაღები ანატომიური მთლიანობის და სტაბილური ფიქსაციის მიღწევის საშუალებას იძლევა. ამ მიზნით გამოყენებული მეთოდები – ოსტეოსინთეზი კირშნერის ჩხირებით, LCP-DCP T ან Γ ტიპის ფირფიტებით, სპონგიოზური ჭანჭიკებითა და ე.წ. PHN-ით ვერ უზრუნველყოფენ სათანადო ფიქსაციას და ვერ იძლევიან კიდურის ფუნქციის შენარჩუნების გარანტიას. ხშირია სხვადასხვა გართულება (20, 8, 13, 16, 21), ხშირად საჭირო ხდება ჰემიატროპლასტიკა. განსაკუთრებით პრობლემურია ხანდაზმულ პაციენტებში ოსტეოპოროზული ძვლის ფრაგმენტების ფიქსაცია. (18) მდგომარეობას ართულებს ჩვენს ქვეყანაში ოპერაციის შემდგომი უნიფიცირებული რეაბილიტაციის პროგრამის არარსებობაც, მოტეხილობის სირთულიდან გამომდინარე ხშირია ინტრაოპერაციული შეცდომებიც. (19)

უკანასკნელ ათწლეულში ფართო გამოყენება ჰპოვა შვეიცარიული ფირმა „synthes“-ის მიერ შემუშავებულმა LCP-DCP კუთხური სტაბილიზაციის სისტემამ – ფირფიტა PHILOS-მა მახლოკირებელი ჭანჭიკებით (proximal humerus internal local system). (10, 12) ფირფიტა გამოიყენება როგორც მხრის ქირურგიული და ანატომიური ბოლოს იზოლირებული, ასევე ყელ-დიაფიზის სხვადასხვა ვარიაციის მოტეხილობების ოპერაციებისას. მას დამატებით თანდართული აქვს წვრილი ნახვრეტები პროქსიმალურ ნაწილში სასასხრე ელემენტებისა და სხვა რბილქსოვილოვანი სტრუქტურების ნაკერით ფიქსაციისათვის. (სურათი 1, 2). ფირფიტა არ მოითხოვს უშუალო მჭიდრო კონტაქტს ძვალთან, რაც განაპირობებს ვასკულარიზაციის შენარჩუნებას, ბლოკირებადი ჭანჭიკები კი უზრუნველყოფენ როგორც კუთხურ, ასევე ღერძულ მდგრადობას. (4, 5)

**კვლევის მიზანი:** კვლევის მიზანი იყო PHILOS კუთხური სტაბილიზაციის სისტემით მხრის პროქსიმალური ბოლოს რთულ მოტეხილობათა ქირურგიული მკურნალობის თანმხლები ადრეული და გვიანი გართულებების, მათი სიხშირის ანლიზი და ფიქსატორის ეფექტურობის დადგენა ჩვენი მასალის მიხედვით.

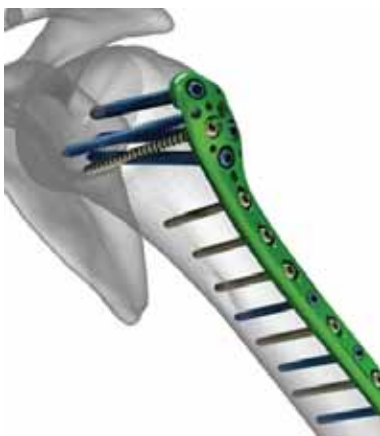**კვლევის მასალა და მეთოდები:** კვლევას საფუძვლად დაედო 2008-2014 წლებში მხრის პროქსიმალური ბოლოს B და C ტიპის მოტეხილობებით ოპერირებულ 59 ავადმყოფზე დინამიური დაკვირვების შედეგები. ქალი იყო 35, მამაკაცი – 24. საშუალო ასაკი – 57 წელი (26-დან 78 წლამდე). ახალგაზრდა და საშუალო ასაკის პაციენტებში ტრავმა გამოწვეული იყო ავტოსატრანსპორტო შემთხვევებით, ხოლო ხანდაზმულებში საყოფაცხოვრებო დაზიანებებით.

მოტეხილობები შემდეგი სიხშირით აღინიშნა: B1 ტიპის სახსარგარე ბიფოკალური ჩატედილი მოტეხილობა იმპაქციით აღენიშნა – 10, B2 ტიპის სახსარგარე ბიფოკალური არაჩატედილი მოტეხილობა – 9, B3 ტიპის სახსარგარე ბიფოკალური მოტეხილობა ფრაგმენტების მნიშვნელოვანი ცდომით – 15 პაციენტს. C1 ტიპის სახსარშიგა მოტეხილობა უმნიშვნელო ცდომით (სამ ფრაგმენტიანი) აღენიშნა – 8, C2 ტიპის სახსარშიგა ჩატედილი მოტეხილობა (სამ, ოთხფრაგმენტიანი) – 10, C3 ტიპის სახსარშიგა მოტეხილობა ფრაგმენტების მკვეთრი ცდომით (3 შემთხვევაში შერწყმული თავის ამოვარდნილობასთან) – 8 პაციენტს.

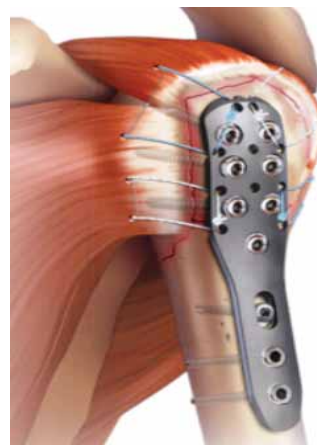
პაციენტები დაიყო ორ ჯგუფად. I ჯგუფში შევიდა 32 პაციენტი, რომელთაც აღენიშნებოდათ მხრის პროქსიმალური ბოლოს B ტიპის სხვადასხვა ვარიაციის სახსარგარე ბიფოკალური მოტეხილობები. II ჯგუფში გაერთიანდა 27 პაციენტი C ტიპის სხვადასხვა ვარიაციის სახსარშიგა მოტეხილობებით. ორივე ჯგუფში შესწავლილ იქნა PHILOS-ის სისტემით ოსტეოსინთეზის შემდგომი ადრეული და გვიანი გართულებები, მათი მიზეზები და მკურნალობის შედეგები.

გამოყენებული იყო კვლევის შემდეგი მეთოდები: კლინიკური, რენტგენოლოგიური, კომპიუტერულ-ტომოგრაფიული, ულტრაბგერითი, სტატისტიკური.

პაციენტებს შემოსვლიდან საშუალოდ 2-7 დღის ვადებში უტარდებოდათ ORIF – მოტეხილობის ღია ფიქსაცია PHILOS სისტემის იმპლანტირებით. მკურნალობის შორეული შედეგები ფასდებოდა UCLA-ს (University of California Los-Angeles shoulder rating scale) მიხედვით. შეფასების კატეგორიები (0-10 ქულა). დაკვირვება მოტეხილობის კონსოლიდაციის პროცესზე და თანმხლებ გართულებებზე ხდებოდა ოპერაციიდან 1, მე-2, მე-4 და მე-7 თვეზე. მიღებული შედეგების სტატისტიკუ-



სურათი 1. PHILOS სისტემის ზოგადი სქემა („Synthes“)



სურათი 2. ფირფიტის სტანდარტული ფიქსაციის სქემა (Arthrex-Humeral Suture Plate)

რი დამუშავება ხდებოდა Windows Excel (8.0) პროგრამით სტუდენტის t – კრიტერიუმის განსაზღვრით. შედეგებითი სიდიდეების სხვაობას სარწმუნოდ ვთვლიდით  $p < 0.05$ -ის შემთხვევაში.

**ოპერაციის ტექნიკა:** PHILOS სისტემის იმპლანტაციისათვის ყველა შემთხვევაში ვიყენებდით დელტოპექტორალურ (Wiedemann-ის) განაკვეთს. პროქსიმალური ბოლოს მოტეხილობისას არ მიგვაჩნია გამართლებულად (თუნდაც B1 ტიპის მოტეხილობის დროს) ტრანსდელტოიდური ლატერალური მინინგაზიური მიდგომა სახსართან. (9) იგი, ჩვენი დაკვირვებით, ვერ უზრუნველყოფს საოპერაციო ველის ადეკვატურ ვიზუალიზაციას დელტა კუნთების პორციების დიდი დაჭიმულობის გამო. ოპერაციისას დიდ ტექნიკურ სირთულეს წარმოადგენდა მკვეთრად შეცილებული ფრაგმენტების რეპოზიციის და დროებითი ფიქსაცია. მდგომარეობას ამძიმებდა რბილი ქსოვილების (მაგ., ბიციფსის გრძელი თავის) ხშირი ინტერპონირება. ფრაგმენტების ადაპტაციის მექანიკური სირთულეების დაძლევის ხელს უწყობდა გამოცდილი ქირურგ-ასისტენტის მიერ დაზიანებული კიდურის იდაყვითა და წინამხრით ადეკვატური სარეპოზიციო მოძრაობების განხორციელება. ზუსტი რეპოზიციის მიღწევა B3 და C3 მოტეხილობების შემთხვევაში შრომატევად პროცესია და თუკი მას დამაკმაყოფილებლად მივიჩნევდით, ვასტაბილებდით ეტაპობრივად კირშენის სიტუაციური ჩხირებით. შემდეგ აპრობირებული მეთოდიკით იმპლანტირდებოდა PHILOS ტიპის ფირფიტა, რომელსაც ვაფიქსირებდით მხრის ძვლის თავის არეში უშუალოდ ტრანსკაფსულარულად (თუკი ხერხდებოდა მისი შენარჩუნება) მინიმუმ 4-5 მამლოკირებელი ჭანჭიკით და მინიმუმ 4 კორტიკალური ჭანჭიკით საკუთრივ დიაფიზზე. ხანდაზმულებში ოსტეოპოროზის დროს დიაფიზზეც გამოიყენებოდა მამლოკირებელი ჭანჭიკები.

ოპერაციის დროს, გამოცდილებიდან გამომდინარე, ვცდილობდით ნაკლები ტრავმა მიგვეყენებინა რბილი ქსოვილებისა და მიგრირებული ფრაგმენტებისათვის მათი გამოყოფისა და თავდაპირველ ანატომიურ ადგილზე რეინსერციის მომენტი. ვერიდებოდით მათ მნიშვნელოვან სკელეტიზაციასა და დევესკულარიზაციას. მუშაობის პროცესში ვეყრდნობოდით A0-ს სამ აუცილებელ წინაპირობას: სისხლმომარაგების შეძლებისდაგვარად შენარჩუნებას, ფუნქციური რეპოზიციის მიღწევასა და სტაბილურ ფიქსაციას. თუკი გვეძლიოდა შესაძლებლობა, capsula atricularis-ს ვინარჩუნებდით მაქსიმალურად და ვახორციელებდით მისი და m. subscapularis-ის, m. supraspinatus-ისა და სხვა სასახსრე რბილქსოვილოვანი ელემენტების მიკერება-ფიქსაციას უშუალოდ ფირფიტაზე, სპეციალურად ამ მიზნისათვის არსებული ხვრელების მეშვეობით. საკერავ მასალად უპირატესობას ვიკრილს ვანიჭებდით. ოპერაციის შემდგომ ჭრილობას შრეობრივად ვკერავდით და ვადრენირებდით. კიდურს ვათავსებდით სპეციალურ განმზიდავ ბალიშ-საკიდზე. 1 კვირის თავზე პაციენტი იწყებდა პასიურ მოძრაობებს. ნახევრად ფუნქციურ დატვირთვას 2-4 კვირის თავზე და შესაბამისი რენტგენოლოგიური მონაცემების ფონზე 10-12 კვირიდან სრულ ფუნქციურ დატვირთვას.

**კვლევის შედეგები:** მკურნალობისა და დაკვირვების პროცესში ორივე ჯგუფში დაფიქსირდა შემდეგი სახის ადრეული და გვიანი გართულებები: ინფიცირება, N.axillaris-ის დაზიანება, მხრის თავისა და ბორცვის პოსტოპერაციული დისლოკაცია, სუბაკრომიალური იმპინჯმენტი, ფიქსატორის ან ჭანჭიკების მორყევა ან გატეხვა, სახსრის სხვადასხვა ხარისხის კონტრაქტურა, შეუძვალელებელი მოტეხილობა, ავასკულური ნეკროზი. ადრეული გართულებები ჩვეულებრივ თავს იჩენდა ოპერაციის შემდეგ რამდენიმე დღის, 2-3 კვირის ან 1,5

ცხრილი 1

ადრეული გართულებები							
№	ინფიცირება	N. axillaris-ის დაზიანება	მხრის თავისა და ბორცვის დისლოკაცია	სუბაკრომიალური იმპინჯმენტი	ფიქსატორის ან ჭანჭიკების მორყევა (გატეხვა)	სულ გართულება	%
I ჯგ. n=32		1	3	2	3	9	15,2
II ჯგ. n=27	1	2	5	4	3	15	25,42
%	1,6	5,08	13,5	10,1	10,1	39,9	

ცხრილი 2

გვიანი გართულებები						
№	სახსრის სხვადასხვა ხარისხის კონტრაქტურა	შეუძვალელებელი მოტეხილობა	ავასკულური ნეკროზი	სულ გართულება	%	
I ჯგ. n=32	6	2	2	10	16,9	
II ჯგ. n=27	8	4	5	17	28,8	
%	23,7	10,1	11,8	45,7		

თვის განმავლობაში, ხოლო გვიანი მე-4, მე-7 თვისათვის. გართულებათა სიხშირე მოცემულია ცხრილებში (1, 2).

ცხრილებიდან ირკვევა, რომ როგორც ადრეული, ასევე გვიანი გართულებები ბევრად მეტი იყო II ჯგუფის პაციენტებში, რომელთაც აღენიშნებოდათ სხვადასხვა ვარიანტის C ტიპის სახსარშიგა მოტეხილობები, I ჯგუფის პაციენტებთან შედარებით, რომელთაც ჰქონდათ სხვადასხვა ვარიანტის B ტიპის სახსარგარე ბიფოკალური მოტეხილობები. I ჯგუფში პოსტოპერაციული ადრეული გართულებები დაფიქსირდა პაციენტთა 15,2%-ში, გვიანი კი 16,9%-ში. II ჯგუფში შესაბამისად პროცენტული მაჩვენებლები იყო 25,4 და 28,8%.

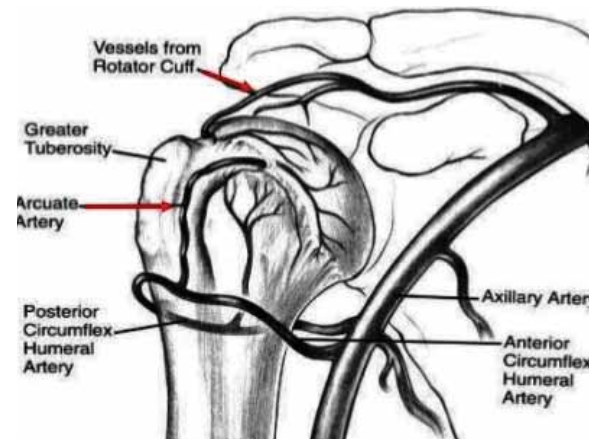
როგორც ადრეული, ასევე გვიანი გართულების სიხშირე ორივე ჯგუფში საყურადღებოა. ადრეულ გართულებათა საერთო სიხშირე პაციენტთა საერთო რაოდენობისათვის – 39,8%-ს აღწევს, ხოლო გვიანი გართულებების – 45,7%-ს. რა თქმა უნდა გვიანი გართულებების ჩამოყალიბებაში მაპროვოცირებელ ფაქტორებად ადრეული პოსტოპერაციული და არასრულად ლიკვიდირებული გართულებები გვევლინება. ისინი ბევრად მეტი იყო ხანდაზმულ პაციენტებში, ვიდრე საშუალო და ახალგაზრდა ასაკის პაციენტებში, რაც გაპირობებული იყო ძვლოვანი სტრუქტურის ასაკობრივი ცვლილებებით. (11, 14)

**განსჯა:** საკუთარ და ლიტერატურულ მონაცემებზე დაყრდნობით მხრის პროქსიმალური ბოლოს რთული მოტეხილობების ქირურგიული მკურნალობის ამა თუ იმ მეთოდის არჩევითობის საკითხი ხშირი ადრეული და გვიანი გართულებების გამო კვლავ დისკუტაბელური რჩება. (11, 14, 21) აღნიშნული მოტეხილობის მკურნალობის სირთული მდგომარეობს დაზიანების სიმძიმეში, ავასკულური მოშლილობების განვითარებასა და ავადმყოფთა ასაკში. (15) აღსანიშნავია, რომ ევროპის ქვეყნების ტრავმატოლოგებსაც არ გააჩნიათ აღნიშნული მოტეხილობების მართვის ზუსტი და სამეცნიერო-პრაქტიკულად დასაბუთებული გაიდლაინები. (2) ტრავმატოლოგთა უმრავლესობაც მეტი ენთუზიზმით არა B და C, არამედ A ტიპის მოტეხილობებს კიდებს ხელს, როგორც კარგი შედეგის გარანტს. ოპერაციული ტექნიკის შესახებ მკვლევართა აზრი კონტროვერსულია. ზოგიერთი ავტორი უპირატესობას ტრადიციულ მინინვაზიურ ჩარევას ანიჭებს კირუნერის ჩხირებით. (17) C2 და C3 ტიპის მოტეხილობების დროს წარმოებული მხრის სახსრის პირველადი ენდოპროთეზირებაც, რომელიც, როგორც აქამდე მიიჩნეოდნენ, ერთბაშად ჭრიდა ყველა პრობლემას, გერმანელი და ამერიკელი ტრავმატოლოგების მიერ ამ ჭრილში აღარ განიხილება. (2) ასაკოვან პაციენტებთან დაკავშირებით ამერიკელ ტრავმატოლოგთა და მხრის სახსრის ქირურგთა შორის აზრთა მკვეთრი სხვაობაა: პირველნი მხარს უჭერენ ოსტეოსინთეზსა და კონსერვატიულ მკურნალობას მხრის Neer-ის კლასიფიკაციით სამ და ოთხფრაგმენტოვანი მოტეხილობების დროს, მეორენი კი გადაჭრით მოითხოვენ ჰემიარტროპლასტიკას. (23) გასათვალისწინებელია სტატიის დასაწყისში ჩამოთვლილი სხვა მეთოდების სუსტი მხარეებიც. ჩვენ შორს ვართ იმ აზრისაგან, რომ PHILOS სისტემა პანაცეას წარმოადგენს ამ რთული პრობლემის გადაწყვეტის საქმეში, მაგრამ

დაკვირვება აჩვენებს, რომ აღნიშნული საფიქსაციო ფირფიტა მოხერხებული კონსტრუქციისა და კუთხური მდგრადობის დიდი პოტენციალით სხვა ფიქსატორებზე უკეთ უზრუნველყოფს მოტეხილი ფრაგმენტების სტაბილურ ფიქსაციას (4) და მნიშვნელოვნად ამცირებს ე.წ. დებრიკოლაჟისა და რეფრაქტურის რისკს.

ოპერაციის დროს მაქსიმალურად უნდა დაიზოგოს რბილი ქსოვილები და სასახსრე კაფსულა. N.axillaris-ის დაზიანება გამოწვეული იყო Hohmann-ის ტიპის რეტრაქტორის ზეწოლით ნერვის საპროექციო ზონაზე ოთხგვერდა ხვრელის არეში. ამ დროს ირღვევა მხარის სუბინაციის პროცესი, მრავალი კუნთის ფუნქცია. აღნიშნული ჩვენს პაციენტებში ვლინდებოდა გაშლილი ხელის მოზიდვის დარღვევით, დელტა კუნთების სისუსტითა და მხრის ლატერალურ მიდამოში მგრძობელობის გამოვარდნით. მათ უტარდებოდათ შესაბამისი ნეირომასტიმულირებელი და ფიზიოთერაპიული მკურნალობა.

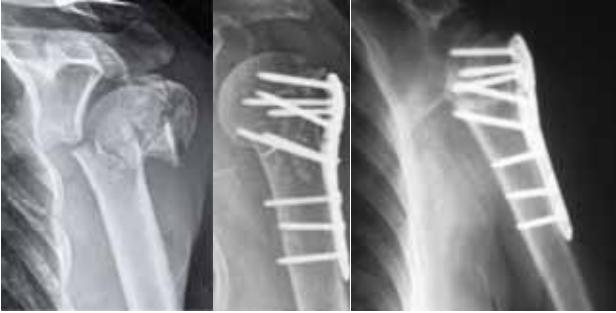ორივე ჯგუფში ყველაზე ხშირ გართულებას სახსრის სხვადასხვა ხარისხის კონტრაქტურა წარმოადგენდა. იგი შეგვხვდა პაციენტთა საერთო რაოდენობის 23,7%-ში. მის ჩამოყალიბებას სახსარშიგა დესტრუქციული ცვლილებებისა და მთავარი შეხორცების განვითარებასთან ერთად განაპირობებდა არაადეკვატური რეაბილიტაცია. ავადმყოფები ვერ ახერხებდნენ კიდურის შივნიითა როტაციას და განზიდვას. 4 პაციენტს დაკვირვების მე-3 თვეზე აღენიშნა მყარი, ე.წ. „გაყინული სახსრის“ სინდრომი. საერთოდ პაციენტთა უმრავლესობა ვერ იტარებდა სრულფასოვან რეაბილიტაციას, განსხვავებით ევროპის ქვეყნებისაგან, სადაც პაციენტი უკვე ოპერაციიდან 1 კვირის შემდეგ ერთვება რეაბილიტაციის კურსში სათანადო სპეციალისტის მეთვალყურეობით.



**სურათი 3.** მხრის პროქსიმალური ბოლოს ვასკულარიზაციის სქემა

ავასკულური ნეკროზის განვითარებას ძირითადად განაპირობებს არა მართო არასტაბილური ფიქსაცია ან ოპერაციის ტექნიკური ხარვეზი, არამედ მხრის პროქსიმალური ბოლოს სისხლით მომარაგების თავისებურებაც, რაც ბარძაყის თავის ანალოგიურია. ავასკულური ნეკროზი ძირითადად ვითარდებოდა B3 და C3 ტიპის მოტეხილობების დროს პაციენტთა საერთო რაოდენობის 11,8%-ში. ხანდაზმულ პაციენტებში ავასკულური ნეკროზის დროს დაკვირვებიდან მე-5-მე-7 თვეზე ფირფიტას ვიღებდით. შედეგი სახსრის ფუნქცი-





**სურათი 4.** მხრის პროქსიმალური ბოლოს C3 ტიპის მოტეხილობა. ოსტეოსინთეზი PHILOS-ით. ოპერაციიდან 3 თვის შემდეგ ჩამოყალიბებული ავასკულური ნეკროზი

ის თვალსაზრისით არადადამაკმაყოფილებელი იყო, თუმცა პაციენტები იდაყვისა და სხივ-მაჯის სახსარში მოძრაობის შენარჩუნების ხარჯზე ახერხებდნენ მარტივ თვითმომსახურებას. ცნობილია, რომ მხრის ქირურგიული ყელის ოსტეოსინთეზის გამოსავალი ბევრად უკეთესია, ვიდრე ანატომიურისა, რაც განპირობებულია პირველის შედარებით უკეთესი ვასკულარიზაციით. მხრის წინა შემომხვევი არტერია და მისი ტოტი ლატერალური აღმავალი არტერიის სახით ძირითადად კვებავს მხრის ქირურგიულ ყელსა და მის დისტალურად მდებარე უბანს და ძალიან მწირ ტოტებს იძლევა ანატომიური ყელის მიდამოში. შედარებით ვასკულარიზებულია საკუთრივ კაფსულის მედიალური ნაწილი, რომლის დაზოგვაც მეტად მნიშვნელოვანია (სურათი 3). ზემოთქმულიდან გამომდინარე, C ტიპის 3-4 ფრაგმენტისანი მოტეხილობების დროს ავასკულური ნეკროზის განვითარების შანსი საკმაოდ მაღალია და ზოგიერთი ავტორის მონაცემით 50%-საც აღწევს (3) (სურათი 4). შესაბამისად, საჭიროდ მიგვაჩნია, ოპერაციის წინა პერიოდში პაციენტის ზუსტი და გასაგები ინფორმირება მოსალოდნელი გართულების შესახებ.

სუბაკრომიალური იმპინჯმენტ-სინდრომი აღენიშნა პაციენტთა საერთო რაოდენობის 10,1%-ს. იგი განპირობებული იყო ჩვენი მცდელობით, არ მოხვედრილიყო ფიქსატორის ქვედა საფიქსაციო ნაწილი და შესაბამისად მალბოკირებელი ტანჯიკები განივი მოტეხილობის ზონაში. ფიქსატორის ბოლოს ამორება caput humeri-დან 0,3-0,5სმ-ით ზემოთ იწვევდა იმპინჯმენტს, რაც ვლინდებოდა გაშლილი კიდურის მაღლა აწევისა და განზიდვის შემზღვევით ფირფიტისა და აკრომიონის ურთიერთმიბჯენის შედეგად.

გამოცდილებამ გვიჩვენა, რომ ძალზე სარისკოა მხრის პროქსიმალური ბოლოს 4 ფრაგმენტისანი მოტეხილობის ოპერირება მხოლოდ რენტგენოლოგიური მონაცემების გათვალისწინებით. აღნიშნული ტრავმა იმდენად მტკივნეულია, რომ ხშირად კიდურის გადასაღებად მოთავსება პირდაპირ გლენოიდალურ, ტრანსსკაპულურ გვერდით და აქსიალურ პროექციებში თითქმის შეუძლებელია. ამიტომ სრული ინფორმაციისა და ვიზუალიზაციისათვის აუცილებელია კომპიუტერულ-ტომოგრაფიული გამოკვლევა.

ინფიცირება თითქმის არ აღნიშნულა, თუ არ ჩავთვლით ერთ პაციენტს, სადაც ღრმა ჩირქოვანი პროცესის ლიკვიდაცია აქტიური ქირურგიული დამუშავებითა და სათანადო ანტიბიოტიკოთერაპიით მოხერხდა ფიქ-

სატორის შენარჩუნების ფონზე.

ორივე ჯგუფის პაციენტებში გვხვდებოდა მხრის თავისა და ბორცვის პოსტოპერაციული დისლოკაცია (13,5%-ში) და ფირფიტის გატეხვა (10,1%-ში). იგი, ჩვენი დაკვირვებით, განპირობებული იყო სისტემის არასტაბილობითა და ცალკეულ შემთხვევებში (ძირითადად ხანდაზმულებში) მალბოკირებელი ტანჯიკების ფიქსაციის მოშლით პოროზული ძვლის ქსოვილში.

მოტეხილობის კონსოლიდაციის შენელება და შეუძვალელები მოტეხილობა შეგვხვდა პაციენტთა საერთო რაოდენობის 10,1%-ში. იგი გამოწვეული იყო ფირფიტის მექანიკური არასტაბილობით, ძვლის დაზიანების ხარისხით, ვასკულარიზაციის დარღვევით, პაციენტის ცხოვრების წესითა და თანმხლები ნეირო-ენდოკრინული და სხვა დაავადებებით. თითქმის ყველა შემთხვევაში სახეზე იყო ატროფიული ტიპის შეუხორცებლობა, განსხვავებით ქვედა კიდურისაგან, სადაც მეტაბოლიზმარული მოტეხილობებისას ძირითადად მისი ჰიპერტროფიული ფორმა გვხვდება.

შორეული შედეგები შევისწავლეთ I ჯგუფის 11 და II ჯგუფის 12 პაციენტზე ULCA-ს ტესტის ოთხი კრიტერიუმის მიხედვით: 1. ტკივილი, 2. მოძრაობის ამპლიტუდა, 3. რეაბილიტაციის ხარისხი, 4. პაციენტის თვითკმაყოფილების ხარისხი. შედეგები ასე განაწილდა: საუკეთესო შედეგი (46-50 ქულა) აღენიშნა I ჯგუფის 1 ავადმყოფს, კარგი შედეგი (36-45 ქულა) – I ჯგუფის 5 და II ჯგუფის 2 პაციენტს. დამაკმაყოფილებელი (26-35 ქულა) – I ჯგუფის 4 და II ჯგუფის 5 პაციენტს. არადადამაკმაყოფილებელი (20-24 ქულა) – I ჯგუფის 4 და II ჯგუფის 5 პაციენტს.

ჩვენი დაკვირვებით, როგორც ადრეულ, ასევე გვიან გართულებებს საფუძვლად ორი ძირითადი ფაქტორი უდევს: 1. ფიქსატორის არასწორი იმპლანტაცია ან მისი ზომის არაადეკვატური შერჩევა. 2. საკუთრივ ორგანიზმის ნეირო-ჰუმორალური და იმუნო-ფუნქციური ფონის უკმარისობა რეგენერაციული პროცესის მართვაში. გასათვალისწინებელია, რომ ოსტეოსინთეზი არა მარტო მხრის მეტაბოლიზმის, ასევე სხვა სეგმენტის რთული მოტეხილობების დროს არ წარმოადგენს მარტოდენ ფიქსატორის იმპლანტაციას, არამედ იგი რეპარაციული რეგენერაციის მართვის საშუალებაა. PHILOS სისტემა, სხვა იმპლანტების მსგავსად, მხოლოდ მოტეხილი და მიგრირებული ფრაგმენტების ფიქსაციის საშუალებაა და არა მოტეხილობის უეჭველი შეხორცების წინაპირობა.

**დასკვნები:** მხრის პროქსიმალური ბოლოს რთულ მოტეხილობათა ქირურგიული მკურნალობა PHILOS სისტემით წარმოადგენს არჩევის მეთოდს, რომელიც უზრუნველყოფს ფრაგმენტების სტაბილურ ფიქსაციას Müller-A0-ს კლასიფიკაციით B ტიპის სხვადასხვა ვარიაციის სახსარგარე ბიფოკალური მოტეხილობების დროს და იძლევა პოსტოპერაციული ადრეული და გვიანი გართულებების შედარებით მცირე რიცხვს. C ტიპის სხვადასხვა ვარიაციის სახსარშიგა მოტეხილობების დროს PHILOS ფიქსატორის გამოყენება შეიძლება ჩაითვალოს პირობით არჩევით მეთოდად, რადგანაც იგი იძლევა პოსტოპერაციული ადრეული და გვიანი გართულებების მეტ რაოდენობას.

PHILOS ფიქსატორით ოსტეოსინთეზის შემდგომი არადადამაკმაყოფილებელი შედეგები განპირობებულია

მოტეხილობის სიმძიმის არასწორი შეფასებით პრეოპერაციულ პერიოდში, მხრის პროქსიმალური ბოლო-სა და მხრის სახსრის უნიკალური ანატომო-ფუნქციური თავისებურებით, პაციენტის არასათანადო რეაბილიტაციითა და ძვლოვანი სტრუქტურის ასაკობრივი ცვლილებებით. ფირფიტის იმპლანტაციის პროცესში რბილ და ძვლოვან ქსოვილთან დამზოგავი, ფაქიზი დამოკიდებულება შემდგომში მოტეხილობის ზონაში

ავასკულური გართულებებისა და კიდურის ფუნქციის მოშლის პრევენციულ ღონისძიებას წარმოადგენს.

მხრის პროქსიმალური ბოლოს ეფექტური ქირურგიული მკურნალობის საკითხი რჩება დისკუტაბელური და მოითხოვს უფრო ვრცელ პროსპექტულ კვლევებს ოსტეოსინთეზის სხვადასხვა მეთოდების ურთიერთშედარებისა და ანალიზის გზით.

#### ლიტერატურა:

#### References:

1. Солов Э. И. Солод, Лазарев А. Р. и соавт. Новые возможности оперативного лечения переломов проксимального отдела плечевой кости. Вестник травмат. и ортопед. им. Н. Н. Приорова. 2011 №11. ст. 21-27.
2. Schmidt A. H. Proximale Humerusfraktur und Schulterluxation. In: Spezielle Unfallchirurgie. Stannard J. P. Schmidt A. M. Kregor Ph. J. Wenzenzen A. et. ol. Georg Thieme Verlag, Stuttgart – New York, 2012. p. 259-284.
3. Meffert R. Komplikationen bei der Behandlung von gelenknahen und Gelenkfrakturen. Proximale Humerus. In: Komplikationen in Orthopädie und Unfallchirurgie. Herausg. von. C. J. Wirth, W. Mutschler et. Al. Georg Thieme Verlag. Stuttgart –New York. 2010. p. 214-228.
4. Schwitalla J. Vergleichende Untersuchung funktioneller Ergebnisse nach Stabilisierung proximaler Humerusfrakturen: offene winkelstabile Plattenosteosynthese (PHILOS®) versus geschlossene minimal-invasive Verfahren. Dissertation zur Erlangung des Grades eines Doktors der Medizin der Medizinischen Fakultät der UNIVERSITÄT DES SAARLANDES. 2006. 113p.
5. T. Kuhlmann , T. Hofmann , O. Seibert , G. Gundlach , K. Schmidt-Horlohé R. Hoffmann Vergleich Philos- vs. Königseeplattenosteosynthese bei der operativen Versorgung von 4-Fragment-Frakturen des proximalen Humerus bei über 65-jährigen Patienten. Zbl. Orthop. Unfall. 2012. 150(2): 149-155
6. Kilian M, Zamborský R, Chandoga I, Budaj M, Vajczikova S. Surgical versus non-surgical treatment for 3- and 4-part proximal humerus fractures. Rozhl .Chir. 2016. Feb;95(2):60-8. Czech.
7. Fattoretto D, Borgo A, Iacobellis C. The treatment of complex proximal humeral fractures: analysis of the results of 55 cases treated with PHILOS plate. Musculoskelet. Surg. 2016. Feb 1. (Epub ahead of print)
8. Boesmüller S, Wech M, Gregori M, Domaszewski F, Bukaty A, Fialka C, Albrecht C. Risk factors for humeral head necrosis and non-union after plating in proximal humeral fractures. Injury. 2016. Feb;47(2):350-5.
9. Chiewchantakit S, Tangsripong P. Locking plate fixation of proximal humeral fracture: minimally invasive vs. standard delto-pectoral approach. J. Med. Assoc. Thai. 2015. Feb;98(2):196-200.
10. Kumar GN, Sharma G, Sharma V, Jain V, Farooque K, Morey V. Surgical treatment of proximal humerus fractures using PHILOS plate. Chin. J Traumatol. 2014. 17(5):279-84.
11. Clement ND. Can we decipher indications and outcomes of the PHILOS plate for fractures of the proximal humerus? Int. Orthop. 2013. Jun; 37(6):1199-200.
12. Zhou ZB, Gao YS, Tang MJ, Sun YQ, Zhang CQ Reply to: Can we decipher the indications and outcome of the PHILOS plate for fractures of the proximal humerus? Int. Orthop. 2013. Jun;37(6):1201
13. Miyazaki AN, Estelles JR, Fregoneze M, Santos PD, da Silva LA, do Val Sella G, Ishioka FE, Rosa JP, Checchia SL. EVALUATION OF THE COMPLICATIONS OF SURGICAL TREATMENT OF FRACTURES OF THE PROXIMAL EXTREMITY OF THE HUMERUS USING A LOCKING PLATE. Rev. Bras. Ortop. 2015. Nov 4;47(5):568-74.
14. Launonen AP, Lepola V, Fiinkkilä T, Strandberg N, Ojanperä J, Rissanen P, Malmivaara A, Mattila VM, Elo P, Viljakka T, Laitinen M. Conservative treatment, plate fixation, or prosthesis for proximal humeral fracture. A prospective randomized study. BMC Musculoskelet. Disord. 2012 .Sep 7;13:167
15. Spross C, Platz A, Rufibach K, Lattmann T, Forberger J, Dietrich M The PHILOS plate for proximal humeral fractures – risk factors for complications at one year. J. Trauma Acute Care Surg. 2012. Mar;72(3):783-92.
16. Egol KA, Ong CC, Walsh M, Jazrawi LM, Tejwani NC, Zuckerman JD. Early complications in proximal humerus fractures (OTA Types 11) treated with locked plates. J. Orthop. Trauma 2008. 22:159-64.
17. GS. Jaura, J Sikdar , S Singh Long Term Results of PHILOS Plating and Percutaneous K-Wire Fixation in Proximal Humerus Fractures in The Elderly Malays. Orthop. J. 2014. Mar; 8(1): 4-6.
18. Ring D. Current concepts in plate and screw fixation of osteoporotic proximal humerus fractures. Injury 2007. 38 Suppl 3: S59-68.
19. Boileau P, Pennigton SD. Common pitfalls in the management of proximal humeral fractures: how to avoid them. In: Boileau P, Walch G, Mole D, Favard L, Leveigne C, Sirveaux F, et al, editors. Shoulder concepts 2008. Proximal humeral fractures and fracture sequelae. Montpellier: Sauramps Medical; 2008. p. 303-23
20. Neslihan AKSU, Abdullah GÖÇÜŞ, Ayhan Nedim KARA, Zekeriya Uğur İŞIKLAR Complications of Agudelo J, Schürmann M, Stahel P, Helwig P, Morgan SJ, Zechel W, et al. Analysis of efficacy and failure in proximal humerus fractures treated with locking plates. J. Orthop. Trauma 2007. 21:676-81.
21. Agudelo J, Schürmann M, Stahel P, Helwig P, Morgan SJ, Zechel W, et al. Analysis of efficacy and failure in proximal humerus fractures treated with locking plates. J. Orthop. Trauma 2007. 21:676-81.
22. Martetschläger F, Siebenlist S, Weier M, Sandmann G, Ahrens P, Braun K, Elser F, Stöckle U, Freude T. Plating of proximal humeral fractures. Orthopedics. 2012 . Nov; 35(11):1606-12
23. Bhat SB, Secrist ES, Austin LS, Getz CL, Krieg JC, Mehta S, Namdari Displaced Proximal Humerus Fractures in Older Patients: Shoulder Surgeons Versus Traumatologists. Orthopedics. 2016. may. 1:39 (3). E.509-13

## ჭორჭლის ზედა სისხლძარღვების ქირურგიული ანატომია

ზ.ჩომახაშვილი, ნ.ზოსიძე, ო.ცეცხლაძე.

ბათუმის შოთა რუსთაველის სახელმწიფო უნივერსიტეტი

### ON THE ISSUE OF SUPERIOR MESENTERIC ARTERIAL SURGICAL ANATOMY

Z.Chomakhashvili, N.Zosidze, O.Tsetskhladze

Batumi Shota Rustaveli State University

#### რეზიუმე

კვლევისათვის გამოყენებულია ორივე სქესის და სხვადასხვა ასაკის 70 გვამი, რომელთა სიკვდილიც სისხლძარღვოვანი სისტემის მიზეზით არ მომხდარა.

მოყვანილი მონაცემების საფუძველზე შესაძლებელია განმარტებული იქნას შემდეგი დასკვნები:

1. წვრილი ნაწლავის ჯორჯალი მაქსიმალურ სიმაღლეს აღწევს ერთ ადგილას, რომელიც შეესაბამება ნაწლავის IV არტერიის გამოყოფის დონეს. პროქსიმალური და დისტალური მიმართულებით მისი სიმაღლე მცირდება. აღნიშნული კი ხდება ან თანდათანობით (ბავშვებში შემთხვევათა 58.8%-ში, ხოლო მოზრდილებში კი – 49%-ში) ან კიდევ ტალღისებურად;
2. ჯორჯლის ზედა არტერიისა და ვენის აგებულებაში განირჩევა სამი ტიპი: მაგისტრალური, გაფანტული და შერეული. ვენისა და არტერიის შენება ძირითადად განსხვავდება ერთმანეთისაგან: არტერიის ხშირად მაგისტრალური შენება აქვს ვენას კი – შერეული.
3. ჯორჯლის ზედა არტერიისა და ვენის ძირითადი ღეროები იშვიათად მიდიან ერთმანეთის პარალელურად (2.9%), რისი დაზუსტებაც აუცილებელია ოპერაციის მსვლელობის პროცესში; 4. ჯორჯლის ზედა არტერიისა და ვენის ღეროები დასაწყისში – ნაწლავის პირველი არტერიის გამოყოფის დონემდე, მიემართებიან პარალელურად, ამასთან ვენური ღერო არტერიული ღეროს წინ და მარჯვნივ მდებარეობს.

ნაწლავთა სისხლის მიმოქცევის მორფოლოგიურ თავისებურებათა დაზუსტება განსაკუთრებით მნიშვნელოვანია მუცლის ღრუს ქირურგიისათვის, განსაკუთრებით კი – იმ სისხლძარღვთა ქირურგიისათვის, რომლებიც ახორციელებენ ნაწლავის სისხლძარღვთა რომბოზისა და ემბოლიის ოპერაციულ მკურნალობას, რომლის დროსაც მუსტი მორფოლოგიური მონაცემების არცოდნამ, შესაძლებელია, მეტად არასასურველ შედეგებამდე მიგვიყვანოს. (1, 2, 3)

ნაწლავის სისხლძარღვების შესწავლას მრავალი შრომა ეძღვნება, რომლებიც ძირითადად მის არტერიულ სისხლმომარაგებას ეხება, ვენური სისტემა კი – შედარებით ნაკლებადაა შესწავლილი. ამასთანავე, სწორედ ასეთ კომპლექსურ მონაცემებს გააჩნიათ დიდი პრაქტიკული მნიშვნელობა, რადგანაც აღნიშნულ სისტემათა აგებულება და მათი ურთიერთობა ყოველთვის ერთგვაროვანი არ არის. (4, 5, 6)

**კვლევის მასალა და მეთოდები.** კვლევისათვის გამოყენებულია ორივე სქესის და სხვადასხვა ასაკის 70 გვამი, რომელთა სიკვდილიც სისხლძარღვოვანი სისტემის მიზეზით არ მომხდარა (გვამები შესწავლილია იმ წლებში, როდესაც მათზე მუშაობა საქართველოში კანონით დაშვებული იყო). 17 ბავშვის (ერთ წლამდე) და 53 ორივე სქესის ზრდასრული ადამიანის დაუფიქსირებელი გვამი, რომელიც შესწავლის ობიექტისა და გამოყენებული მეთოდის მიხედვით შეიძლება დაიყოს შემდეგნაირად: ბავშვების 10 გვამი გამოყენებულია არტერიული სისტემის შესწავლისათვის რენტგენოგრაფიული მეთოდით, ხოლო 7 შემთხვევაში გამოყენე-

#### Summary

Using the anatomical methods of research we have analyzed 70 corpses of the both sexes and studied the issues of superior mesenteric arterial surgical anatomy, which resulted in a fact, that mesentery of the small intestine reaches its maximum height at the place, which corresponds to the separation level of IV intestinal artery. While moving in the proximal and distal direction its height decreases. It happens gradually (58.8% of cases among children and 49% among adults) or undulatingly; There are three types of the superior mesenteric artery and vein structure: magistral, scattered and mixed. The structures of a vein and an artery mainly differ in the following ways: the artery often has a magistral construction, while the vein has a mixed one. The superior mesenteric artery and vein rarely branch out parallel to each other (2.9%), that should be necessarily clarified during the operation; the branches of the superior mesenteric artery and vein at the beginning – up to the separation level of I intestinal artery – move in parallel, at the same time a venous trunk is located in front and to the right of the arterial one.

Consideration of the above mentioned issues during the surgical intervention would help to avoid troubles between a patient and a surgeon both during the operation and in postoperative period.

ბულია კოროზიის მეთოდი. ზრდასრული ადამიანების გვამებიდან 5 გამოყენებულია ნაწლავის არტერიული სისტემის შესწავლისათვის პრეპარირების გზით, ხოლო კოროზიის მეთოდით არტერიული სისტემა შესწავლილია 11 გვამზე.

ვენების აგებულება შესწავლილია 3 გვამზე, ხოლო ერთდროულად არტერიებისა და ვენების აგებულება კი – 34 გვამზე.

როგორც აღინიშნა კვლევის პროცესში გამოყენებულია ისეთი ხელმისაწვდომი და ცნობილი მეთოდები, როგორებიცაა პრეპარაცია, ლატექსის (თხევადი კაუჩუკის) ჩასხმა, კოროზია (კონცენტრირებული მარილმჟავას გამოყენებით), რენტგენოგრაფიული (ტყვიის სურიკის გამოყენებით) და პრეპარატის გაზომვისა და ჩახატვის მეთოდები.

ყველა პრეპარატზე შესწავლებოდა:

1. წვრილი ნაწლავის ჯორჯლოვანი ნაწილის სიგრძე და სიმაღლე ნაწლავის ნებისმიერი არტერიის გამოსვლის ადგილზე; 2. ჯორჯლის ზედა არტერიისა და ვენის გამოსვლის დონე და კუთხე; 3. ჯორჯლის ზედა არტერიისა და ვენის ძირითადი ტოტების ურთიერთობა.

**შედეგები და განსჯა.** წვრილი ნაწლავის ჯორჯლოვანი ნაწილის სიგრძე ბავშვთა არაფიქსირებულ გვამებზე მერყეობდა 175სმ-დან 285სმ-ს ფარგლებში და საშუალოდ 240სმ-ს შეადგენდა, ხოლო ზრდასრული ასაკის ადამიანთა არაფიქსირებულ გვამებზე აღნიშნული მონაცემები 370–840სმ-ს ფარგლებში იცვლებოდა და საშუალოდ 590სმ-ს იყო, რაც შეეხება ზრდასრული ასაკის ადამიანთა ფიქსირებულ გვამებს იგივე მონაცემები

325სმ დან 555სმ-ს და 424სმ-ს შეესაბამებოდა.

წვრილი ნაწლავის ჯორჯლის სიმაღლე მის სხვადა-სხვა უბანზე ცვალებადი სიდიდეა და თავის მაქსიმუმს ნაწლავის IV არტერიის გამოყოფის დონეზე აღწევს. აქედან იგი პროქსიმალური და დისტალური მიმართულებით თანდათანობით კლებულობს. წვრილი ნაწლავის ჯორჯლის ყველაზე მაღალი ნაწილი ბავშვებში მერყეობს 3-დან 6.7სმ-ს ფარგლებში (ხშირად 3.5-დან 4.5სმ-ს ფარგლებში), ხოლო ზრდასრულ ადამიანთა გვამებში კი 7.5სმ-დან 18.2სმ-ს ფარგლებში მერყეობს, ხოლო წვრილი ნაწლავის ჯორჯლი ყველაზე დაბალია ნაწლავის იმ უბნებზე, რომლებიც სისხლით მარაგდება ნაწლავის პირველი და ბოლო 5-8 არტერიებით.

ჯორჯლის ზედა არტერია ჩვენს მასალაზე, როგორც ბავშვებში, ასევე ზრდასრულებში, უშუალოდ აორტას გამოყოფა. შემთხვევათა 2/3-ში მისი დასაწყისი მდებარეობს აორტის წინა კედელზე, ხოლო დანარჩენ შემთხვევებში კი – ინაცვლებს აორტის მარჯვენა ან მარცხენა კედელზე.

აორტის კალიბრი მისგან ჯორჯლის ზედა არტერიის გამოყოფის დონეზე ბავშვებში 0.4-0.6სმ-ია და საშუალოდ 0.51სმ-ს შეადგენს, ხოლო ზრდასრულებში იგივე მონაცემები 1.1-2.1სმ-სა და 1.6სმ-ს შეესაბამება.

სკელეტოტოპურად ჯორჯლის ზედა არტერიის აორტიდან გამოსვლისა და კარის ვენის შექმნის ადგილი შესწავლილია 22 გვამზე, რომლებზეც ჩანს, რომ ჯორჯლის ზედა არტერია გამოდიოდა გულმკერდის XII მალისა და წელის I-II მალეებს შორის არსებულ მალთაშუა დისკის დონეზე, ხშირად გულმკერდის XII და წელის I მალეებს შორის არსებული მალთაშუა ხრტილის დონეზე (8 შემთხვევა, 36.4%).

ზრდასრული ასაკის ადამიანებში კარის ვენა იქმნება გულმკერდის XII და წელის II მალეებს შორის არსებულ შუალედში, ხშირად იგი იქმნება გულმკერდის XII მალის დონეზე (10 შემთხვევა, 45.8%).

ყველა ჩვენს პრეპარატზე აღინიშნებოდა ჯორჯლის ზედა არტერიის ერთი ღერო, ხოლო 4 შემთხვევაში (10.8%) ნანახია ჯორჯლის ზედა ვენის გაორმაგება, რადროსაც შედარებით მსხვილი კალიბრის ვენა უშუალოდ მონაწილეობას იღებს კარის ვენის შექმნაში, რის საფუძველზეც იგი ძირითად ღეროდ მივიჩნიეთ, ხოლო მეორე ვენური ღერო შედარებით მცირე კალიბრისა იქმნებოდა თეძოს ნაწლავის ტერმინალური ნაწილის ვენებისაგან და მსხვილი ანასტომოზის სახით აკავშირებდა ერთმანეთს ჯორჯლის ზედა ვენის დასაწყისს და საბოლოო ნაწილებს.

ჯორჯლის ზედა არტერიის კალიბრი ბავშვებში მის დასაწყის ნაწილში ვარიირებს 0.2-0.4სმ-ს ფარგლებში (საშუალოდ 0.25სმ), ხოლო ზრდასრული ასაკის ადამიანთა გვამებში მისი კალიბრი 0.5-1.0სმ-ს შეადგენს (საშუალოდ 0.7სმ), რაც შეეხება ჯორჯლის ზედა ვენის ძირითად ღეროს მოზრდილებში, მისი ჩართვის ადგილას, იგი 0.5-1.5სმ-ს კალიბრისაა (საშუალოდ 0.9სმ).

**ლიტერატურა:**

**References:**

1. Корнинг Г.К. - Топографическая анатомия - Москва, Гос.мед. изд-во 1931 г.
2. ნათიშვილი ალ. - ადამიანის ნორმალური ანატომია - თბილისი, გამომცემლობა 'საბჭოთა საქართველო', 1976 წ., 593 გვ.
3. თოიძე შ., კიკალიშვილი ლ., ყიფიანი ე., კორძაია დ. - ტოპოგრაფიული და კლინიკური ანატომია - თბილისი

ჯორჯლის ზედა არტერიის ძირითად ღეროს S-სე-ბურადაა მოხრილი, მისი კალიბრი დისტალური მიმართულებით თანდათანობით მცირდება და ილიოცეკალური კუთხის დონეზე ან მასთან ახლოს მინიმუმს აღწევს - აქ მისი კალიბრი ბავშვებში 0.08-0.15სმ-ს აღწევს (საშუალოდ 0.09სმ), ზრდასრული ასაკის პირებში კი - 0.1-0.25სმ-ს შეესაბამება (საშუალოდ 0.13სმ) ვთვლით, რომ ის ადგილი, სადაც ჯორჯლის ზედა არტერიას უმცირესი დიამეტრი აქვს შეესაბამება მის დასასრულს - ანუ საბოლოო ნაწილს, რომელიც ზოგჯერ ილიოცეკალური კუთხის დონეს შეესაბამება (ბავშვებში - 58.8%, მოზრდილებში - შემთხვევათა 4%), ზოგჯერ კი გადანაცვლებული იყო აღნიშნული კუთხიდან პროქსიმალური მიმართულებით (საშუალოდ ბავშვებში 1.5სმ-ით, ხოლო მოზრდილებში 3.7სმ-ით).

ჯორჯლის ზედა არტერიისა და ვენის ღეროები დასაწყისში - ნაწლავის პირველი არტერიის გამოყოფის დონემდე, მიემართებიან პარალელურად, ამასთან ვენა არტერიის წინ და მარჯვნივ მდებარეობს. ჯორჯლის ზედა არტერიისა და ვენის ღეროების შენების მიხედვით შესაძლებელია მაგისტრალური, გაფანტული და შერეული ტიპისა იყოს. ჯორჯლის ზედა არტერია ყველაზე ხშირად მაგისტრალური აგებულებისაა (ბავშვებში 82.3%, მოზრდილებში 52%), ხოლო ჯორჯლის ზედა ვენას ძირითადად შერეული ტიპის შენება აქვს (67.5%) ჯორჯლის ზედა არტერიისა და ვენის ღეროების შენების გაფანტული ფორმა ყველაზე იშვიათად ვლინდება. ჯორჯლის ზედა არტერიის გაფანტული ფორმა ბავშვებში იგი გვხვდება შემთხვევათა 5.8%-ში, ზრდასრულ სუბიექტებში - 10%-ში, ხოლო ჯორჯლის ზედა ვენას გაფანტული ფორმის შენება აქვს შემთხვევათა 10.8%-ში.

მოყვანილი მონაცემების საფუძველზე შესაძლებელია გამოტანილი იქნას შემდეგი დასკვნები:

1. წვრილი ნაწლავის ჯორჯალი მაქსიმალურ სიმაღლეს აღწევს ერთ ადგილას, რომელიც შეესაბამება ნაწლავის IV არტერიის გამოყოფის დონეს. პროქსიმალური და დისტალური მიმართულებით მისი სიმაღლე მცირდება. აღნიშნული კი ხდება ან თანდათანობით (ბავშვებში შემთხვევათა 58.8%-ში, ხოლო მოზრდილებში კი - 49%-ში) ან კიდევ ტალღისებურად;

2. ჯორჯლის ზედა არტერიისა და ვენის აგებულებაში განირჩევა სამი ტიპი: მაგისტრალური, გაფანტული და შერეული. ვენისა და არტერიის შენება ძირითადად განსხვავდება ერთმანეთისაგან: არტერიას ხშირად მაგისტრალური შენება აქვს ვენას ღი - შერეული.

3. ჯორჯლის ზედა არტერიისა და ვენის ძირითადი ღეროები იშვიათად მიდიან ერთმანეთის პარალელურად (2.9%), რისი დაზუსტებაც აოცილებელია ოპერაციის მსვლელობის პროცესში; 4. ჯორჯლის ზედა არტერიისა და ვენის ღეროები დასაწყისში - ნაწლავის პირველი არტერიის გამოყოფის დონემდე, მიემართებიან პარალელურად, ამასთან ვენური ღერო არტერიული ღეროს წინ და მარჯვნივ მდებარეობს.

## ნაღვლის გარე და შიდა დრენირების მოდელი ღვიძლგარეთა ქოლესტაზის შემდეგ ექსპერიმენტში

ვ. გოდერძიშვილი,\* ზ. მამამთავრიშვილი,\* ი. კირვალიძე,\*\* ზ. ხეროდინაშვილი\*

ივ. ჯავახიშვილის სახელობის თბილისის სახელმწიფო უნივერსიტეტის ქირურგიის დეპარტამენტი\*  
ალ. ნათიშვილის სახელობის მორფოლოგიის ინსტიტუტი\*\*

## MODEL OF EXTERNAL AND INTERNAL BILIARY DRAINAGE AFTER EXTRAHEPATIC CHOLESTASIS IN RABBITS

GODERDZISHVILI V.,\* MAMAMTAVRISHVILI G.,\* KIRVALIDZE I.,\*\* KHERODINASHVILI G.\*

Ivane Javakhishvili Tbilisi State University, department of surgery\*

Aleksandre Natishvili Institute of Morphology\*\*

### რეზიუმე

მეთოდი შემუშავებულია 12 შინშილას ჯიშის ბოცვერზე, რომლებიც დაყავით 2 თანაბარ ჯგუფად. პირველ ჯგუფში, ნაღვლის საერთო სადინრის კათეტერიზაციის შემდეგ, კათეტერის დისტალური ბოლო გამოგვექონდა მუცლის ღრუდან და კანქვეშა უჯრედისში გატარების გზით ვათავსებდით გულმკერდის ყაფაზის დორზალურ-კრანიალურ ნაწილში. კათეტერის ბოლოს ვახშობდით რეზინის ხუფით და ვამაგრებდით კანზე. 5 დღის შემდეგ რეზინის ხუფის მოხსნით ვაღწევდით ნაღვლის გარეთა დრენირებას განმეორებითი ოპერაციისა და ნარკოზის გარეშე. ნაღვლის შიდა დრენირების მოდელის შექმნისას წინასწარ გადაკვეთილ ნაღვლის საერთო სადინარში ვათავსებდით 2 კათეტერს როგორც ღვიძლის, ისე თორმეტგოჯა ნაწლავის მიმართულებით. კათეტერთა დისტალური ბოლოები გამოგვექონდა მუცლის ღრუდან და ვამაგრებდით კანზე იმავე წესით. 5 დღის შემდეგ ბოლოების ერთმანეთთან შეერთება უზრუნველყოფდა ნაღვლის შიდა დრენირებას. ყველა ექსპერიმენტული მოდელი სრულყოფილად ფუნქციონირებდა 10 დღის განმავლობაში, რის შემდეგაც ცხოველები გამოგვყავდა ექსპერიმენტთან.

**შესავალი:** ღვიძლგარეთა ქოლესტაზის მკურნალობა აბდომინალურ ქირურგიაში ერთ-ერთ აქტუალურ საკითხს წარმოადგენს. კლინიკურ პრაქტიკაში ახალი ტექნოლოგიების დანერგვის მიუხედავად კვლავ მაღალი რჩება გართულებათა მაჩვენებელი, რაც ბოლო მონაცემებით 10-15%-ს შეადგენს, ხოლო ოპერაციის შემდგომი ლეტალობა 0,5-6% ფარგლებში მერყეობს. (1) აღნიშნული მონაცემები ნათლად ცხადყოფს პრობლემის აქტუალურობას და, შესაბამისად, ქოლესტაზის ეთიოპათოგენეზის, კლინიკის და ქირურგიული მკურნალობის საკითხების შემდგომი შესწავლის აუცილებლობას.

**კვლევის მიზანი:** ბილიური ობსტრუქციის შემდგომი ნაღვლის გარე და შიდა დრენირების ოპტიმალური და ტექნიკურად ადვილად განხორციელებადი მოდელის შემუშავება პრობლემის ექსპერიმენტული კვლევისათვის.

**მასალა და მეთოდები:** მეთოდი შემუშავებულია საშუალო ზომის ლაბორატორიული ცხოველებისათვის, კერძოდ, შინშილას ჯიშის ბოცვერებზე. 12 ექსპერიმენტულ ცხოველში განხორციელდა ნაღვლის შეგუბება 5 დღის განმავლობაში. ამის შემდეგ ექსპერიმენტული ცხოველები დაყავით 2 ჯგუფად. პირველი ჯგუფის ნაღვლებზე განხორციელდა ნაღვლის გარეთა, ხოლო მეორე ჯგუფის ნაღვლებზე ნაღვლის შიდა დრენირება, რაც გრძელდებოდა ასევე 5-5 დღის განმავლობაში. 10 დღის შემდეგ კი ცხოველები გამოგვყავდა ცდიდან.

### Summary

The model is elaborated on 12 rabbits divided into 2 equal groups. In the 1st group, after laparotomy and catheterization of the common bile duct the distal end of catheter was brought out from the abdominal cavity and transported to the nape through the subcutaneous tunnel. The end of catheter was obstructed (closed by resin cap) and fixed. After removal of the resin cap, on the 5th day of experiment, a choledochostomy was created automatically without anesthesia and reoperation. In order to create the model of internal biliary drainage two catheters were inserted in the proximal and distal ends (towards liver and duodenum) of preliminary dissected common bile duct. The catheters were brought out from the abdominal cavity and fixed in the same way. Connection of the ends of catheters to each other on the 5th day of experiment provided internal biliary drainage. In all 12 animals the appropriate models worked successfully during 10 days.

ბილიური ობსტრუქციის შემდგომი ნაღვლის გარე დრენირებისათვის ეთერის ნარკოზის პირობებში კეთდება შუა ლაპაროტომია. პერიტონეუმის დუბლიკატურაში ღვიძლსა და თორმეტგოჯა ნაწლავს შორის ხდება ნაღვლის საერთო სადინარის იდენტიფიკაცია. სადინარის შუა მონაკვეთზე ედება ლიგატურა, რომლის პროქსიმალურად სადინარი გაიკვეთება და სანათურში იდგმება პოლიეთილენის კათეტერი (თერმოლაბილური, გარეთა დიამეტრით 0,3მმ, შიგნითა – 0,2მმ). ხშირად კათეტერის დიამეტრი აღემატება ნაღვლის საერთო სადინარის დიამეტრს, თუმცა ეს ხელს არ უშლის კათეტერის ცერად ჩაკვეთილი ბოლოს შეყვანას სადინარში – მისი ელასტიურობის გამო. სადინარში შეყვანილი დრენაჟი ფიქსირდება ორი აბრეშუმის ლიგატურით. სადინარის შეყვანის ადგილის დისტალურად სადინარი გადაიკვეთება, რათა თავიდან იქნას აცილებული მისი რეკანალიზაცია (რასაც აღწერს ზოგიერთი ავტორი). (3) კათეტერის დისტალური ბოლო ამოგვაქვს მუცლის ღრუდან დამატებითი განაკვეთით (მარჯვენა ნეკნთა რკალის ქვეშ), შემდეგ კი კანქვეშა უჯრედისში გატარების გზით ვათავსებთ გულმკერდის ყაფაზის დორზალურ-კრანიალურ ნაწილში და ვაფიქსირებთ კანზე. კათეტერის ნაღვლით გავსების შემდეგ, ჰერმეტიზაციის მიზნით, მის დისტალურ ბოლოზე მაგრდება თხელი რეზინის ხუფი. ამით მიიღწევა ნაღვლის შეგუბება. ნაღვლის გარეთა დრენირებისათვის, მაგალითად ნაღვლის შეგუბების მე-5 დღეს, საკმარისია ხუფი გაფხვირებით

ნემსით, საიდანაც იწყება ნაღველის გადმოსვლა. საჭიროებისას, ნაღველის კოლექციის მიზნით, ნემსს მივამაგრებთ პოლიეთილენის რეზერვუარს, ან შპრიცს, რომელშიც ამოვტუმბავთ ნაღველს.

ნაღველის შიდა დრენირების ჩვენს მიერ მოწოდებული მეთოდიკა კი გულისხმობს პოლიეთილენის ორი კათეტერის განთავსებას ნაღველის საერთო სადინარში, როგორც ღვიძლის, ასევე ნაწლავის მიმართულებით. თორმეტგოჯა ნაწლავის მიმართულებით შეყვანილი კათეტერის დისტალური ნაწილის კედელი დახვრეტილია, რათა არ გამოიწვიოს პანკრესის წვენის შეგუბება. სადინარში შეყვანილი დრენაჟები ასევე ფიქსირდება ორ-ორი აბრეშუმის ლიგატურით, რომელთა შორის სადინარი გადაიკვეთება. კათეტერთა დისტალური ბოლოები ზემოთ აღწერილი წესით ამოგვაქვს მუცლის ღრუდან დამატებითი განაკვეთით და კანქვეშა უჯრედისში გატარების გზით ვათავსებთ გულმკერდის ყაფაზის დორზალურ-კრანიალურ ნაწილში, ამის შემდეგ მათ ვაფიქსირებთ კანზე იმგვარად, რომ ბოლოები ერთმანეთისკენ იყოს მიმართული. ორივე კათეტერის ბოლოებს ვფარავთ რეზინის ხუფებით. ნაღველის საერთო სადინარში ღვიძლის მიმართულებით შეყვანილი კათეტერის ნაღველით გავსების შემდეგ მიიღწევა ნაღველის შეგუბების ეფექტი. ნაღველის შიდა დრენირებისათვის, მაგალითად, ქოლესტაზის მე-5 დღეს, საკმარისია კათეტერის ბოლოებზე ხუფების მოხსნა და მათი ერთმანეთთან შუნტით შეერთება. ამასთანავე, გართულებების თავიდან აცილების მიზნით, პერიოდულად შესაძლებელია ქოლედოქუსის დისტალურ ნაწილში ჩადგმული კათეტერის ჩარეცხვა.

**განხილვა:** ლიტერატურაში აღწერილია ბილიური ობსტრუქციის შემდგომი ნაღველის გარე და შიდა დრენირების სხვადასხვა მოდელი. ზემოაღნიშნულ მოდელებში, ქოლესტაზის შემდგომი გარე დრენირებისას, ექსპერიმენტის პირველ ეტაპზე, ხორციელდება ნაღველის საერთო სადინარის ოკლუზია სხვადასხვა მეთოდით (2) ან მისი გადაკვეთა ორ ლიგატურას შორის. (3) ამასთანავე, აღწერილია ამ მანიპულაციის ჩატარება არა მხოლოდ ღია ლაპაროტომიით, არამედ, ლაპაროსკოპიული ტექნიკის გამოყენებითაც. (4) ქოლესტაზის განვითარების შემდეგ, შეგუბებული ნაღველის გარე დრენირების მიზნით, მკვლევართა ნაწილი, ზოგადი გაუტკივარების ქვეშ, ახორციელებს ნაღველის საერთო

სადინარის ან მისი ტაკვის კათეტერიზაციას – კათეტერის დისტალური ბოლოს გამოტანით და მუცლის წინა კედელზე ფიქსაციის სხვადასხვა ვარიანტით. (5, 6) სხვა ავტორები გვთავაზობენ ქოლედოქუსში მოთავსებული კათეტერის დისტალური ბოლოს გამოტანას შარდის ბუშტში. (7)

წარმოდგენილ მეთოდიკებში, შეგუბებული ნაღველის ამა თუ იმ წესით დრენირებისათვის, საჭიროა განმეორებითი ნარკოზი და რელაპაროტომიის (რელაპაროსკოპიის) წარმოება, რაც ართულებს მოდელს. ამასთანავე, ქოლედოქოსტომური კათეტერი, რომელიც გამოტანილია მუცლის წინა კედელზე, შესაძლებელია, დაზიანებული ან ამოგლეჯილი იყოს ცხოველის მიერ. ნაღველის დრენირება შარდის ბუშტიდან კი, შეიცავს საშარდე სისტემის მხრიდან პათოლოგიის თანდართვის საშიშროებას. აღნიშნული მეთოდიკების გამოყენებისას ასევე გაძნელებულია ნაღველის შეგროვება სხვადასხვა გამოკვლევების ჩასატარებლად.

შეგუბებული ნაღველის შიდა დრენირების მიზნით მოწოდებულია რელაპაროტომიული ქოლედო-დუოდენო- ან ქოლედოქოიეუნოანასტომოზის ფორმირება (8), ან ქოლედოქოსტომიური მილის ფიქსაცია წვრილ ნაწლავში სხვადასხვა ტექნიკის გამოყენებით. (9, 10). ამასთანავე, პირველი მოდელი თხოულობს მიკროქირურგიული ტექნიკის და ხელსაწყოების გამოყენებას, ხოლო მეორე მოდელი, შედარებითი სიმარტივის მიუხედავად, შეიცავს კათეტერის ნაწლავიდან ამოვარდნის, ან ნაწლავის დაზიანების მაღალ რისკს.

ჩვენს მიერ ადრე მოწოდებული იყო ექსტრაჰეპატური ქოლესტაზის პირობებში ნაღველის გარეთ დრენირების მარტივი და ეფექტური მოდელი თეთრ ვირთაგვებზე, რომელიც ასევე იძლეოდა ნაღველის შეგროვების საშუალებას. (11) ამ ეტაპზე, კი ექსპერიმენტული მოდელი განხორციელდა გაცილებით დიდ ცხოველებზე და შეივსო ნაღველის შიდა დრენირების მეთოდიკით.

**დასკვნა:** ექსპერიმენტში შეგუბებული ნაღველის გარე და შიდა დრენირების ჩვენს მიერ ამჟამად წარმოდგენილი ზემოაღწერილი მოდელიერ შესასრულებლად მარტივია. ისინი გამოირჩევა განმეორებითი ოპერაციის ჩატარებას, ასევე ცხოველის მიერ კათეტერის, ნაღველის მიძღები რეზერვუარის ან კათეტერთა შორის განთავსებული შუნტის დაზიანების ან ამოგლეჯის შესაძლებლობას მათი მიუწვდომელობის გამო.

**ლიტერატურა:**

**References:**

- Sun C, Yan G, Li Z, Tzeng CM. A meta-analysis of the effect of preoperative biliary stenting on patients with obstructive jaundice. *Medicine*. 2014 Nov;93(26):e189.
- Lee E. The effect of obstructive jaundice on the migration of reticulo-endothelial cells and fibroblasts into early experimental granulomata. *British Journal of Surgery*. 1972 Nov 1;59(11):875-7.
- Лопухин Ю.М. экспериментальная хирургия м.: 1971 – 130с.
- Gutt CN, Riemer V, Brier C, Berguer R, Paolucci V. Standardized technique of laparoscopic surgery in the rat. *Digestive surgery*. 1998 Apr 1;15(2):135-9.
- Gouma DJ, Coelho JC, Fisher JD, Schlegel JF, Li YF, Moody FG. Endotoxemia after relief of biliary obstruction by internal and external drainage in rats. *The American journal of surgery*. 1986 Apr 30;151(4):476-9.
- Галперин Э. И. Татишвили Т. Г. Ахаладзе Г.Г. Нарушение органной гемодинамики печени и их коррекция при гнойном холангите. *Хирургия* 1989. №9. Стр 62-69
- Diamond T, Rowlands BJ. Choledochovesical fistula: a model for sterile external biliary drainage. *Surg Res Commun*. 1990;8:131-8.
- Dutra RA, Dos Santos JS, de Araújo WM, Simoes MV, de Paixao-Becker AN, Neder L. Evaluation of hepatobiliary excretion and enterobiliary reflux in rats with biliary obstruction submitted to bilioduodenal or biliojejunal anastomosis. *Digestive diseases and sciences*. 2008 Apr 1;53(4):1138-45.
- Li W, Chung SS. An improved rat model of obstructive jaundice and its reversal by internal and external drainage. *Journal of Surgical Research*. 2001 Nov 30;101(1):4-15.
- Validation Of a Bile Duct Cannulation Rat Model Y. Luo, G.B. Mulder, Y. Luo, T. F. Fisher Charles River, Wilmington, MA 01887, USA
- Кордзаиа Д. Дж. Годердзишбили В. Т. Моделирование Внепеченочного холестаза с последующимнаружным дренированием желчного протока на белых крысах. *Georgian Medical News* 1997 №4(25) Стр 23-24.

## ოტოქირურგიული ტაქტიკა ერთადერთ ფუნქციონირებად ყურზე ოტოსკლეროზის ან შუა ყურის ქრონიკული ჩირქოვანი ანთების არსებობის შემთხვევაში

<sup>1</sup>შ.ჯაფარიძე, <sup>2</sup>ლ.ლომიძე, <sup>3</sup>მ.ჯაში, <sup>3</sup>გ.ქვიციანიშვილი, <sup>2</sup>ი.კეკელიძე, <sup>3</sup>ხ.გეგენავა, <sup>1</sup>ბ.ლებანიძე

<sup>1</sup>ყელ-ყურ-ცხვირის სნეულებათა ეროვნული ცენტრი;

<sup>2</sup>თსსუ ყელ-ყურ-ცხვირის სნეულებათა დეპარტამენტი;

<sup>3</sup>აუდიოლოგიის ეროვნული ცენტრი, თბილისი, საქართველო.

## OTOSURGICAL STRATEGY IN THE CASES OF ONLY-FUNCTIONING EAR DURING OTOSCLEROSIS OR CHRONIC OTITIS MEDIA WITH EFFUSION

<sup>1</sup>JAPARIDZE SH, <sup>1,2</sup>LOMIDZE, <sup>1,2</sup>JASHI M, <sup>3</sup>KEVANISHVILI Z., <sup>2</sup>KEKELIDZE I, <sup>3</sup>GEGENAVA KH, <sup>1</sup>LEBANIDZE B.

<sup>1</sup>National center of otorhinolaryngology;

<sup>2</sup>Department of otorhinolaryngology of TSMU;

<sup>3</sup>National center of audiology, Tbilisi, Georgia.

### რეზიუმე

ერთადერთ ფუნქციონირებად ყურზე ქირურგიულ ჩარევებზე გადაწყვეტილების მიღება ყოველთვის პრობლემატური იყო და ასეთივე რჩება. 1999 წლიდან, ჩვენს პრაქტიკაში კოხლე-არული იმპლანტაციის დანერგვის შემდეგ, ამ საკითხისადმი ლიტერატურაში არსებული მონაცემებისაგან განსხვავებული მიდგომა გვაქვს.

პაციენტს, ცალმხრივი სენსორონევრალური ტიპის მძიმე ხარისხის სმენაჩლუნგობის მეორე ყურზე ოტოსკლეროზთან ან ქრონიკულ ჩირქოვან ოტიტთან კომბინაციისას, უნდა აეხსნას ოტოსკლეროზის ან ტიმპანოპლასტიკის ოპერაციის შესაძლო გართულებები და რისკები, IV მძიმე ხარისხის სმენის დაქვეითების მხარეს ყურის სტატუსი ობიექტური გამოკვლევებით უნდა შეფასდეს. კოხლეარული იმპლანტაციის მოთხოვნების დაკმაყოფილების შემთხვევაში და შესაბამისი დაწვრილებითი განმარტებების შემდეგ, პაციენტის გააზრებული არჩევანით და თანხმობით შესაძლებელია პირველ ეტაპზე დაიგეგმოს, შესაბამისად, სტაპედოპლასტიკა ან ტიმპანოპლასტიკა.

1999 წლიდან დღემდე ჩვენს მიერ ჩატარებული 580 სტაპედოპლასტიკის და 930 ტიმპანოპლასტიკის (ანუ ჯამში 1510) ოპერაციიდან, მსგავს სიტუაციაში ერთადერთ ფუნქციონირებად ყურზე მხოლოდ ხუთი ოპერაცია შესრულდა: ორი სტაპედოპლასტიკა და სამი – ტიმპანოპლასტიკა. ხუთივე შემთხვევაში შედეგი დადებითი იყო.

აშშ-ში ჩატარებული ბოლო პერიოდის კვლევებით, 12 წელზე მეტი ასაკის მოსახლეობის 20%-ს სხვადასხვა ტიპის და ხარისხის ცალმხრივი, ხოლო 14%-ს კი ორმხრივი სმენის დაქვეითება აღენიშნება. მძიმე IV ხარისხის ცალმხრივ სმენაჩლუნგობა დაახლოებით 3%-ში გვხვდება, ხოლო ორმხრივი კი მოსახლეობის 2,1%. (2, 7)

სენსორონევრალური ტიპის სმენის დაქვეითება I (უმნიშვნელო), II (მსუბუქი), III (სამუალო) და IV (მძიმე) ხარისხისაა. II და III ხარისხის სმენის დაქვეითებისას გამოიყენება თანამედროვე სასმენი აპარატები, ხოლო IV ანუ მძიმე ხარისხის სმენის დაქვეითებისას, როცა სასმენი აპარატები არაეფექტურია, სმენის რეაბილიტაცია გასული საუკუნის 90-იანი წლებიდან კოხლეარული იმ-

### Summary

Taking decision about surgical therapy on a functioning ear is always problematic. According to the scientific literature cochlear implantation is preferable before stapedoplastic in case of combination of unilateral sensorineural severe (IV grade) hearing loss with otosclerosis. Tympanoplastic treatment is indicated when there is combination of unilateral severe deafness with chronic purulent otitis media of another ear.

We had restrained operating only-functioning ear unless it was related to life-threatening complications (intracranial complications: otogenic meningitis, mastoiditis, cholesteatomal disease) before starting cochlear implementation. Since 1999 we changed our approach to this issue. Patient must be informed about possible complications of otosclerosis and tympanoplastic surgery in both cases; Objective audiological tests must be used on the side sensorineural severe (fourth grade) hearing loss. If the data after examination meet the requirement of cochlear implantation, all information about the risks of the operation as well as post-operational complications would be delivered to patient. Stapedoplastic or tympanoplastic strategy is planned only after getting patient's informed consent.

Since 1999 only 5 operations have been done using prescribed methodology on the only-functioning ear : two stapedoplastic and three tympanoplastic - out of total 1510 conducted operations (580 – stapedoplastic and 930 tympanoplastic therapy). In all five cases the outcomes were positive.

პლანტაციით წარმატებით გადაიჭრა. (1)

განსჯის საგანი არის ორივე ყურზე დაავადების ტიპების სხვადასხვა ვარიაციებისას ოტოქირურგიული ტაქტიკა. წინამდებარე ნაშრომში განიხილება ორი ვარიანტი:

1. ერთ ყურზე II ან III ხარისხის სენსორონევრალური ტიპის სმენის დაქვეითება, მეორეზე – ოტოსკლეროზი ან შუა ყურის ქრონიკული ჩირქოვანი ანთება;

2. ერთ ყურზე IV მძიმე ხარისხის სენსორონევრალური ტიპის დაქვეითება, მეორე მეტ-ნაკლებად ფუნქციონირებად ყურზე კი ოტოსკლეროზი ან შუა ყურის ქრონიკული ჩირქოვანი ანთება.

პირველ შემთხვევაში, როგორც ოტოსკლეროზის,

ასევე შუა ყურის ქრონიკული ჩირქოვანი ანთებისას, არსებობს ოპერაციის შემდგომი გართულებების გარკვეული რისკები. მათ შორის, შემთხვევათა 1,5%-ში შესაძლებელია სმენის დაქვეითება სრულ სიყრუემდე. (3, 4) ამდენად, პაციენტს ოპერაციამდე დაწვრილებით უნდა განემარტოს მოსალოდნელი დადებითი და უარყოფითი შედეგების ალბათობა, ასევე მიეწოდოს ინფორმაცია სენსორონევრალური ტიპის სმენადაქვეითებულ ყურზე სასმენი აპარატის გამოყენების შესაძლებლობის შესახებ (თუ ის უკვე არ არის აპარატის მომხმარებელი). ასეთ შემთხვევაში ოტოლოგის ტაქტიკა ქირურგიული მკურნალობისაკენ უნდა იხრებოდეს.

განსაკუთრებული განსჯის საგანია ქირურგიული ტაქტიკა მეორე ვარიანტის არსებობისას. ერთ ყურზე IV ხარისხის მძიმე სენსორონევრალური ტიპის სმენაჩლუნგობის დროს მეორე ფუნქციონირებად ყურზე ოტოსკლეროზის ან შუა ყურის ქრონიკული ჩირქოვანი ანთების შემთხვევაში.

ლიტერატურაში მითითებულია (1), რომ ცალმხრივი სენსორონევრალური ტიპის IV მძიმე ხარისხის სმენაჩლუნგობისას დროს მეორე ფუნქციონირებად ყურზე ოტოსკლეროზთან კომბინაციისას სასურველია ჯერ კოხლეარული იმპლანტაცია, შემდგომ კი სტაპედოპლასტიკა. ერთ ყურზე მძიმე ხარისხის სენსორონევრალური სმენაჩლუნგობისას, მეორე ყურზე ქრონიკულ ჩირქოვან ოტიტთან კომბინაციისას, პირველ ეტაპზევე მიზანშეწონილია ტიმპანოპლასტიკის ჩატარება.

ჩვენს პრაქტიკაში ერთადერთ ფუნქციონირებად ყურზე ოპერაციას ვაწარმოებდით მხოლოდ სასიცოცხლო ჩვენებით ან მოსალოდნელი სიცოცხლისათვის საშიში გართულებების (ქალასშიდა გართულებები, მასტოიდიტი, ხოლესტეატომური დაავადება) გამო.

1999 წლიდან, ჩვენს პრაქტიკაში კოხლეარული იმპლანტაციის დანერგვის შემდეგ, ამ საკითხისადმი მიდგომა შეცვალა, თუმცა არა ისე კარდინალურად, როგორც მოცემულია ლიტერატურულ წყაროებში.

ერთ ყურზე სენსორონევრალური ტიპის IV მძიმე ხარისხის დაქვეითების კომბინაციისას მეორე ყურის ოტოსკლეროზთან, თუნდაც კოხლეარული იმპლანტის მაღალი ღირებულების გამო, არაკორექტულად მიგვაჩნია სახელმწიფო დაფინანსებით პირველ რიგში კოხლეარულ იმპლანტაციაზე არჩევანის გაკეთება. ასევე ერთ ყურზე სენსორონევრალური ტიპის IV მძიმე ხარისხის დაქვეითების კომბინაციისას მეორე მხარეს შუა ყურის ქრონიკულ ჩირქოვან ანთებასთან, ქირურგიულ ჩარევაზე გადაწყვეტილების მიღებისას განსაკუთრებული

სიფრთხილეა საჭირო. მსგავს შემთხვევაში ჩვენი მიდგომა ასეთია: პაციენტს დაწვრილებით უნდა აეხსნას ოტოსკლეროზის ან ტიმპანოპლასტიკის ოპერაციის შესაძლო გართულებები და რისკები, სენსორონევრალური ტიპის IV მძიმე ხარისხის სმენის დაქვეითების მხარეს ყურის სტატუსი ობიექტური აუდიომეტრიით, კომპიუტერული ტომოგრაფიით, მაგნიტურ-რეზონანსული გამოკვლევებით, კოხლეარული ან პრომონტორიალური ტესტით უნდა შეფასდეს. თუ გამოკვლეული ყური კოხლეარული იმპლანტაციის მოთხოვნებს აკმაყოფილებს, პაციენტს დაწვრილებით უნდა განემარტოს მისი რისკები, მეორე ყურზე კი ოტოსკლეროზის თუ შუა ყურის ქრონიკული ჩირქოვანი ანთების არსებობისას, მათი შესაძლო გართულებების შესახებ უნდა მიეწოდოს ინფორმაცია. მათ შორის, ისიც უნდა განემარტოს, რომ შემთხვევათა 1,5%-ში ნაოპერაციებ ყურზე სრული სიყრუის ალბათობაც არსებობს (5, 6). ასეთ შემთხვევაში ყურადღება უნდა გამახვილდეს სენსორონევრალური ტიპის მძიმე IV ხარისხის სმენადაქვეითებულ ყურზე კოხლეარული იმპლანტაციის შესაძლებლობაზე. ამგვარად, მხოლოდ პაციენტის გააზრებული არჩევანით და თანხმობით არის შესაძლებელი პირველ ეტაპზევე ერთადერთ ფუნქციონირებად ყურზე დაიგეგმოს, შესაბამისად, სტაპედოპლასტიკა ან ტიმპანოპლასტიკა.

ჩვენს პრაქტიკაში 1999 წლიდან კოხლეარული იმპლანტაციის დანერგვის შემდეგ, დღემდე ჩატარებული 580 სტაპედოპლასტიკის და 930 ტიმპანოპლასტიკის (ანუ ჯამში 1510) ოპერაციიდან, მსგავს სიტუაციაში ერთადერთ მსმენელ ყურზე მხოლოდ ხუთი ოპერაცია შესრულდა: ორი სტაპედოპლასტიკა და სამი – ტიმპანოპლასტიკა. ხუთივე შემთხვევაში შედეგი დადებითი იყო.

ზემოაღნიშნულიდან გამომდინარე, უდაოდ უნდა აღინიშნოს, რომ კოხლეარული იმპლანტაციის ერაში ერთადერთ ფუნქციონირებად ყურზე ქირურგიული ჩარევის შესაძლებლობები გაფართოვდა. მსგავს სიტუაციაში ქირურგიული მურნალობის შესაძლო რისკები და შედეგები სათანადო გამოკვლევების და ახსნა-განმარტების შემდეგ უნდა შეფასდეს. მხოლოდ განმარტებების და სათანადო ინფორმაციის შემდეგ პაციენტმა თვითონ უნდა გადაწყვიტოს არჩევანი და თავად მიიღოს ერთადერთ ფუნქციონირებად ყურზე, ოტოსკლეროზი იქნება ეს თუ შუა ყურის ქრონიკული ჩირქოვანი ანთება, ოპერაციულ ჩარევაზე გადაწყვეტილება და განაცხადოს თანხმობა ან უარი.

**ლიტერატურა:**

**References:**

1. MN. Calmels , C. Viana , G. Wanna , M. Marx , C. James , O. Deguine , B. Fraysse . Very far-advanced otosclerosis: stapedotomy or cochlear implantation. Acta Otolaryngol. 2007;127(6):574-8.
2. Prepared by Tom Harrington „Reference and Instruction Librarian”, July, 2004. Compiled by the National Institute on Deafness and Other Communication Disorders (NIDCD).
3. U. Vorwerk, S. Penk , M. Brosz , K. Begall, „Evaluation of deprivation manifestations of the auditory system in patients with unilateral middle ear deafness before and after surgical therapy”. Laryngorhinootology. 1996;75(4):195-8.
4. MB. DuVall , R.J. Caparosa , HA Jr. Bailey „Sensorineural hearing loss in the unoperated-on otosclerotic ear” Laryngoscope. 1981; 91(2):197-204.
5. Shiv Kumar Raghuvanshi and P.Dinesh Asati „Outcome of single-sitting bilateral type 1 Tympanoplasty in Indian patients” Published online 2013 Mar 14. doi: 10.1007/s12070-013-0635-9
6. Tos. Mirko , Lau Torben, Plate Søren „Sensorineural hearing loss following chronic ear surgery” Impact Factor:1.094 | Ranking:Otorhinolaryngology 29 out of 44 | 5-Year Impact Factor:1.316 |5-Year Ranking:Otorhinolaryngology 25 out of 44
7. Juergen Tonndorf „Sensorineural and pseudosensorineural hearing losses” Department of Otolaryngology, Columbia University, New York, N.Y. ORL (Impact Factor: 0.88). 02/1988; 50(2):79-83.



# სამედიცინო ცენტრი „იუნონა“

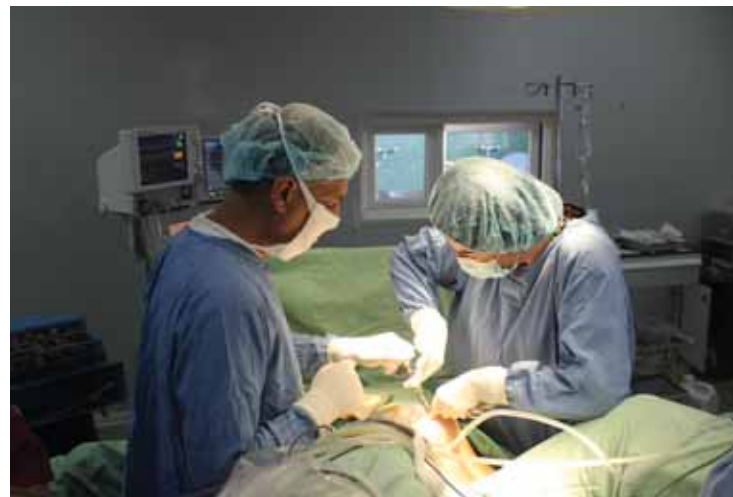

სამედიცინო ცენტრი „იუნონა“ არის სამკურნალო - დიაგნოსტიკური დაწესებულება, რომელიც მომხმარებელს სთავაზობს მრავალპროფილურ სამედიცინო დახმარებას. იგი დაარსდა 1999 წელს.

ცენტრი აღიჭურვილია მაღალტექნოლოგიური სამედიცინო დანადგარებით და რადგან ის უკვე სრულიად ფარავდა ამბულატორიულ და დიაგნოსტიკურ მიმართულებებს, გაჩნდა მოთხოვნა პაციენტებისათვის შეგვეთავაზებინა მაღალხარისხიანი სტაციონალური მომსახურება.

2003 წლის დასაწყისში განხორციელდა საქართველოში იმ დროს ერთ - ერთი ყველაზე ეფექტური პროექტი - ხუთსართულიანი სამკურნალო დაწესებულება, რომელიც მდებარეობს ი. ჭავჭავაძის გამზირზე N 60, I კორპუსი.

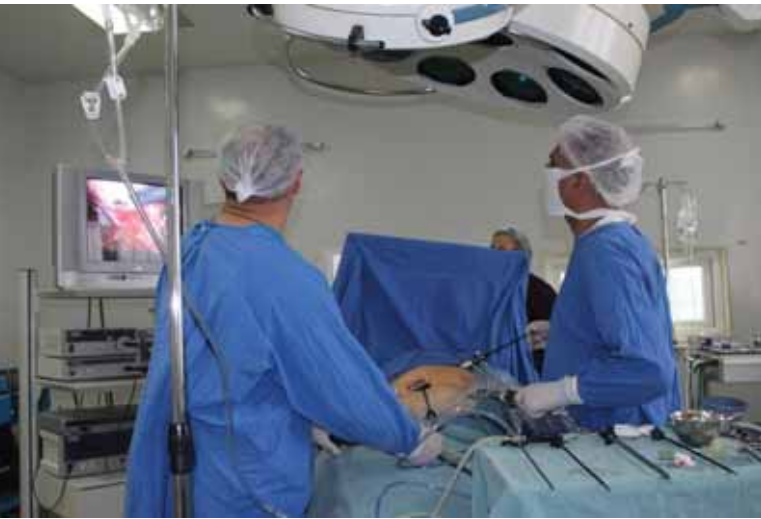კლინიკა სრულიად შეესაბამება საერთაშორისო სტანდარტებს. მასში არის ორი საოპერაციო



ბლოკი, ინტენსური თერაპიისა და რეანიმაციის განყოფილება ექვს საწოლზე, სტაციონარი 20 საწოლზე, დღის სტაციონარი 2 საწოლზე, რენტგენოლოგიური, ულტრაბგერითი დიაგნოსტიკის, ენდოსკოპიური განყოფილებები, ფართო სპექტრის კლინიკური ლაბორატორია. გარდა ამისა, ფუნქციონირებს ამბულატორია და დასაქმებულია, კონსულტანტების სახით, ათეულობით ექიმი.

2008 წელს ცენტრის მფლობელობაში გადავიდა N 28 - ე პოლიკლინიკა, შესაძლებელი გახდა მოსახლეობის ამბულატორიული დახმარების გაფართოება და სახელმწიფო





პროგრამებში აქტიური ჩართვა. აღნიშნულის შედეგად გაიზარდა მომსახურების არეალი, რომელიც დღეს მოიცავს თერაპიული, ზოგადქირურგიული, პედიატრიული, გინეკოლოგიური, უროლოგიური, ონკოლოგიური, მამოლოგიური, ოტო - რინო - ლარინგოლოგიური, ოფთალმოლოგიური, ორთოპედიული დახმარების სრულ სპექტრს.

თანამედროვე უახლესი ენდოსკოპიური აპარატურით აღჭურვა და უცხოეთში სტაჟირებულ ქართველ სპეციალისტთა გუნდი იძლევა ურ-

თულესი ლაპარასკოპიული ოპერაციების ჩატარების საშუალებას სხვადასხვა სპეციალობებში, რომელთა შედეგად პაციენტი მალევე უბრუნდება ცხოვრების ჩვეულ რიტმს.

2006 წლის ნოემბერში გაიხსნა ულტრათანამედროვე აპარატურით აღჭურვილი In vitro განყოფიერების განყოფილება, რომელიც ამჟამად მოდერნიზებულია, აღჭურვილია უახლესი აპარატურით და მუშაობს უცხოელი ექსპერტების მონაწილეობით. ამ პროექტის ფარგლებში



ამ ცენტრის განვითარებაში დიდი ღვაწლი მიუძღვით ადამიანებს, რომლებიც სამწუხაროდ დღეს ჩვენთან არ არიან, მაგრამ თავისი საქმიანობით მნიშვნელოვნად განაპირობეს ცენტრის დღევანდელი წარმატებები.



ექიმი **სვეტა გვათუა** იდგა ცენტრის ჩამოყალიბების სათავეებთან. როგორც დირექტორის მოადგილემ თავისი ობიექტური, მომთხოვნი ამასთან სათნო და კეთილშობილური ხასიათით ბევრად განაპირობა დაწესებულებაში საქმიანი და მეგობრული ატმოსფერო.



ყველასათვის თავზარდამცემი იყო ულტრაბგერითი დიაგნოსტიკის მაღალი დონის სპეციალისტის **დავით ყალიჩავას** უცვარი სიკვდილი.



დიდი დანაკლისი იყო ცენტრისთვის გინეკოლოგიური სამსახურის ხელმძღვანელის გამოცდილი **ექიმისა და ცნობილი გინეკოლოგი - ქირურგის ვახტანგ გომელაურის** მოულოდნელი გარდაცვალება.



სულ ცოტა ხნის წინ უკურნებელი სენით დაიღუპა ცნობილი ქირურგი - ვერტებროლოგი **ზაზა აზმაიფარაშვილი**, რომელსაც ბევრი ჩანაფიქრი დარჩა განუხორციელებელი.

ბედის უკუღმართობით ყველა ეს პიროვნება დაიღუპა შემოქმედებითი აღმავლობის ასაკში და მათი სახელები სამუდამოდ დარჩება "იუნონას" თანამშრომელთა ხსოვნაში.

## წინათქმა

ამ ცოტა ხნის წინ, ქართულმა მედიცინამ, და კერძოდ, ქირურგიამ დიდი დანაკლო-სი განიცადა. ხანმოკლე, მაგრამ მძიმე დაავადებით გარდაიცვალა ცნობილი ქირურგი - ვერტებროლოგი ზაზა აზმაიფარაშვილი. ის იყო ერთ-ერთი პირველთაგანი, ვინც საქართველოში წარმატებით დანერგა ხერხემლის დეფორმაციების ქირურგიული მკურნალობის თანამდროვე მეთოდები. თბილისის სახელმწიფო სამედიცინო უნივერსიტეტის წარმატებით დამთავრების შემდეგ მან სხვადასხვა დროს გაიარა სტაჟირება: ჰონკონგის, ამერიკის შეერთებული შტატების, გერმანიის, ისრაელის, ბულგარეთის, საბერძნეთის წამყვან კლინიკებში. ეზიარა ქირურგიული ვერტებროლოგიის უახლეს მიღწევებს, თბილისის კლინიკებში დანერგა ამ მძიმე პათოლოგიის ქირურგიული მკურნალობის უახლესი მეთოდები და მოამზადა ბევრი ახალგაზრდა სპეციალისტი.



უკანასკნელ წლებში, იგი ძირითადად მუშაობდა სამედიცინო ცენტრის „იუნონას“ ქირურგიულ განყოფილებაში. სარგებლობდა დიდი ავტორიტეტით როგორც კოლექტივში, ისე პაციენტთა შორის. ბატონი ზაზა გამოირჩეოდა განსაკუთრებული პიროვნული ღირსებებით. იყო გულისხმიერი, ყურადღებიანი და თავის საქმეზე უზომოდ შეყვარებული ადამიანი, იყო კარგი მეგობარი და ახალგაზრდა ექიმებს ყოველთვის უზიარებდა თავის მდიდარ გამოცდილებას.

ბატონი ზაზას უდროო გარდაცვალება უაღრესად დიდი დანაკლისია არა მარტო ჩვენი კოლექტივისათვის, არამედ მთლიანად ქართული სამედიცინო საზოგადოებისათვის. მაგრამ ყველაზე დიდი ტრაგედია დატრიალდა მის დიდებულ ოჯახში – შვილებმა, მეუღლემ, მშობლებმა და მისმა უახლოესმა გარემოცვამ დაკარგა ყველა მათგანზე მზრუნველი, ერთგული, მოსიყვარულე და შეუცვლელი ადამიანი. ეჭვი არ არის რომ მისი შვილები ღირსეულად გააგრძელებენ მამის ტრადიციებს, ნათელს მოჰყენენ დიდი მამის ხსოვნას.

მეგობარმა ქირურგებმა გააკეთეს ის რაც ვერ მოასწრო ზაზა აზმაიფარაშვილმა, შეაჯამეს უკანასკნელ წლებში მისი ნაღვაწი ქირურგიის ერთ-ერთი მძიმე დაავადების მკურნალობის საქმეში, რომლის გამოქვეყნება ამ ჟურნალში, ალბათ, ყველაზე უკეთესი პატივის მიცემა იქნება ბატონი ზაზას ხსოვნისადმი.

მეგობრების სახელით: გურამ, მერაბ ტატიშვილები, აკაკი ფირცხალაიშვილი, გია ჯალაღიშვილი

## ხერხემლის იდიოპათიური სქოლიოზის ქირურგიული მკურნალობის განვითარების ეტაპები: თანამედროვე მკურნალობის შედეგები

8. აზმაიფარაშვილი, ი. ვარძუკაშვილი, ძ. ბერიანიძე

<sup>1</sup>სამედიცინო ცენტრი „იუნონა“; <sup>2</sup>დავით ტატიშვილის სამედიცინო ცენტრი; <sup>3</sup>ო. ლუდუშაურის სახ. სამედიცინო ცენტრი

## DEVELOPMENT STAGES OF SURGICAL TREATMENT OF SPINAL IDIOPATHIC SCOLIOSIS: RESULTS OF MODERN TREATMENT

AZMAIPHARASHVILI Z., VARDZUKASHVILI I., BERIANIDZE K.

<sup>1</sup>Medical Center “Junona”, <sup>2</sup>David Tatishvili Medical Center, <sup>3</sup>O.Gudushauri Medical Center

### რეზიუმე

უკანასკნელ ათწლეულებში თანამედროვე ტექნოლოგიების მკვეთრ განვითარებასთან ერთად იკლო ადამიანის ფიზიკურმა აქტიურობამ. წინა პლანზე გადმონაცვალა ცხოვრების სტატიკურმა რეჟიმმა, აქედან გამომდინარე იმატა ხერხემლის დეფორმაციების რიცხვმა და შესაბამისად ხერხემლის დეფორმაციების ოპერაციული მკურნალობის შემთხვევებმა. წარმოვიდგინეთ ჩვენს გამოცდილებას თანამედროვე მეთოდებით ხერხემლის დეფორმაციის (სქოლიოზი) ქირურგიული მკურნალობაში.

კვლევის მიზანია განისაზღვროს ხერხემლის სქოლიოზის ქირურგიული მკურნალობის შედეგიანობა ასაკობრივი და ხერხემლის გამრუდების კუთხის მიხედვით.

მასალა მოიცავს 2001-2016 წლების პერიოდს. სამედიცინო ცენტრი „იუნონას“, პროფ. დავით ტატიშვილის სამედიცინო ცენტრის და აკად. ო. ლუდუშაურის სახ. სამედიცინო ცენტრის ორთოპედია-ტრავმატოლოგიის განყოფილების ბაზაზე.

### დასკვნა:

1. სქოლიოზის ქირურგიული მკურნალობის არჩევითი მეთოდია ოპერაცია – ხერხემლის კორექცია CD ინსტრუმენტით, უკანა სპონდილოდები აუტოფლით.
2. სქოლიოზის ქირურგიული მკურნალობის მაქსიმალური შედეგის მისაღებად ოპტიმალური ასაკია 12-14წ, ხოლო გამრუდების კუთხე 40-50°.

### Summary

Background and purpose: In recent decades human physical activity diminished due to developed modern technologies. Static lifestyle became more prominent. Hereof spinal deformations increased and accordingly cases of surgical treatment of spinal deformations (scoliosis) increased as well. This study aims to present results of our experience in surgical treatment of spinal deformations (scoliosis) by modern methods.

Namely the specific aim of the study is to determine effectiveness of surgical treatment of spinal deformations depending on the age and flexure angle.

**Methods:** Between time periods from 2001 till 2015 we investigated results of surgical treatment of spinal deformations (scoliosis) on the base of medical Center Junona, Medical Center of David Tatishvili and Orthopedic-Traumatologic Department of Medical Center named after academician O. Ghudushauri.

### Conclusion:

1. The method of choice of surgical treatment of scoliosis is – spinal correction by CD instrument, posterior spondilodesis with auto-bone.
2. For maximal effectiveness of surgical treatment the optimal age is 12-14 years and flexion angle – 40-50°.

სქოლიოზი – გავრცელებული დაავადებაა, განსაკუთრებით მოზარდებში. ტერმინი „სქოლიოზი“ ჯერ კიდევ ჩვ. წ. აღ-მდე დაამკვიდრა რომაელმა მკურნალმა გალენუსმა. როგორც ცნობილია, ამ დაავადებას ჰიპოკრატეც კი მკურნალობდა. სქოლიოზის მკურნალობა სათავეს იღებს დაახლოებით ჩვენი წელთაღრიცხვის 650 წლიდან. როდესაც პავლე ეგინელმა იდიოპათიური სქოლიოზის სამკურნალოდ შემოგვთავაზა გადახვევა ფიქსაციის მიზნით, ხის ფიცრებით. სხვადასხვა პერიოდში მიმართავდნენ როგორც ხერხემლის გაჭიმვებს, ასევე ფიქსაციებს სხვადასხვა მეთოდებით (ფიცარი, ელასტიური სახვევები და სხვ.). 1575წ ფრანგმა ამბრუზ პარემ სქოლიოზის სამკურნალოდ შექმნა პირველი მყარი კორსეტი, რომელსაც ავადმყოფი ატარებდა მთელი დღე, კორსეტი მეტალისგან მზადდებოდა და მოუხერხებელი იყო. 1865წ ფრანგმა ექიმმა იულიუს გუერინმა პირველმა გამოიყენა ქირურგიული მეთოდი სქოლიოზის მკურნალობაში, რომელიც მოიცავდა კუნთების და ხრტილის გახლეჩვას. ჩარევა გაკეთდა დაახლოებით 1400 პაციენტზე, მაგრამ ოპერაცია უშედეგო იყო. რენტგენის აღმოჩენამ (1895წ) დიდი როლი ითამაშა სქოლიოზის მკურნალობის მეთოდების განვითარებაში. რენტგენმა შესაძლებელი გახადა დაკვირვება გვეწარმოებინა ხერხემლის დეფორმაციის განვითარებაზე დინამიკაში.

სქოლიოზი არის ხერხემლის პათოლოგიური გამრუდება პირდაპირ პროექციაში. იგი ძირითადად გოგონების დაავადებაა. მსოფლიოში ამ პათოლოგიით დაახლოებით 6 გოგონა მოდის 1 ბიჭი (თუმცა, ჩვენი გამოკვლევით მონაცემები განსხვავებულია 11:1).

სქოლიოზისათვის დამახასიათებელია:

1. თავი არაა ტორსის ცენტრში; 2. განსხვავებულია მხრების დონეები; 3. ახასიათებს ნეკნოვანი კუბი, ძირითადად მარჯვენამხრივი; 4. მენჯის ასიმეტრია; 5. ტორსი გადახრილია.

სქოლიოზის განვითარება ნელა და შეუმჩნეველად მიმდინარეობს, რის გამოც ხშირად გვიან ხდება მისი გამოვლენა და მკურნალობა.

ხერხემლის გამრუდება მსოფლიოში 80%-ზე მეტ ადამიანს აწუხებს. ამ დაავადების, დროული გამოვლენისა და სწორი სამკურნალო ტაქტიკის შემთხვევაში, მიიღწევა მაქსიმალური შედეგი, მაგრამ მკურნალობის დაგვიანებული შემთხვევა, შესაძლებელია არა მხოლოდ პაციენტის ვიზუალური დეფექტის, არამედ უამ-

რავი სხვა დაავადების გამომწვევ მიზეზად იქცეს.

სქოლიოზის მკურნალობა იყოფა სამ ეტაპად:

1. კონსერვატული (სპეციფიკური ვარჯიში, მასაჟი, ცურვა). ეს იმ შემთხვევაში, თუ გამრუდების კუთხე არ აღემატება 30°-ს;

2. 30-40° შემთხვევაში ზემოთაღნიშნულ მკურნალობას ემატება მყარი კორსეტი;

3. 40° და მეტი – ნაჩვენებია ქირურგიული მკურნალობა.

სქოლიოზის დადგენილ შემთხვევათა მხოლოდ 0.5-1% საჭიროებს ოპერაციული გზით ხერხემლის კორექციას.

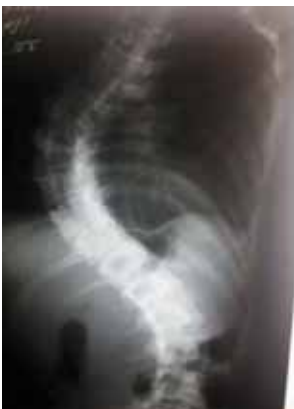**სქოლიოზის ეტიოლოგია:** იდიოპათიური – 80%, ნეირომუსკულური, თანდაყოლილი, ნეიროფიბრომატოზული, მეზენქიმური დაავადებით გამოწვეული (მარფანის, ეჰლერს-დანლოსისი დაავადება), ტრავმა, ინფექცია, ოსტეოქონდროდისტროფია, მეტაბოლური დაავადებები, სიმსივნეები და სხვ. – 20%.

XX საუკუნის 60-იან წლებში სქოლიოზის ოპერაციული მკურნალობის ყველაზე ეფექტური მეთოდი შემოგვთავაზა პოლ ჰარინგტონმა – ხერხემლის კორექცია-დისტრაქცია მეტალის კონსტრუქციით. ამ ოპერაციის დროს ტარდებოდა ასევე, უკანა სპონდილოდები აუტოქვლით. ამისთვის იყენებდნენ ან თექოს ძვლის კომპონენტს ან ნეკნოვან კუბს. მეთოდი ითვალისწინებს ხერხემლის დისტრაქციას (გაჭიმვა) 1 ლეროზე. აღნიშნული მეთოდი მხოლოდ მცირე კორექციის საშუალებას იძლეოდა, არ ხდებოდა როტირებული ხერხემლის დეროტაცია, მისი ერთ-ერთ უარყოფით მხარე იყო მყარი თაბაშირის კორსეტის საჭიროება 6 თვის განმავლობაში, რაც პაციენტს უქმნიდა დიდ დისკომფორტს. მიუხედავად ამისა, მეთოდი იმ პერიოდისათვის იყო გადატრიალება სქოლიოზის მკურნალობაში.

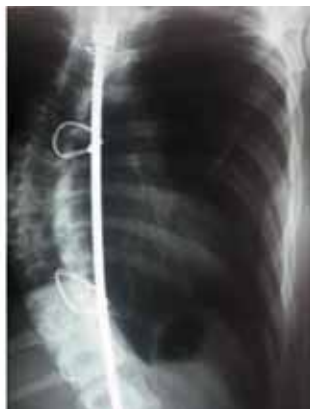ჩვენს მიერ 2001-2007 წ ჩატარდა: ხერხემლის კორექციის 127 ოპერაცია ჰარინგტონის მეთოდით. 98 გოგო, 29 ბიჭი.

წარმოგიდგენთ კლინიკურ შემთხვევებს :

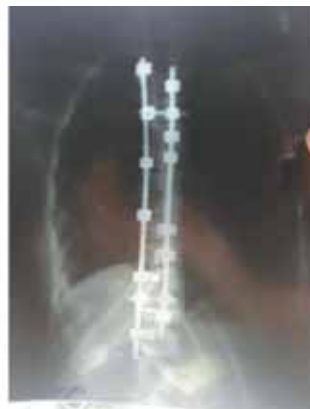პაციენტი ნ.ც., 14 წლის, შემოვიდა სტაციონარში ხერხემლის იდიოპათიური სქოლიოზით. გამრუდების კუთხე 60° (სურათი 1). ადეკვატური წინასაოპერაციო მომზადების შემდეგ, ჩატარდა ოპერაცია – ხერხემლის კორექცია ჰარინგტონის მეთოდით, ნეკნოვანი კუბის რეზექცია, უკანა სპონდილოდები აუტოქვლით (სურათი 2). ოპერაციის შემდგომი პერიოდი წარმირ-



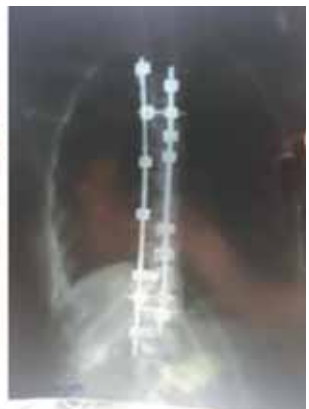სურათი 1.



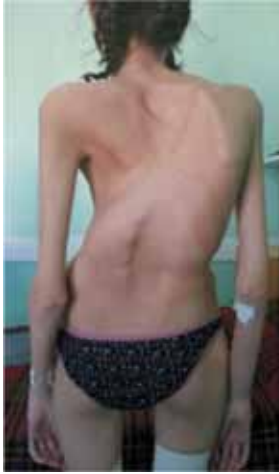სურათი 2.



სურათი 3.



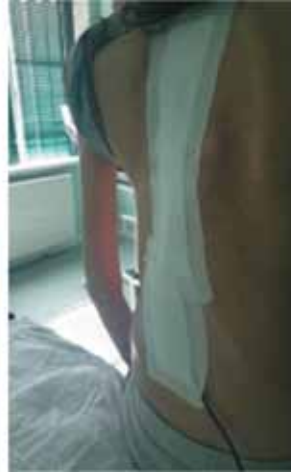სურათი 4.



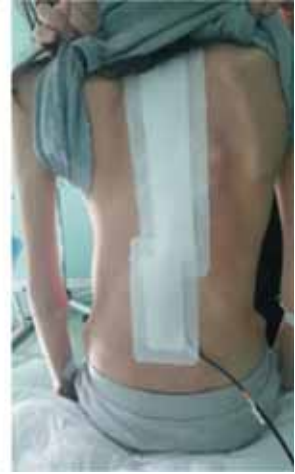სურათი 5.



სურათი 6.



სურათი 7.



სურათი 8.

თა გართულების გარეშე. გაეწერა ოპერაციიდან მე-9 დღეს დამაკმაყოფილებელ მდგომარეობაში.

სადღეისოდ ხერხემლის კორექციის ყველაზე ეფექტური მეთოდს წარმოადგენს ხერხემლის კორექცია CD (ფრანგი ექიმების კონტრალის და დუბოსეს) იმპლანტით. ეს ოპერაცია მოიცავს: ხერხემლის კორექცია-როტაციას CD ინსტრუმენტით, უკანა სპონდილოდები აუტოდვლით. ეს მეთოდი ხერხემლის დეროტაციის, დისტრაქციის და კომპრესიის საშუალებას იძლევა. პაციენტი აქტიურდება ოპერაციიდან 2 დღეში, ოპერაციიდან 1 თვეში იწყებს აქტიურ ფიზიკურ დატვირთვას, რაც საბოლოოდ ეფექტურს ხდის ოპერაციულ მკურნალობას.

პაციენტი კ.ქ., 14 წლის, სტაციონარში შემოვიდა 2016 წელს ხერხემლის იდიოპათიური სქოლიოზით. გამრუდების კუთხე 45° (სურათი 3). წინასაოპერაციო მომზადების შემდეგ ჩაუტარდა ოპერაცია – ხერხემლის კორექცია CD ინსტრუმენტით, უკანა სპონდილოდები აუტოდვლით (სურათი 4). ოპერაციის შემდგომი პერიოდი გართულებების გარეშე, კლინიკიდან გაეწერა მე-6 დღეს დამაკმაყოფილებელ მდგომარეობაში.

აღნიშნული მეთოდით ქირურგიული მკურნალობა კარგ კოსმეტიურ და რენტგენოლოგიურ ეფექტს იძლევა გაცილებით რთული შემთხვევების დროსაც. მაგალითისთვის წარმოგიჩინებ, შემდეგ კლინიკურ შემთხვევებს.

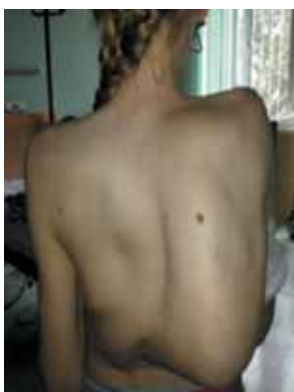პაციენტი ბ.მ., 15 წლის, სტაციონარში შემოვიდა 2016 წელს ხერხემლის იდიოპათიური სქოლიოზით. გამრუდების კუთხე 90° (სურათი 5, 6). წინასაოპერაციო მომზადების შემდეგ ჩაუტარდა ოპერაცია – ხერხემლის კორექცია CD ინსტრუმენტით, უკანა სპონდილოდები აუტოდვლით (სურათი 7, 8). ოპერაციის შემდგომი პერიოდი გართულებების გარეშე, კლინიკიდან გაეწერა მე-7 დღეს დამაკმაყოფილებელ მდგომარეობაში.

პაციენტი შ.ნ., 14 წლის, სტაციონარში შემოვიდა 2016 წელს ხერხემლის იდიოპათიური სქოლიოზით. გამრუდების კუთხე 100°-მდე (სურათი 9, 10). წინასაოპერაციო მომზადების შემდეგ ჩაუტარდა ოპერაცია – ხერხემლის კორექცია CD ინსტრუმენტით, უკანა სპონდილოდები აუტოდვლით (სურათი 11). ოპერაციის შემდგომი პერიოდი გართულებების გარეშე, კლინიკიდან გაეწერა მე-6 დღეს დამაკმაყოფილებელ მდგომარეობაში.

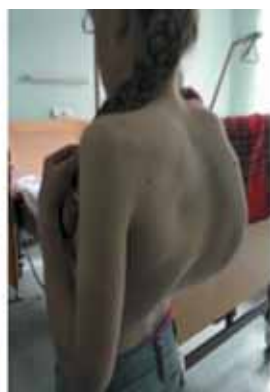2007-2015წწ ჩვენს მიერ ჩატარებულია 523 ოპერაცია – ხერხემლის კორექცია CD ინსტრუმენტით, უკანა სპონდილოდები აუტოდვლით. აქედან:

- სქესი: გოგო 481 და ბიჭი 43.
- ასაკი: 12-14წ – 258 პაციენტი, 14-18წ – 176, 18 წელზე მეტი ასაკის – 89.
- გამრუდების კუთხის მიხედვით: 40-50° – 260 პაციენტი, 50-70° – 150, 70°-ის ზემოთ – 113.

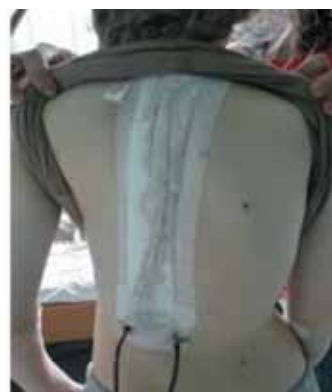**დასკვნები:** ჩვენი მასალის ანალიზი გვაძლევს საშუალებას დავასკვნათ,



სურათი 9.



სურათი 10.



სურათი 11.

1. სქოლიოზბის ქირურგიული მკურნალობის არჩევი-  
თი მეთოდიბი ოპერაციბი – ხერხემლის კორექციბი CD ინ-  
სტრუმენტიბი, უკბნბ სპონდილოდებიბ აუტომქვლით.

2. სქოლიოზბის ქირურგიული მკურნალობის მბქსი-  
მბლური შედეგის მისბლებბდ ოპტიმბლური ასბკიბი 12-  
14წ, ხოლო გამრუდების კუთხე 40-50<sup>0</sup>.

**ლიტერბტურბ:**

**References:**

- Chen YT, Wang ST, Liu CL, Chen TH. Treatment of congenital scoliosis with single-level hemivertebrae. // Arch Orthop Trauma Surg. 2009. — Vol. 129(4). — P. 431—438
- Hefti F. Congenita le Skoliosen: Halbwirbelresektion-Indikationen und Techniken // Kongresstage Ortopedie, Abstracts Kongress „Kinderorthopadie“ 2008. P. 18.
- Jalanko T, Rintala R, Puisto V, Helenius I. Hemivertebra Resection for Congenital Scoliosis in Young Children: Comparison of Clinical, Radiographic, and Health-Related Quality of Life Outcomes Between the Anteroposterior and Posterolateral Approaches. // Spine (Phila Pa 1976). 2011. — Vol. 36(1). — P. 41—49.
- Ruf M, Harms J. Hemivertebra resection by a posterior approach: innovative operative technique and first results // Spine. 2002. — Vol. 27. — P. 1116—1123.
- Виссарионов С.В., Кокушин Д.Н. Развитие позвоночно-двигательного сегмента у детей после экстирпации позвонков в грудопоясничном и I поясничном отделах позвоночника// Хирургия позвоночника №1, 2011, стр.
- Михайловский М.В. Хирургия идиопатического сколиоза ближайшие и отдаленные результаты,- Новосибирск: АНО «Клиника ПИИ ГО».-2007,- 456
- Ульрих Э.В., Мушкин АЛО., Погорелый С.М., Виссарионов С.В. Рост позвонков после экстирпации боковых и заднебоковых полупозвонков у детей дошкольного возраста// Хирургия позвоночника №2, 2007, стр. 26-30
- Zhang, J., Shengru, W., Qiu, G., Yu, B., Yipeng, W., &Luk, K. D. K. (2011). The efficacy and complications of posterior hemivertebra resection. European Spine Journal, 20(10), 1692–1702.
- Behensky, H.; Krismer, M.; Bauer, R.Comparison of Spinal Mobility After Harrington and CD Instrumentation. Journal of Spinal Disorders. April 1998 - Volume 11 - Issue 2
- N. Bonneville, J. Sales de Gauzy, J. Knörra, A. Abid, J.P. Cahuzac. Surgical treatment of congenital scoliosis resulting from an isolated hemivertebra: 27 cases. Revistaespanola de cirugiaortopedica y traumatologia (English edition). 2009.- 53 N1 pp. 38-44
- Weiss, H.-R., & Goodall, D. (2008). Rate of complications in scoliosis surgery – a systematic review of the Pub Med literature. Scoliosis, 3, 9. doi:10.1186/1748-7161-3-9
- Thompson AG, Marks DS, Sayampanathan SR, Piggott H. Long-term results of combined anterior and posterior convex epiphysiodesis for congenital scoliosis due to hemivertebrae. Spine. 20:1380–5. 1995 Jun 15; (PubMed]
- IMarks DS, Sayampanathan SR, Thompson AG, Piggott H. Long-term results of convex epiphysiodesis for congenital scoliosis. Eur Spine J. 1995;4:296–301. doi: 10.1007/BF00301039.(PubMed] (Cross Ref]
- Bollini G, Docquier PL, Viehweger E, Launay F, Jouve JL. Thoracolumbar hemivertebrae resection by double approach in a single procedure: long-term follow-up. Spine. 31:1745–57. doi: 10.1097/01.brs.0000224176.40457.52. 2006 Jul 1; (PubMed] (Cross Ref]
- Lazar RD, Hall JE. Simultaneous anterior and posterior hemivertebra excision. ClinOrthopRelat Res. 1999:76–84.
- Helenius I, Remes V, Yrjönen T, Ylikoski M, Schlenzka D, Helenius M, Poussa M. Harrington and Cotrel-Dubousset instrumentation in adolescent idiopathic scoliosis. Long-term functional and radiographic outcomes.J Bone Joint Surg Am. 2003 Dec;85-A(12):2303–9.
- Callahan BC1, Georgopoulos G, Eilert RE. Hemivertebra excision for congenital scoliosis.JPediatrOrthop. 1997 Jan-Feb;17(1):96–9.
- Goldstein I, Makhoul IR, Weissman A et-al. Hemivertebra: prenatal diagnosis, incidence and characteristics. Fetal. Diagn. Ther. 2005 (2): 121-6
- Heary RF, Albert TJ. Spinal deformities, the essentials. Thieme. (2007)
- Kadoury, S., Cheriet, F., Beauséjour, M., Stokes, I. A., Parent, S., & Labelle, H. (2009). A three-dimensional retrospective analysis of the evolution of spinal instrumentation for the correction of adolescent idiopathic scoliosis. European Spine Journal, 18(1), 23–37. doi:10.1007/s00586-008-0817-4

## ცხვირის წვერის არმირების თანამედროვე ასპექტები

პროფესორი ი.კუზანოვი, მმდ. ა.კუზანოვი, მმდ. გ.კუზანოვი.

თსსუ, ქირურგიის დეპარტამენტი, პლასტიკური ქირურგიის მიმართულება;  
რეკონსტრუქციულ-პლასტიკური და ესთეტიკური ქირურგიის კლინიკა „კუზანოვ კლინიკა“.

## MODERN ASPECTS OF NASAL TIP REINFORCEMENT

I.KUZANOV, A.KUZANOV, G.KUZANOV.

TSMU, Department of Surgery, Division of Plastic Surgery,  
Clinic of Plastic, Reconstructive and Aesthetic Surgery „Kuzanov Clinic“.

### რეზიუმე

თანამედროვე რინოპლასტიკაში ძალიან აქტუალურია ცხვირის წვერის არმირების საკითხი. ცნობილია, რომ ცხვირის წვერის არმირების გარეშე ჩატარებული რინოპლასტიკის შემდეგ, დროთა განმავლობაში ვითარდება ცხვირის წვერის დაშვება, რაც მნიშვნელოვნად მოქმედებს ესთეტიკურ შედეგზე და ხშირად იწვევს სუნთქვით პრობლემებს. თანამედროვე რინოპლასტიკაში ცხვირის წვერის არმირებისთვის გამოიყენება ორი ძირითადი მეთოდი: Tongue-in-Groove (TIG) – ცხვირის ფრთისებრი ხრტილების მედიალური ფეხების ფიქსაცია ძვიდის ხრტილზე და Columellar Strut (CS) – მედიალური ფეხების ფიქსაცია მათ შორის ჩადებულ ხრტილოვან ტრანსპლანტატზე. ქირურგების უმეტესობა ანიჭებს უპირატესობას CS მეთოდს ანიჭებს, და თვლიან, რომ TIG-ის მეთოდის გამოყენებისას ცხვირის წვერი ხდება ძალიან მკვრივი, უხეში და არაბუნებრივი.

ცხვირის წვერის არმირებისთვის ჩვენ უპირატესობას ვანიჭებთ TIG-ის მოდიფიცირებულ მეთოდს, როცა მედიალური ფეხები ფიქსირდება ძვიდზე მხოლოდ ერთი ნაკერით, რომელიც თავსდება მედიალური ფეხების დისტალურ ადგილას. ცხვირის წვერის მედმეტი როტაციის პრევენციის მიზნით, კი ვიყენებთ წვერის როტაციის მაკონტროლებელ ნაკერს.

2006-2016 წ. ჩვენს მიერ შესრულდა 2411 რინოპლასტიკა. აქედან, 1977 შემთხვევაში (82%) გამოყენებულია TIG მეთოდიკა და 434 შემთხვევაში (18%) – CS. ცხვირის წვერის დაშვება TIG-ის ჯგუფში განვითარდა 6 შემთხვევაში (0.3%). 4 პაციენტს დაშვებული ცხვირის წვერით გაუკეთდა განმეორებითი ჩარევა: ცხვირის წვერის არმირება ისევ TIG-ის მეთოდის გამოყენებით. CS-ის ჯგუფში ცხვირის წვერის დაშვება განვითარდა 9 შემთხვევაში (2.07%). 6 პაციენტს გაუკეთდა განმეორებითი ჩარევა, ცხვირის წვერის არმირებისთვის გამოყენებული CS-ის მეთოდიკა გაძლიერებული ფიქსაციით.

ცხვირის წვერის არმირების TIG-ის მეთოდიკის უპირატესობად მიგვაჩნია შესრულების სიმარტივე, დახარჯული დროის სიმცირე, შედარებით პროგნოზირებადი და სტაბილური გამოსავალი. CS-ის მეთოდიკას კი ვიყენებთ მხოლოდ იმ შემთხვევებში, როცა ცხვირის ძვიდის საგიტალური გამრუდების სრულყოფილი კორექცია შეუძლებელია.

**შესავალი:** ცხვირის წვერი არის სახის ერთ-ერთი უმნიშვნელოვანესი ესთეტიკური ნაწილი (3, 5, 16). ამავედროულად ცხვირის წვერის პოზიცია მნიშვნელოვან როლს ასრულებს სუნთქვის ფუნქციის დროს (5, 13, 17). ცხვირის წვერის კონტურების კონტროლი წარმოადგენს წარმატებული რინოპლასტიკის უმნიშვნელოვანეს კომპონენტს. ცხვირის წვერის არმირება რინოპლასტიკისას იცავს დაშვებისაგან (2, 4, 6). არსებობს ცხვირის წვერის არმირების ორი ძირითადი მეთოდი: Tongue-in-Groove (TIG) – ცხვირის ფრთისებრი ხრტილების მედიალური ფეხების ფიქსაცია ძვიდის ხრტილზე და Columellar Strut (CS) – მედიალური ფეხების ფიქსაცია მათ შორის ჩადებულ ხრტილოვან ტრანსპლანტატზე.

### Summary

Reinforcement of nasal tip is issue of the day in modern rhinoplasty. Rhinoplasty accomplished without reinforcement in majority of cases leads to nasal tip drooping, which significantly influences on the aesthetic result and provokes breathing problems. In order to avoid these complications, two main techniques are used in rhinoplasty: 1)Tongue-in-Groove (TIG) method, during which medial crura of alar cartilages are fixed to the septal cartilage and 2)Columellar Strut (CS) – fixation of medial crura to the cartilaginous graft laid between them.

The majority of the surgeons give an advantage to CS-method as it is considered that TIG-method results in rigid, solid and unnatural nasal tip.

For nasal tip reinforcement we prefer modified TIG-method, when medial crura of alar cartilage are fixed to nasal septum in their distal parts by only one suture. In order to prevent excessive nasal tip rotation flare control suture is used. It is advisable to apply CS-method in cases of septum sagittal deviation.

During 2006-2016 years we have performed 2411 rhinoplasties: 82% by using TIG-method (1977 cases) and 18% - with CS-method (434 cases). In TIG-method group nasal tip drooping took place in 0.3% (6 cases). 4 patients have undergone secondary intervention for nasal tip reinforcement again using TIG-method. In CS-method group nasal tip drooping took place in 2.07% (9 cases). 6 patients have been performed secondary rhinoplasty again using CS-method.

We choose modified TIG-method as it can be easily accomplished, needs less time and gives more predictable and stable results. It is advisable to apply CS-method in cases of septum sagittal deviation.

ცნობილია, რომ მსოფლიოში ქირურგების უმეტესობა უპირატესობას ანიჭებს CS მეთოდიკას (1, 9, 10, 19), რადგან ითვლება რომ TIG მეთოდის გამოყენებისას ცხვირის წვერი ბევრად უფრო მკვრივი, უხეში და არაბუნებრივი ხდება (11, 12, 14, 20, 22). თუმცა უნდა აღინიშნოს, რომ არსებობს ქირურგების ჯგუფი, რომლებიც საკმაოდ ხშირად იყენებენ TIG მეთოდიკას (7, 8, 15, 18, 21). ამ აზრისა და მიდგომის გადასახედად გთავაზობთ ჩვენს კვლევას, სადაც უმეტეს შემთხვევაში გამოყენებულია TIG მოდიფიცირებული ტექნიკა და იძლევა რბილ, ბუნებრივ, ადვილად პროგნოზირებად და სტაბილურ ცხვირის წვერის მოდელირების შედეგს.

**მასალა და მეთოდები:** 2006-2016წ.წ. ჩვენს მიერ ჩატარებულია 2411 რინოპლასტიკა, აქედან 1977 შემთხვევაში (82%) გამოყენებულია TIG-ის მოდიფიცირებული მეთოდისა და 434 შემთხვევაში 18% CS. TIG-ის მოდიფიცირებულ მეთოდს ჩვენ ვიყენებთ ყველა რინოპლასტიკისა და სექტორინოპლასტიკის შემთხვევაში, სადაც გვაქვს შესაძლებლობა მივიღოთ სწორი საკმარისი სიგრძის ძვიდის ხრტილის კაუდალურ ნაწილი. იმ შემთხვევებში, სადაც ძვიდის საგიტალური დევიაციის სრულყოფილი კორექცია არის შეუძლებელი ვიყენებთ CS-ის მეთოდისას.

კლასიკური TIG-ის მეთოდისას ხორციელდება ერთიანი ხრტილების მედიალური ფეხების ფიქსაცია ძვიდებზე რამდენიმე ნაკერით (სურათი 1), რაც თავის მხრივ იწვევს ცხვირის წვერის არაბუნებრივ გამაგრებას და ხშირ შემთხვევაში ბრტყელ ან შევარდნილ კოლუმელას.

TIG-ის მოდიფიკაცია მდგომარეობს შემდეგში: მედიალური ფეხები ფიქსირდება ძვიდებზე მხოლოდ ერთი ნაკერით, რომელიც იდება მათ კაუდალურ ნაწილში კოლუმელის კანის განაკვეთის ადგილას (სურათი 2). ამ ნაკერის საშუალებით ჩვენ შეგვიძლია როგორც ავწიოთ და დავწიოთ ცხვირის წვერის პროექცია, ასევე შევწიოთ

ცხვირის წვერის პროექცია ცეფალურად (სურათი 3).

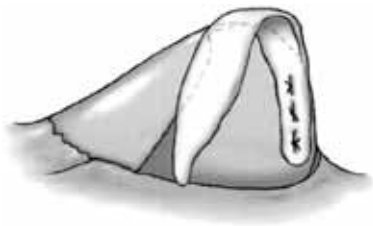
ამ ნაკერის შემდეგ ფიქსირდება მეორე ნაკერი მედიალურ ფეხებზე, რომელიც უკვე აღარ მაგრდება ძვიდებზე (flare control suture) (სურათი 4).

მესამე ნაკერი – ცხვირის წვერის როტაციის მაკონტროლირებელი (tip rotation control suture) იდება ოპერაციის ბოლოს.

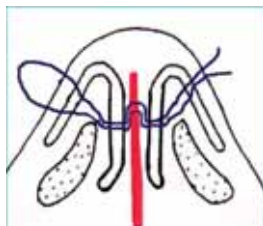
იმ შემთხვევებში, როცა ძვიდე არის გრძელი და გვიშლის ცხვირის წვერის როტაციის შესრულებას, მაშინ ვახორციელებთ ძვიდის ზედა კაუდალური ნაწილის რეზექციას (სურათი 5). ნაკერი იდება მედიალური ფეხების ზედა ნაწილსა და ძვიდეს შორის (სურათი 6). ამ ნაკერის საშუალებით ჩვენ ვზღუდავთ ცხვირის წვერის როტაციას კაუდალურად.

მოკლე ცხვირის ძვიდის შემთხვევებში ვიყენებდით ხრტილოვან ტრანსპლანტატს ძვიდიდან, და მის საშუალებით ვაგრძელებდით ძვიდეს, რის შემდეგ დაგრძელებულ ძვიდებზე ვაფიქსირებდით მედიალურ ფეხებს ერთი ნაკერით (სურათი 7).

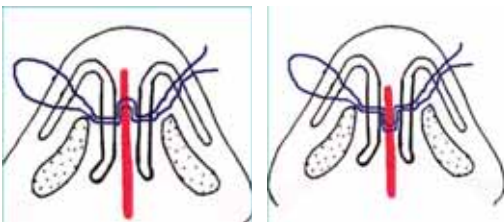
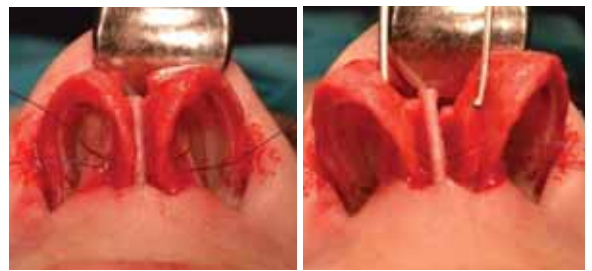ცხვირის ძვიდის გამრუდების შემთხვევებში ვახორციელებდით ძვიდის რეკონსტრუქციას მისი გასწორებით, რის შემდეგ გასწორებულ ძვიდებზე ვაფიქსირებდით მედიალურ ფეხებს ერთი ნაკერით (სურათი 8).



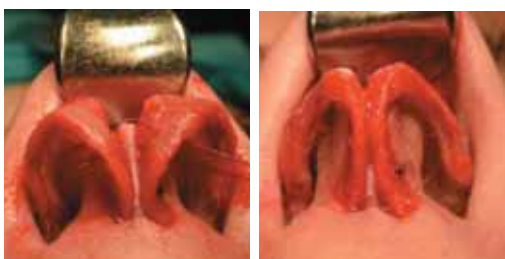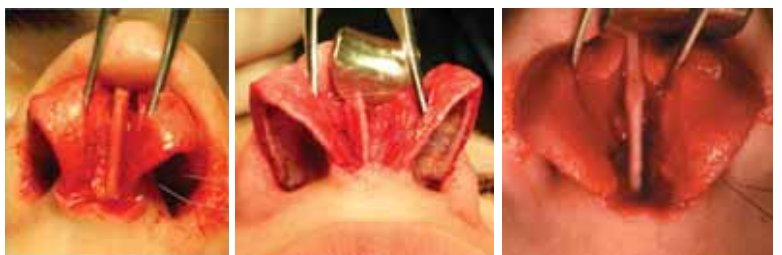
**სურათი 1.** TIG-ის სტანდარტული მეთოდისა, სადაც მედიალური ფეხები ფიქსირდება ძვიდებზე რამდენიმე ნაკერით.



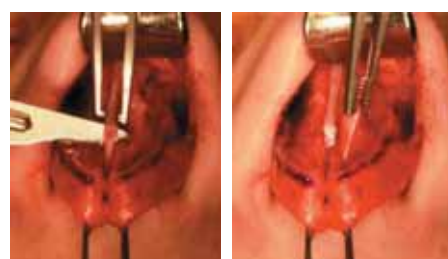
**სურათი 2.** მოდიფიცირებული TIG-ის მეთოდისას იდება მხოლოდ ერთი ნაკერი რომელიც აფიქსირებს მედიალურ ფეხებს ძვიდესთან



**სურათი 3.** მედიალური ფეხების დამაფიქსირებელი ნაკერი ძვიდებზე, რომლის საშუალებით შესაძლებელია, როგორც, ცხვირის წვერის პროექციის აწევა და დაწევა, ასევე, წვერის პროექციის შეწევა ცეფალურად.

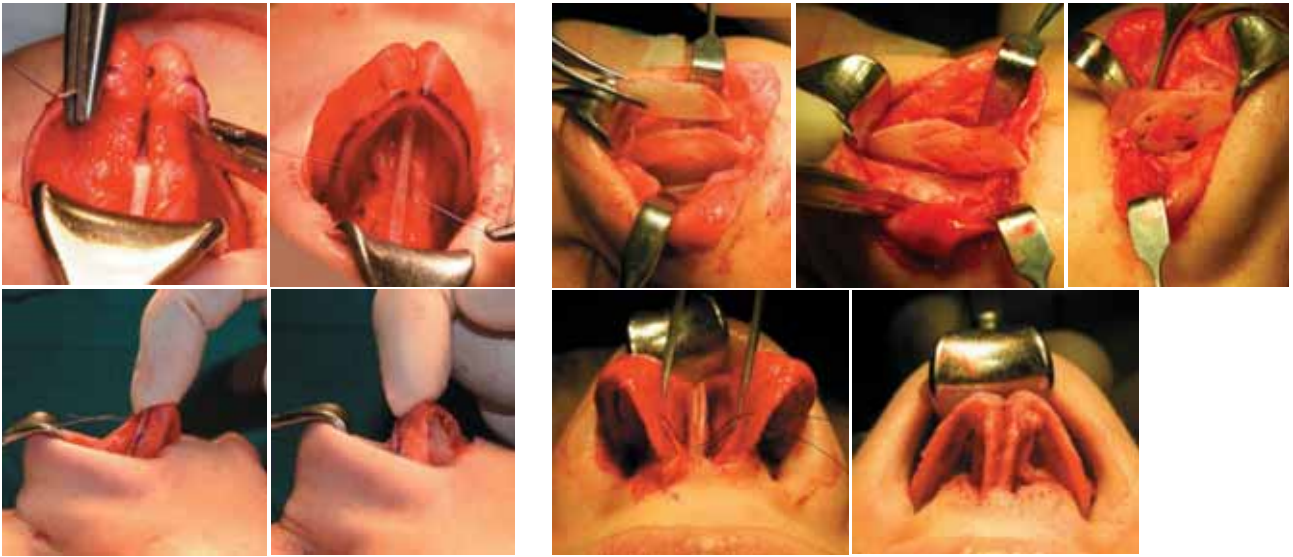


**სურათი 4.**



**სურათი 5.** ძვიდის ზედა კაუდალური ნაწილის რეზექცია ცხვირის წვერის როტაციის შესრულების მიზნით.





**სურათი 6.** ცხვირის წვერის როტაციის მაკონტროლებელი ნაკერის დადება და მისი ფუნქცია: როტაციის შეზღუდვა.

**სურათი 7.** მედიალური ფეხების ფიქსაცია დაგრძელებულ ძვიდზე.

CS-ის მეთოდისას ხრტილოვანი ტრანსპლანტატი ფიქსირდება ნაკერის საშუალებით ზედა ყბის ცხვირისეულ წინა წვეტზე (spina nasalis anterior). შემდეგ კი ხრტილოვან ტრანსპლანტატზე რამდენიმე ნაკერით ფიქსირდება მედიალური ფეხები (სურათი 9). ოპერაციის ბოლოს ასევე იდება წვერის როტაციის მაკონტროლირებული ნაკერი (tip rotation control suture).

**შედეგები:** TIG-ის მეთოდის ჯგუფში სულ შესრულებულია 1977 რინოპლასტიკა 82%. აღნიშნულ ჯგუფში ცხვირის წვერის უხეშობა და სიმკვრივე არ აღენიშნებოდა, წვერები გამოიყურებოდა ბუნებრივად და რაც ძალიან მნიშვნელოვანია, შედეგი არის სტაბილური და ადვილად პროგნოზირებადი.

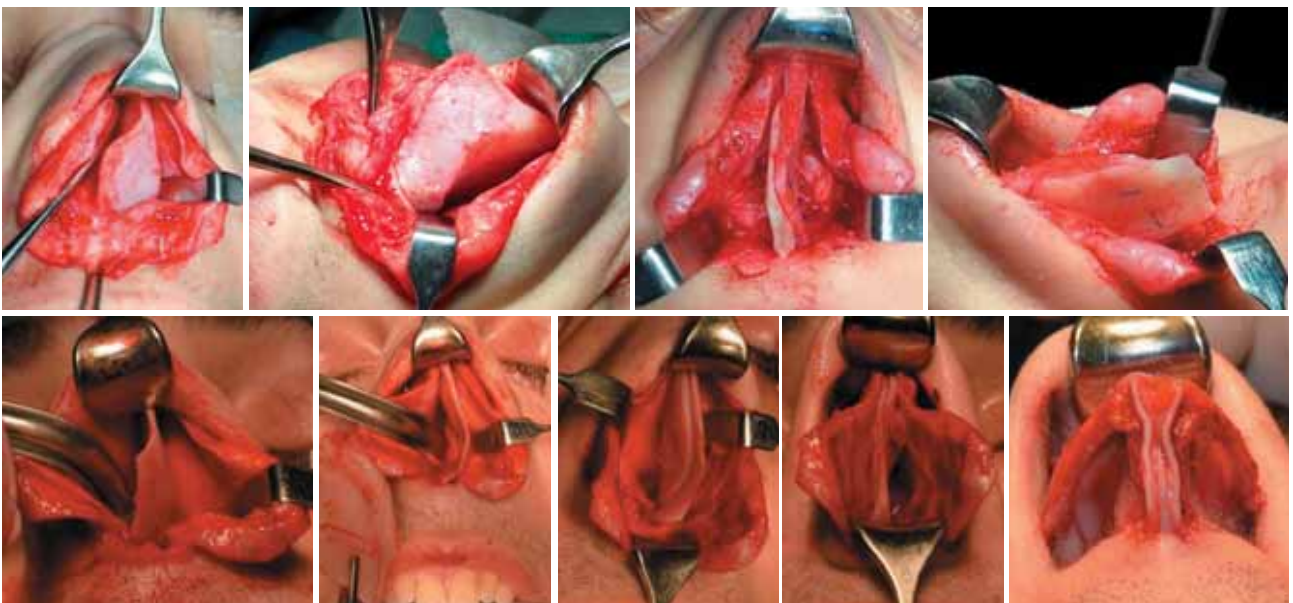
კლინიკური შემთხვევა (მაგალითი):

პაციენტი 23 წლის, დიაგნოზით – კეხიანი ცხვირი,

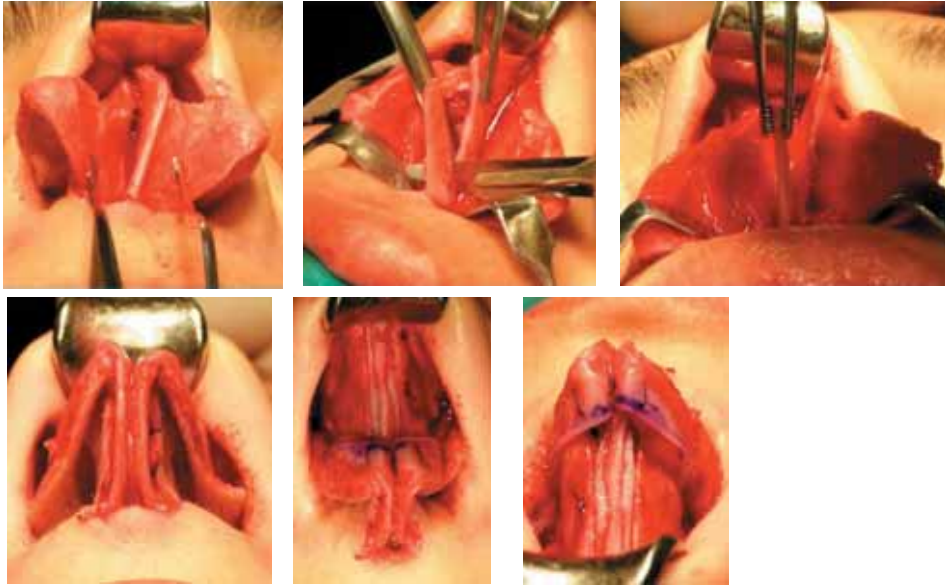
დაშვებული ცხვირის წვერით. პაციენტს გაუკეთდა ოპერაცია რინოპლასტიკა TIG-ის მოდიფიცირებული მეთოდის გამოყენებით (სურათი 10).

პაციენტი 29 წლის, დიაგნოზით – კეხიანი ცხვირი, ძვიდის გამრუდება. პაციენტს ჩატარდა ოპერაცია სექტორინოპლასტიკა TIG-ის მოდიფიცირებული მეთოდის გამოყენებით (სურათი 11).

TIG-ის მეთოდის ჯგუფში ცხვირის წვერის დაშვება განვითარდა 6 შემთხვევაში (0.3%). ჩვენ ვთვლით, რომ დაშვების მიზეზი გახდა ნაკერების ჩაწყვეტა პოსტოპერაციულ პერიოდში პირველი ორი თვის მანძილზე, სანამ ჩამოყალიბდებოდა ფიბროზული შეერთებები ხრტილებს შორის. ოთხ პაციენტს, დაშვებული ცხვირის წვერით, ჩატარდათ განმეორებითი ჩარევა. ცხვირის წვერის არმირება, გამოყენებული იყო კვლავ TIG-ის



**სურათი 8.** გამრუდებული ძვიდის რეკონსტრუქცია და მასზე დაფიქსირებული მედიალური ფეხები.



**სურათი 9.** საგიტალურად გამრუდებული ცხვირის ძვირის, მისი კაუდალური ნაწილი გადაყვანილია კოლუმელარ სტრატში და მასზე დაფიქსირებულია მედიალური ფეხები სამი ნაკერით. ძვირის გამრუდება ასევე გასწორებულია სპრედერ გრაფტებით.

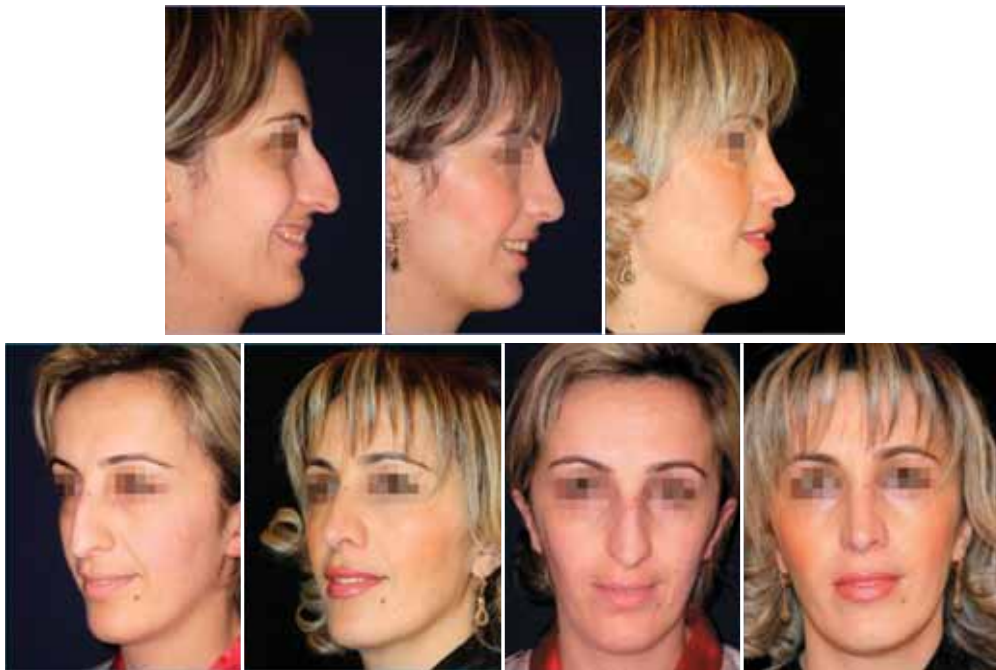მოდულირებული მეთოდიკა. ორ შემთხვევაში, პაციენტებმა უარი განაცხადეს განმეორებით ჩარევაზე, რადგანაც მიღწეული შედეგებით კმაყოფილები დარჩნენ.

CS-ის მეთოდიკის ჯგუფში ჩატარებულია 434 რინოპლასტიკა (18%), სადაც, ასევე აღინიშნება რბილი და ბუნებრივი აღნაგობის ცხვირის წვერის შემთხვევები.

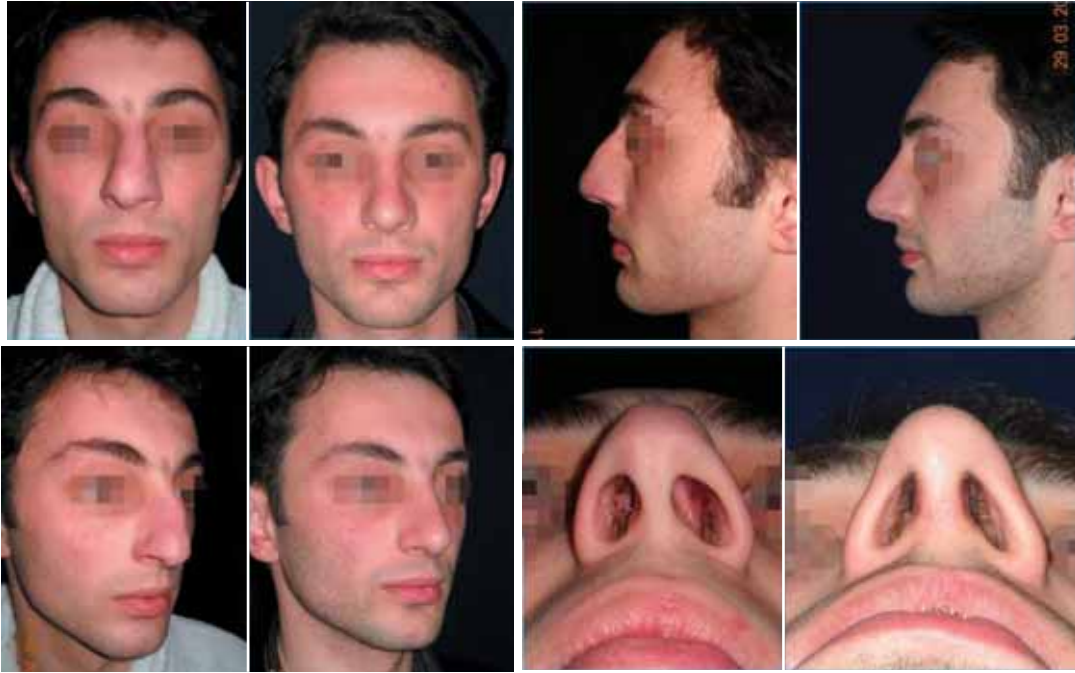კლინიკური შემთხვევა (მაგალითი):

პაციენტი 32 წლის, დიაგნოზით – კეხიანი ცხვირი, ძვირის გამრუდება, წვერის დაშვება. პაციენტს ჩაუტარდა ოპერაცია სეპტორინოპლასტიკა CS-ის მეთოდიკის გამოყენებით (სურათი 12).

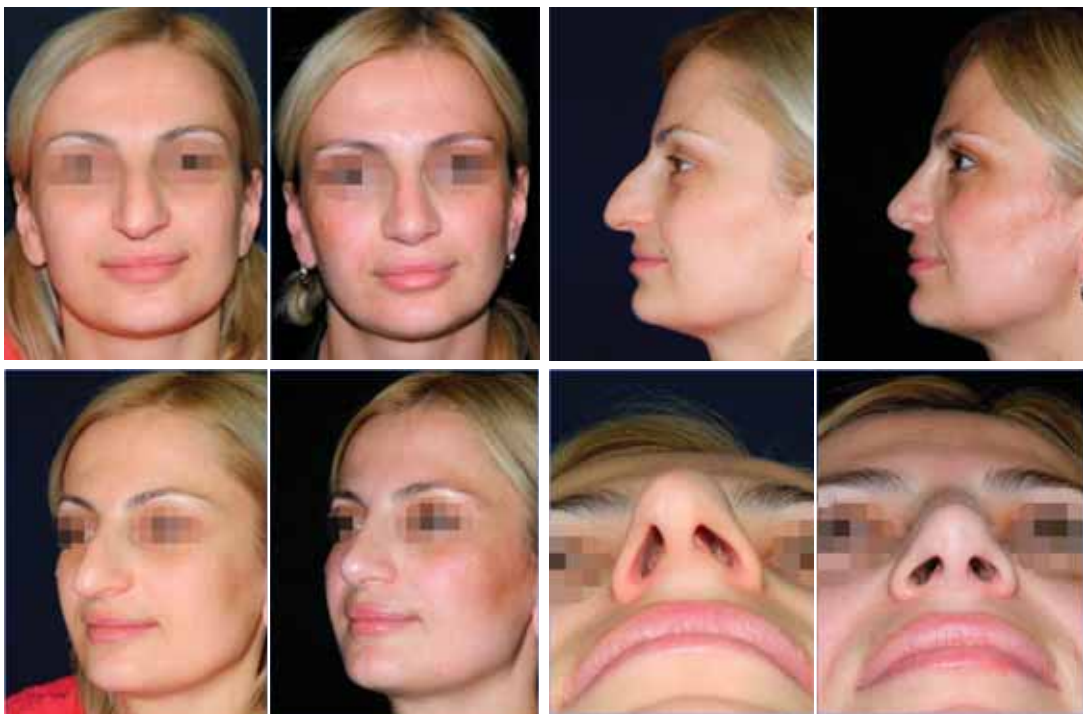
CS-ის ჯგუფში ცხვირის წვერის დაშვება განვითარდა 9 შემთხვევაში 2.07%. ჩვენ ვთვლით, რომ დაშვების მიზეზი გახდა ნაკერების ჩაწყვეტა პოსტოპერაციულ პერიოდში პირველი ორი თვის მანძილზე სანამ ჩამოიყალიბდებოდა ფიბროზული შეერთებები ხრტილებს შორის, ხოლო ცხვირის წვერის დაშვების გამრდილი პროცენტულობა CS-ის ჯგუფში, აიხსნება იმით, რომ კონსტრუქცია არის უფრო სუსტი ვიდრე TIG-ის მოდიფიცირებული მეთოდიკის ჯგუფში. 6 პაციენტს გაუკეთდა განმეორებითი ჩარევა, ცხვირის წვერის არმირებისათვის. ასევე გამოყენებული იყო CS-ის მეთოდიკა



**სურათი 10.** პაციენტი ოპერაციამდე და ოპერაციიდან 5 წელიწადში სტაბილური კარგი შედეგით. ოპერაცია ჩატარებულია TIG-ის მოდიფიცირებული მეთოდით. პროფილის სურათზე მოყვანილია პაციენტი ოპერაციამდე ოპერაციიდან მე-10 დღეს და ოპერაციიდან 5 წელიწადში (სტაბილური შედეგი).



სურათი 11. პაციენტი ოპერაციამდე და ოპერაციიდან 2 წელიწადში. პაციენტს ჩაუტარდა სეპტორინოპლასტიკა, ცხვირის წვერის არმირება მოდიფიცირებული TIG-ის მეთოდით.



სურათი 12. პაციენტი ოპერაციამდე და ოპერაციიდან 3 წელიწადში. პაციენტს ჩაუტარდა სეპტორინოპლასტიკა CS-ის მეთოდის გამოყენებით.

გაძლიერებული ფიქსაციით. სამმა პაციენტმა კი, უარი განაცხადა განმეორებით ჩარევაზე, რადგანაც მიღწეული შედეგებით კმაყოფილები დარჩნენ.

**განსჯა:** კავკასიურ რეგიონში, კეხიანი ცხვირისა და დაშვებული ცხვირის წვერის დროს, რინოპლასტიკის ერთ-ერთ ძირითად მიზანს წარმოადგენს ცხვირის წვერის აწევა და მისი ფიქსაცია შერჩეულ პოზიციაში, რაც ესთეტიკურად და ფუნქციურად აუმჯობესებს შედეგს (3, 5, 13, 16, 17). აღნიშნული მიზნის მიღწევა შესაძლებელია ცხვირის წვერის არმირების საშუალებით (2, 4, 6). როგორც ავლნიშნეთ ცხვირის წვერის არმირების ორი ძირითადი მეთოდი არსებობს, TIG და CS. პლასტიკური ქირურგების უმეტესობა უპირატესობას ანიჭებს CS მეთოდიკას, რადგან თვლიან, რომ TIG მეთოდიკის გამოყენებისას ცხვირის წვერი ხდება მკვრივი, უხეში და გამოიყურება არაბუნებრივად (1, 9, 10, 11, 12, 14, 19, 20, 22).

**ლიტერატურა:**

**References:**

1. Abbou R, Bruant-Rodier C, Wilk A, Meningaud J.P, Jean Luc Khan, Bosc R. Bodin F. Open rhinoplasty: influence of Incisions, alar resection, and Columellar strut on final appearance of the tip. *Aesth Plast Surg.* 2014;38:1077-1082.
2. Akkus Am, Guneren E. Comparison of the effects of Columellar strut and septal extension grafts for tip support in rhianoplasty. *Aesth Plast Surg.* 2013;37(4):666-673.
3. Arima LM, Velasco LC, Tiago RS. Crooked nose: outcome evaluation in rhinoplasty.
4. Byrd HS, Andochick S, Copit S, Walton KG. Septal extension grafts: a method of controlling tip projection shape. *Plast Reconstr Surg.* 100:999-1010.
5. Daniel RK. *Mastering rhinoplasty*, 2nd edn. 2010. Springer Berlin.
6. Dyer Wk 2nd. Nasal tip support and its surgical modification. *Facial Plast Surg Clin North Am.*2004;12:1-13.
7. Fred GB. The nasal tip in rhinoplasty: use of the invaginating technique to prevent secondary drooping. *Ann Otolaryngol.* 1950;59:215-223.
8. Guyuron B, Varghai A. Lengthening the nose with a tongue-and-groove technique. *Plast Reconstr Surg.* 2003;111:1533-1539 (discussion 1540-1541).
9. Ingles K, Orhan KS. Measurement of preoperative and postoperative nasal tip rotation. *Arch Fac Plast Surg.* 2006;8:411-415.
10. Janeke JB, Wright WK. Studies on the support of the nasal tip. *Arch Otolaryngol.* 1971;93:458-464
11. Javad S. Toutonchi, Sogol H. Biroon, Samira M. Banaem, Neghshisa S. Toutouchi, Nariman Nezami, Behzad Salari. Effect of the depressor septi nasi muscle modification on nasal tip rotation and projection. *Aesth Plast Surg* 2015; 39:294-299. Toriumi DM. New concepts in nasal tip conouring. *Arch Facial Plast Surg* 2006;8(3):156-185.

ჩატარებული კვლევის საფუძველზე, ჩვენ უპირატესობას ვანიჭებთ TIG მოდიფიცირებულ მეთოდს, რომელიც არის უფრო ადვილად შესრულებადია, საჭიროებს ნაკლებ დროს, ბევრად უფრო პროგნოზირებადია და რაც მთავარია, იძლევა მეტად სტაბილურ შედეგებს. ასევე, მოდიფიცირებული TIG-ის მეთოდიკის გამოყენებისას, როცა იდება მხოლოდ ერთი ნაკერი მედიალურ ფეხებსა და ძვიდეს შორის, მედიალურ ფეხების ქვედა ნაწილში, ცხვირის წვერი გამოდის საკმაოდ რბილი და გამოიყურება ძალიან ბუნებრივად. მოდიფიცირებული მეთოდიკის გამოყენება შესაძლებელია როგორც მოკლე ძვიდის შემთხვევაში, ასევე, ძვიდის გამრუდებისას.

CS მეთოდიკას კი ჩვენ ვიყენებთ მხოლოდ იმ შემთხვევებში, როცა ცხვირის ძვიდის საგიტალური გამრუდების სრულყოფილი გასწორება არის შეუძლებელი.

12. Ordonez-Ordonez LE, Navarro-Garcia US, Angulo-Martinez ES. Nasal septum to columella attachment: a major tip support? *Otolaryngol Head Neck Surg.* 2010;143:60-65.
13. Pawar SS, Garcia GJ, Kimbell JS, Rhee JS. Objective measures in aesthetic and functional nasal surgery: perspectives on nasal form and function. *Fac Plast Surg* 26:320-327.
14. Rohrich RD, Hoxworth RE, Kurkjian TJ. The role of columellar strut in rhinoplasty: indications and rationale. *Plast Reconstr Surg.* 2012;129:118e-124e.
15. Russell W. H.Kridel, MD; Bruce A. Scott, MD; Hossam M.T. Foda, MD. The tongue-in groove technique in Septorhinoplasty. A 10-year experience.// *ARCH Facial Plastic Surg/Vol* 1, Oct-Dec 1999, 246-256.
16. Sajjadian A, Guyuron B. An algorithm for treatment of the drooping nose. *Aesth Plast Surg.*2009;29(3):199-206
17. Salari B, Totonchi JS. Evaluation of the goldman tip procedure and suture technique in tip rhinoplasty. *Plast Reconstr Aesthet Surg.* 2011;64(4):467-471
18. Sen C, Iscen D. Caudal septal advancement for nasal tip projection and support in rhinoplasty. *Aesthet Plast Surg.* 2006;30:135-140.
19. Simons RI. Nasal tip projection, ptosis, and supratip thickening. *ENT.* 1982; 61: 452-455
20. Tebbetts JB. Rethinking the logic and techniques of primary tip rhinoplasty: a prespective of the evolution of surgery of the nasal tip. *Otolaryngol Clin North Am.* 1999;32(4):741-754
21. Tercan M, Celik E. The evaluation of transseptal transfixation incision for preservation of the nasal tip projection. *Ann Plast Surg.*2009;62:609-612
22. Williams EF. Alar-columellar disharmony using the tongue-in-groove maneuver in primary endonasal rhinoplasty. *Arch Facial Plast Surg.* 2012;14(4):283-288

## ძვლის ტვინის ელექტროსტიმულაცია - მკურნალობის ახალი მეთოდი კრიტიკული ავადმყოფებისათვის

ზ.ხელაძე, ზ.ხელაძე

საქართველოს კრიტიკული მედიცინის ინსტიტუტი

### BONE MARROW ELECTROSTIMULATION - THE NEW TREATMENTS METHODS FOR CRITICAL PATIENTS

ZV.KHELADZE, Z.KHELADZE

Georgian Critical Care Medicine Institute

#### რეზიუმე

მოტანილია კრიტიკულ ავადმყოფებში ძვლის ტვინის ელექტროსტიმულაციის გამოყენების შედეგები. დაავადებათა მკურნალობის ეს მეთოდი 2008 წელს იყო შექმნილი საქართველოს კრიტიკული მედიცინის ინსტიტუტში და მისი აპრობაცია რამდენიმე წლის განმავლობაში მიმდინარეობდა კრიტიკულ ავადმყოფებში. კვლევის შედეგებმა აჩვენა, რომ ძვლის ტვინის ელექტროდენით სტიმულაცია ამცირებს სიკვდილიანობის მაჩვენებელს და მკურნალობის ღირებულებას. არ იწვევს პათოლოგიურ გართულებებს ან უარყოფით რეაქციებს, არ უქმნის ავადმყოფებს და სამედიცინო პერსონალს დისკომფორტს და ტექნიკურად იოლი შესასრულებელია. აქედან გამომდინარე ძვლის ტვინის ელექტროსტიმულაცია მიზანშეწონილია წარმოდგენილი იყოს კრიტიკულ ავადმყოფთა მკურნალობის სტანდარტში და ფართედ იქნეს დანერგილი ყოველი ქვეყნის კრიტიკული მედიცინის სამსახურში.

**ძირითადი სიტყვები:** ძვლის ტვინი, ელექტროსტიმულაცია, კრიტიკული მდგომარეობა.

#### Summary

Described problem was firstly studied in Georgian Institute of Critical Care Medicine since 2008. Until nowadays there were studied results of bone marrow's electric stimulation during post-reanimation diseases, critical strokes and other conditions caused by critical ones. The mentioned work is represented as the analysis of usage of electric stimulation of bone marrow in various critical conditions in larger population of patients.

The method of electric stimulation of bone marrow showed that in aids of it datum of lethality is significantly low, treating cost and liquidation time of critical condition as well. Namely, lethality in the first group complied 29,5% and in the second group lethality was 24,8%. Consequently in comparison with control group, in major one lethality was decreased up to 7,2%, delaying in discharging from the hospital was reduced 1,0% and treating cost became cheap at 9,4%. The usage of electric stimulation of bone marrow significantly decreases a showing of lethality in critical patients and a value of treatment as well; it does not cause any complications and is easily conducted technically. Received outcomes indicate to the advisability of utilization the electric stimulation of bone marrow in critical conditions.

Key Words: Bone marrow, electrostimulation, critical condition.

**აქტუალობა:** კრიტიკულ მდგომარეობათა ლიკვიდაციის საქმეში მნიშვნელოვანი ადგილი უჭირავს რეგენერაციულ-რეპარაციული პროცესების გააქტიურებას. (2) ეს უკანასკნელი ხელს უწყობს და საგრძობლად აჩქარებს სასიცოცხლო ფუნქციების აღდგენას. (9) რეგენერაციულ-რეპარაციული პროცესების მიმდინარეობაში კი უმთავრესი როლი ღეროვანი უჯრედების დიფერენცირების მართვას უკავია. (1) აღმოჩნდა, რომ ძვლის ტვინის ღეროვანი უჯრედების დიფერენცირების პროცესის მიმდინარეობას ხელს უწყობს ძვლის ტვინის ელექტროდენით სტიმულაცია. (4) მკურნალობის აღნიშნული მეთოდი შექმნილი იქნა საქართველოს კრიტიკული მედიცინის ინსტიტუტში. (3) დღემდე შესწავლილი იყო ძვლის ტვინის ელექტროსტიმულაციის შედეგები პოსტრეანიმაციული დაავადების, ინსულტების თუ ზოგიერთი სხვა მიზეზებით გამოწვეული კრიტიკული მდგომარეობების დროს. (5, 6, 8) აღნიშნული შრომა კი წარმოადგენს ძვლის ტვინის ელექტროსტიმულაციის მეთოდის გამოყენების ანალიზს სხვადასხვა მიზეზით გამოწვეულ კრიტიკულ მდგომარეობაში მყოფ ავადმყოფთა ფართო პოპულაციაში.

**მასალა და მეთოდები:** გამოკვლეულია კრიტიკულ მდგომარეობაში მყოფი 1513 (100%) პაციენტი. აქედან 668 (44,1%) ავადმყოფი იყო ქალი, ხოლო 845 (55,9%) პაციენტი – მამაკაცი. ავადმყოფთა ასაკი მერყეობდა 22

წლიდან 91 წლამდე. ამ ავადმყოფებში კომის სიღრმე გლაზგოს შკალით 3-დან 8 ქულას მოიცავდა. პაციენტთა კლინიკაში დაყოფნებამ 2084 საწოლ-დღე შეადგინა. კრიტიკული მდგომარეობა 323 (21,1%) შემთხვევაში განპირობებული იყო – ჰემორაგიული ინსულტით, 288 (19,0%) – იშემიური ინსულტით, 238 (15,7%) – სუნთქვის მწვავე უკმარისობით, 224 (14,8%) – ჰიპოვოლემიური შოკით, 154 (10,2%) – სეფსისით, 149 (9,8%) – მწვავე მოწამვლებით, 75 (5%) – მძიმე ტრავმებით და 62 (2,9%) შემთხვევაში სხვა პათოლოგიებით. თითქმის ყველა ავადმყოფს აღენიშნებოდა გულის ქრონიკული უკმარისობა, არტერიული ჰიპერტენზია, შაქრიანი დიაბეტი და სხვა თანმხლები დაავადებები. მათ შორის გამოყოფილი იყო მეტნაკლებად იდენტური ორი ჯგუფი. ავადმყოფთა პირველი საკონტროლო ჯგუფი მოიცავდა 972 (64,4%) პაციენტს, მეორე ძირითადი ჯგუფი კი – 541 (35,6%) პაციენტს, მკურნალობა მოიცავდა ფილტვების ხელოვნურ ვენტილაციას, ანტიბაქტერიულ, დეტოქსიკაციურ და დეჰიდრატაციულ თერაპიას, წყლისა და ელექტროლიტების ცვლის კორექციას და სხვა სტანდარტულ ღონისძიებებს. ავადმყოფთა მეორე ჯგუფს სტანდარტულ მკურნალობასთან ერთად პირველი ნ დღის განმავლობაში უტარდებოდა ძვლის ტვინის ელექტროსტიმულაცია. ეს უკანასკნელი ხორციელდებოდა სპეციალურად, ამ მიზნისთვის კონსტრუირებული „Georgia

1, 2, 3<sup>ა</sup> თაობის აპარატებით. (7) ავადმყოფთა ჩართვა მკურნალობის ალტერნატიულ კურსში ხორციელდებოდა შემთხვევით, ხოლო კვლევები წარმოებდა ორმაგი „ბრმა“ მეთოდით პრინციპის დაცვით.

**შედეგები და განსჯა:** ძვლის ტვინის ელექტროსტიმულაციის მეთოდის შესწავლამ აჩვენა, რომ მისი გამოყენების მეშვეობით საგრძნობლად მცირდება ავადმყოფთა სიკვდილიანობის მაჩვენებელი, მკურნალობის ღირებულება და კრიტიკული მდგომარეობის ლიკვიდაციის დრო, სახელდობრ ლეტალობა პირველი ჯგუფის პაციენტებში შედგენდა 29,5 %, ხოლო ერთი საწოლ დღის ღირებულებამ მოიცვა 800 ლარი. ამის გამო თითოეული პაციენტის მკურნალობის საერთო ღირებულებამ შეადგინა დაახლოებით 4800 ლარი. ასევე კრიტიკული მდგომარეობის ლიკვიდაციის დრომ ამ ჯგუფის ავადმყოფებში მოიცვა 9782,0 საწოლ-დღე, რაც თითოეული პაციენტისთვის შეესაბამებოდა საშუალოდ 5,7 საწოლ-დღის განმავლობაში კლინიკაში დაყოვნებას. მეორე ჯგუფის პაციენტებში ლეტალობა შეადგენდა 24,8%, საწოლ-დღის ღირებულებამ კი მოიცვა 850 ლარი და თითოეული პაციენტის საერთო მკურნალობის ღირებულებამ შეადგინა 5100 ლარი. ასევე კრიტიკული მდგომარეობის ლიკვიდაციის დრომ ამ ჯგუფის

ავადმყოფებში შეადგინა 6202 საწოლ-დღე, თითოეულ პაციენტისთვის კი კლინიკაში დაყოვნებამ მოიცვა საშუალოდ 6 საწოლ-დღე. ამასთან მეორე ჯგუფის ავადმყოფებში უშუალოდ აღნიშნული მეთოდის გამოყენების გამო არცერთ შემთხვევაში არ დაფიქსირებულა პათოლოგიური გართულებები ან უარყოფითი რეაქციები. ეს მეთოდი იოლად განსახორციელებელი იყო და მისი ჩატარება ავადმყოფს ან სამედიცინო პერსონალს დისკომფორტს არ უქმნიდა.

ასე რომ ძირითად ჯგუფში საკონტროლო ჯგუფთან შედარებით ლეტალობამ დაიკლო 7,2%-ით, თითოეული ავადმყოფის კლინიკაში დაყოვნება შემცირდა 1,0%-ით, ხოლო თითოეული პაციენტის მკურნალობის ღირებულება გაიფხვრა 9,4%-ით.

**დასკვნა:** კრიტიკულ ავადმყოფთა მკურნალობის პროცესში ძვლის ტვინის ელექტროსტიმულაციის გამოყენება მნიშვნელოვნად ამცირებს სიკვდილიანობის მაჩვენებელს და საგრძნობლად აიაფებს მკურნალობის ღირებულებას. ეს მეთოდი არ იწვევს გართულებებს, ზოლო მისი გამოყენება არ უქმნის დისკომფორტს ავადმყოფს ან სამედიცინო პერსონალს და ტექნიკურად იოლი შესასრულებელია.

**ლიტერატურა:**

**References:**

1. ზ.ხელაძე, „იმუნოლოგია რენიმატოლოგიათათვის“, თბილისი, 1987. -143გვ.
2. ზ.ხელაძე. „კრიტიკულ მდგომარეობათა მედიცინა“, თბილისი, 2007,-714გვ.
3. ზვ.ხელაძე და სხვ. -პატენტები N4825, 2008. N4856, 2008. N4857, 2008, N57, 2012.
4. Zv.Kheladze „Progenitor Precursor' Committing Superintendence In Critical Care Medicine“Thesis of PhD,Georgian Critical Care Medicine Institute,Tbilisi,2008.-29pp.
5. Z.kheladze, Zv.kheladze, E.Kartsivadze, „Progenitor precursors' committing at critical stroke“, “Critical Care&Catastrophe Medicine“. Tbilisi, 2009, 5-6, 33-45
6. Z.Kheladze, K.Mumladze, E.Karcivadze, „Progenitor precursors“ committing at post-reanimation disease“,“Critical Care & Catastrophe Medicine“, Tbilisi 2009,5-6,,54-58
7. Zv.Kheladze, Z.Kheladze, I.Strelnikov, „Georgia - 1, 2 and 3“ generation apparatus in order to control a process of differentiation of bone marrow stemcells of critical patients“, “Critical Care & Catastrophe Medicine“, Tbilisi, 2013, 15-16,,83-85.
8. Z.Kheladze, Zv.Kheladze, E.Kartsivadze, N.Kajaia-“Bone marrow electro stimulation shall become a standard treatment for patients having critical conditions “-„Critical Care & Catastrophe Medicine“, 2014 .17-18,126-131
9. Z. Z.Kheladze, Zv.Kheladze- „Critical Care Medicine“, Tbilisi, 2015,-300pp

## რეკონსტრუქციულ-პლასტიკული ოპერაციები ტრაქეის გულმკერდის ნაწილზე

რ.გაგუა, ვ.კუჩავა, ლ.გზირიშვილი, გ.წიწიწაძე, რ.ვარდოსანიძე, მ.ქშუთაშვილი

საქართველოს ონკოლოგიის ნაციონალური ცენტრი  
კლინიკური მედიცინის სამეცნიერო-კვლევითი ინსტიტუტი  
კლინიკური ონკოლოგიის ინსტიტუტი

### RECONSTRUCTIVE-REGENERATIVE OPERATIONS ON TRACHEA PART OF THE CHEST

R. GAGUA, V. KUCHAVA, L. GZIRISHVILI, G. TSITSIVADZE, R. VARDOSANIDZE, M. KSHUTASHVILI

National Center of Oncology  
Scientific-Research Institute of Clinical Medicine  
Institute of Clinical Oncology

#### რეზიუმე

ტრაქეის გულმკერდის ნაწილზე სხვადასხვა ჰისტოტიპის სიმსივნეების დროს ოპერაციის ძირითად სახეს წარმოადგენს რეკონსტრუქციულ-პლასტიკული ოპერაციები. ტრაქეის ან მისი ბიფურკაციის რეზექციის შემთხვევაში ფილტვების ადექვატური ვენტილაციისათვის გამოიყენება ინჟექციური ვენტილაცია ან „სასუნთქი შუნტი“.

**საკვანძო სიტყვები:** ტრაქეა, რეკონსტრუქცია, ცირკულარული რეზექცია, ინჟექცია, „სასუნთქი შუნტი“.

თანამედროვე ონკოლოგიური ქირურგიის ყველაზე რთულ, მაგრამ პროგრესულ მიმართულებად რეკონსტრუქციულ-პლასტიკული ოპერაციების დანერგვა ითვლება. (1, 2, 3, 4, 5, 25, 26)

რეკონსტრუქციული და ორგანოშემანარჩუნებელი ოპერაციები ითვალისწინებს როგორც რადიკალურ ქირურგიულ ჩარევას, ასევე სხვადასხვა ორგანოთა ფუნქციურ რეაბილიტაციას.

რეკონსტრუქციული და პლასტიკული ოპერაციების არეალი ტრაქეის გულმკერდის ნაწილზე შედარებით შეზღუდულია, რაც განპირობებულია მისი ანატომიური მახასიათებლებით, ძირითადად მისი კედლების ფიქსირებული კარკასით, სიგრძით, დიამეტრის სტაბილურობით, ტრაქეობრონქული ხის სხვადასხვა სეგმენტის განსხვავებული და ქირურგიულად რთულად შეთავსებადი დიამეტრით. ყოველივე აღნიშნულის გათვალისწინებით, ტრაქეული, ტრაქეობრონქული ანასტომოზები დღეისათვის შერთულთა ყველაზე რთულ და ძნელად პროგნოზირებად სახეებს განეკუთვნება. ამასთან, გასათვალისწინებელია ენდოტრაქეული და ენდობრონქული ნარკოზის თავისებურებები. (10, 20, 25, 26)

ოპერაციები ტრაქეაზე მისი სიმსივნური დაზიანების დროს დასაბამს გასული საუკუნის 50-იანი წლების ბოლოსა და 60-იანი წლების დასაწყისიდან იღებს.

საქართველოს ონკოლოგიის ნაციონალური ცენტრის თორაკალურ განყოფილებაში კი ტრაქეის გულმკერდის ნაწილზე შესრულებული ოპერაციების დემონსტრირება გასული საუკუნის 80-იანი წლებიდან იწყება. (1, 2, 3)

ჩვენს მიერ ტრაქეის სხვადასხვა პათოლოგიების დროს სტერნოტომიული ან უკანა თორაკოტომიული მიდგომით (15) შესრულებულია შემდეგი სახის ოპერაციები: ტრაქეის გულმკერდის ნაწილის, მისი ბიფურკაციის, ცირკულარული, სოლისებრი, კიდიითი და ფანჯრისებრი რეზექციები.

#### Summary

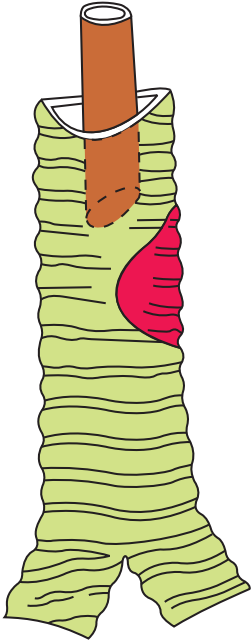
The main type of surgery for different histologic types of tumors of toracic part of trachea is reconstructive and plastic operations. In case of resection of trachea or its bifurcation adequate ventilation of lungs is reached by injective ventilation or „respiratory shunt“.

**ტრაქეის სიმსივნეები,** ისევე როგორც ნებისმიერი ლოკალიზაციის სიმსივნეები, იყოფა ავთვისებიან და კეთილთვისებიან, პირველად და მეორად სიმსივნეებად. ტრაქეის პირველადი სიმსივნეები ერთობ იშვიათი ონკოლოგიური პათოლოგიაა.


**ტრაქეის პირველადი სიმსივნეებიდან** თავისი სიშირითა და კლინიკური გამოვლინების მრავალფეროვნებით განსაკუთრებული ადგილი უჭირავს ნეიროექტოდერმული გენეზის აპუდომას – კარცინოიდს, რომელიც თავისი მიმდინარეობის მიხედვით იყოფა ტიპიურ კარცინოიდად და ითვლება კეთილთვისებიან, არამეტასტაზირებად სიმსივნედ. მეორე განეკუთვნება არატიპიურ (ავთვისებიან) კარცინოიდს, რომელიც მიჩნეულია ერთ-ერთ ყველაზე აგრესიულ სიმსივნედ. (7, 16)

**კარცინოიდული სინდრომი,** რაც ტრაქეობრონქულ კარცინოიდების 2-3%-ში გვხვდება, განპირობებულია სიმსივნეიდან სისხლში ბიოლოგიურად აქტიური ნივთიერებების (სეროტონინი, 5-დიჰიდროქსიტრიპტოფანი, ბრადიკინინი, ჰისტამინი, ადრენოკორტიკოტროპული ჰორმონი, პროსტოგლანდინები) მასიური, უკონტროლო გადასროლით. კარცინოიდულ სინდრომის კლინიკური გამოვლინება იმდენად მრავალფეროვანი და პოლარულია, რომ მას ინგლისურენოვან ლიტერატურაში ზოგჯერ „ბარონ მიუნჰაუმენის სინდრომადაც“ მოიხსენიებენ. კარცინოიდული სინდრომის კლინიკური სიმპტომატოლოგია დამოკიდებულია ამა თუ იმ ნივთიერების სისხლში მოხვედრის კონცენტრაციაზე და სისწრაფეზე.

ტრაქეის სიმსივნეების ასევე განსაკუთრებულ სახეს განეკუთვნება ცილინდრომა, რომელიც ადენოკისტური კიბოს სახელითაა ცნობილი. სიმსივნე ძირითადად ლოკალიზებულია ტრაქეის გულმკერდის ნაწილის შუა მესამედსა და სუპრაბიფურკაციულ სეგმენტსა და ბიფურკაციის მიდამოში. რიგ შემთხვევებში სიმსივნე ლოკალიზებულია ტრაქეობრონქულ კუთხეში ან მთა-



**სურათი 1.** საინტუბაციო მილი დგას ტრაქეის სანათურში სიმსივნის კრანიალურად.



**სურათი 2.** ტრაქეისა და მთავარი ბრონქის ინტუბაციის ეტაპები ტრაქეის ცირკულარული რემეციის დროს.



**სურათი 3.** „სასუნთქი შუნტი“.



**სურათი 4.** ინტრაოპერაციული ფოტო - ფილტვის ვენტილაცია ხორციელდება „სასუნთქი შუნტის“ დახმარებით.

ვარ ბრონქებში.

უხშირესად ცილინდრომა ხასიათდება ეგზოფიტური ზრდით, აქვს სწორი გლუვი ზედაპირი. ცილინდრომის დროს რადიკალური ოპერაციის შემდეგ შესაძლებელია ადგილობრივი რეციდივის, რეგიონული და შორეული ჰემატოგენური მეტასტაზირების განვითარება.

**ტრაქეის პირველადი კიბო** სასუნთქი სისტემის ავთვისებიან სიმსივნეთა შორის 0.2-2%-ს შეადგენს. მისი ძირითადი ლოკალიზაციაა ტრაქეის უკანა გვერდითი კედელი. ტრაქეაში ძირითადად ადგილი აქვს ბრტყელუჯრედოვან გარქავებად კიბოსა და მაღალდიფერენცირებულ ადენოკარცინომას. ფილტვის კიბოსაგან განსხვავებით, ტრაქეის კიბოს ზრდის ტემპი ნელია, სიმსივნის გაორმაგების პერიოდი რიგ შემთხვევებში 9 თვიდან 1,5 წლამდე მერყეობს. (8, 16)

**ტრაქეის სარკომა** ძირითადად ლოკალიზებულია მის სუპრაბიფურაკაციულ და ბიფურაკაციულ სეგმენტებში. აღწერილია ტრაქეის თითისტარა და მრგვალუჯრედოვანი სარკომა. ტრაქეის სარკომა, ისევე როგორც ტრაქეის კიბო, ზრდის ნელი ტემპით და მეტასტაზირების დაბალი პოტენციალით ხასიათდება. ტრაქეის კეთილ- და ავთვისებიან სიმსივნეთა დიაგნოსტიკა იდენტურია და მოითხოვს როგორც კომპიუტერილ-ტომოგრაფილ, ასევე ენდოსკოპიური გამოკვლევების მთელი არსენალის კომპლექსურ გამოყენებას. (4, 28)

**ტრაქეის მეორადი სიმსივნეები** ძირითადად მეზობელი ორგანოების ან სტრუქტურების ავთვისებიან სიმსივნეთა ტრაქეაში ინვაზიითაა წარმოდგენილი. ყველაზე ხშირად ტრაქეის გულმკერდის ნაწილში აღინიშნება საყლაპავის კიბოს ჩაზრდა ტრაქეო-ეზოფაგუ-

ლი ხვრელმილის ჩამოყალიბებით. ასევე აღინიშნება ფარისებრი ჯირკვლის, ხორხის კიბოს ინვაზია ტრაქეის კისრის ნაწილში; ექტოპირებული ფარისებრი ჯირკვლის კიბოს, თიმუსის, შუასაყარის ორგანოსგარეშე ავთვისებიანი სიმსივნეების, მეტასტაზური ლიმფური კვანძების ჩაზრდა ტრაქეის გულმკერდის ნაწილის სხვადასხვა სეგმენტებში. ტრაქეის კედლის მეორადი მეტასტაზური სიმსივნეები ექსტრათორაკალური ორგანოებიდან აღწერილი არ არის, რაც მისი ანგიოარქიტექტონიკით აიხსნება. (27)

ტრაქეის სიმსივნეების სრულყოფილი დახასიათებისა და ოპტიმალური სამკურნალო ტაქტიკის შერჩევისათვის აუცილებელია შემდეგი პუნქტების გათვალისწინება: სიმსივნის ჰისტოლოგიური შენება და ავთვისებიანობის ხარისხის განსაზღვრა; სიმსივნის მუსკი ლოკალიზაციის და დაზიანების ფართობის განსაზღვრა ტრაქეის გულმკერდის ნაწილის სხვადასხვა სეგმენტებში; ტრაქეის კედლების დაზიანების ხარისხი (წინა, უკანა, გვერდითი კედელი, ცირკულარული) და სიმსივნის ზრდის ფორმის განსაზღვრა (ეგზოფიტური, ენდოფიტური, შერეული); სიმსივნის შესაძლო ექსტრატრაქეული გავრცელება და ინვაზია შუასაყარის სტრუქტურებში; რეგიონული ლიმფური კვანძების მდგომარეობის შეფასება; წარმოდგენილი კრიტერიუმების კომპლექსური ანალიზის საფუძველზე სიმსივნის სტადიურობის დადგენა; ტრაქეის სანათურის სიმსივნური ობტურაციისა და შესაბამისად, ტრაქეული სტრიდორის ხარისხის განსაზღვრა; სიმსივნის მიმდებარე ქსოვილების მდგომარეობის შეფასება (სიმსივნური ინფილტრაციის ლორწვევა გავრცელების საზღვრების



დადგენით, პერიფოკალური ანთებითი ცვლილებები); სიმსივნის გართულებების სახისა და სიმძიმის დადგენა (პირველადი კერის ზედაპირული ნეკროზი და დაწყებული სისხლდენა, ფილტვების ჰიპოვენტილაცია ან ატელექტაზი, სიმსივნის გარღვევა შუასაყარში ან პენეტრაცია საყლაპავში). (18, 21)

**კლინიკური მასალის ზოგადი დახასიათება.** ონკოლოგიის ნაციონალური ცენტრის თორაკალურ განყოფილებაში ტრაქეის გულმკერდის ნაწილის, მისი ბუფურკაციის პირველადი სიმსივნის დიაგნოზით ოპერაცია გაუკეთდა 24 ავადმყოფს. კიდევ 19 შემთხვევაში განხორციელებული იყო ტრაქეობრონქული კუთხისა და ტრაქეის გვერდითი კედლის რეზექცია ფილტვის ადგილობრივად გავრცელებული კიბოს დროს.

აღნიშნული - 24 ავადმყოფიდან ტრაქეის გულმკერდის ნაწილის ზედა მესამედის სიმსივნე დადგინდა - 8, შუა მესამედის - 10, სუბრაბიფურკაციული სეგმენტის - 4 და ტრაქეის ბიფურკაციის - 2 შემთხვევაში. ჰისტოტიპების მიხედვით სიმსივნეები განაწილებული იყო შემდეგნაირად: ტრაქეის კარცინოიდი - 11 შემთხვევა, მათ შორის ატიპიური (ავთვისებანი) - 2, ცილინდრომა - 5, პაპილომა - 3, ტრაქეის კიბო - 2, ნეიროფიბრომა - 2, ლეიომიომა - 1. ასე რომ კეთილთვისებიანი სიმსივნეები დიაგნოსტირებული იყო - 15, ავთვისებიანი - 9 შემთხვევაში.

ყველა პაციენტს ჩატარებული ჰქონდა კლინიკური, რენტგენოლოგიური, ენდოსკოპიური და ბოლო წლებში კომპიუტერულ-ტომოგრაფიული გამოკვლევები. ენდოსკოპიურად დიაგნოზის მორფოლოგიური ვერიფიცირება მოხერხდა - 12 შემთხვევაში.

კომპიუტერულ-ტომოგრაფიული კვლევით სიმსივნის სწორი დიაგნოზი, მისი გავრცელების საზღვრები, დაზიანებულ ტრაქეულ ნახევარგოლთა რაოდენობა და სიმსივნის ზუსტი ზომები დადგინდა აბსოლუტურად ყველა შემთხვევაში, რაც ასევე ემთხვევა ლიტერატურულ მონაცემებს. (23, 28)

24 ავადმყოფიდან ტრაქეის ფანჯრისებრი რეზექცია სიმსივნესთან ერთად გაუკეთდა - 7 ავადმყოფს, ტრაქეის გულმკერდის ნაწილის ცირკულარული რეზექცია ანაბრონომის ჩამოყალიბებით პირი-პირში - 15 ავადმყოფს, მათგან - 8 შემთხვევაში ოპერაცია წარმოებული იქნა სტერნოტომულ, ხოლო - 7 მარჯვენამხრივი უკანა თორაკოტომული მიდგომით, 2 - შემთხვევაში გაკეთდა ტრაქეის ბიფურკაციის ცირკულარული რეზექცია.

ტრაქეის პირველადი სიმსივნეების დროს რადიკალური ოპერაციის ყველაზე გავრცელებულ სახეს ტრაქეის ცირკულარული რეზექცია წარმოადგენს ანასტომოზის ჩამოყალიბებით რეზექციურ კრანულ და კაუდალურ ნაწილთა შორის პირი-პირში. (2, 3) აღნიშნული ოპერაციების წარმატებული შესრულებისათვის რამოდენიმე აუცილებელი მომენტია გასათვალისწინებელი: დაავადების ხანგრძლივობა და ტრაქეის ობსტრუქციის ხარისხი; ტრაქეის კედლების მდგომარეობა; ფილტვის პარენქიმაში ნახველის ევაკუაციის შეზღუდვის გამო განვითარებული შესაძლო ანთებით-ინფექციური პროცესების ხანგრძლივობა და სიმძიმე; სიმსივნის გავრცელების ხარისხი და ტრაქეის სარეზექციო ნაწილის სიგრძე; სიმსივნის ლოკალიზაცია ტრაქეის გულმკერდის ნაწილის სხვადასხვა სეგმენტებში; ავად-

მყოფის ასაკი და თანხმობები დაავადებები; წინასაოპერაციო მომზადების ეფექტურობა და ოპერაციის შემდგომი პერიოდის ოპტიმიზაცია; ნარკოზის სახე. წლების განმავლობაში დიდ პრობლემას წარმოადგენდა საკერი მასალის ხარისხი, თუმცა უკანასკნელ წლებში Vicryl-ის ატრავმული მონოლითონური გაწოვადი ძაფების დანერგვამ ტრაქეისა და ბრონქების ქირურგიაში პრაქტიკულად მოხსნა ეს პრობლემა. (14, 16, 18)

დღეისათვის კეთილთვისებიანი სიმსივნეების და ავთვისებიანი სიმსივნეების საწყის სტადიებში ტრაქეის ცირკულარული რეზექციის შედეგები მიჩნეულია დამაკმაყოფილებლად, თუმცა ისეთი მძიმე გართულებების განვითარების ალბათობა, როგორცაა ტრაქეული ანასტომოზის უკმარისობა, მედიასტინიტი, აროზიული სისხლდენა, პნევმონია, ტრაქეული ანასტომოზის სტენოზი, სიმსივნის რეციდივი ანასტომოზის არეში და სხვა კვლავ მაღალია. სხვადასხვა ავტორთა მონაცემებით, ასეთი გართულებების სიხშირე 9-10% აღწევს, ხოლო ოპერაციის შემდგომი ლეტალობა 4-7%-ს (6).

ტრაქეაზე ნებისმიერი სახის ოპერაციები ტარდება ენდოტრაქეული და ენდობრონქული ნარკოზით.

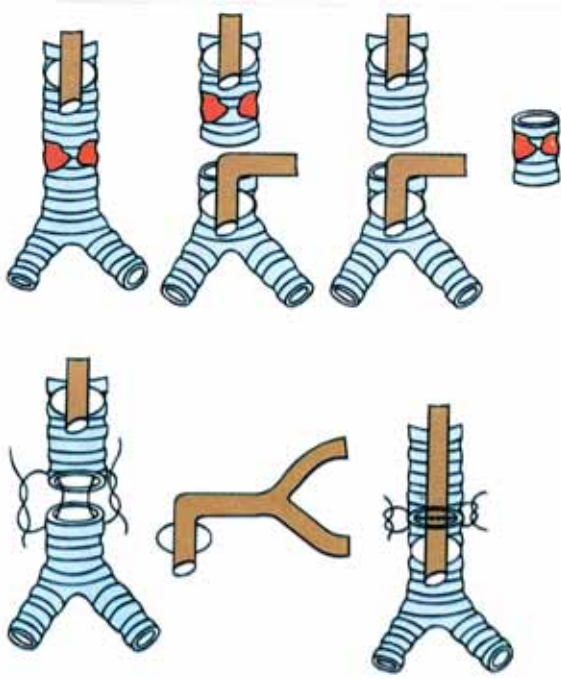
ტრაქეის ინტუბაცია სიმსივნეების დროს ხდება, როგორც წესი, ერთ სანათურიანი მილით. ოპერაციის დასაწყისში მილის ბოლო დგება სიმსივნის კრანიალურად, რაც ხშირ შემთხვევაში კონტროლირდება ენდოსკოპის საშუალებით (სურათი 1,2).

ტრაქეის გულმკერდის ნაწილსა და ბიფურკაციაზე ოპერაციების ძირითადი ეტაპები (რეზექცია და რეკონსტრუქცია) სრულდება საინტუბაციო მილზე ან „სასუნთქი შუნტის“ საშუალებით (სურათი 2,3,4). საინტუბაციო მილზე ოპერაციის დროს მილის მანუეტი ინტრაოპერაციული კონტროლით დგება და იხერება სიმსივნის კაუდალურად და ტრაქეის დისტალური გადაკვეთაც სრულდება მანუეტის მაღლა. (1, 2, 3, 9, 11, 13, 24)

ტრაქეაზე და მის ბიფურკაციაზე ოპერაციების დროს (სურათი 5,6) ფილტვების ვენტილაციისათვის სხვადასხვა ეტაპზე გამოიყენება „სასუნთქი შუნტი“. მეთოდი მოწოდებულია Gebaner-ის მიერ და ინჟექციური (მაღალი სიხშირის) ხელოვნური ვენტილაციის მეთოდის მოწოდებისა და კლინიკურ პრაქტიკაში დანერგვამდე აღიარებული იყო ამორჩევის მეთოდად. მეთოდის არსი მდგომარეობს ტრაქეის გადაკვეთილი მიდამოდან ან ბრონქთა დამატებითი გადაკვეთიდან მეორე საინტუბაციო მილის შეყვანაში ტრანსმედიასტინური ან ტრანსპლევრული განაკვეთიდან.

**ტრაქეის გულმკერდის ნაწილის რეზექციის უახლოესი და შორეული შედეგები.** ტრაქეის სხვადასხვა სახის რეზექციის შემდგომი გართულებების სიხშირე და სტრუქტურა დამოკიდებულია ქირურგიული ჩარევის სახეზე, ტრაქეის რეზექციის მოცულობაზე, ანასტომოზის ჩამოყალიბების თავისებურებებზე და ავადმყოფის ზოგად მდგომარეობაზე. (12, 22)

ტრაქეის გაფართოებული რეზექციები, 5-6 ხრტილოვანი რგოლის ამოკვეთით, ტრაქეის ბიფურკაციის რეზექცია ტრაქეო-ბრონქული ანასტომოზის ან ანასტომოზების ჩამოყალიბებითა და ნეობიფურკაციის შექმნით, ურთულესი ქირურგიული ჩარევის კატეგორიას განეკუთვნება და ხასიათდება ოპერაციის შემდგომი გართულებების მაღალი სიხშირით. (1, 2, 3, 14, 17, 19, 22)



**სურათი 5.** ტრაქეის გულმკერდის ნაწილის ცირკულარული რეზექციის სქემა.

ოპერაციის შემდგომ გართულებათა სპექტრში განსაკუთრებული ადგილი ე.წ. სპეციფიკურ გართულებებს უნდა მიეკუთვნოს, რომელთა მიზეზები უშუალოდ ოპერაციის თავისებურებებითაა განპირობებული. შერთულის უკმარისობათა სიხშირე უკანასკნელი 20 წლის განმავლობაში 38%-დან 7-8%-მდე იკლო. მათ შორის ტრაქეის ფანჯრისებრი ან ბიფურკაციის სოლისებრი რეზექციების დროს ეს მონაცემები 2-2.5%-ს არ აღემატება. ცირკულარული რეზექციისას 2-4 ხრტილოვანი ნახევარგოლის მოცულობით 1.5-2.5% ფარგლებში მერყეობს. გართულებების სიხშირე გაფართოებული რეზექციებისას, ტრაქეის 5-6 ნახევარგოლის რეზექციით, ბიფურკაციის სრული რეზექციით ტრაქეო-ბრონქული ანასტომოზის ჩმოყალიბებით ან ნეობიფურკაციის ფორმირების პირობებში ოპერაციის შემდგომი ანასტომოზის პირველადი უკმარისობის სიხშირე ჯერ კიდევ მაღალია და 10-12% ფარგლებში მერყეობს.

ქირურგიული სტრატეგიისა და მეთოდოლოგიური ასპექტების დახვეწამ, ასევე ახალი საკერი საშუალებების გამოყენებამ მნიშვნელოვნად შეამცირა ანასტომოზის გრანულაციური და ნაწიბუროვანი სტენოზის სიხშირე (20-30%-დან 9-11%-მდე), სამკურნალო სტრატეგია ასეთი სახის სტენოზების დროს დამოკიდებულია სტენოზის ხარისხზე. ძირითადად სამკურნალო ტაქტიკას ენდოსკოპიური ბუჟირება და რეკანალიზაცია წარმოადგენს. აღნიშნულის უეფექტობის ან გამოსატოვადი სტენოზების დროს, სანათურის 3/4-ით ობტურაციის დროს აუცილებელია განმეორებითი ოპერაციების წარმოება ანასტომოზის რერეზექციისა და ახალი ანასტომოზის ჩამოყალიბების სახით.

**ტრაქეის რეზექციის შორეული შედეგები.** შორეული შედეგები შეისწავლება მხოლოდ ტრაქეის ან მისი ბიფურკაციის ავთვისებიანი სიმსივნეების დროს. პათოლოგიის მრავალრიცხოვანი ჰისტოტიპების - ავთვი-

სებიანი კარცინოიდები, სარკომები, ცილინდრომები, ტრაქეის კიბო და მათი სიხშირის იშვიათობის გამო ამ მიმართულებით ფართომასშტაბიანი კოჰორტული კვლევები პრაქტიკულად არ არსებობს. ლიტერატურაში მოიძებნა მხოლოდ ერთეული ცნობები იმის შესახებ, რომ ტრაქეისა და ბიფურკაციის ავთვისებიანი სიმსივნეები ხასიათდება უკეთესი პროგნოზით, ვიდრე ფილტვის კიბო, რაც ამ მიდამოს ანგიო- და ლიმფანგიო-რქიექტონიკით და დაავადების შედარებით ადრეულ სტადიებში დიაგნოსტირებით აიხსნება.

**დასკვნა.** ტრაქეის გულმკერდის ნაწილის რეკონსტრუქცია და აღდგენა განეკუთვნება პლასტიკური ქირურგიის ერთ-ერთ ურთულეს მიმართულებას. ამ სირთულეებს რამოდენიმე ფაქტორი განაპირობებს:

ოპერაციამდე ავადმყოფთა ზოგადი მძიმე მდგომარეობა, რაც უხშირესად გამოწვეულია დაავადების გართულებული მიმდინარეობით.

ძირითადი დაავადებების გართულებები კი თავის მხრივ შეიძლება დაიყოს 2 ჯგუფად: 1) გართულებები, რომლებიც დაკავშირებული არიან სიმსივნის ნეკროზთან და ამ მიზეზით განვითარებულ სისხლდენასთან; 2) გართულებები, რომლებსაც განაპირობებს ტრაქეის ნაწილობრივი სიმსივნური ობტურაცია, ან ერთ-ერთი ფილტვის სრული ატელექტაზი (ტრაქეის ბიფურკაციის მიდამოს სიმსივნეების დროს);

მნიშვნელოვან პრობლემას წარმოადგენს ტრაქეის სიმსივნეების დროული დიაგნოსტიკა. მიუხედავად რენტგენო-ენდოსკოპიური უახლესი ტექნოლოგიების ფართო დანერგვისა, სიმსივნეთა ადრეული დიაგნოსტიკა კერ კიდევ არ არის დამაკმაყოფილებელი. ხშირ შემთხვევებში ავადმყოფები ხანგრძლივად მკურნალობენ ისეთი დიაგნოზით, როგორცაა ბრონქული ასთმა, ბრონქოლესტრუქციული დაავადებები, მორეციდივე პნევმონია, ფილტვების ტუბერკულოზი და ა.შ.;

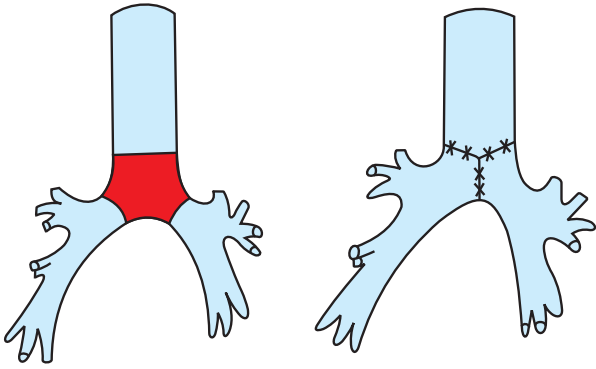
პრობლემატურია ავადმყოფთა მომზადება საოპერაციოდ. ოპერაციისთვის შემლუდული ვადები, გართულებების კლინიკური გამოვლინების სიმძიმე და ინტერკურენტული პათოლოგიების გააქტიურება წარმოადგენს იმ ტრიადას, რაც განსაკუთრებულ ელფერს სძენს ოპერაციამდე პერიოდს და ავადმყოფთა საოპერაციოდ მზადების სტრატეგიას;

ტრაქეის რეკონსტრუქციის ტექნიკური სირთულეები. ამ პრობლემას განაპირობებს ტრაქეის ანატომიური თავისებურებები, კერძოდ, მისი კედლების რიგიდობა, ტრაქეისა და ბრონქების სხვადასხვა სეგმენტების განსხვავებული დიამეტრი, რომელთა შეთავსება ტრაქეობრონქული ანასტომოზის ჩამოყალიბებისას ქმნის გარკვეულ სირთულეებს;

ანესთეზიისა და გაბთავცვლის უზრუნველყოფა ტრაქეის გულმკერდის ნაწილზე მანიპულაციების დროს;

განსაკუთრებულ ყურადღებას იმსახურებს ფილტვის ქსოვილის ინტრაოპერაციული დატვირთვა და დარჩენილი პარენქიმის აქტივობის დაუყოვნებლივი აღდგენის აუცილებლობა;

ოპერაციის შემდგომი პერიოდის თავისებურებები: ავადმყოფთა სასტარტო მდგომარეობა; წინასაოპერაციო მომზადების ეფექტურობა და ხანგრძლივობა; ოპერაციის მოცულობა და რეკონსტრუქციის სახე; ინტერკურენტული დაავადებების ეგზაცერბაციის აღბა-



**სურათი 6.** ტრაქეის ბიფურკაციის ცირკულარული რეზექციის სქემა.

თობა და გამწვავების შემთხვევებში მათი კლინიკური მანიფესტაციის სიმძიმე.

ტრაქეის გულმკერდის ნაწილის რეზექციის უახლოესი შედეგები დამოკიდებულია დაავადების ხანგრძლივობაზე, სიმსივნის ზომებზე, ტრაქეის ობტურაციის ხარისხზე, ავთვისებიანი სიმსივნეების დროს ადგილობრივი და რეგიონული გავრცელების საზღვარზე და ოპერაციის მოცულობაზე. დაავადების შედარებით ხანმოკლე ანამნეზის, ტრაქეობრონქული ხის დამაკმაყოფილებელი დრენირების პირობებში და ტრაქეის მცირე ზომის სიმსივნეების დროს, ფანჯრისებრი და ცირკულარული რეზექცია 2-4 ხრტილოვანი ნახევარგოლის მოცულობით, ხასიათდება ოპერაციის შემდგომი პერიოდის დამაკმაყოფილებელი მიმდინარეობით და გართულებათა შედარებით დაბალი ალბათობით. ტრაქეის გაფართოებული რეზექციები 5-6 ხრტილოვანი ნახევარგოლის ფარგლებში, ტრაქეის ბიფურკაციის

რეზექცია და რეკონსტრუქცია განეკუთვნება ურთულესი ქირურგიული ჩარევების კატეგორიას, შესაბამისად ოპერაციის შემდგომი გართულებების ალბათობაც მაღალია.

ოპერაციის შემდგომ გართულებათა სპექტრში განსაკუთრებული ადგილი ე.წ. სპეციფიკურ გართულებებს უნდა მიეკუთვნოს, რომელთა მიზეზები უშუალოდ ოპერაციის თავისებურებებითაა განპირობებული. უკანასკნელი წლების განმავლობაში ტრაქეული და ტრაქეობრონქული ანასტომოზების უკმარისობის სიხშირემ მნიშვნელოვნად იკლო, რაც როგორც ქირურგიული ჩარევის, ასევე ანესთეზიოლოგიური უზრუნველყოფის მეთოდოლოგიური ასპექტების დახვეწით და ოპერაციამდელი და ოპერაციის შემდგომი პროფილაქტიკური მკურნალობის სქემების ოპტიმიზაციითაა განპირობებული. (1, 2, 3, 14, 17, 19, 22)

ქირურგიული სტრატეგიისა და მეთოდოლოგიური ასპექტების დახვეწამ, ასევე ახალი, ატრავმული საკერი საშუალებების გამოყენებამ მნიშვნელოვნად შეამცირა ანასტომოზის გრანულაციური და ნაწიბუროვანი სტენოზის სიხშირე (20-30%-დან 9-11%-მდე). სამკურნალო სტრატეგია ასეთი სახით სტენოზების დროს დამოკიდებულია სტენოზის ხარისხზე. ძირითადად სამკურნალო ტაქტიკას ენდოსკოპიური ბუჟირება და რეკონსტრუქცია წარმოადგენს. აღნიშნულის უეფექტობის ან გამოხატული სტენოზების დროს, სანათურის 3/4-ით ობტურაციის დროს აუცილებელია განმეორებითი ოპერაციების წარმოება ანასტომოზის რეგეგმვისა და ახალი ანასტომოზის ჩამოყალიბების სახით. ასეთი სახის ოპერაციები სრულდება ფრიად იშვიათად და ხასიათდება დიდი ტექნიკური სირთულეებით და შედარებით არადამაკმაყოფილებელი გამოსავალით.

**ლიტერატურა:**

**References:**

1. გაგუა რ., კუჭავა ვ. - ორგანოშემანარჩუნებელი ოპერაციები ფილტვის ადგილობრივად გავრცელებული კიბოს დროს; მონოგრაფია - 2009წ., თბილისი.
2. გაგუა რ., კუჭავა ვ. - რეკონსტრუქციულ-აღდგენითი ოპერაციები ტრაქეის გულმკერდის ნაწილსა და ბრონქებზე; მონოგრაფია - 2010წ., თბილისი.
3. გაგუა რ., კუჭავა ვ., გიორგაძე დ., ლომიძე ზ. - ტრაქეის და ბრონქების რეზექციები გულმკერდშიდა სასუნთქი გზების სიმსივნეების დროს; რესპირაციული ასოციაციის I კონგრესი, 2007წ., 86-88.
4. Amorico MG., Drago A., Vetrucchio E., Bollino F., Pizzuti G., Gallo E. - Tracheobronchial stenosis: role of virtual endoscopy in diagnosis and follow-up after therapy; Radiol Med. 2006 Dec, 111(8): 1064-77. Epub 2006 Dec 20. English, Italian.
5. Berend M., Jahandiez V., Wallet F., Hacquard H., Tronc F., David JS. - Management of tracheobronchial rupturs; Ann Fr Anesth Reanim. 2010 Jun 15.
6. Bonete et all 1998, Tsubota N. et all 1998, Grundmann T. et all 1999.
7. Bryan F. Meyers, Douglas J. Mathisen - Management of tracheal neoplasms; Massachusetts General Hospital and Harvard Medical School, Boston, Massachusetts, USA; The Oncologist, vol. 2, no. 4, August 1997, 245-253.
8. Eugene J. Mark, Henning A. Gaissert - Tracheobronchial gland tumors; Posted: Cancer Control, 2006, 13 (4): 286-294.
9. Hamaji M., Tanaka T., Morikawa H., Ueno Y. - Carinal wedge resection for lipoma combined with bronchoplastic lobectomy for lung cancer; Gen Thorac Cardiovasc Surg., 2009 May 15.
10. Janilionis R. - Tracheobronchial surgery; Clinic of General Thoracic Surgery, Vilnius University, Zygimantu 3, 2001, Lithuania.
11. Jiang F., Xu L., Yuan F., Huang J., Lu X., Zhang Z. - Carinal resection and reconstruction in surgical treatment of bronchogenic carcinoma with carinal involvement; J Thorac Oncol., 2009 Nov, 4(11): 1375-1379.
12. Kamiyoshihara M., Kawashima O., Sakata S., Hirai T., Ishikawa S., Morishita Y. - Results of tracheobronchoplasty for bronchogenic carcinoma; Oncol Rep., 1999 Mar-Apr, 6(2): 467-70
13. Macchiarini P., Altmayer M., Go T., Waller T., Schulze K.,

- Wildfang I, Haverich A., Hardin M. – Technical innovations of carinal resection for nonsmall-cell lung cancer; Hannover Interdisciplinary Intrathoracic Tumor Task Force Group, *Ann Thorac Surg*, 2006
14. Mao Y., Zhang R., Zhang D., Wang L., Yang L., Cheng G. – Management of perioperative respiratory problems in patients with tumor of trachea or carina; 2002 Jan, 24(1): 62-64, Chinese
  15. Shahani R., Mosenifar Z. – Thoracic Incisions; Dec 21, 2015.
  16. Schneider P., Schirren J., Muley T., Vogt-Moykopf I. – Primary tracheal tumors: experience with 14 resected patients; Department of Surgery, Benjamin Franklin Medical Center, Freie Universitat Berlin, Berlin, Feb 2, 2001
  17. Tsubochi H., Endo S., Nakano T., Endo T., Kanai Y., Tezuka Y., Otani S., Saito N., Yamamoto S. – Surgical outcome of tracheobronchial reconstruction for lung cancer; 2008, Oct, 61(11): 934-8.
  18. Uskul BT., Turker H., Dincer IS., Melikoglu A., Tasolar O., Tahaoglu C. – A primary tracheal carcinoid tumor masquerading as chronic obstructive pulmonary disease; *South Med J*, 2008 May, 101 (5): 546-9.
  19. Wood DE. – Management of malignant tracheobronchial obstruction; *Surg Clin North Am.*, 2002 June, 82(3): 621-42, Review.
  20. Wood DE., Vallieres E. – Tracheobronchial resection and reconstruction; *Arch Surg.*, 1997 Aug., 132 (8): 850-6.
  21. Wood DE. – Bronchoscopic preparation for airway resection; *Chest Surg Clin N Am.*, 2001 Nov, 11 (4): 735-48.
  22. Yamamoto K., Miyamoto Y., Ohsumi A., Imanishi N., Kojima F. – Results of surgical resection for tracheobronchial cancer involving the tracheal carina; *Gen Thorac Cardiovasc Surg.*, 2007 June, 55(6): 231-9.
  23. Герасимов С.С., Иванов С.М., Маренич А.Ф. – Клинические рекомендации по диагностике и лечению злокачественных опухолей трахеи; Москва 2014.
  24. Давыдов М.И., Полоцкий Б.Е., Герасимов С. – Резекция бифуркации трахеи при немелкоклеточном раке лёгкого; Материалы 3-ей Московской международной конф. по торакальной хирургии, 2005, ст.: 42-43.
  25. Королёва Н.С., Самохин А.Я., Жаворонков Н.А. – Хирургия трахеи и бронхов; Торакальная хирургия, 1993, ст.: 58-61.
  26. Петровский Б.В., Перельман М.И., Королёва Н.С. – Трахеобронхиальная хирургия; Медицина, Москва, 1978, ст.: 119-32, 250-62.
  27. Пикин О.В., Глушко В.А., Амиралиев А.М., Алексин А.А. – Резекция среднегрудного отдела трахеи при метастатическом раке после левосторонней пневмонэктомии; *Онкология*, 2015, 2, ст.: 57-60.
  28. Тодуа Ф.И., Гагуа Р.О., Хутулашвили Н., Цивцивадзе Г. – Оценка местного распространения рака лёгкого с помощью компьютерной томографии; Материалы международной научно-практической конференции, Тбилиси, 1999, т. 2, ст. 92.

# თვალის კლინიკა „ახალი მზერა“

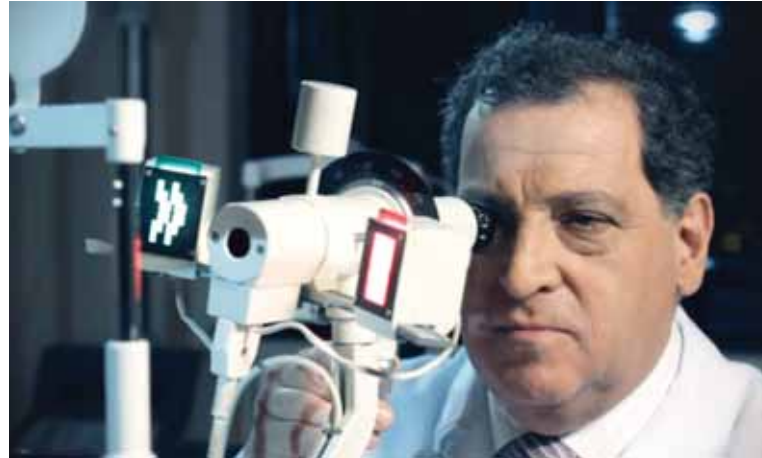თვალის კლინიკა „ახალი მზერა“ დაარსდა 1999 წლის აგვისტოში სამედიცინო უნივერსიტეტის თვალის სნეულაბათა კათედრის პროფესორ მერაბ დვალის თაოსნობით თბილისის სახელმწიფო სამედიცინო უნივერსიტეტის თვალის სნეულაბათა კათედრის ბაზაზე, მაშინ როდესაც საქართველოში ნაკლებად იყო სრულყოფილი ოფთალმოლოგიური მომსახურების დაწესებულებები.



კლინიკის შექმნის მიზანი იყო პაციენტებისათვის უახლესი ტექნიკის გამოყენებით სრულყოფილი გამოკვლევის, მაღალპროფესიული კონსულტაციების და სწორი და კომპლექსური მკურნალობის უზრუნველყოფა საერთაშორისო სტანდარტების შესაბამისად. კლინიკა „ახალ მზერაში“ დაინერგა მხედველობის ღაზერული კორექცია და ამიერკავკასიაში პირველად ჩატარდა მხედველობის ექსიმერლაზერული ოპერაციები - ფოტორეფრაქციული კერატექტომია (Photorefractive keratectomy - PRK) და ლასიკი (Lasik - Laser Assisted in Situ Keratomileusis) (1999 წ.). საქართველოში პირველად ჩატარდა კატარაქტის ფაკომულსიფიკაცია კუმშვადი ხელოვნური ბროლის იმპლანტაციით. დაინერგა მსოფლიოში და კერძოდ საქართველოში ფართოდ გავრცელებული დაავადების - კერატოკონუსის - გამოკვლევისა და თანამედროვე მკურნალობის მეთოდები - რქოვანას ინტრასტრომალური რკალეების იმპლანტაცია (2003 წ.) და რქოვანას ე.წ. „ქ-

როს ლინჩინგი“ (2006 წ.), ასევე მაღალი ხარისხის რეფრაქციის მანკების კორექცია იმპლანტირებადი კოლამერის ლინზით (Implantable collamer lens - ICL) - თანამდროვე ოფთალმოლოგიის ყველაზე უსაფრთხო და ეფექტური მეთოდი მაღალი ხარისხის ამეტროპიების მკურნალობისათვის. კლინიკაში ფუნქციონირებს ვიტრეორეტინალური ქირურგიის განყოფილება - ტარდება ოპერაციები ბადურაზე, თერაპიული/ლაზერული პროცედურები გლაუკომისა და ბადურას პათოლოგიების დროს.

კლინიკა „ახალი მგერა“ მუდმივად განიცდის განახლებას, მსოფლიო სტანდარტების შესაბამისად. დღესდღეობით ყოველი პაციენტის მდგომარეობა ფასდება და მკურნალობა ტარდება ინდივიდუალური მიდგომით. დაიხვეწა ლაზერული კორექციის მეთოდები - ჩვეულებრივი სტანდარტული ლასიკი ტალღურ ფრონტზე დაფუძნებული.

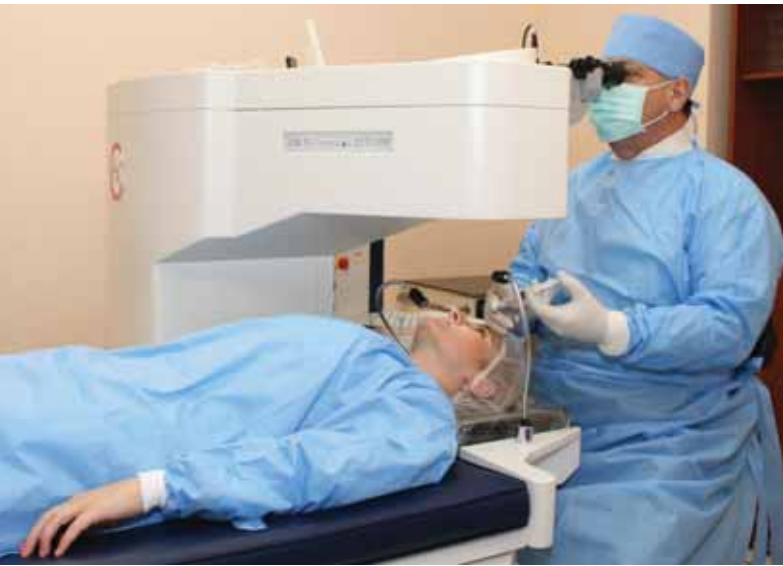

ბულმა კორექციამ შეცვალა, კატარაქტის ფაკოემულსიფიკაცია - რეფრაქციულ ოპერაციად იქცა. კლინიკის მიზნები არ შეცვლილა - უზრუნველყოს პაციენტები თანამდროვე, კვალიფიციური მომსახურებით.

საქართველოში თვალის მიკროქირურგიის განვითარების საქმეში შეტანილი პირადი წვლილისათვის 2002 წელს მიენიჭა საქართველოს სახელმწიფო პრემია მეცნიერების და ტექნიკის დარგში. იგი ასევე მრავალი სამეცნიერო ნაშრომის ავტორია ოფთალმოლოგიის დარგში.

შპს „ახალი მგერა“ თანამშრომლობს არაერთ უცხო ქვეყნის მოწინავე ოფთალმოლოგიურ კლინიკასთან, კლინიკის თანამშრომლები გაწევრიანებულები არიან სხვადასხვა საერთაშორისო ოფთალმოლოგიურ ორგანიზაციაში.

შპს „ახალი მგერას“ გაფორმებული აქვს მემორანდუმი თბილისის სახელმწიფო სამედიცინო უნივერსიტეტთან, რომლის საფუძველზე კლინიკა მონაწილეობს რეზიდენტების სწავლის პროგრამაში და ახორციელებს უწყვეტი პროფესიული განვითარების კურსს.



*Re*  
**We build your Vision!**

*ჩვენ აღვიდგენთ მხედველობას!*

## მაჯის მიდამოს ულტრაბგერითი კვლევის შესაძლებლობები საშუალო ნერვის პათოლოგიათა დიაგნოსტიკაში

თ. გურგენიძე, მ. ტატიშვილი.

სამედიცინო ცენტრი „იუნონა“.

### WRIST ULTRASOUND IN THE MEDIAN NERVE PATHOLOGIES

GURGENIDZE T, TATISHVILI M.

Medical Center „Iunona“

#### რეზიუმე

კვლევის მიზანი იყო მაჯის არხის საპროექციო არეში ნეიროგენულ პათოლოგიათა დიფერენცირება, რაც მნიშვნელოვანია ნევროლოგიურ და ქირურგიულ პრაქტიკაში.

**პაციენტები და მეთოდები:** კვლევაში ჩართული იყო 170 პაციენტი, რომელთაც უტარდებოდა მტევნის ულტრაბგერითი კვლევა (ართროსონოგრაფია).

**შედეგები:** 118 შემთხვევაში ინახა მტევნის სხვადასხვა პათოლოგია. ჩივილების გათვალისწინებით, დანარჩენ 62 პაციენტთან, რომელთაც სონოგრაფიით მტევნის პათოლოგია არ გამოუვლინდათ, ეჭვი იქნა მიტანილი ვერტებრული გენეზის ნეიროგენული პათოლოგიებზე და გაიგზავნა შემდგომი კვლევებისათვის (კისრის მიდამოს რენტგენოგრაფია, კტ, მრტ). ყველა ასეთ შემთხვევაში კლინიკური პრობლემის სავარაუდო ნეიროგენული გენეზი დადასტურდა.

**დასკვნა:** ულტრაბგერითი კვლევისას მთელ სიგრძეზე ფასდება ნერვული ღეროს ანატომიური მთლიანობა, მისი სტრუქტურა, ნერვის კონტურების სიმკვეთრე და გარშემომყოფი ქსოვილების მდგომარეობა, რაც დიაგნოსტიკური მენჯემენტის მაქსიმალურად ადეკვატური წარმართვის და შესაბამისად, მკურნალობის ადეკვატური და ზუსტი ტაქტიკის განსაზღვრის საშუალებას გვაძლევს.

**საკვანძო სიტყვები:** მაჯა, კარპული არხი, საშუალო ნერვი, კომპრესია, პარესთეზია, ნევრომა, განგლიონი, ართროსონოგრაფია

#### Summary

The purpose of the paper is to present our experience of differential diagnosis of neurological pathology of median nerve canal which is very important for neurological and surgical practice.

**Material and methods:** The study includes 170 wrist sonography patients.

**Results:** 118 patients had different carpal tunnel pathologies; In the rest 62 cases, when the wrist pathology was excluded by ultrasound, neurogenic problem was suspected and confirmed by subsequent X-Ray, CT and MRI studies.

**Conclusion:** Ultrasound enables to evaluate the hole anatomy of carpal tunnel including nerve stem, structure and changes of surrounding soft tissues. It enables to use the maximally adequate diagnostic algorithm and leads to proper treatment management in every particular case.

**Key words:** wrist, carpal tunnel, compression, paresthesia, nevroma, ganglion, US.

პერიფერიული ნერვული სისტემის ულტრაბგერითი კვლევა პირველად დამკვიდრდა გასული საუკუნის 90-წლებში. ამ მეთოდს უდაოდ აქვს უპირატესობა სხვა დიაგნოსტიკის მეთოდებს შორის. ელექტრომიოგრაფიული მეთოდი (ელექტრო- და ნეირომიოგრაფია), რომელიც ითვლებოდა „ოქროს სტანდარტად“ პერიფერიული ნერვული სისტემის დიაგნოსტიკაში, ვერ გვაძლევდა ინფორმაციას ნერვის გარშემო მყოფ ქსოვილებზე, ვერც ნერვული ღეროს დაზიანების მიზეზს და ხასიათს განსაზღვრავდა, რასაც უნდა ეყრდნობოდეს მკურნალობის ტაქტიკა. (1)

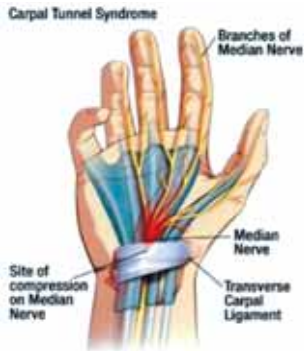ულტრაბგერითი სონოგრაფიის დანერგვამ მოხსნა ეს პრობლემები. აღნიშნული კვლევისას ფასდება ნერვული ღეროს ანატომიური მთლიანობა, მისი სტრუქტურა, ნერვის კონტურების სიმკვეთრე და გარშემომყოფი ქსოვილების მდგომარეობა.

ნერვის სტრუქტურის ცვლილების დროს ვადგენთ

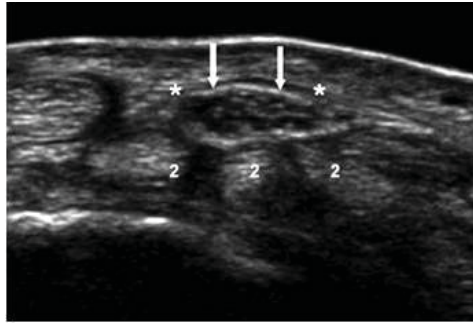
დაზიანების ტიპს - სრულია თუ ნაწილობრივი დაზიანება; კომპრესიის დროს ნერვის დაწვრილების მიხედვით ვაფიქსირებთ კომპრესიის ზონას და ხარისხს. მოცულობითი წარმონაქმნის არსებობისას ვაფიქსირებთ მის ზომას, სტრუქტურას, კონტურებს, გარშემომყოფ რბილ ქსოვილებთან დამოკიდებულებას, სისხლის ნაკადის მიხედვით ვასკულარიზაციის ხარისხს. (2)

პირველ რიგში ვახდენთ ნერვის ვიზუალიზაციას განივ ტრილში, რომელიც ავლენს ნერვის მკვეთრ ოვალურ ჰეტეროგენულ სტრუქტურას. შემდეგ კი მივყვებით მას პროქსიმალურად და დისტალურად სიგრძივ ტრილში, რაც იძლევა ნერვის გამოკვლევის საშუალებას მთელ სიგრძეზე. შესაძლებელია მისი სისქის გაზომვა. აუცილებელია საკვლევი მიდამოს ანატომიის კარგი ცოდნა.

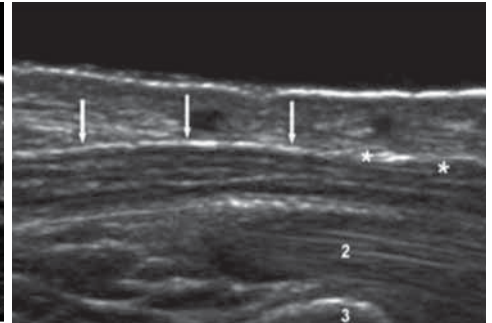
ამჯერად თქვენს ყურადღებას შევაჩერებთ საშუალო ნერვზე (ნ. მედიანუს საერთაშორისო ანატომიური



სურათი 1. მაჯის არხის სქემატური გამოსახულება.



სურათი 2. მაჯის არხი-განივი სონოგრამა: ისარი-საშუალო ნერვი; \*-მომხრელთა მცესების საბმელი; 2- მომრელი მცესები.



სურათი 3. მაჯის არხი-სიგრძივი სონოგრამა: ისრები-საშუალო ნერვი; \*-მომხრელთა მცესების საბმელი; 2-მომრელთა საერთო მცესი; 3-სხვიის ძვლის დისტალური ნაწილი.

ნომენკლატურის მიხედვით ითარგმნება როგორც საშუალო ნერვი).

საშუალო ნერვი ფორმირდება მხრის წნულის ლატერალური და მედიალური კონებისგან. ის ითვლება ზედა კიდურის ყველაზე მსხვილ ნერვად, რომლის სონოგრაფიული ვიზუალიზაცია შედარებით მარტივია, როგორც მხრის არეში, ისე იდაყვის სახსრის და წინამხრის წინა ზედაპირზეც. საშუალო ნერვი, თავისი ზედაპირული მდებარეობის გამო, განსაკუთრებით კარგად ისახება მომხრელთა მცესებს შორის, თითების მომხრელთა საბმელის ქვეშ - ე.წ. კარპულ (მაჯის) არხში. ამ არხის დისტალურ ნაწილში საშუალო ნერვი იტოვება თითების ხელგულის საერთო ნერვებად, რომელთა სონოგრაფიული ვიზუალიზაციაც შესაძლებელია. (3)

საშუალო ნერვის პათოლოგიების ულტრაბგერით დიაგნოსტიკა საკმაოდ წარმატებით ხორციელდება ჩვენს კლინიკაში. ჩვენს მიერ შესწავლილი იქნა 170 პაციენტი მაჯის არხის საპროექციო არეში ჩივილებით, რაც კლინიკურად ვლინდებოდა ტკივილით და პარესთეზიით ნერვის გასწვრივ თითების მოძრაობისას, განსაკუთრებით ღამის საათებში.

მაჯის (კარპული) არხის სინდრომი - საშუალო ნერვის კომპრესიული ნეიროპათიაა, რომელიც გვხვდებოდა:

- უშუალოდ საშუალო ნერვის პათოლოგიის დროს (17 პაციენტი);

- მომხრელთა მცესების საბმელის აღნიშნულ ნერვზე ზეწოლისას (23 პაციენტი);

- არხის შემადგენლობაში შემავალი სხვა სტრუქტურების საშუალო ნერვზე ზეწოლისას (55 პაციენტი). (5)

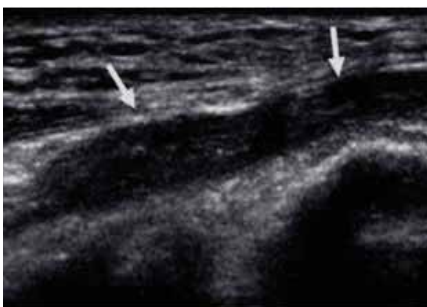
საშუალო ნერვის ცვლილებები სონოგრაფიულად გამოიხატება ზომისა და ექოსტრუქტურის ცვლილებებით: საშუალო ნერვი სქელდება მაჯის არხის პროქსიმალურ ნაწილში, ხოლო დისტალურ ნაწილში ბრტყელდება და წვრილდება. მისი ექოსტრუქტურა დაქვეითებულია, ბოჭკოვანი სტრუქტურა წაშლილია, ხშირია ჰიპერეკსენტრულიზაცია. (4)

უშუალოდ საშუალო ნერვის პათოლოგიის დროს განვითარებული კარპული არხის სინდრომი დავაფიქსირეთ 17 შემთხვევაში. 9 შემთხვევაში მიზეზს წარმოადგენდა ქრონიკული ტრავმატიზაცია (განსაკუთრებით მუსიკოსებში, პროგრამისტებში).

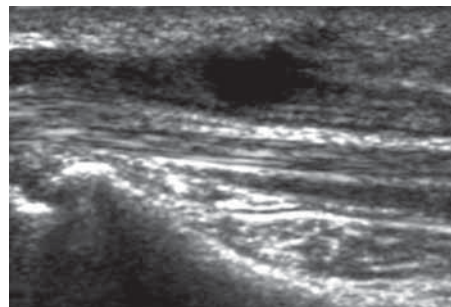
**8 შემთხვევაში აღნიშნული სინდრომის მიზეზი იყო ტრავმა, რამაც გამოიწვია საშუალო ნერვის ნაწილობრივი დაზიანება.**

მაჯის არხში საშუალო ნერვზე გარშემომყოფი სტრუქტურების ზეწოლა პრაქტიკაში უფრო ხშირად გვხვდება.

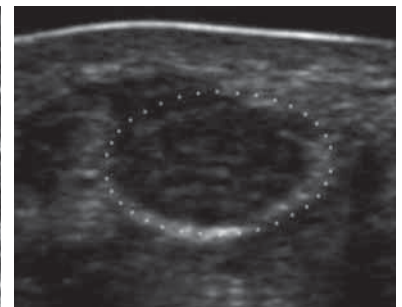
კომპრესიის არეში ნერვი ყოველთვის შესივებულია, შორსწასულ შემთხვევაში კი ფიბროზირებული. ქრონიკული პროცესი მოტორული და სენსორული დისფუნქციით მთავრდება.



სურათი 4. ქრონიკული ტრავმატიზაციის შედეგად განვითარებული კარპული არხის სინდრომი

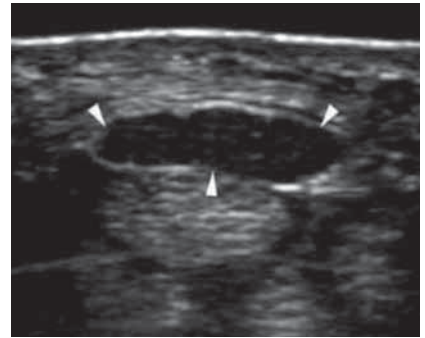
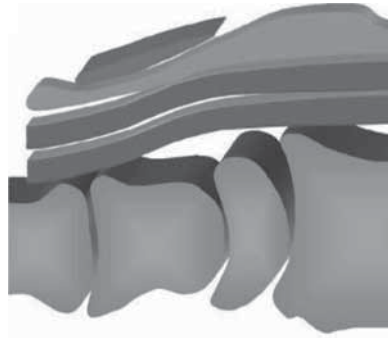
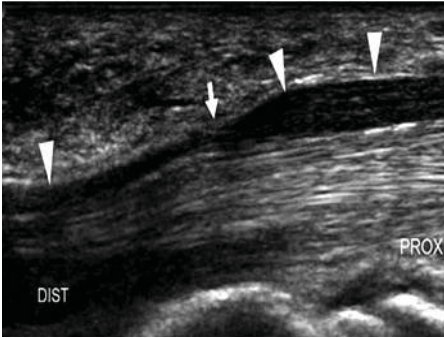


სურათი 5. საშუალო ნერვის ნაწილობრივი დაზიანებისას კარპული არხის სინდრომი.



სურათი 6. მაჯის არხის პროქსიმალური ნაწილში შესივებული საშუალო ნერვი. ფართობი>10 კვ. მმ.





**სურათი 7.** მომხრელთა მყესების საბმელის მიერ მავის არხში საშუალო ნერვის კომპრესია: კომპრესიის პროქსიმალურად ნერვი გასქელებულია, დისტალურად დაწვრილებული.

**სურათი 8.** მავის არხის დისტალური ნაწილში გაბრტყელებული საშუალო ნერვი.

პრაქტიკაში გამოიყენება მავის არხში საშუალო ნერვის კომპრესიის შემდეგი ძირითადი დიაგნოსტიკური კრიტერიუმები:

- ცერცვისებრი ძვლის დონეზე საშუალო ნერვის განივი კვეთის ფართობის გაზრდა 0,10 კვ.სმ-ზე მეტად,
- არხის დისტალურ ნაწილში გაბრტყელების კოეფიციენტის მატება 3,3-ზე ზევით;
- ფერადი კარტირების რეჟიმში დოპლეროგრაფიით კომპრესიის ადგილზე ნერვშიდა ჰიპერვასკულარიზაცია.

განსაკუთრებით მნიშვნელოვანია პირველი 2 კრიტერიუმი. (8)

მომხრელთა მყესების საბმელის საშუალო ნერვზე ზეწოლა დავაფიქსირეთ 23 შემთხვევაში.

არხის შემადგენლობაში შემავალი სხვა სტრუქტურების საშუალო ნერვზე ზეწოლა დავაფიქსირეთ 55 პაციენტთან. მათგან მთვარისებრი ძვლის დისლოკაციისას 1 შემთხვევა

უფრო ხშირი იყო რევმატოიდული ართრიტის დროს მომხრელთა მყესების ტენოსინოვიტის გამო განვითარებული საშუალო ნერვის კომპრესია (23 პაციენტი).

მავის არხში განგლიონის არსებობისას განვითარებული კარბული არხის სინდრომიც საკმაოდ ხშირია, შეგვხვდა 18 შემთხვევაში.

1 პაციენტთან განგლიონი ახდენდა თითების საერთო ნერვის კომპრესიას.

რბილქსოვილოვანი წარმონაქმნების გამო საშუალო ნერვზე კომპრესია დავაფიქსირეთ 4 შემთხვევაში. მიზეზი იყო მომხრელი მყესის ბუდის გარსის გიგანტურუჯრედოვანი სიმსივნე. სურათი 13.

1 პაციენტთან საშუალო ნერვზე კომპრესიის მიზეზი ამილოიდური ნადები იყო. სურათი 14.

შეგვხვდა საშუალო არტერიის თრომბოზის გამო საშუალო ნერვის კომპრესიის 2 საინტერესო შემთხვევა. სურათი 15.

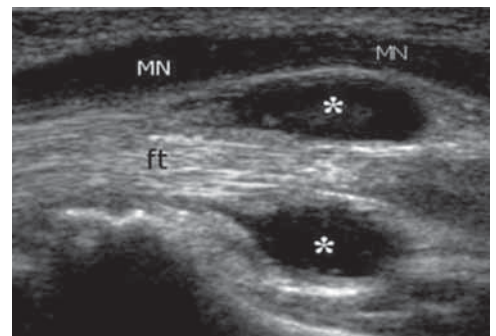
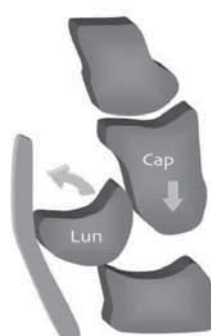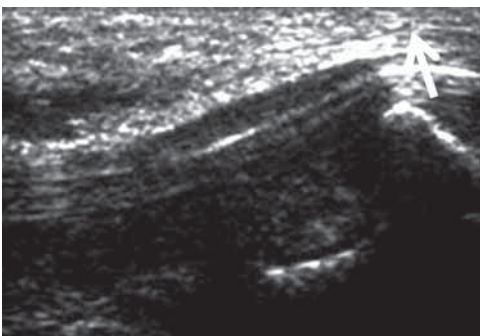
1 პაციენტთან საშუალო ნერვზე ზეწოლა დავაფიქსირეთ თანდაყოლილი პათოლოგიების გამო, კერძოდ მომხრელი მყესების გასწვრივ მდებარე ანომალური კუნთის არსებობისას. სურათი 16.

იყო დამატებითი საშუალო არტერიით საშუალო ნერვის კომპრესიის 1 შემთხვევაც. სურათი 17.

არხის შიგნით წნევის მომატების გამო ათლეტებში შეგვხვდა მომხრელთა საბმელის ხელისგულისხმირი გამობერვა (3 პაციენტი). ეს გამობერვა შეინიშნებოდა მავის არხის დისტალური ნაწილის დონეზე, რაც წარმოადგენდა საშუალო ნერვის კომპრესიის მიზეზს.

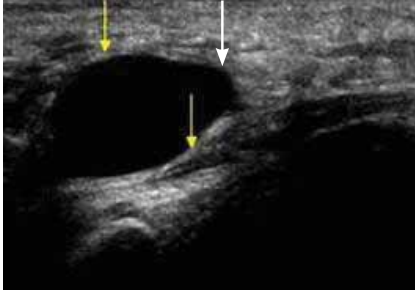შეგვხვდა ასევე ნერვის იატროგენული დაზიანება (1 პაციენტი), ნერვის დაზიანება ოპერაციული ჩარევის შემდგომი გართულების სახით (2 შემთხვევა).

ცალკე გავაანალიზოთ საშუალო ნერვის ტრავმული დაზიანებების შემთხვევები, რაც გვხვდება ნერვის ანატომიური მთლიანობის სრული და ნაწილობრივი

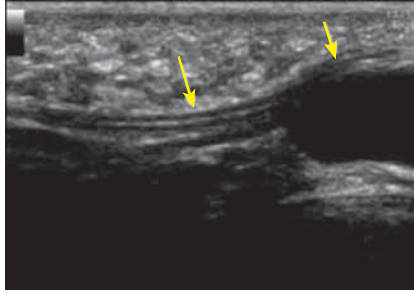


**სურათი 9.** დაცემის შემდეგ მთვარისებრი ძვლის დისლოკაციის შედეგად განვითარებული კარბული არხის სინდრომი.

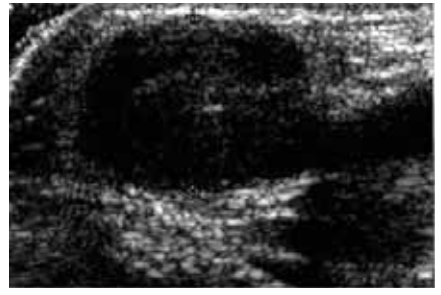**სურათი 10.** \*-მომხრელთა მყესების ტენოსინოვიტის გამო განვითარებული საშუალო ნერვის კომპრესია.



სურათი 11. განგლიონით გამოწვეული კარპული არხის სინდრომი.



სურათი 12. განგლიონის მიერ თითების საერთო ნერვის კომპრესია.



სურათი 13. მომხრელი მყესის ბუდის გარსის გიგანტურუჯრედოვანი სიმსივნის მიერ საშუალო ნერვის კომპრესია

დაზიანების სახით ან ნერვის დაურღვეველი გარეთა კონტურის ფონზე ნერვული ღეროს შიდა სტრუქტურის დაზიანების სახით. მიზეზები მრავალფეროვანია: ბასრი ჭრილობები, ძვლის ნამსხვრევები, შეცილებული ძვლები, ძვლოვანი კორძი, ნაწიბუროვანი ქსოვილი და ა.შ. (9)

ტრავმული ნევრომები ლოკალიზაციის და დაზიანების ხარისხის მიხედვით (სრულია თუ ნაწილობრივი დაზიანება) 2 ტიპისაა: ტერმინალური და ღეროშიდა. ნევრომის სტრუქტურა ჰიპოექოგენურია, ერთგვაროვანია. მას აქვს მკაფიო კონტური, ხოლო ზომა დამოკიდებულია დაზიანებული ნერვის ზომამზე. დიფერენციული დიაგნოსტიკისათვის მნიშვნელოვანია, რომ ის არის ავასკულარული. ნევრომების ზომები ვარიაბელურია, ზოგჯერ რამდენიმე სმ-მდეც აღწევს. (7)

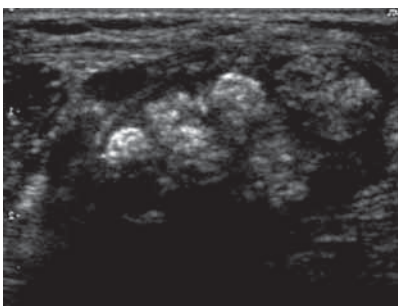
ტერმინალური ნევრომა გვხვდება ნერვის სრული დაზიანების დროს (4 პაციენტი). მას ვაკვირდებით დინამიკაში. ნერვის პოსტტრავმული სრული გაგლეჯის შემდეგ საწყის ეტაპზე სონოგრაფიულად ვლინდებოდა ნერვის ანატომიური მთლიანობის დარღვევა პროქსიმალურ და დისტალურ ნაწილებს შორის დიასტაზის დაფიქსირებით, თუმცა განცალკევებული ნაწილების სტრუქტურა ამ ეტაპზე დიდად არ იყო შეცვლილი. გარკვეული დროის გასვლის შემდეგ (1 თვიდან 1 წლამდე) დაზიანებული ნერვის პროქსიმალურ კიდებე ფორმირდებოდა პოსტტრავმული ნევრომა, ხოლო სრულიად განლეული დისტალური კიდე საერთოდ აღარ იდენტიფიცირდებოდა. სურათი 18.

ნერვის ნაწილობრივი დაზიანების დროს ვითარდება ღეროშიდა ნევრომა, რომელიც უშუალოდ დაზიანებულ ღეროში ისახება (5 შემთხვევა). ექოსტრუქტურით ორივე ტიპის ნევრომები იდენტური იყო. სურათი 19.

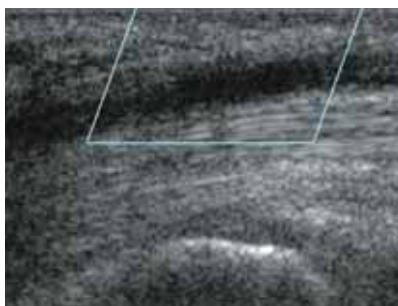
შეგვხვდა ნერვის კონტურიის 3 შემთხვევა. ამ პათოლოგიის დროს გარეთა ნევრალური გარსის მთლიანობის დაურღვევლად იცვლება ნერვის ღეროს შიდა სტრუქტურა. ნერვის კონტური ხდება არამკვეთრი, სტრუქტურა ჰიპოექოგენური, გასქელებული. ეს ცვლილებები უშუალოდ ტრავმის ლოკალიზაციით შემოიფარგლება და მნიშვნელოვნად არ ითრევს პათოლოგიურ პროცესში პროქსიმალურ და დისტალურ ნაწილებს.

შვანომა და ნეიროფიბრომა – პერიფერიული ნერვების გავრცელებული კეთილთვისებიანი სიმსივნეებია. სონოგრაფიული სურათი მსგავსია (6 შემთხვევა): ნერვის სიგრძივ ღერძზე ლოკალიზებული მკვეთრი კონტურის ოვალური ან თითისტარა ფორმის წარმონაქმნი დორზალური გაძლიერების ეფექტით. ზომები მერყეობს 2–დან 5 სმ-მდე. ვასკულარიზაცია, როგორც წესი, მომატებულია. ამ ორი წარმონაქმნის ზუსტი დიფერენცირება სონოგრაფიულად შეუძლებელია. ამ მიზნით აუცილებელია ჰისტოლოგიური კვლევა (6) სურათი 20.

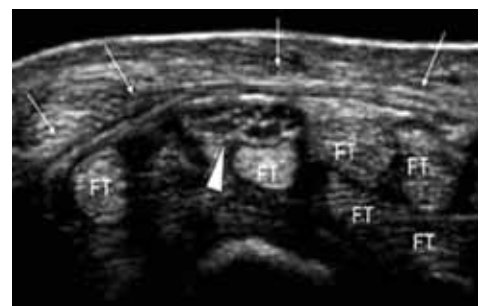საშუალო ნერვის ავთვისებიანი სიმსივნეებზე გამოვთქვით ვარაუდი 2 შემთხვევაში. ეს წარმონაქმნები გამოირჩეოდნენ უფრო დიდი ზომებით (5 სმ-ზე მეტი), არამკვეთრი კონტურით, არაერთგვაროვანი სტრუქტურით, უმეტესად კალცინატებით და გარშემომყოფი ქსოვილების ინფილტრაციით. ყურადღებას იქცევდა



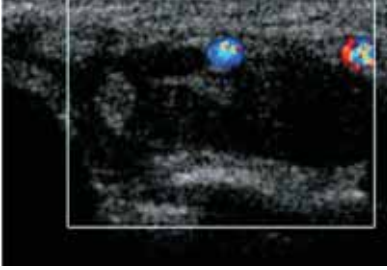
სურათი 14. ამილიოდური ნადებით საშუალო ნერვის კომპრესია.



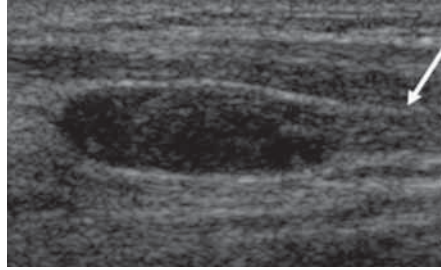
სურათი 15. საშუალო არტერიის თრომბოზით გამოწვეული საშუალო ნერვის კომპრესია.



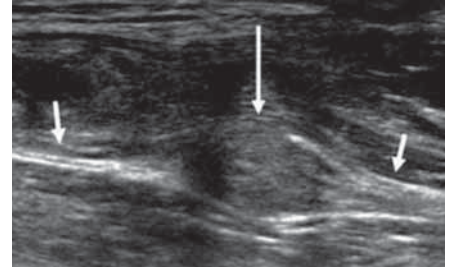
სურათი 16. ანომალური კუნთით საშუალო ნერვის კომპრესია.



**სურათი 17.** დამატებითი საშუალო არტერიით საშუალო ნერვის კომპრესია.



**სურათი 18.** ტერმინალური პოსტრავმული ნევრომა: ისარი-პროქსიმალური ნაწილი.



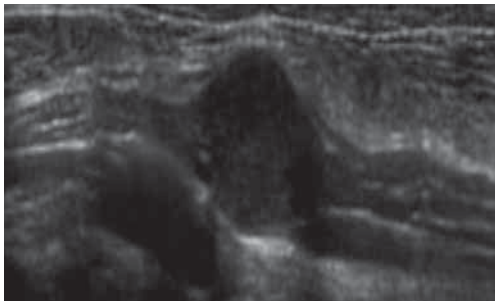
**სურათი 19.** საშუალო ნერვის ლეროშიდა ნევრომა-გრძელი ისარი; დაზიანებული ნერვის პროქსიმალური და დისტალური ნაწილები- მოკლე ისრები.

ჰიპერვასკულარიზაცია ინტრანოდულური ნაკადით. მიუხედავად ასეთი განსხვავებული სურათისა, სონოგრაფიულად, თუ არ დაფიქსირდა ინვაზიური ზრდა, მხოლოდ ვარაუდი შეიძლება გამოითქვას პროცესის ავთვისებიანობაზე. (4) სურათი 21.

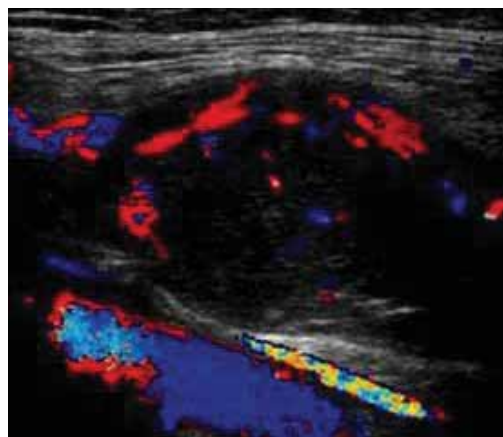
საყურადღებო და ანგარიშგასაწევია ის ფაქტი, რომ 52 პაციენტს, მათგან არხის არეში ანალოგიური ჩივილებით, სონოგრაფიით მტევნის პათოლოგია არ გამოუვლინდათ, ეჭვი იქნა მითანილი ვერტებრული გენების ნეიროგენული პათოლოგიებზე და გაიგზავნა შემდგომი კვლევებისათვის (კისრის მიდამოს რენტგენოგრაფია, კტ, მრტ). ყველა ასეთ შემთხვევაში კლინიკური პრობლემის სავარაუდო ნეიროგენული გენები და-

დასტურდა. მიზეზები: ჩ-5-ჩნ, ჩნ,-ჩ7 მალეების დონეზე პათოლოგიის არსებობა, რაც სხვადასხვა სახით გამოიხატებოდა: აღნიშნულ დონეებზე მალთაშუა დისკის პროთრუზიით, თიაქრით, მალეების არასტაბილურობით, სტაბილური ლისტეზით, ხშირად ხერხემლის დეფორმაციის და კისრის მიდამოში თანდაყოლილი ანომალიების ფონზე (დამატებითი ნეკნის არსებობისას). ამ რაოდენობიდან 3 შემთხვევა ხერხემლის მეტასტაზური დაზიანების შედეგი იყო. სურათი 22.

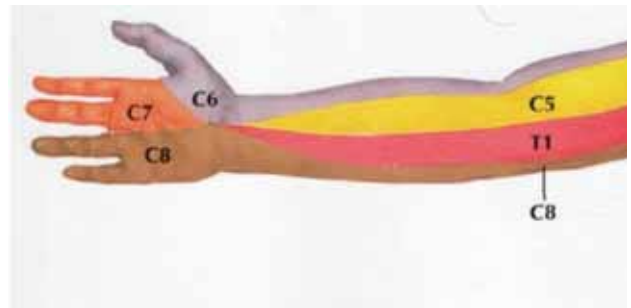
ამრიგად, ულტრაბგერითი კვლევისას მთელ სიგრძეზე ფასდება ნერვული ლეროს ანატომიური მთლიანობა, მისი სტრუქტურა, ნერვის კონტურების სიმკვეთრე და გარშემომყოფი ქსოვილების მდგომარეობა, რაც დიაგნოსტიკური მენეჯმენტის მაქსიმალურად ადეკვატური წარმართვის და შესაბამისად, მკურნალობის ადეკვატური და ზუსტი ტაქტიკის განსაზღვრის საშუალებას გვაძლევს. ამიტომ პერიფერიული ნერვული სისტემის ულტრაბგერითი კვლევის მნიშვნელობა კლინიკურ და ქირურგიულ პრაქტიკაში ყოველ წელს მატულობს. სიიაფესთან და ხელმისაწვდომობასთან ერთად, მნიშვნელოვანია მრავალჯერადი კვლევის შესაძლებლობა, თუმცა აღსანიშნავია ისიც, რომ გამოცდილების გარეშე კვლევისას დიდია დიაგნოსტიკური შეცდომების ალბათობა.



**სურათი 20.** საშუალო ნერვის თითისტარა ფორმის ნეიროფიბრომა.



**სურათი 21.** ნევრალურ გარსზე ავთვისებიანი წარმონაქმნი: ჰიპერვასკულარიზაცია ინტრანოდულური ნაკადით.



**სურათი 22.** ინერვაციის ზონების სქემატური გამოსახულება. (10)

ლიტერატურა:

References:

1. S.Pear. G. Bodner (ets). High Resolution Sonography of the Peripheral Nervous System. Springer-Verlag Berlin Heidelberg, 2008.,84-92.
2. Н.А. Еськин, Н.Ю. Матвеева, С.Г. Приписнова.. Ультразвуковое исследование периферической нервной системы. Журнал «SonoAce International» N18, 2008 г. 19-25..
3. Stewart J.D. Peripheral nerve fascicles: anatomy and clinical relevance // Muscle Nerve. 2003. V. 28. N5. P. 525-541.
4. Stefano Bianchi, Carlo Martinoli. ultrasound of the Musculoskeletal System. Springer, New York. . 2007. 457-546.
5. John O'Neill, MD. Editor. Musculoskeletal Ultrasound Anatomy and Technique. Springer. New York. . 2008.116-119.
6. Fabio Martino. Enzo Silvestri. Walter Grassi. Giacomo Garlashi Editors. Musculoskeletal Sonography. Technique, Anatomy, Semiotics and Pathological Findings. Springer.150-153.
7. Justin Mhoon. MD, Vernc. Juel (ets).Median nerve ultrasound as a screening tool in carpal tunnel syndrome. USA. 2012. 17-33.
8. В.Г.Салтыкова,А.В.Шток.Возможностивысокоразрешающего ультразвукового сканирования в диагностике состояния структур карпального канала при развитии туннельного синдрома. Москва. 2009. 22-28.
9. Yin-Ting Chen. Joseph Scholz, Dallin Thomas ULTRASOUND EVALUATION FOR CARPAL TUNNEL SYNDROME. BETHESDA, USA. 2012. 37-51.
10. Frank H. Netter, MD. John T. Hansen, Ph.D. .Atlas of Human Anatomy. New York. 2003. 465.

## ღვიძლის ცოცხალი დონორული ტრანსპლანტაციის შემდგომი გართულებების ჩვენი პირველი გამოცდილება

პროფ. მედ. დოქტორი კახაბერ ქაშიბაძე<sup>1,2</sup>

<sup>1</sup>შოთა რუსთაველის სახ. უნივერსიტეტი

<sup>2</sup>ბათუმის რეფერალური საავადმყოფო

### OUR FIRST EXPERIENCE OF POSTOPERATIVE COMPLICATIONS AFTER LIVING DONOR LIVER TRANSPLANTATION

PROF. M.D. PH. D. KAKHABER KASHIBADZE

Shota Rustaveli State University

Batumi Referral Hospital

#### რეზიუმე

საქართველოში პრველად განხორციელებული ცოცხალი დონორული ღვიძლის ტრანსპლანტაციის (LDLT) პოსტოპერაციულ პერიოდში განვითარებული გართულებების მართვისას დაგროვილი გამოცდილების ანალიზის საფუძველზე წინ წამოგვეწია ის საკვანძო საკითხები, რომლებიც მიუხედავად მასალის სიმცირისა, იქცევა ყურადღებას.

**მასალა და მეთოდები:** კვლევა მოიცავს პერიოდს 2014 წლის 14 დეკემბრიდან დღემდე, როდესაც წარმოებული იყო სულ 6 LDLT ტრანსპლანტაცია 100%-იანი შედეგით. ყველა ოპერაციისას შესრულებული იყო ცოცხალი დონორიდან მარჯვენა წილის ტრანსპლანტაცია შუა ვენის ჩართვით (S.T. Fan, Queen Mary Hospital,1). პაციენტების პოსტოპერაციულ პერიოდში მეთვალყურეობა წარმოებდა GENERAL ELECTRIC ის წარმოების ერთნახევარ ტესლიანი მაგნიტორეზონანსული ტომოგრაფიით, 16 სლაისიანი კომპიუტერული ტომოგრაფიით, ექოდოპლეროგრაფიით და რენტგენის ნახევრადციფრული აპარატით.

**განხილვა და ანალიზი:** სანაღვლე გზების და არტერიების მხრივ გართულებების რაოდენობამ ცოცხალი მარჯვენამხრივი ღვიძლის ტრანსპლანტაციის შემთხვევაში შეადგინა 33,3%. პათოლოგიურ ნაღველდენას ორთავე შემთხვევაში წინ უსწრებდა ღვიძლის არტერიის ნაკადის შესუსტება ან თრომბოზი. ამ დამოკიდებულების მაღალი კორელაცია კიდევ ერთხელ დადასტურდა, როდესაც სანაღვლე გზებში პრობლემა ერთ შემთხვევაში ოპერაციული გზით, ხოლო მეორე შემთხვევაში სანაღვლე გზების ბუქირების (რეტროგრადული ქოლანგიოფიბროსკოპია) გზით გამოიწვორდა არტერიული ნაკადის მნიშვნელოვანი ან სრული გაუმჯობესების ფონზე.

**დასკვნები:** 1. იმ შემთხვევაში, თუ ღვიძლშია არტერიული პერფუზია არ ფიქსირდება არცერთი ინსტრუმენტული კვლევით, მაგრამ პაციენტის კლინიკო-ლაბორატორიული მონაცემების დინამიკა არის დადებითი შესაძლებელია გამოყენებული იყოს აგრესიული კონსერვატიული თერაპია ინვაზიური ჩარევის ნაცვლად;

2. დადასტურდა მაღალი კორელაცია ღვიძლშია არტერიული პერფუზიის ხარისხსა და ნაღვლის ნებისმიერი ტიპის ანასტომოზის სიცოცხლისუნარიანობას შორის. სანაღვლე გზებზე ჩარევა მათი გაუმჯობესების მიზნით მიზანშეწონილია ღვიძლში არტერიული პერფუზიის გაუმჯობესების ფონზე ან მის შემდგომ.

#### Summary

On the basis of analyzing our experience with the management of the first Georgian living donor liver transplantation postoperative complications, we pushed in front main topics, which despite of the lack of materials, still draws attention.

**Materials and methods:** Investigation contains period from 14th December till today, during this time totally 6 LDLT were performed with 100% result. All operations were performed by transplantation of donor's right liver lobe with middle hepatic vein graft (S.T. Fan, Queen Mary Hospital). Postoperative patient follow-up was maintained with 1.5T MRI, manufactured by GENERAL ELECTRIC, with 16 slice CT, Echo-Doppler and half-digital radiography.

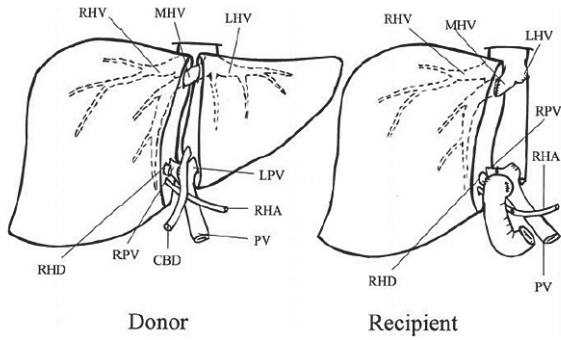
**Review and analysis:** Although our materials are not of significant amount, but nevertheless, it completely matched with worldwide established complications of biliary tract and arteries, in case of living right sided liver transplantation and composes 2\*100/6=33,3%. We can also assume, that pathological bile leakage was caused by liver artery impaired flow or perfusion (thrombosis). High correlation between this processes, once more was proved, when the problem was solved, in first case by operation and in second by dilation of biliary tract (retrograde cholangiofibrosocopy), also arterial flow was improved. Considering arterial flow, despite of that we couldn't confirm intrahepatic perfusion, with Doppler and CT, patient's general condition, clinical, morphological and laboratory data dynamic was positive, so we didn't have to use invasive methods on artery and used only conservative treatment. It became enough for full recovery of intrahepatic perfusion. By analyzing the results, we can make following

**Conclusions:** 1) In cases if intrahepatic perfusion is not registered, with none of instrumental investigations, but patient's clinic-laboratory data dynamic is positive, we may use aggressive conservative treatment instead of invasion procedure.

2) Correlation between grade of intrahepatic perfusion and any type of biliary anastomoses vitality was confirmed. Intervention in biliary tract for its improvement is recommended in the time of improvement of intrahepatic arterial flow or after.

მას შემდეგ რაც პროფესორმა ბრაზილიიდან Silvano Raia-მ San Paolo, Brazilin, December 1988<sup>1</sup> პირველად შასრულა ღვიძლის ორთოთოპიური ტრანსპლანტაცია ბავშვში ცოცხალი დონორიდან, რითაც საფუძველი ჩაუყარა თვისობრივად ახალ ერას ღვიძლის ტრანსპლანტაციაში, რასაც დღეს LDLT ტრანსპლანტაცია ეწოდა. 1996 წელს კი პროფესორმა S.T. Fan, Queen Mary Hospital,<sup>2</sup> ჰონკონგში პირველად მსოფლიოში შესრულა ცოცხალი დონორიდან მარჯვენა წილის ტრა-

ნსპლანტაცია შუა ვენის ჩართვით (full size 910rp - graft, remnant -39% from SLV) 74 კილოგრამი დონორიდან 90 კილოგრამ რეციპიენტში ორთავე პაციენტი დღემდე ცოცხალია (სურათი 1). სწორედ ეს ოპერაცია ხორციელდება დღეს 90-92% შემთხვევაში ზრდასრულ რეციპიენტში ცოცხალი დონორული ღვიძლის ტრანსპლანტაციისას.<sup>3</sup> მას მერე დღემდე ათასობით ამ ტიპის ოპერაციაა შესრულებული. საშუალოდ წლიურად მსოფლიოში 12000 მეტი ღვიძლის ტრანსპლანტაცია წარმოებს



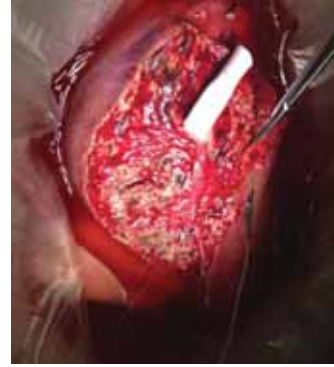**სურათი 1.** 1996 წელს კი პროფესორმა S.T. Fan, Queen Mary Hospital, ჰონკონგში პირველად მსოფლიოში შეასრულა ცოცხალი დონორიდან მარჯვენა წილის ტრანსპლანტაცია შუა ვენის ჩართვით

საიდანაც დაახლოებით ნახევარი ცოცხალ დონორულ ტრანსპლანტაციაზე მოდის. მართალია განსხვავება ცოცხალი და გვამური დონაციით წარმოებულ ოპერაციებს შორის პრინციპულად არ არის დიდი, რადგან ორივე შემთხვევაში გადაწერვა ორთოტოპიულად ხდება, მაგრამ მეორეს მხრივ ეს აბსოლუტურად განსხვავებული ორი ოპერაციაა, სადაც ცოცხალი დონაციით წამოებული გადაწერვა ტექნიკურად და მორალურად ბევრად რთულია, იმის გამო რომ ის ღვიძლის არასრულ ნაწილს შეადგენს ამოღებულს აბსოლუტურად ჯანმრთელი დონორიდან. აქედან გამომდინარე როგორც არტერიის ისე სანაღვლე გზების და პორტალური სისტემის რეკონსტრუქცია მნიშვნელოვნად უფრო რთულია და ამდენად პოსტოპერაციულ პერიოდში მათზე მოსული გართულებების პროცენტაც მეტია ვიდრე ის გვხვდება გვამური დონაციისას. თუმცა გვამური დონაციის ნაკლოვანება იმ დროის ხანგრძლივობაშია, რაც იკარგება ამოღებიდან ტრანსპლანტაციამდე და თავად კადავერული დონორის სხვა სისტემებიც არა არის ყოველთვის სრულყოფილი. ამიტომაც ხშირ შემთხვევაში ღვიძლიც ისეთივე უმწიკლო არარის, როგორც ეს ცოცხალი დონაციისას.<sup>4</sup>

დღემდე ძალიან აქტუალური პრობლემაა ცოცხალი დონაციით წარმოებულ პაციენტებში ადრეული პოსტოპერაციული პერიოდის გართულებები, რომლიც ხშირ შემთხვევაში შესაძლოა პირდაპირ უკავშირდებოდეს განმეორებითი რეტრანსპლანტაციის აუცილებლობას, ან პაციენტის სიკვდილს. და რატომუნდა არაერთი ასეთი კვლევა არის ჩატარებული რომელთა მონაცემებზე დაყრდნობით ჩვენ შეგვიძლია გამოვყოთ შემდეგი 5 ძირითადი ადრეული ხანის პოსტოპერაციული გართულება.<sup>5</sup>

**1. ღვიძლის პირველადი უფუნქციობა (primary liver nonfunction (PNF))**

ღვიძლის პირველადი უფუნქციობა დამოკიდებულია ტრანსპლანტანტის (გრაფტის) პირველად უკმარისობაზე, რასაც შეიძლება პირველი 30 დღის განმავლობაში მოყვას პაციენტის სიკვდილი ან რეტრანსპლანტაციის აუცილებლობა. გრაფტის სიცოცხლისუნარიანობა რეციპიენტში პირველადი უფუნქციობის დროს დამოკიდებულია ღვიძლის უკმარისობის გამო წარმოებულ რეტრანსპლანტაციაზე. ხოლო პაციენტის სიცოცხლისუნარიანობა რეციპიენტში ღვიძლის პირველადი უკმარისობის დროს დამოკიდებულია იმ დაკარ-



**სურათი 2.** ცოცხალი დონორიდან ამოღებული გრაფტის (საკთარ მასალაზე) შუა ვენის რეკონსტრუქცია პროფ. S.T. Fan-ის მიხედვით ქვემო ღრუ ვენაში ტრანსპლანტაციის მიზნით

გულ დროზე, რაც საჭირო იყო რეტრანსპლანტაციიდან პაციენტის დაღუპვამდე.<sup>6-10</sup>

პირველადი ღვიძლის უფუნქციობის რისკფაქტორს დონორში შეადგენს:<sup>11-12</sup>

- ასაკი >50 წელზე,
- მაკროვასკულური სტიატოზი >50%-ზე,
- შრატში ნატრიუმის იონის ზომა >160მმ/ლ,
- CIT – გრაფტის კონსერვაციის დრო >12 საათზე,
- ორგანოს კონსერვაციის მეთოდი,
- დონაცია გულის გაჩერების შემდგომ,
- სეროპოზიტიური გეპატიტი B და C,
- გასპლიტული (გაყოფილი) ღვიძლის ტრანსპლანტაცია

პირველადი ღვიძლის უფუნქციობის რისკფაქტორს რეციპიენტში შეადგენს:

- ღარიბი ზოგადი მდგომარეობა (მულტისისტემური უკმარისობა)
  - თირკმლის ტერმინალური უკმარისობა
- 2. ტრანსპლანტატის მოშორება არის სამი ტიპის**
- ჰიპერმწვავე (ანტისხეულების მედიაციით გამოწვეული) მოშორება
  - მწვავე უჯრედული მოშორება
  - ქრონიკული მოშორება

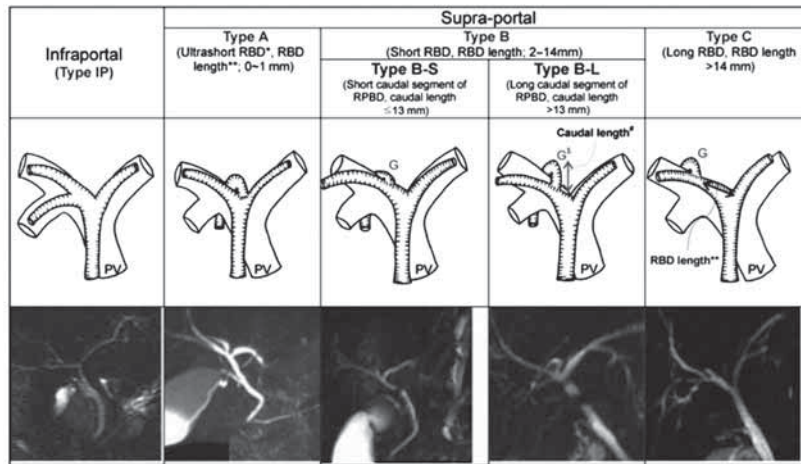
ზოგადად ორგანოს ალოგრაფტის მოშორება შეიძლება იყოს დამოკიდებული იმუნოლოგიურ რეაქციაზე რომელსაც ადგილი აქვს ქსოვილზე ან ორგანოზე ინფორმაციის დავიწყებისას, რაც არის პოტენციურად შედეგი გრაფტის უფუნქციობის და უკმარისობის.<sup>13</sup> მწვავე უჯრედული მოშორება არის ყველაზე ხშირად გავრცელებული გადაწერვილი ორგანოს ადრეული დისფუნქციის მიზეზი ღვიძლის ტრანსპლანტაციებში საშუალოდ ის ვითარდება პირველი 8 დღის განმავლობაში 48%-ში ნ კვირაში 65%-ში ერთ წელში. ყველაზე დიდი რაოდენობა მოშორების მოდის ტრანსპლანტაციიდან მეორე მესამე თვეზე. ქრონიკული მოშორება კი რომელიც საშუალოდ ერთი წლის შემდგომ ვითარდება 2-3%-ში გვხვდება.<sup>14</sup>

**3. ბილიარული – სანაღვლე გზების გართულებები**

ზოგადად ბილიარული ტრაქტის გართულებები ღვიძლის ორთოტოპიული ტრანსპლანტაციებში მერყეობს 11 დან 25 % შემთხვევაში, გართულებების ასეთი მაღალი მაჩვენებელი განპირობებულია სანაღვლე გზების ეპითელიუმის მაღალსენსიტიურობასთან იშემიური დაზიანებების მიმართ გეპატოციტების და სისხლძარ-

## The Right Posterior Bile Duct Anatomy of the Donor Is Important in Biliary Complications of the Recipients After Living-Donor Liver Transplantation

Young Min Jeon, MD,\* Kwang-Woong Lee, MD, PhD,\* Nam-Joon Yi, MD, PhD,\* Jeong Min Lee, MD, PhD,† Geun Hong, MD,\* YoungRok Choi, MD,\* Min-Soo Park, MD,\* Hyeoung Kim, MD,\* and Kyung-Suk Suh, MD, PhD\*



სურათი 3. ა) მარჯვენა უკანა ბილიარული სდინრის ანატომია დონორში არ მნიშვნელოვანი LDLT ტრანსპლანტაციის დროს რეციპიენტში ნაღვლოვანი გართულებების. ბ)პორტალური ვენის და მარჯვენა უკანა ბილიარული სდინრის სქემატური გამოსახულება

ღვების ენდოთელიუმთან შედარებით.<sup>15-19,25</sup> (სურათი 4.)

მოსხენიებულია სტატიკებში სანაღვლე გზების სტრუქტურების განვითარება 5 და 15% გვამური დონაციის შემთხვევაში და 28-32% მარჯვენა წილობრივი ცოცხალი დონაციისას.<sup>20-24</sup> როგორც ვხედავთ ბილიარული გართულებები ცოცხალი დონაციისას თითქმის ორჯერ მეტია ვიდრე გვამური დონაციის შემთხვევაში და ეს გართულებები დამოკიდებულია:

- ტექნიკურ წუნზე
  - ანატომიურ თავისებურებაზე
  - იშემიზირების ხარისხზე
  - იმუნოლოგიურ ფაქტორებზე
  - არტერიულ თრომბოზზე
  - CMV ინფექციაზე
  - მოშორებაზე ან დაცვით დაზიანებაზე
- პირით პირში სანაღვლე გზების ანასტომოზი გამოიყენება 80-90%-ში და მხოლოდ 10%-ში ჰეპატიკო ეუ-ნო ანასტომოზი.<sup>26-28</sup>

### 4. სისხლძარღვოვანი გართულებები

პორტალური ვენის გართულება ერთერთ მნიშვნელოვან და არცთუ იხე ხშირ გართულებას შეადგენს ღვიძლის ტრანსპლანტაციისას.<sup>29-32</sup> ის შეიძლება შეგვხდეს როგორც ადრეულ ისე მოგვიანებითი პერიოდის ტრანსპლანტაციაში ზრდასრულებში პორტალური ვენის თრომბოზი გვხდება 1-2% ბავშვებში კი ის 10%-ზე მეტია.<sup>33-34</sup> მაგრამ Lerut et al მონაცემებით პორტალური ვენის თრომბოზი ღვიძლის ტრანსპლანტაციის შემდგომ პერიოდში 43% -ში სიკვდილით მთავრდება პორტალური ვენის თრომბოზის განმაპირობებელ ფაქტორებს ორთოტოპიული ღვიძლის ტრანსპლანტაციისას წარმოადგენს<sup>35-38</sup>: სურათი 5

• ოპერაციამდელი პორტალური თრომბოზი განსაკუთრებით HCC ფონზე – 34,8%

• ბადაკეარის სინდრომი – 22,2%

• პოსტნეკროზული ციროზი – 15,7%

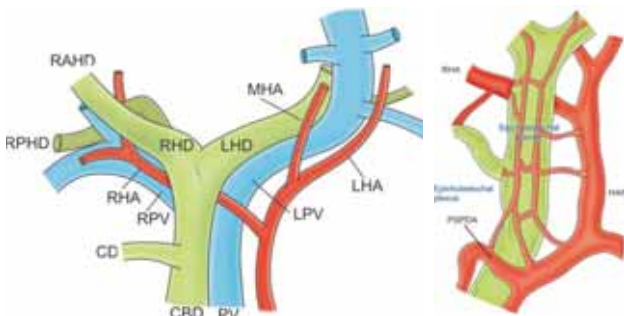
• ქრონიკული აქტიური ჰეპატიტი

• სპენექტომია

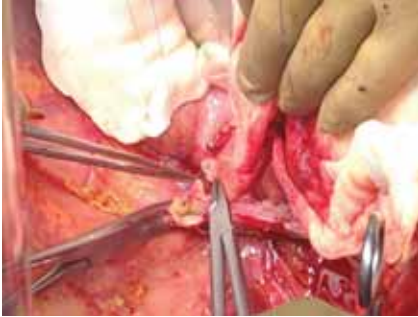• ტექნიკური პრობლემები

• მოშორების რეაქცია

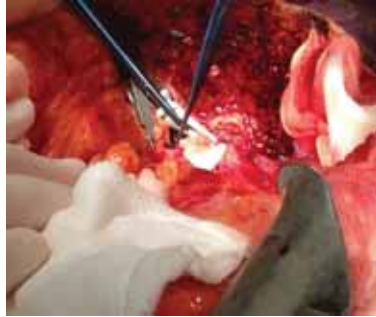ყველაზე ხშირად ღვიძლის ტრანსპლანტაციისა სისხლძარღვოვანი გართულებებში ხვდებით სწორედ არტერიულ გართულებებს 2-25%<sup>39-40</sup> რომელთაშორის შედის როგორც არტერიის თრომბოზი, სტენოზი, ფსევდო ანევრიზმა და გახეთქვა . ყველაზე ხშირად გვხდება არტერიული თრომბოზი -75%-ში<sup>41-42</sup> რაც პოსტოპერაციულ პერიოდში ხასიათდება ძალიან მაღალი სიკვდილიანობის და ავადობის რისკით კერძოდ სიკვდილიანობის 50%-ით , არტერიული სტენოზი გვხდება 4,8-11%-ში.<sup>43-44</sup> არტერიული სტენოზის შემთხვევები ხშირად არის მიზეზი შეზღუდული ბილიარული იშემიის ნეკროზი და სტენოზის ასევე გრაფტის დისფუნქციით რასაც შეიძლება მოყვეს პირველადი გრაფტის უფუნქციობა ასე რომ ადრეული მისი გამოვლენა და



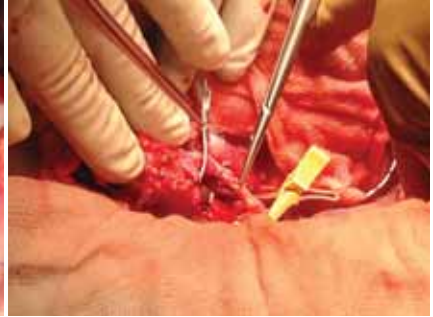სურათი 4. სანაღვლე გზების სისხლძარღვოვანი სქემატური ილუსტრაცია



სურათი 5. პორტული ვენის რეკონსტრუქცია (საკუთარი მასალაზე)



სურათი 6 ღვიძლის არტერიის რეკონსტრუქცია (საკუთარი მასალაზე)



სასწრაფოდ მასზე ჩარევა მნიშვნელოვანია გრაფტის და სიცოცხლის გადასარჩენად.<sup>45-47</sup> არტერიის თრომბოზის ადრეული და მოგვიანებითი პერიოდის რისკფაქტორებს წარმოადგენენ<sup>48-51</sup> სურათი N6

- ტექნიკური პრობლემები
- ABO შეუთავსებლობა
- გახანგრძლივებული ცივი იშემიის პერიოდი
- CMV ვირუსული ინფექცია
- ქრონიკული HCV ინფექცია
- აქსესორული ღვიძლის არტერიის ანასტომოზი
- გრაფტის მომზადების დროს დაზიანება
- შებრუნებითი მწვავე უჯრედული მოშორება
- დონორის და რეციპიენტის ასაკი >50 და ათეროსკლეროზული სისხლძარღვები
- მწველობა

**5. ტრანსპლანტაციის შემდგომი ინფექცია**

წარმოადგენს სოლიდური ორგანოების ტრანსპლანტაციის შემდგომი ფუნქციონირებისას ავადობის და ცოცხლად დარჩენის მნიშვნელოვან განმაპირობებელ ფაქტორებს ადრეულ ტრანსპლანტაციის პერიოდში საზოგადოდ ვხდებით ბაქტერიულ, ვირუსულ და სოკოვან ინფექციას, ინფექციების ადრეული დიაგნოსტიკა მისი კონტროლი არის უმნიშვნელოვანესი ღვიძლის ტრანსპლანტაციის წარმატებული გამოსავლისათვის.<sup>52</sup> ტრანსპლანტაციის შემდგომი პერიოდის ინფექციების მენეჯმენტის გაუმჯობესება პირდაპირ ასოცირებულია სიკვდილიანობის რაოდენობრივ მაჩვენებლის შემცირებასთან. ადრეულ ინფექციებს მიეკუთვნება ტრანსპლანტაციიდან პირველი 6 თვის მანძილზე განვითარებული და გამოვლენილი ინფექციები ეს ინფექციები პირდაპირ უკავშირდება ტრანსპლანტაციას და ქირურგიულ ტრამვას და ადრეულ პოსტოპერაციულ პერიოდს რასაც უცილობლად თან ახლავს ბაქტერიული ვირუსული და სოკოვანი დაბინძურება მოგვიანებითი პერიოდის ინფექციები არის ის ინფექციები რომელიც გვხვდება ტრანსპლანტაციიდან 6 თვის შემდგომ.<sup>53-54</sup> პირობით პათოგენური ინფექციები იშვიათად გვხვდება 6 თვის შემდგომ პოსტოპერაციულ პერიოდში როგორც წესი ეს არის ზოგად პოპულაციური ინფექციები რომლებიც გავრცელებულია იმ კონკრეტულ პოპულაციაში სადაც ცხოვრობს რეციპიენტი

**მასალა და მეთოდები**

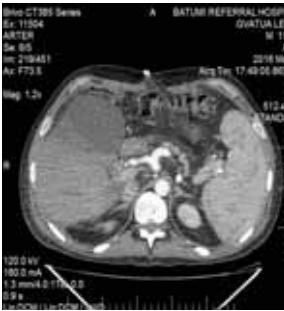ჩვენი დაკვირვება მოიცავს პერიოდს 2014 წლის 14 დეკემბრიდან, როდესაც წარმოებული იქნა პირველი LDLT ტრანსპლანტაცია საქართველოში, დღემდე სულ წარმოებულია 6 წარმატებული გადანერგვა სადაც ამ-

ჟამად ყველა დონორი და რეციპიენტი თავს დამაკმაყოფილებლად გრძნობს. ყველა ოპერაცია წარმოებული იყო EVEX კორპორაციის ბათუმის რეფერალურ საავადმყოფოში. პაციენტების პოსტოპერაციულ პერიოდში მეთვალყურეობა წარმოებდა GENERAL ELECTRIC ის წარმოების ერთნახევარ ტესლიანი მაგნიტორეზონანსული ტომოგრაფით, 16 სლაისიანი კომპიუტერული ტომოგრაფით, ეხოდოპლეროგრაფით და რენდგენის ნახევრადციფრული აპარატით. ყველა ოპერაციისას შესრულებული იყო ცოცხალი დონორიდან მარჯვენა წილის ტრანსპლანტაცია შუა ვენის ჩართვით (S.T. Fan, Queen Mary Hospital,) 5 შემთხვევაში კლასიკურად შუა ვენის რეიმპლანტაციით არტერიის პირით პირში ანასტომოზით და სანაღვლე გზების ქოლედოხო ბოლიო ანასტომოზის ფორმირებით მხოლოდ ერთ შემთხვევაში წარმოებულ იქნა ბილიო-ეიუნო ანასტომოზი რუს ფეხზე. ყველა დონორი გაეწერა 9-14 დღემდე ყველა რეციპიენტი გარდა ერთისა 2-4 კვირამდე მხოლოდ ერთმა რეციპიენტმა დაჰყო 10 კვირა

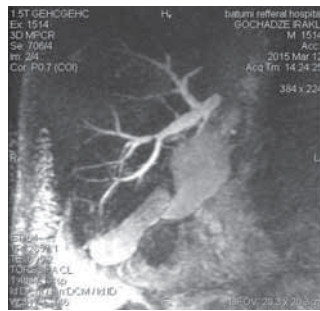
**განხილვა და ანალიზი**

არსებულ მიმოხილვაში წინწამოწეული იყო ხუთი ადრეული პერიოდის გართულება პირველადი ღვიძლის დისფუნქცია არ გამოვლენილა არცერთი გადანერგვის შემთხვევაში რადგანაც ვფიქრობთ რომ ძირითადად დაცული იყო ყველა ის გამომრიცხავი ფაქტორები რაც შეიძლება იყოს პირველადი დისფუნქციის მიზეზი კერძოდ ასაკოვანი დონორი ჩვენ შემთხვევაში მათი საშუალო ასაკი შეადგენს 35±4,5, აღებული გრაფტი ყველა შემთხვევაში მერყეობდა 09 დან 1,9%-მდე რეციპიენტის მასის, გრაფტის ამოღებიდან მისი იმპლანტაციამდე პერიოდი საშუალოდ შეადგენდა 1±0,35 საათი, ხსნარი რომლითაც მუშავდებოდა ღვიძლი წარმოადგენდა ვისკონსინის უნივერსიტეტის საკონსერვაციო ხსნარს რომელიც პაციენტებში საშუალოდ გამოყენებული იქნა 2,5 ლიტრის ოდენობით ყველა ეს პირობა საკმარისი იყო იმისათვის რომ არცერთ შემთხვევაში არ გვექონოდა პირველადი დისფუნქცია გადანერგილი ორგანოს. რაც შეეხება მოშორების რეაქციას 2 შემთხვევაში ის აღინიშნა გადანერგვიდან პირველი კვირის ბოლოს და ერთ შემთხვევაში გადანერგვიდან მესამე კვირას სადაც პირველ ორ შემთხვევაში მედროლის 500 მილიგრამის ბოლუსური ინექცია, ხოლო მესამე შემთხვევაში ცელცეფტერის (MMF) -ის 250 მილიგრამის დრეში ორჯერ დანიშნით ადრეული მოშორების უჯრედული რეაქცია დათრგუნული იქცა. რის შემდგომ ღვიძლის ტრანსამინაზები ბილირუბინთან ერთად დაუბრუნდა ნორმას, ხოლო პროთრომბინის

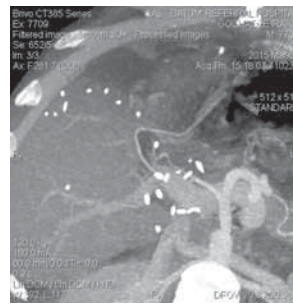




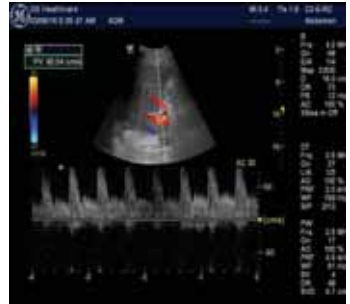**სურათი 7.1.** მკვეთრად სტენოზირებული არტერია და სეკვესტრირებული სითხე



**სურათი 7.2.** MRT ქოლანგიოგრაფია. სრული სტენოზირება, არ გამოისახა ნაწლავში გადასვლა



**სურათი N7.3. ა,ბ.** ვხედავთ, რომ არტერიის ანასტომოზის და მის შემდგომ ღვიძლის მარჯვენა წინა და უკანა არტერიები სრულად კარტირებს ღვიძლის სეგმენტებში ყოველგვარი სტენოზირების გარეშე, რაც დობლეროგრაფიულადაც დასტურდება.



და ალბუმინის სინთეზი გაუმჯობესდა. ინფექციური გართულებები რომელთა კორეგირებას დასტურდებოდა ხანგრძლივი ძალისხმევა ან სპეციალური ბაქტერიული კვლევა საჭირო არ ყოფილა არცერთ შემთხვევაში თუმცა სამი გადანერგვისას თავიდანვე გამოყენებული იქნა დეესკალაციური თერაპია გამომდინარე ოპერაციული ტრამვის ხანგრძლივობისა და ინტრაოპერაციული სირთულეების გამო. ჩვენ უფრო ღრმად შევჩერდებით ორი ტიპის გართულებაზე რომელსაც ჩვენ შემთხვევაში რეალურად ქონდა ადგილი და ვფიქრობთ, რომ ეს იყო რეციპიენტთა ცოცხლად დარჩენისათვის მნიშვნელოვანი გართულებები საბედნიეროდ ჩვენ მათთან გამკლავება შეეძლო და გვინდა სწორედ ეს ორი გართულება წარმოვიდგინოთ.

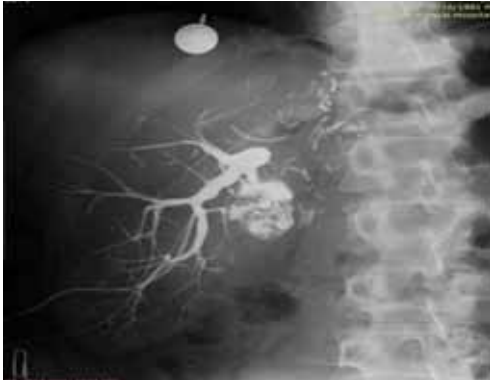
**რეციპიენტი N2** დიაგნოზი: ჰეპატიტი B+d აგენტით 32 წლის პროფესიით მეზღვაური. ღვიძლის ტერმინალური უკმარისობა შეფასებული იქნა Child-Pauch შკალით C, ხოლო MELD-26 პაციენტს აღნიშნებოდა სიყვითლე, არაკონტროლირებადი ასციტი, ვარიკოზული გართულებები და ასციტ პერიტონიტი დონორი ძმა 28 წლის გრაფტი შეადგენდა 857 გრამს ანატომურად დამაკმაყოფილებელი სისხლძარღვებით სამი ბილიარული სადინრით ინპლანტაციისას რეციპიენტის ნაღვლის საერთო სადინარი სტენოზირებული გარკვეულ უბნებში კვებამოწილი არ იქნა მიზანშეწინილად მიჩნეული მისი გამოყენება სანაღვლე გზების რეკონსტრუქციისათვის ამიტომაც მღვივი ნაწლავი ატანილი იქნა რუს ფეხზე და დაედო ბილიო-ეუნო ანასტომოზი. ოპერაციის საერთო ხანგრძლივობა 17 საათი და 45 წუთი პოსტოპერაციულ პერიოდში რეციპიენტს პირველი კვირის ბოლოს გამოუვლინდა შესუსტებული ნაკადი მაგისტრალურ არტერიაზე, ხოლო ღვიძლ შიგნით არტერიული ნაკადი აღარ იზომებოდა. დაწყებული იქნა კონსერვატიული მცდელობა ნაკადის გაუმჯობესების ანტიკოაგულიანტებით და დეზაგრეგანტების გამოყენებით ასევე ნაცადი იქნა გემოდილიზის შექმნა მოციკულირე სისხლის მოცულობის გაზრდის გზით. რის ხარჯზეც გაძლიერდა ასციტური სითხის გამოყოფა მუცლის ღრუდან. ტრანსპლანტაციიდან 10 დღეს პაციენტს დაეწყო ჰექტიური ცხელება გაიზარდა ლეიკოციტების რაოდენობა უპირატესად მარცხნივ გადახრით გაუარესდა ღვიძლის ფუნქციური მაჩვენებლები კერძოდ მოიმატა ALT AST მაჩვენებლებმა და ბილირუბინი გახდა - 85 მმოლ/ლ. განავალი მომწვანო თხიერი კონ-

სისტენციის 4-5 ჯერ დღეში ჩატარებული ეხოსკოპიური და CT ანგიოგრაფიული კვლევით დადასტურდა არტერიული ნაკადის სისუსტე (სავარაუდოდ ახლადგანვითარებული თრომბოზით) მუცლის წინა კედელსა კუჭსა და ღვიძლის ტრანზაქციის ზონას შორის სეკვესტრირებული სითხე (სურათი 7.1).

გაკეთდა აღნიშნული ღრუს პერკუტანეული დრენირება. გამონაჟონი მღვრიე ჩირქოვან ბილიარული ხასიათის ერთჯერადად 500 მილილიტრის ოდენობით აღნიშნული ხასიათის გამონადენი შეიძლება განპირობებულიყო ორი მიზეზით ერთი ტრანზაქციის ზონაში გახსნილიყო რომელიმე ნაღვლის სადინარი, რაც არ დრენირდებოდა ძირითადი სადრენაჯო კოლექტორიდან, ან მეორე ბილიოენტერალური ანასტომოზის უკმარისობის განვითარებით. მკურნალობის და ადეკვატური დრენირების ფონზე პაციენტის მდგომარეობა გაუმჯობესდა ღვიძლის ფუნქციურმა სინჯებმა იკლო, გამოსწორდა ბილირუბინის და სისხლის საერთო მაჩვენებლებიც. პაციენტი აქტიურია იკვებება აქვს დეფეკაცია და შარდი ადეკვატური რაოდენობით. პერიოდულად დამატებით იღებს დრენაჯიდან გამოყოფილ ნაღველს. ტრანსპლანტაციიდან ერთი თვის თავზე ულტრასონოგრაფიულად აღინიშნა ბილიარული გზების გაფართოება, ხოლო შემდგომმა MRI ქოლანგიოგრაფია, რამაც საბოლოოდ დაგვარწმუნა რომ ადგილი გექონდა ბილიენტერო ანასტომოზის უკმარისობასთან (სურათი 7.2).

რის გამოც პაციენტს გადაუდებლად ჩაუტარდა სანარვლე გზების პერკუტანეული დრენირება. სამწუხაროდ ვერ მოხერხდა ანასტომოზში გასვლა და სტენდირება. მოცემული დღიდან განავალი გახდა აქოლიური პაციენტი გადაყვანილი იქნა სრულად ნაღვლის მიღებაზე საკვებთან ერთად. შეექვს კვირისთვის არტერიული ნაკადი მნიშვნელოვნად გაუმჯობესდა დობლეროგრაფიულად ხოლო მერვე კვირის თავზე კატე ანგიოგრაფიით მისი არტერიის სრული რეკანილაზია აღინიშნებოდა ამ დროისათვის ნაღვლის რაოდენობამ მიაღწია 600-650 მილილიტრს (სურათი 7.3. ა,ბ).

მეთორმეტე კვირისთვის პაციენტის ყველა ანალიზი ნორმაში იყო. დაიწყო წონის მატება აქტიური გაეწერა ბინამე შემდგომი სანაღვლე გზების რეკონსტრუქციისათვის მზადების მიზნით. კერძოდ საჭირო იყო მინიმუმ ორი თვე რათა მუცლის ღრუში გარანტირებულად არ გვქონებოდა ინფექცია. მეოცე კვირის თავზე წარმოე-



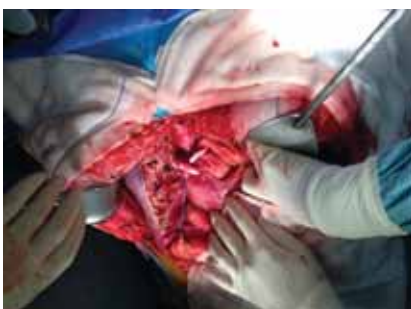**სურათი 8.** სანალვლეგების ფისტულოგრაფიული კვლევით ნათლად ჩანს საკონტრასტო ნივთიერების გადასვლა ნაწლავის მარყუჟში.

ბული იქნა განმეორებითი ოპერაცია, რომლის დროსაც გაკეთდა ღვიძლის კიდის რეზექცია სადაც ვიზუალიზირებული იქნა მარჯვენა ნალვლის სადინრის მეხუთე სეგმენტარული ტოტი რაზეც ფორმირებული იქნა ახალი ბილიო ენტერო ანასტომოზი. ასევე შეიცვალა და შენარჩუნებული იქნა ნალვლის გზების დრენირება.

ათი დღის თავზე პაციენტი დამაკმაყოფილებელი მდგომარეობით გაეწერა სტაციონარიდან. გაწერიდან სამი კვირის შემდგომ ჩატარდა ხოლანგიოგრაფია (სურათი N8), რამაც დაადასტურა ანასტომოზის სრულფასოვანი ფუნქციონირება. დრენაჟიდან გამონაჟონი შეწყდა. ამჟამად ტრანსპლანტაციიდან გასულია წელიწადი და 4 თვე, ხოლო განმეორებითი რეკონსტრუქციიდან ერთი წელი. პაციენტი თავს დამაკმაყოფილებლად გრძნობს ყველა გეგმიური საკონტროლო შემოწმება როგორც ლაბორატორიულად ისე ექოდოპლეროგრაფიულად და CT ანგიოგრაფიულად გვიჩვენებს ნორმალურ დინამიკას.

**რეციპიენტი N5** დიაგნოზი: ბადა-ჩეარის სინდრომი, 33 წლის, პროფესიით მოჭადრაკე. ღვიძლის ტერმინალური უკმარისობა შეფასებული იქნა Child-Pauch შკალით B, ხოლო MELD-16 პაციენტს აღინიშნებოდა სიყვითლე, არაკონტროლირებადი ასციტი, ვარიკოზული გართულებები და პერიფერიული ნერვული დაზიანება. დონორი მეგობარი, 26, წლის გრაფტი შეადგენდა 685 გრამს, ანატომიურად დამაკმაყოფილებელი სისხლძარღვებით ორი ბილიარული სადინრით. იმპლანტაცია ნალვლის საერთო სადინართან პირით-პირში. (სურათი 9)

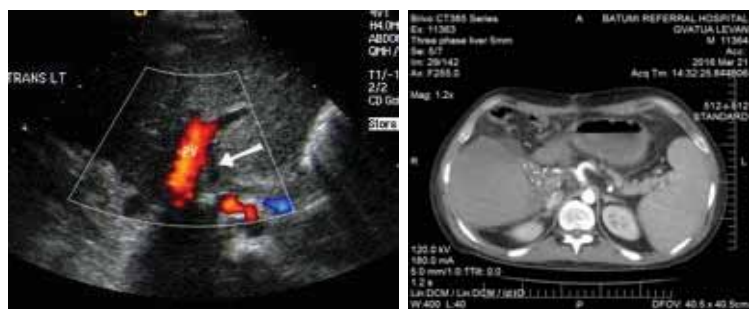
ოპერაციის საერთო ხანგრძლივობა 14 საათი და 35 წუთი. პოსტოპერაციულ პერიოდში რეციპიენტს პირვე-



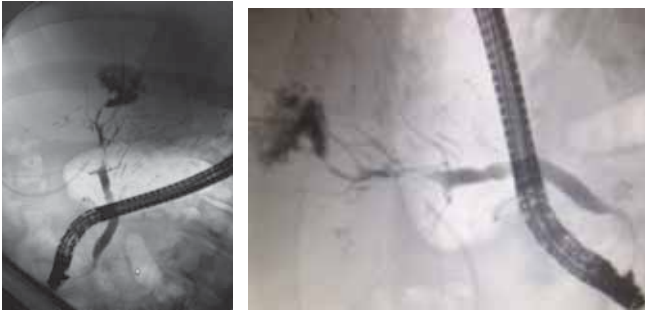**სურათი 9.** სანალვლე გზები სრულად იმპლანტირებულია (საკუთარ მასალაზე).

ლი კვირის ბოლოს ექოდოპლეროგრაფიულად ფიქსირდებოდა მაგისტრალური არტერიული ნაკადი, ხოლო ღვიძლ შიგნით არტერიული ნაკადი აღარ იზომებოდა. ჩატარებულ იქნა CT ანგიოგრაფიული კვლევა სადაც დადასტურდა ანასტომოზის მიდამოში კრიტიკული სტენოზი (სურათი 10. ა,ბ).

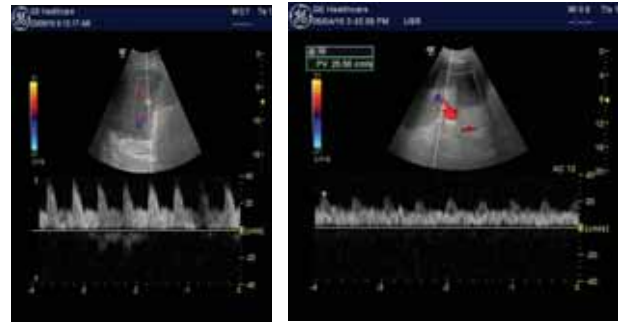
გამომდინარე იქედან, რომ დრო ძალიან მცირე იყო ოპერაციიდან და ენდოვასკულარულ ჩარევას შესაძლოა დიდი ზიანი გამოეწვია და ასევე ღვიძლის ფუნქციური სინჯები არ უარესდებოდა, სახეზე არ გვექონდა ღვიძლის პირველადი უფუნქციობა გადაწყვეტილი იქნა გაგვეგრძელებინა კონსერვატიული მდგომარეობა ნაკადის გაუმჯობესების. მეორე კვირის ბოლოსთვის პაციენტის მდგომარეობა რჩებოდა სტაბილური დინამიკაში მდგომარეობა უმჯობესდებოდა მიუხედავად იმისა რომ დოპლეროგრაფიულად კვლავ არ ისინჯებოდა არტერიული ნაკადი. CT ანგიოგრაფიაზე აღინიშნა ღვიძლშიგა არტერიული ნაკადის სუსტი გაუმჯობესება. მეოთხე კვირის ბოლოს პაციენტს დაეწყო შემცივნება ტკივილები შეწყდა ასციტური სითხის დენა მუცლის ღრუდან გამოუვლინდა ძლიერი ხასიათის ტკივილი ეპიგასტრიუმის მიდამოში. ჩატარებული ექოსკოპიური და CT ანგიოგრაფიული კვლევით გამოვლენილი იქნა სითხოვანი სეკვესტრი ღვიძლის ტრანზაქციის ზონაში დაახლოებით 1 ლიტრის ოდენობით გაკეთდა პერკუტანული დრენირება 17 Fr ზომის კათეტერით, საიდანაც მიღებული იქნა მღვრიე ჩირქოვანი ნალვლოვანი გამონადენი უახლოეს დღეებში გამონადენი დაიწმინდა და მხოლოდ ნალვლოვანი ხასიათის იყო დაახლოებით 125-150 მილილიტრი ოდენობის დღე-ღამეში. პარალელურად ექოსკოპიურად არც ღვიძლ შიგნით არც ღვიძლ გარეთ არტერიული ნაკადი არ ფიქსირდებოდა. სხვა კლინიკო ლაბორატორიული მონაცემები ნორმის ან ნორმისთან მიახლოებულ ფაღვლებში რჩებოდა, ამიტომაც მიღებული იყო გადაწყვეტილება არ გადავსულიყავით აქტიურ მოქმედებებზე. არტერიიდან თრომბექტომიის ან მისი რეანასტომირების მიზნით. ამ შემთხვევაშიც დაწყებული იქნა კონსერვატიული მკურნალობა მაღალი დოზით ანტიკოაგულანტიური და დეზაგრეგანტული თერაპია მაქსიმალური ჰემოდიალიზის ფონზე ერთი კვირის თავზე ნალვლის რაოდენობამ იმატა და მიაღწია 300-350 მილილიტრს რაც აჩენდა ეჭვს სანალვლე გზის მოსალოდნელი სტენოზირებით გართულებაზე ჩატარდა MRT ქოლანგიოგრაფია სადაც გამოიხატა სანალვლე გზები და ნალვლის თორმეტგოჯა ნაწლავში გადასვლა თუმცა აღინიშნა სავარაუდო სტენოზირების უბანი. რამოდენიმე დღეში ნალვლის



**სურათი 10. ა,ბ.** ღვიძლის არტერიის სუსტი პერიფერიული ნაკადი, რაც ღვიძლშიგ აღარ ფიქსირდება.



**სურათი 11. ა,ბ.** რეტროგრადული ქოლანგიოგრაფია ბუჭირება-მდე და მის შემდგომ.



**სურათი 12. ა,ბ.** დამაკმაყოფილებელი დოპლეროგრაფიული სურათი, როგორც ღვიძლამდელ ისე ღვიძლშიგა არტერიულ ნაკადში

დებეტის შეუცვლელად აღინიშნა აქოლიური განავალი პაციენტს გადაუდებლად ჩაუტარდა რეტროგრადული ქოლანგიოგრაფია სურათი 11.ა,ბ.

და ბუჭირება. მიგნებული იქნა სტენოზირების უბანი თუმცა მანიპულაციის დაწყებამდეც და რა თქმაუნდა ბუჭირების შემდგომ თორმეტგოჯაგოჯა ნაწლავში ნაღვლის კარგი დებეტი აღინიშნა. გადაწყდა სტენდის მოთავსების აუცილებლობა, თუმცა გამოკვლევიდან მეორე დრეს განვითარებულმა ქოლანგიტმა - ბილირუბინის მატებამ 85 მმოლ/ლ ტემპერატურა 39,5 ძლიერი შემცივნებით გახდა მიზეზი ამ ეტაპზე სტენდირებისგან თავის შეკავების. დაწყებულ იქნა დეესკალაციური ანტიბიოტიკო თერაპია მიეცა მაღალი მლალი დოზებით ურსო დეზოქსი ხორის მჟავა გაგრძელდა ასევე მაღალ დოზებში ანტიკოაგულანტური და დეზაგრეგანტული თერაპია მეოთხე დღეს ხოლანგიტის მოვლენებმა იკლო განმეორებით კატე ანგეოგრაფიის სურათზე აღინიშნა არტერიული ნაკადის გაუმჯობესება და მისი ღვიძლშიგა ნაკადის არსებობა რაც კიდევ ერთი კვირის თავზე დადასტურდა ეხო დოპლეროგრაფიით კვლევითაც (სურათი 12.ა,ბ.) ამ დროისათვის ნაღვლის დენა დრენაჟიდან სრულად შეწყდა ღვიძლის ფუნქციები და ბილირუბინის მაჩვენებლები ნორმალშიგა პაციენტი სრულად გამოჯანმრთელდა ამ ეტაპზე სანაღვლე გზების სტენდირებისგან თავი შეკავებული იქნა.

მართალია ჩვენი კლინიკური მასალა არ არის მნიშვნელოვანი რაოდენობის, მაგრამ მიუხედავად ამისა ის სრულად დაემთხვა მსოფლიოში მიღებულ სანაღვლე გზების და არტერიების გართულებების რაოდენობას ცოცხალი მარჯვენამხრივი ღვიძლის ტრანსპლანტაციის შემთხვევაში და შეადგინა  $2 \cdot 100 / 6 = 33,3\%$ , მაგრამ მნიშვნელოვანი და საყურადღებო ჩვენს კვლევაში იყო სწორედ ის, რომ მიუხედავად იმისა, რომ ორივე შემთხვევაში ფორმირებული იყო პრინციპულად განსხვავებული ტიპის სანაღვლე გზების ანასტომოზი ჩვენ მივიღეთ მსგავსი გართულება. და მსგავსი მკურნალობის

ფონზე ორთავე შემთხვევაში სასურველი შედეგი. ჩვენ შეგვიძლია ავლენიშნოთ ასევე მნიშვნელოვანი მოვლენა რომ ნაღვლდენის პათოლოგიის განვითარებას ორთავე შემთხვევაში წინ უსწრებდა ღვიძლის არტერიის ნაკადს შესუსტება ან თრომბოზი. ამ დამოკიდებულების მაღალი კორელაცია კიდევ ერთხელ დადასტურდა როდესაც სანაღვლე გზებში პრობლემა ერთ შემთხვევაში ოპერაციული გზით მეორე შემთხვევაში სანაღვლე გზების ბუჭირების (რეტროგრადული ხოლანგიოფიბროსკოპია) გზით გამოსწორდა არტერიული ნაკადის მნიშვნელოვანი ან სრული გაუმჯობესების ფონზე. რაც შეეხება არტერიულ ნაკადს მიუხედავად იმისა, რომ ვერც დოპლეროგრაფიულად და ვერც კატე ანგეოგრაფიით ჩვენ ვერ ვადასტურებდით მის ღვიძლშიგა პერფუზიას, მაგრამ პაციენტის ზოგადი მდგომარეობა კლინიკო მორფოლოგიური და ლაბორატორიული მონაცემების დინამიკა იყო დადებითი და ჩვენ არ გამოვიყენეთ არტერიაზე ინვაზიური ჩარევის მეთოდი და შემოვიფარგლეთ მხოლოდ კონსერვატიული მეთოდებით აღმოჩნდა საკმარისი ღვიძლშიგა პერფუზიის სრული აღდგენისათვის. მიღებული შედეგების გაანალიზებით ჩვენ შეგვიძლია გავაკეთოთ შემდეგი დასკვნები

**დასკვნები:**

1.იმ შემთხვევაში თუ ღვიძლშიგა არტერიული პერფუზია არ ფიქსირდება არცერთი ინსტრუმენტული კვლევით , მაგრამ პაციენტის კლინიკოლაბორატორიული მონაცემების დინამიკა არის დადებითი შესაძლებელია გამოყენებული იყოს აგრესიული კონსერვატიული თერაპია ინვაზიური ჩარევის ნაცვლად

2.დადასტურდა მაღალი კორელაცია ღვიძლშიგა არტერიული პერფუზიის ხარისხსა და ნაღვლის ნებისმიერი ტიპის ანასტომოზს შორის. სანაღვლე გზებზე ჩარევა მათი გაუმჯობესების მიზნით მიზანშეწონილია ღვიძლში არტერიული პერფუზიის გაუმჯობესების ფონზე ან მის შემდგომ.

## ლიტერატურა:

## References:

- Raia S, Nery JR, Mies S. Liver transplantation from live donors. *Lancet* 1988;ii:497.
- Lo CM, Fan ST, Liu CL, et al. Adult-to-adult living donor transplantation using extended right lobe grafts. *Ann Surg* 1997;226:261.
- Hiroto E, Satoshi T, Hironori H, et al. Present Status of ABO Incompatible Living Donor Liver Transplantation in Japan. *Hepatology* 2008; 47(1):143-52.
- DE Schaubela, CS Simab. The survival benefit of deceased donor liver transplantation as a function of candidate disease severity and donor quality. *Am J of Transplant* 2008;8:419-25.
- Dilip Chakravarty K., WC Lee, YY Jan et al. Liver Transplantation. Jaypee-Highlights Medical Publishers Inc., City of Knowledge, Bld. 237, Clayton, Panama City, Panama, Ph: (507)317-0160 © 2010, Jaypee Brothers Medical Publishers
- Cardillo M, De Fazio N, et al. Split and whole liver transplantation outcomes: A comparative cohort study. *Liver Transpl* 2006;12:402.
- H Yersiz, JF Renz, et al. One hundred in situ split-liver transplantations: A single-center experience. *Ann Surg* 2003;238:496.
- DG Maluf, RT Stravitz, et al. Adult living donor versus deceased donor liver transplantation: A 6-year single center experience. *Am J Transplant* 2005;5:149.
- KM Olthoff, RM Merion Ghobrial, et al. Outcomes of 385 adult-to-adult living donor liver transplant recipients: A report from the A2ALL Consortium. *Ann Surg* 2005;242:314.
- CL Liu, ST Fan, et al. Operative outcomes of adult-to-adult right lobe live donor liver transplantation: a comparative study with cadaveric whole-graft liver transplantation in a single center. *Ann Surg* 2006;243:404.
- Ploeg RJ, et al. Risk factors for primary dysfunction after liver transplantation-a multivariate analysis. *Transpl* 1993;55(4):807-13.
- Avolio AW, et al. Primary dysfunction after liver transplantation: donor or recipient fault? *Transpl proceed* 1993;31(1-2):434-36.
- International Working Party. Terminology for hepatic allograft rejection. *Hepatology* 1995;22:648-54.
- International Panel. Banff schema for grading liver allograft rejection: An international consensus document. *Hepatology* 1997;25:658-63.
- Greif F, Bronsther OL, Van Thiel DH, et al. The incidence, timing and management of biliary tract complications after orthotopic liver transplantation. *Ann Surg* 1994;219:40.
- Stratta RJ, Wood RP, Langnas AN, et al. Diagnosis and treatment of biliary tract complications after orthotopic liver transplantation. *Surgery* 1989;106:675.
- Pfau PR, Kochman ML, Lewis JD, et al. Endoscopic management of postoperative complications in orthotopic liver transplantation. *Gastrointest Endosc* 2000;52:55.
- Jeffrey GP, Brind AM, Ormonde DG, et al. Management of biliary tract complications following liver transplantation. *Aust N Z J Surg* 1999;69:717.
- Sutcliffe R, Maguire D, Mroz A, et al. Bile duct stricture after adult liver transplantation: A role for biliary reconstructive surgery? *Liver Transplantation*. 2004;10:928-34.
- Liu CL, Lo CM, Fan ST, et al. Safety of duct-to-duct biliary reconstruction in right-lobe live-donor liver transplantation without biliary drainage. *Transplantation* 2004;77:726-32.
- Gondolesi GE, Varotti G, Florman SS, et al. Biliary complications in 96 consecutive right lobe living donor transplant recipients. *Transplantation* 2004;77:1842-48.
- Todo S, Furukawa H, Kamiyama T. How to prevent and manage biliary complications in living donor liver transplantation? *J Hepatol* 2005;43:2-27.
- Hisatsune H, Yazumi S, Egawa H, et al. Endoscopic management of biliary strictures after duct-to-duct biliary reconstruction in right-lobe living-donor liver transplantation. *Transplantation* 2003;76:810-15.
- Zoepf T, Maldonado-Lopez EJ, Hilgard P, et al. Endoscopic therapy of posttransplant biliary stenoses after right-sided adult living donor liver transplantation. *Clin Gastroenterol Hepatol* 2005;3:1144-49.
- Ishiko T, Egawa H, Kasahara M, et al. Duct-to-duct biliary reconstruction in living donor liver transplantation utilizing right lobe graft. *Ann Surg*. 2002;236:235-40.
- Gomez R, Moreno E, Castellon C, et al. Choledochocholedochostomy conversion to hepatico-jejunostomy due to biliary obstruction in liver transplantation. *World J Surg* 2001;25:1308-12.
- Rerknimitr R, Sherman S, Fogel EL, et al. Biliary tract complications after orthotopic liver transplantation with choledochocholedochostomy anastomosis: Endoscopic findings and results of therapy. *Gastrointest Endosc* 2002;55:224-31.
- Moser MA, Wall WJ. Management of biliary problems after liver transplantation. *Liver Transpl* 2001;7:S46-S52
- Richter S, Mucke I, Menger MD, et al. Impact of intrinsic blood flow regulation in cirrhosis: maintenance of hepatic arterial buffer response. *Am J Physiol Gastrointest Liver Physiol* 2000;279:G454.
- Jakob SM, Tenhunen JJ, Heino A, et al. Splanchnic vasoregulation during mesenteric ischemia and reperfusion in pigs. *Shock* 2002;18:142.
- Jakob SM, Tenhunen JJ, Laitinen S, et al. Effects of systemic arterial hypoperfusion on splanchnic hemodynamics and hepatic arterial buffer response in pigs. *Am J Physiol* 2001;280:G819.
- Lautt W, Legare D, d'Almeida M. Adenosine as putative regulator of hepatic arterial flow (the buffer response). *Am J Physiol* 1985;248:H331.
- Zanotelli ML, Vieira S, Alencastro R, et al. Management of vascular complications after pediatric liver transplantation. *Transplant Proc* 2004;36:945-46.
- Totsuka E, Hakamada K, Narumi S, et al. Hepatic vein anastomotic stricture after living donor liver transplantation. *Transplant Proc* 2004;36:2252-54.
- Okuda K, Ohnishi K, Kimura K, et al. Incidence of portal vein thrombosis in liver cirrhosis. An angiographic study in 708 patients. *Gastroenterology* 1985;89:279.
- Nonami T, Yokoyama I, Starzl TE, et al. The incidence of portal vein thrombosis at liver transplantation. *Hepatology* 1992;16:1195.
- Shaked A, Busuttill RW. Liver transplantation in patients with portal vein thrombosis and central portacaval shunts. *Ann Surg* 1991;214:696.
- Davidson BR, Gibson M, Dick R, et al. Incidence, risk factors, management, and outcome of portal vein abnormalities at orthotopic liver transplantation. *Transplantation* 1994;57:1174.
- Settmacher U, Stange B, Haase R, et al. Arterial complications after liver transplantation. *Transpl Int* 2000;13:372.
- Abbasoglu O, Levy MF, Vodapally MS, et al. Hepatic artery stenosis after liver transplantation-incidence, presentation, treatment, and long term outcome. *Transplantation* 1997;63:250.
- Stange BJ, Glanemann M, Nuessler NC, et al. Hepatic artery thrombosis after adult liver transplantation. *Liver Transpl* 2003;9:612.
- Orons PD, Zajko AB. *Radiol Clin North Am* 1995;33:541.
- Starzl TE, Demetris AJ. Liver transplantation: A 31-year perspective, part I and II. *Curr Probl Surg* 1990;27:51.
- Drazan K, Shaked A, Olthoff KM, et al. Etiology and management of symptomatic adult hepatic artery thrombosis after orthotopic liver transplantation (OLT). *Am Surg* 1996;62:237.
- Merion RM, Burtch GD, Ham JM, et al. The hepatic artery in liver transplantation. *Transplantation* 1989;48:438.
- Goldstein RM, Secrest CL, Klintmalm GB, et al. Problematic vascular reconstruction in liver transplantation. Part I. Arterial. *Surgery* 1990;107:540.
- Sanchez-Bueno F, Robles R, Ramirez P, et al. Hepatic artery complications after liver transplantation. *Clin Transplant* 1994;8:399.
- Gunsar F, Rolando N, Pastacaldi F, et al. Late hepatic artery thrombosis after orthotopic liver transplantation. *Liver Transpl* 2003;9:605.
- Leonardi MI, Boin I, Leonardi LS. Late hepatic artery thrombosis after liver transplantation: clinical setting and risk factors. *Transplant Proc* 2004;36:967.
- Pastacaldi S, Teixeira R, Montalto P, et al. *Liver Transpl* 2001;7:75.
- Pungpapong S, Manzarbeitia C, Ortiz J, et al. *Liver Transpl* 2002;8:582.
- Snydman DR. Infection in solid organ transplantation. *Transpl Infect Dis* 1999;1(1):21-8.
- Singh N. Infectious diseases in the liver transplant recipient. *Semin Gastrointest Dis* 1998;9:136-46.
- Safdar N, Said A, Lucey MR, et al. Infected bilomas in liver transplant recipients: clinical features, optimal management, and risk factors for mortality. *Clin Infect Dis* 2004;39(4):517-25.

## ღვიძლის მარჯვენა ლობექტომია კავერნოზული ჰემანგიომის გამო

ბ. გვახარია, ს. დანდურიშვილი, მ. კილაძე, დ. ქარცივაძე

შ.პ.ს. ს. ხეჩინაშვილის სახელობის საუნივერსიტეტო კლინიკა

### THE LIVER RIGHT LOBECTOMY CAUSED BY CAVERNOUS HEMANGIOMA

G. GVAKHARIA, S. DANDURISHVILI, M. KILADZE, D. KARTSIVADZE

S. Khechinashvili University Clinic

#### რეზიუმე

ღვიძლის ყველა კეთილთვისებიანი წარმონაქმნს შორის ყველაზე მნიშვნელოვანი და საყურადღებო კავერნოზული ჰემანგიომაა. ჰემანგიომის სპონტანური რუბტურა იშვიათი, მაგრამ ძალზე დრამატული გართულებაა, რომელიც შეიძლება იყოს ფიზიკური შრომის, მშობიარობის ან სხვა მიზეზების შედეგი. ღვიძლის გაფართოვებული რეზექცია გახდა ღვიძლის პირველადი, მეტასტაზური სიმსივნეების და რიგი კეთილთვისებიანი წარმონაქმნების პირველადი მკურნალობის მეთოდი.

ღვიძლში კეთილთვისებიანი ახალწარმონაქმნები მეტად მრავალფეროვანია. ზოგიერთი მათგანი ექვემდებარება რეზექციას, სხვები – არა. კლინიციკების ვალდებულნი ვართ სკურპულოზურად გავერკვიოთ წარმონაქმნის ტიპი, რომელიც აზიანებს ღვიძლს და სრულყოფილად გამოვიყენოთ დიაგნოსტიკის და მკურნალობის ყველა მეთოდი. (1, 2)

დაავადების სიხშირიდან გამომდინარე, ღვიძლის კეთილთვისებიანი წარმონაქმნებს შორის, რომელიც იპყრობს ქირურგების ყურადღებას, ყველაზე მნიშვნელოვანი და საყურადღებო, კავერნოზული ჰემანგიომაა. იგი ფიქსირდება ყველა აუტოფსიის დაახლოებით 2%-ში. (2) ჰემანგიომის კლინიკური გამოვლინება დამოკიდებულია სიმსივნის ზომამზე, პარენქიმის დაზიანებაზე. ზოგჯერ სიმსივნე აღწევს გიგანტურ ზომებს და ეშვება მცირე მენჯში. ზოგჯერ აწვება ღვიძლს და დაბლა სწევს მას. ჰემანგიომა ხასიათდება ნელი ზრდით, რის გამოც პაციენტების ზოგადი მდგომარეობა დიდი ხნის განმავლობაში დამაკმაყოფილებელია. (1, 2) ჰემანგიომის სპონტანური რუბტურა იშვიათი, მაგრამ ძალზე დრამატული გართულებაა, რომელიც შეიძლება იყოს ფიზიკური შრომის, მშობიარობის ან სხვა მიზეზების შედეგი. (1)

არსებობს ღვიძლის გაფართოვებული რეზექციის ოთხი ტიპი:

1. ღვიძლის მარჯვენა ლობექტომია.
2. ღვიძლის მარცხენა ლობექტომია.
3. ღვიძლის მარჯვენა ტრისეგმენტექტომია.
4. ღვიძლის მარცხენა ლატერალური სეგმენტექტომია. (1)

თანამედროვე ქირურგიულ ჰეპატოლოგიაში პოსტოპერაციული ლეტალობის შემცირების გამო, აშშ-ს მონაცემებით იგი ვარიებს 3,2%-დან – 0,8%-მდე (სხვადასხვა კლინიკის მონაცემებით), ღვიძლის გაფართოვებული რეზექცია გახდა ღვიძლის პირველადი, მეტასტაზური სიმსივნეების და რიგი კეთილთვისებიანი წარმონაქმნების მკურნალობის არჩევის მეთოდი. (1, 2)

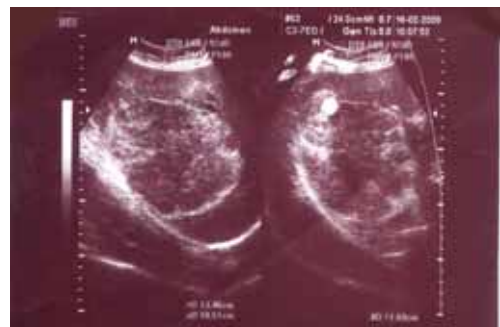
გვინდა წარმოგიდგინოთ შემთხვევა, რომელიც თავისი კლინიკური დიაგნოზით, დაავადების განვითარების დრამატიზმით და არაორდინალური ოპერაციული მკურნალობის ტაქტიკით შესაძლებელია ყურადღებას

#### Summary

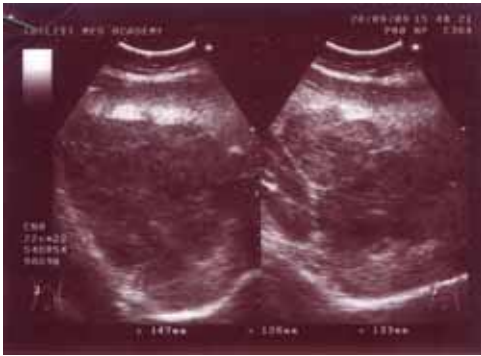
Among all nonmalignant tumors of liver, the most important and interesting could be cavernous hemangioma. Spontaneous rupture of hemangioma happens quite rarely. They could be mainly caused by physical activities, maternity or other reasons. Liver wide resection has become the main step of the treatment of liver primary, metastatic and some kind of non-malignant tumors.

იმსახურებს.

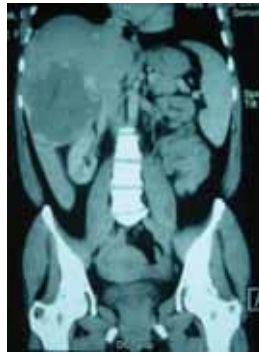ავადმყოფი ბ., 37 წლის, მომართა ჩვენს კლინიკას 2009 წელს ჩივილებით: ტკივილებით მარჯვენა ფერდქვეშა მიდამოში, რომელიც გაუძლიერდა ბოლო 1,5 თვის განმავლობაში, სიმძიმის შეგრძნებით, დისპეფსიური მოვლენების გაძლიერებით, საერთო სისუსტით. 1,5 წლის წინ ორსულობის დროს ჩაუტარდა გეგმიური ულტრასონოგრაფიული კვლევა, რომლის დროსაც, სრულიად შემთხვევით, დაუდგინდა, ღვიძლის მარჯვენა წილზე ძალზე დიდი ზომის 135x105x116მმ. წარმონაქმნი (სურათი 1), რომელიც ვერიფიცირებული იქნა როგორც ღვიძლის ჰემანგიომა. ვინაიდან ფიზიოლოგიური მშობიარობის დროს ჰემანგიომის სპონტანური რუბტურის რისკი მაღალი იყო, პაციენტს შეეთავაზა საკეისრო კვეთა. ოპერაცია გართულდა გინეკოლოგიური სეფსისით, რის შემდეგაც პაციენტის გადმოცემით ჩივილები კიდევ უფრო გაუმძაფრდა. ჩვენს კლინიკაში ამბულატორიული მომართვისას პაციენტს ჩაუტარდა განმეორებითი ექოლოკაციური კვლევა (სურათი 2), რომლის დროსაც დაფიქსირდა ჰემანგიომის ზომების მკვეთრი მატება – 150x126x130მმ. ჩაუტარდა CT კვლევა, სადაც დაფიქსირდა, რომ გიგანტური ჰემანგიომა მოიცავს V-VIII სეგმენტებს (სურათი 3, 4). ვინაიდან ჰემანგიომა ძალზე დიდ ზომებს აღწევდა და ბოლო 2 თვის განმავლობაში გამოიხატა ზრდის ტენდენცია მკვეთრი ალგიური სინდრომის თანდართვით, რაც ყველაფერი ქმნიდა სპონტანური რუბტურის დიდ საშიშროებას, პაციენტს შეეთავაზა ოპერაციული მკურნალობა.



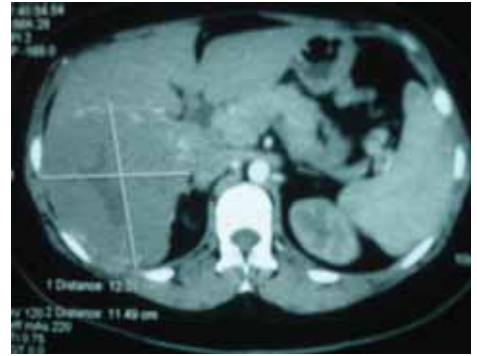სურათი 1.



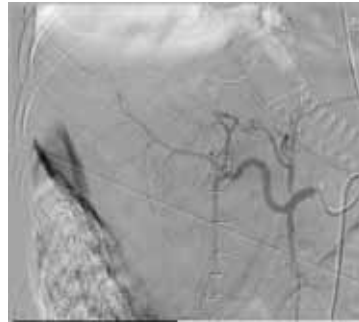
სურათი 2.



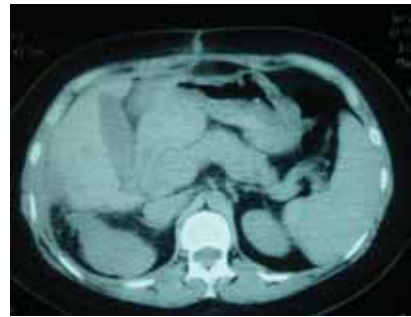სურათი 3.



სურათი 4



სურათი 5



სურათი 6

სათანადო მომზადების შემდეგ 18.12.2009 წ. წარმოებულ იქნა ოპერაცია. ღვიძლის მობილიზაციის დროს დრამატულად მოხდა ჰემანგიომის გასკდომა, რომლის დროსაც ერთ მომენტად, დროის მცირე მონაკვეთში, დაიკარგა ძალზე დიდი რაოდენობით სისხლი. ჰემანგიომის რუბტურის ადგილას მიტანილ იქნა 3 დიდი პირსახოცი, კომპრესიული ჰემოსტაზისთვის. ჰემოტრანსფუზიოლოგიური სამსახურის მიერ ერთრომასისა და კრიოპლაზმის ტრანსფუზიის მეშვეობით მოხერხდა მდგომარეობის მეტნაკლები სტაბილიზაცია. გადაწყდა ამ ეტაპზე ოპერაციის შეჩერება, პირსახოცების დატოვება მუცლის ღრუში, საოპერაციო ტრილოზის გაკერვა სიტუაციური ნაკერებით და ავადმყოფის გადაყვანა საოპერაციოდან ანგიოგრაფიულ კვლევაზე. თუ ცელიაკოგრაფიაზე დაფიქსირდებოდა კონტრასტის ღვიძლშიდა არტერიებსგარე ექსტრავაზაცია, რაც ნაკლებადსავარაუდო იყო, იქვე მოხდებოდა სისხლძარღვის (არტერიის) პლომბირება, შესაბამისი მომზადების შემდგომ რელაპაროტომიის და მარჯვენა ლობექტომიის წარმოება. უარყოფითი შედეგის შემთხვევაში – 72 საათიანი აქტიური მოცდა – ჰომოსტაზის მაქსიმალური კორეგირებით ინტენსიური თერაპიის განყოფილებაში და შემდგომი ოპერაციის წარმოება. ანგიოგრაფიულ კვლევაზე ექსტრავაზაცია არ დაფიქსირებულა (სურათი 5, მარჯვენა ლატერალურ ღარში მოჩანს პირსახოცები), რაც კიდევ ერთხელ ადასტურებს სიმსივნის ვენოზურ გენეზს.

21.XII.2009 წ. წარმოებულ იქნა განმეორებითი ოპერაცია, რელაპაროტომია- ღვიძლის მარჯვენა ლობექტომია. ოპერაცია სრულდებოდა „ Harmonic Scalpel“

– ის მეშვეობით. დიდი ყალიბის ტრიადებს დამატებით ვკერავდით ვიკრილის კვანძოვანი ნაკერებით. ღვიძლ-თორმეტგოჯას იოგი პერიოდულად გადაჭერილი იყო. ოპერაციის მსვლელობისას დაიკარგა დაახლოებით 2 ლ. სისხლი, რომლის შევსებაც ხდებოდა ინტრაოპერაციულად პერმანენტული ჰემოტრანსფუზიით. ოპერაციის ბოლოს ღვიძლთან მიტანილ იქნა ორი მეტრიანი ტამპონი, ტამპონების ქვევით ვინსლოვის ხვრელთან და ლატერალურ ღარში პოლივინილის ორი დრენაჟი.

პოსტოპერაციული პერიოდი მიმდინარეობდა ჰემოტრანსფუზიული თერაპიის ფონზე, ესხმებოდა კრისტალოიდები, უკეთდებოდა ტკივილგამაყუჩებლები, H2 ბლოკერები, დაბალმოლეკულური ანტიკოაგულანტები (ფრაქსიპარინი 0,4), ცილოვანი პრეპარატები, კრიოპლაზმა. ანტიბაქტერიული თერაპია წარმოდგენილი იყო როცეფინით. ლაბორატორიული მაჩვენებლები დღეების მიხედვით გამოიყურებოდა შემდეგნაირად:

პათომორფოლოგიური დიაგნოზი: ღვიძლის მულტინოდულური კავერნოზული ჰემანგიომა ნეკროზის უბნებით, ქრონიკული ინფილტრაციულ-პროლიფერაციული ანთებით და ფიბროზის რეგიონით. საკონტროლო CT კვლევაზე აღინიშნება სტაბილური მდგომარეობა, მოჩანს რეზექციის ზონა (სურათი 6). პაციენტი ჰოსპიტალიზაციიდან მე 14-ე დღეს გაეწერა ბინამზე. Wrilobis Sexorceba pirveladi daWimviT. 1 წლის შემდეგ თავს დამაკმაყოფილებლად გრძნობს, 2 წლის შემდეგ საკონტროლო რადიოლოგიურ კვლევაზე სიმსივნის რეციდივი არ ფიქსირდება.

**ლიტერატურა:**

**References:**

1. On Call Surgery – Gregg A. Adams, Stephen D. Bresnick, – 2nd ed. 2001.
2. Textbook Of Surgery – David C. Sabiston Jr., H. Kim Lyerly. 1992.

## ანაერობული კლოსტრიდიული პარაპროქტიტი გართულებული აიროვანი განგრენით, მუცლის წინა, გვერდით ზედაპირებზე და ნეკროზული ფასციომიოზით (კლინიკური დაკვირვება)

ნ. ლომიძე, თ. აბულაძე, გ. ჭილიფთარი, თ. დიდბარიძე, ი. გვასალია, ს. კასრაძე, გ. მკერვალიშვილი, გ. ნემსაძე, თ. ივანიშვილი, ნ. გოგოხია

თსსუ პირველი საუნივერსიტეტო კლინიკა

### CLOSTRIDIAL PARAPROCTITIS ABDOMINAL FRONT, LATERAL SURFACES OF THE SPREAD GAS GANGRENE, NECROSIS FASCIO-MYOSITIS (CLINICAL CASE)

N. LOMIDZE, T. ABULADZE, G. QILIPARI, T. DIDBARIDZE, I. GVASALIA, S.KASRADZE, Z.MKERVASHVILI, G. NEM-SADZE, T. IVANISHVILI, N.GOGOKHIA

The First University Clinic of TSU

#### რეზიუმე

ანაერობული კლოსტრიდიული ინფექცია პარაპროქტიტის ყველაზე მძიმე ფორმაა. დაავადების საინკუბაციო პერიოდი ძალზე მოკლეა და შეადგენს 3-დან 6 საათს, ზოგჯერ 1-2 დღეს. კლოსტრიდიული ინფექცია ვრცელდება დიდი სისწრაფით და წარმოქმნის აიროვან განგრენას, იწვევს უჯრედების და სხვა შუალედური სუბსტანციების დესტრუქციას, სისხლის მიმოქცევის მოშლას.

ინფექციის გამომწვევი: Clostridium septicum, უიშივათესი და უაღრესად ტოქსიური გრამდადებითი, სპორის წარმომქმნელი ობლიგატური ანაერობული ჩხირია, რომელიც სწრაფად პროგრესირებს და მიგრირებს, აზიანებს ყველა რბილქსოვილოვან სტრუქტურას (კუნთი, ფასცია), აპროდუცირებს ოთხ ტოქსინს, იწვევს აიროვან განგრენას, ინტრავასკულურ ჰემოლიზს, ქსოვილების ნეკროზს, სეპტიურ შოკს. ლეტალობის მაჩვენებელი 79-80% (2).

მხოლოდ სასწრაფოდ (გადაუდებლად) წარმოებული ოპერაციული ჩარევები ფართე განაკვეთებით დაზიანებული ქსოვილების ამოკვეთით, ნეკრექტომით, კიურიტაჟით, დრენირებით, სანაციით, ოქსიგენაციით, კტ კონტროლით, აგრეთვე ადეკვატურად წარმოებული მასშტაბური რეანიმაციული ღონისძიებები წარმოადგენს პოზიტიურ გამოსავალს კონკრეტულ კლინიკურ შემთხვევასთან მიმართებაში.

ანაერობული კლოსტრიდიული ინფექცია პარაპროქტიტის ყველაზე მძიმე ფორმაა. დაავადების საინკუბაციო პერიოდი ძალზე მოკლეა და შეადგენს 3-დან 6 საათს, ზოგჯერ 1-2 დღეს. კლოსტრიდიული ინფექცია ვრცელდება დიდი სისწრაფით და წარმოქმნის აიროვან განგრენას, იწვევს უჯრედების და სხვა შუალედური სუბსტანციების დესტრუქციას, სისხლის მიმოქცევის მოშლას.

გამომწვევი, ამ შემთხვევაში, Clostridium septicum – ობლიგატური ანაერობული ბაქტერია, სხვა სახეობის კლოსტრიდიებისაგან განსხვავებით (მაგ: Cl.perfringens) აეროტოლერანტია, აპროდუცირებს ოთხ უძლი-

#### Summary

Anaerobi Clostridial infection is the most severe form of the paraproctitis. The incubation period of it is very short from 3 to 6 hours, sometimes lasts for 1-2 days. Clostridial infectionis spread rapidly and forms gas gangrene, causes destruction of cells and other intermediate substances, destroys blood circulation. (1)

Described a clinical case is interesting because of the followings:

1. We are dealing with an extremely severe form of anaerobic infection – clostridial paraproctitis described in spontaneous gas gangrene, cellulitis, necrosisfasciomyositis, strong intoxication and septic shock on the abdominal front and lateral surfaces;

2. Infection addictive - Clostridium septicum, rare and highly toxic gram-positive, spore-forming, obligate anaerobic bacillus that progresses and migrates rapidly, affects all soft tissues (muscle, fascia), release four toxins, causes gas gangrene, intravascular hemolysis, tissue necrosis, septic shock. Mortality rate 79-80% (2). The positive clinical outcome is determined by:

A) Immediate (urgent mode) operation: wide excision of damaged tissues, necrectomy, curettage, wide drainage, readjustment, oxygenation through drainages, further additional surgical correction through CT control (necrectomy, readjustment, oxygenation, totally 10 operations), with wide bandages in operating block, with the support of anesthesiology ;

B) Identification of the damaged sections through properly constructed diagnostic algorithm, ultrasound and CT studies, infectious flora assessments, bacteriological monitoring carried out on the 1st-2nd-5th-7th-12th-15th-21st-25th day;

C) Adequately produced large-scale measures considering the markers for the level of severity (Apache scale), infection (procalcitonini), inflammation (CRP) and other markers of clinical and laboratory parameters;

D) Antibiotic therapy, by high-dose (Tienam, Vancomycin, Colomycin, Meropenem, Colistin), bacteriologically determining the sample local sensitivity permanent;

E) Joint, sociable, highly professional activities of the all structural bodies of a university clinic.

ერეს ტოქსინს: ალფა, ბეტა, გამა, დელტა. Cl. septicum შემოქმედებას ახდენს კუნთოვან-ფასციურ ქსოვილზე, იწვევს აირწარმოქმნას, ქსოვილების რღვევას ამორფული მასის სახით და ლობობას. კანი, ქსოვილების შემუშების შედეგად ლეზულობს ჯერ მოთეთრო ფერს, შემდეგ-მოყავისფრო, ბოლოს კი მორუხო-მოშავო ელფერს.

ძლიერი ტკივილი, ზოგადი მძიმე მდგომარეობა, ქსოვილების შემუშება და კანის ფერის შეცვლა, კრეპიტაციის ანუ აიროვანი ბუშტუკების „ტკაცა-ტკუცის“ გამოჩენით იბადება აზრი აიროვანი განგრენის არსებობაზე.

კლოსტრიდიული ინფექციის დადასტურება შესაძლებელია მხოლოდ დაზიანებული ქსოვილის (კუნთი, ფასცია) ნაჭრის ბაქტერიოლოგიური გამოკვლევით.

პაციენტი ა. მამაკაცი, 38 წლის, მკურნალობდა თსსუ პირველი საუნივერსიტეტო კლინიკის პროქტოლოგიის, ქირურგიის და რეანიმაციის დეპარტამენტებში ანაერობული კლოსტრიდიული პარაპროქტიტის, მუცლის წინა და გვერდით კედლებზე გავრცელებული აიროვანი განგრენის გამო. რამოდენიმე დღით ადრე იგი ოპერირებულია მწვავე ნალისმაგვარი პელვიორექტული პარაპროქტიტის გამო. ინფექციის გამომწვევი იყო ნაწლავის ჩხირი (*enterobacter cloacae*). მესამე დღეს გაეწერა გაუმჯობესებულ მდგომარეობაში.

ხუთი დღის შემდეგ პაციენტი შემოდის საუნივერსიტეტო კლინიკის ER განყოფილებაში ძლიერი აბდომინური ტკივილით და მუცლის შებერილობით, გულის რევით, ჰექტიური, ცხელებით (39-40°C), დიზურიული მოვლენებით, ზოგადი მძიმე მდგომარეობით.

ობიექტურად: ენა მშრალი, ყლაპვა თავისუფალი, მუცელი ზომიერად შებერილი, წინა კედელი შეშუპებული, კანი ფერმკრთალი, პალპაციით მტკივნეული. ღვიძლი გამოდის ნეკნთა რკალიდან, ელენთა არ ისინჯება, ბლუმბერგის სიმპტომი უარყოფითი. შორისის და ყითას არხის ტრილობიდან აღენიშნება მცირე სეროზულ-ჰემორაგიული გამონადენი, კიდეები შეშუპებული, ამპულა თავსუფალი.

ურგენტულ რეჟიმში ჩატარდა მუცლის და მცირე მეზის ულტრაბგერითი, კომპიუტერულ ტომოგრაფიული კვლევები, კლინიკური, ბიოქიმიური, იმუნოფერმენტული კვლევები, ინფექციის და ანთების ხარისხის განმსაზღვრელი მარკერების შესწავლა.

ზოგადი მძიმე მდგომარეობიდან გამომდინარე, კტ გამოკვლევების საფუძველზე ეჭვი იქნა მიტანილი მუცლის წინა და გვერდით კედლებზე ექსტრაპერიტონეალურად გავრცელებულ აიროვან განგრენაზე (სურათი 1).

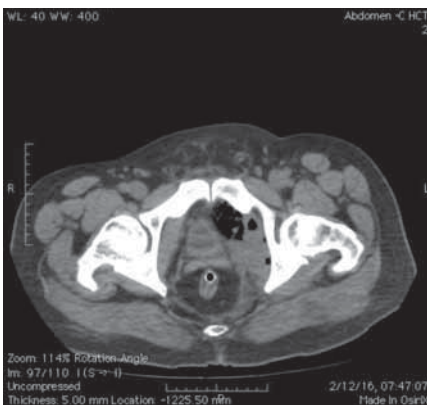ენდოტრაქეალური ნარკოზით წარმოებულია სასწრაფო ოპერაცია: ქვედა – მუცლის წინა კედელზე შუაქვედა ექსტრაპერიტონეული განაკვეთით და განაკვეთით მარცხენა საზარდულისკენ და შორისის მხრიდან

პელვიორექტული სივრცის გავლით, მოხერხდა გვირახის ჩამოყალიბება მუცლის წინა კედელსა და შორის შორის. გაიხსნა ინფექციის კერა, საიდანაც გადმოიღვარა მყაყე სუნის ბუშტუკოვანი მოყავისფრო ფერის მასა, აღენიშნება მუცლის სწორი და ირიბი კუნთების ნეკროზულ-დესტრუქციული ფასციომიოზიტი, რბილი ქსოვილები „ბინძური“ რუხი ფერის (სურათი 2, 3), ქსოვილებიდან წარმოებულია და სისხლქონვადობა არ შეიმჩნევა ვიზუალურად სისხლძარღვთა ქსელი დათრომბის გამო. წარმოებულია დაზიანებული ქსოვილების ამოკვეთა, ნეკრექტომია, კიურეტაჟი, ფართე დრენირება, სანაცია ანტისეპტიკებით. ამოჭრილი კუნთოვან-ფასციური ბიოპტატები გაიგზავნა ბაქტერიოლოგიურ გამოკვლევაზე. ამოითესა *Clostridium septicum* 10<sup>7</sup>/ml.

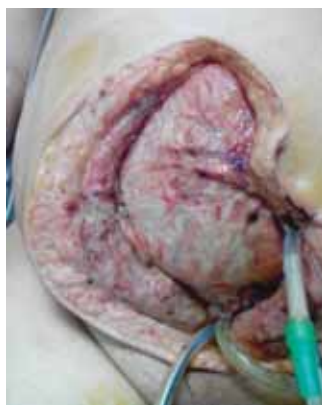მკურნალობა გაგრძელდა რეანიმაციის დეპარტამენტში, იზოლირებულ ბოქსში. პაციენტი იმყოფება მართვით სუნთქვაზე, ზოგადი მდგომარეობა უკიდურესად მძიმეა, აღენიშნება ძლიერი ინტოქსიკაცია და სეპტიური შოკი (აპაჩის სკალით – 38%, C-რეაქტიული ცილა (CRP) 360 მგ/ლ).

მიმდინარეობდა ინტენსიური რეანიმაციული ღონისძიებები (საინფუზიო შესაბამისი საშუალებებით, ცილოვანი კომპონენტებით, ჰემოტრანსფუზია და სხვა), მაღალი დოზებით ანტიბიოტიკოთერაპია (ტიენამი, ვანკომიცინი, კოლომიცინი), ინტოქსიკაციის ხარისხის განმსაზღვრელი (აპაჩის სკალა), ინფექციის ხარისხის (პროკალციტონინი), ანთების ხარისხის (CRP –რეაქტიული ცილა) მარკერების და ინტრააბდომინური წნევის მაჩვენებლების რეგულარული მონიტორინგი.

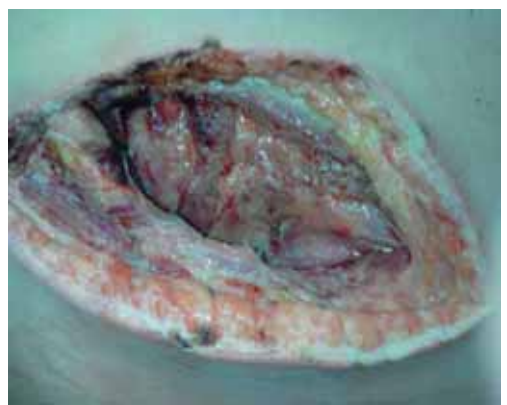განმეორებითი კტ კვლევის კონტროლით (სულ ჩატარდა რვა კტ კვლევა) იდენტიფიცირებულია აეროვანი ბუშტუკების გავრცელება მუცლის მარცხენა გვერდით კედელზე (სურათი 4), რის გამოც შემოსვლიდან მე-3 და მე-5 დღეს წარმოებულია დამატებითი ქირურგიული ჩარევა (სულ 10 ოპერაცია): მუცლის წინა და გვერდით ზედაპირზე – პარარექტული, სპიველის, წინა და უკანა აქსილარულ ხაზებზე ფართე განაკვეთებით წარმოებულია ჩირქგროვების დრენირება – სანაცია, ნეკრექტომია, ფასციომიოზიტექტომია (სურათი 5). ტრილობები – მორუხო ფერის ნადებებით, შეიმჩნევა მცირე



სურათი 1. კომპიუტერული ტომოგრაფია, აქსიალური ტრილი, მარცხნივ შიგნითა დამხურავი კუნთის პროექციაზე ვლინდება აირის სიმკვრივის მასები.

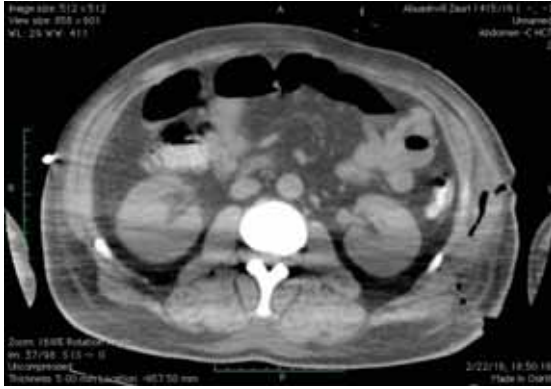

სურათი 2. ინფექციის გავრცელება მუცლის წინა კედელზე



სურათი 3. ინფექციის გავრცელება მუცლის გვერდითა კედელზე





**სურათი 4.** კტ აქსიალური ტრილი. მარცხნივ XI-XII ნეკნის დონეზე, კანქვეშა ცხიმოვანი ქსოვილის პროექციაზე ვლინდება არათანაბრად განაწილებული აირის სიმკვრივის მასები.

სისხლქონვადობა, ბაქტერიული კვლევით იგივე გამო-  
მწვევი - Clostridium septicum.

შემოსვლიდან მე-12 დღეს გულმკერდის და მუცლის  
კტ კვლევის საფუძველზე ქსოვილების ინფილტრაცია  
შემცირებულია, აეროვანი განგრენის გავრცელება არ  
ვლინდება.

ჭრილობების ყოველდღიური სანაცით და სათანა-  
დო დამუშავებით, როგორც მუცლის წინა და გვერდითა  
და შორისის ჭრილობები სუფთავდება. ინფილტრაცია  
და გამონადენი კლებულობს. გამოჩნდა სალი კუნთო-  
ვანი ქსოვილები.

მე-15 დღეს ჭრილობიდან აღებული ნაცხის ბაქტე-  
რიოლოგიური კვლევით კლოსტრიდიული ინფექცია  
არ აღენიშნება. ზოგადი მდგომარეობა გახდა სტაბი-  
ლური. აღენიშნება ცხელების ერთეული ეპიზოდი. CRP  
შემცირდა - 80 მგ/ლ.

ყველა მანიპულაცია-ოპერაცია/შეხვევა სრულდება  
ზოგადი ანესთეზიოლოგიური მხადაჭერით (ანაერობუ-  
ლი ინფექციის გამო რეგიონალურ ანესთეზია არ გამო-  
ყენებულა). მიმდინარეობდა პერმანენტული მონიტო-  
რინგი - ჭრილობიდან აღებული მასალის სპეციალურ  
დახურული კონტეინერებით, უჟანგბადო პირობებში  
იგზავნებოდა ბაქტერიოლოგიურ გამოკვლევაზე. მე-18  
დღეს შესრულდა პუნქციური ტრაქეოსტომია ბრონქო-

სკოპიის კონტროლით.

მე-20 და 24-ე დღეებში ჩატარდა საკონტოლო კტ  
კვლევები, სადაც ჭრილობებში პათოლოგიური ცვლი-  
ლებები არ ვლინდება. ობიექტურად ყველა ჭრილობა  
დასუფთავებულია, რბილი ქსოვილები ჯანსაღი ფერის,  
გამონადენი მხოლოდ სეროზული.

ერთობლივი რეანიმაციულ-ქირურგიული ღონი-  
სძიებების შედეგად 25-ე დღიდან შეიმჩნა დადებითი  
დინამიკა. ჭრილობები სუფთაა, ანაერობული მიკროფ-  
ლორა არ ამოითესა. ჰემოდინამიური მონაცემები დას-  
ტაბილდა, დიურეზი ადეკვატური, ეძლევა ენტერალური  
კვება, დეფეკაცია ნორმალური.

28-ე დღეს მდგომარეობა შეიძლება შეფასდეს და-  
მაკმაყოფილებლად. ჭრილობების კიდეები მიახლოე-  
ბულია კვანძოვანი ნაკერებით (სურათი 6).

30-ე დღეს შეწყდა პრესორით, შემდეგ კი რესპირა-  
ტორით მხარდაჭერა. ტრაქეოსტომიული მილიდან მი-  
ეწოდება დატენიანებული ჟანგბადი - SpO<sub>2</sub> - 98%, RR  
- 19. პაციენტი წამომჯდარია საწოლში.

33-ე დღეს ამოღებულია ტრაქეოსტომიული მილი,  
სუნთქვა თავისუფალი, კლინიკური და ლაბორატორი-  
ული მონაცემებით ინფექციის ნიშნები არ აღენიშნება.  
პაციენტი გადმოყვანილია ქირურგიულ სტაციონარში.  
გრძელდება სიმპტომური მკურნალობა ანტიკოაგულა-  
ნტების პრევენციული დოზებით. ჭრილობები გაიკერა  
მთლიანად კვანძონები ნაკერით (სურათი 7).

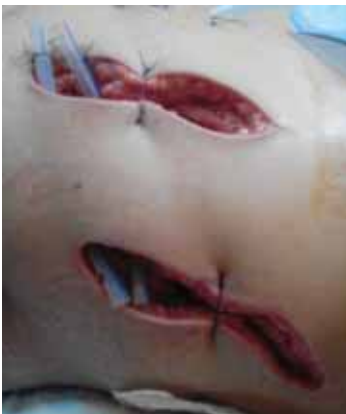38-ე დღეს პაციენტი დამაკმაყოფილებელ მდგო-  
მარეობაში გაწერილია ბინაზე, სათანადო რეკომენდა-  
ციებით და დარიგებებით.

**დასკვნა:**

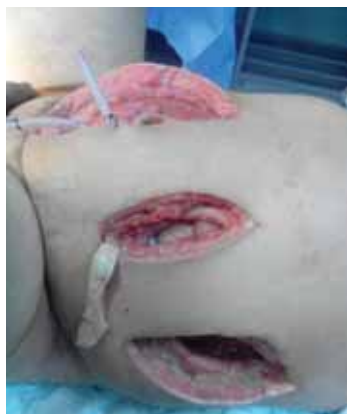აღწერილი კლინიკური შემთხვევა საინტერესოა  
იმით, რომ:

საქმე გვაქვს ანაერობული ინფექციის უკიდურესად  
ძიმი ფორმასთან \_ კლოსტრიდიულ პარაპროქტიტ-  
თან მუცლის წინა და გვერდით ზედაპირებზე გავრცე-  
ლებული აიროვანი განგრენით, ნეკროზული ფასცი-  
ომიოზიტით, ძლიერი ინტოქსიკაციით და სეპტიკური  
შოკით.

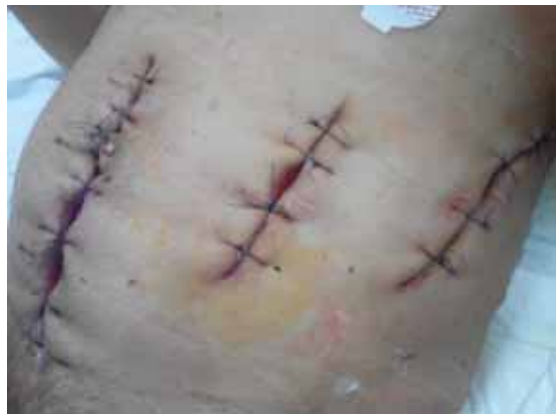კლინიკური შემთხვევის პოზიტიური გამოსავალი  
განპირობებულია:



**სურათი 5.** მუცლის წინა და გვერ-  
დითი კედლის ჭრილობები



**სურათი 6.** ჭრილობების კიდეების  
მიახლოება კვანძოვანი ნაკერით



**სურათი 7.** გაკერილი ჭრილობები

ა) სასწრაფოდ (ურგენტულ რეჟიმში) წარმოებულ ოპერაციით: ფართე განაკვეთებით დაზიანებული ქსოვილების ამოკვეთა, კიურიტაჟი, დრენირება, სანაცია, ოქსიგენაცია, შემდგომი დამატებითი ქირურგიული კორექციებით კტ კონტროლით (სულ 10 ოპერაცია), გაფართოებული შეხვევებით საოპერაციო ბლოკში, ანესთეზიოლოგიური მხარდაჭერით;

ბ) სწორად აგებული დიაგნოსტიკური ალგორითმით, ბაქტერიოლოგიური მონიტორინგით (1-2-5-7-12-15-21-25) დღეები ულტრაბგერითი და კტ კვლევებით,

დაზიანებული უბნების იდენტიფიკაციით;

გ) ადეკვატურად წარმოებული მასშტაბური რეანიმაციული ღონისძიებებით;

დ) ანტიბიოტიკოთერაპიით მაღალი დოზებით (ტიენამი, ვანკომიცინი, კოლომიცინი), ბაქტერიოლოგიურად ნიმუშის ლოკალური მგრძობელობის პერმანენტული განსაზღვრით;

ე) საუნივერსიტეტო კლინიკის ყველა სტრუქტურული რგოლის ერთობლივი, კომუნიკაბელური, მაღალი პროფესიული საქმიანობით.

#### ლიტერატურა:

#### References:

1. Cohen J, Powderly WG. Infectious Diseases, 3rd edn. Mosby, Elsevier: St Louis, MO; London 2010
2. "Practice Guidelines for the Diagnosis and Management of Skin and Soft Tissue Infections: 2014 Update by the

infectious Diseases Society of America". Clin Infect Dis 59: 147-59. 2014-06-18. doi: 10.1093/cid/ciu296. PMID 24947530. Retrieved 2015-03-06.



ორი წელია თბილისში სამკურნალო დაწესებულებების ქსელში ჩაერთო სამედიცინო ცენტრი „ლანცეტი“ რომელიც დააფუძნა საქართველოს მკვიდრმა ეროვნებით ამერბაიჯანელმა ქირურგმა პროფესორმა ფარმან ჯეინარლიმ. ცენტრის ინფრასტრუქტურა და სამედიცინო აპარატურით აღჭურვა თანამედროვე სტანდარტებისაა. აქ წარმოდგენილია ქირურგიული სპეციალობების თითქმის სრული სპექტრი, სადიაგნოზო საშუალებათა, როგორც ლაბორატორიული ისე რადიოლოგიური დიაგნოსტიკის მსოფლიოში არსებული ყველა თანამედროვე მეთოდი და შესაბამისი აპარატურა.

ცენტრის ხელმძღვანელობა ამყობს რეგიონში საუკეთესო ტრანსპლანტოლოგიური განყოფილებით რომელიც აღჭურვილია სათანადოდ, მაგრამ ტრანსპლანტოლოგთა ადგილობრივი კადრების არ არსებობის გამო სრულიად არ იტვირთება.

უკვე, თითქმის, სრული დატვირთვით მუშაობენ: თორაკო - აბდომინალური, კარდიოქირურგიული, ნეიროქირურგიული, ტრავმატოლოგიური, თვალის სნეულებათა და სხვა განყოფილებები.

სამედიცინო ცენტრი „ლანცეტი“ ჩაბმულია ომის ვეტერანთა სამედიცინო მომსახურების საქმეში.

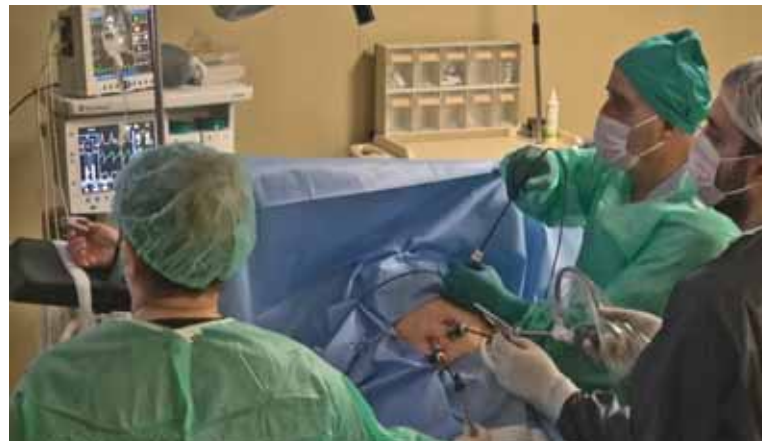## ზოგადი ქირურგიის განყოფილება

თანამედროვე მაღალტექნოლოგიური აპარატურა და ხელსაწყოები იძლევა საშუალებას ჩატარდეს მუცლის და გულმკერდის ორგანოებზე, თითქმის, ყველა ურთულესი ქირურგიული ჩარევა.

განყოფილება დაკომპლექტებულია ქირურგებისა და საშუალო სამედიცინო პერსონალის კვალიფიციური კადრებით.

განყოფილების ხელმძღვანელია გამოცდილი ქირურგი, მედიცინის დოქტორი თეიმურაზ მგელიაშვილი.

აქვე აქტიურ ქირურგიულ საქმიანობას ეწევა სამედიცინო ცენტრ „ლანცეტის“ დამფუძნებელი ცნობილი ქირურგი პროფესორი ფარმან ჯეინარლი.



## კარდიოქირურგიული განყოფილება

ტარდება გადაუდებელი და გეგმიური ოპერაციები გულსა და მაგისტრალურ სისხლძარღვებზე:

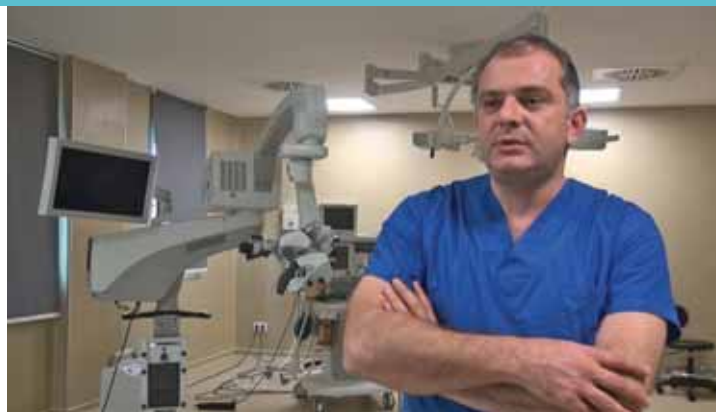დანერგილია:

1. კორონალური შუნტირება: მომუშავე გულზე ახ ხელოვნური სისხლის მიმოქცევის პირობებში.
2. სარქველის პლასტიკა და პროტემირება: აორტალური სარქველის, აღმავალი აორტის და აორტის სარქველის პროტემირება.
3. კორონალური შუნტირება სარქველის პროტემირებასთან და პლასტიკასთან ერთად.
4. აგრეთვე სხვადასხვა კარდიოქირურგიული ოპერაციები:

ანევრიზმის რეზექცია/პლიკაცია, პარკუჭთაშუა ძგიდის დეფექტის აღდგენა, წინაგულთაშუა ძგიდის დეფექტის აღდგენა, აღმავალი აორტის პლასტიკა/პროტემირება, გულის სიმსივნის (მიქსომა) ამოკვეთა და სხვა.

## ნეიროქირურგიული განყოფილება

1. თავის ტვინის სისხლძარღვოვანი პათოლოგიების ღია ქირურგიული და ენდოვასკულური მეთოდით მკურნალობა.
2. თავის ტვინის ღრმად მდებარე და ქალა-ფუძის სიმსივნეების ქირურგიული მკურნალობა
3. ჰიპოფიზის ადენომების ტრანსნაზალური - ენდოსკოპიური მეთოდით ამოკვეთა.
4. ჰიდროცეფალის ენდოსკოპიური მეთოდით მკურნალობა.
5. საფეთქლის წილის ეპილეფსიის (ფარმაკორეზისტენტული გულყრების) ქირურგიული მკურნალობა.
6. სამწვერა ნევრალგიის, ჰემოფაციალური სპაზმის და ენა - ხახის ნევრალგიის ქირურგიული მკურნალობა.
7. ხერხემლის სვეტის დეგენერაციული დაავადებების (მაღთაშუა დისკის თიაქარი, სპინალური სტენოზი, სპონდილოლისთეზი) ქირურგიული მკურნალობა და ინსტრუმენტაცია



## თვალის სნეულებათა განყოფილება

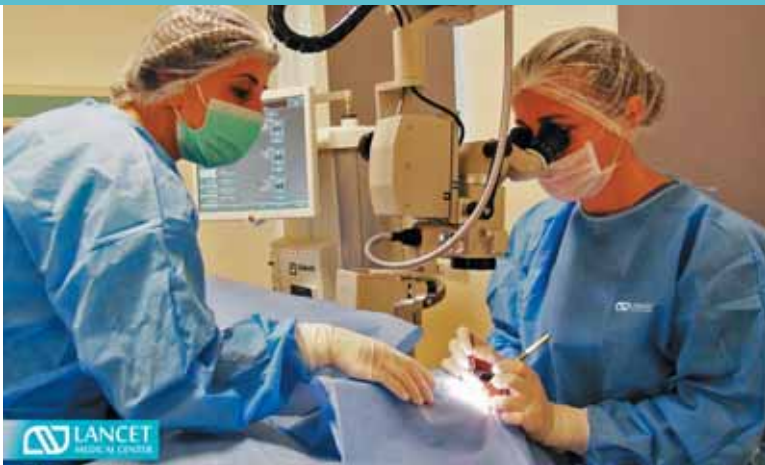ოფთალმოლოგიური ქირურგიული მომსახურება;

კატარაქტა (ფაკოემულსიფიკაცია - ოპერაციის უნაკერო მეთოდი, თვალშიგა ბროლის ზუსტი ინდივიდუალური კალკულაცია, შერჩევა. ფაკოემულსიფიკატორი; Whitestar signature – AMO); გალუკომა; ოკულოპლასტიკა; ონკოლოგიური დაავადებები; ტრავმული დაზიანებები; სიელმე; საცრემლე გზების თანდაყოლილი და შექნილი პათოლოგიები; თვალის თანდაყოლილი პათოლოგიები; ინტრავიტეა-

ლური ინექცია.

ოფთალმოლოგიური ლაზერული ქირურგია:

- ბადურის დაავადებები (შაქრიანი დიაბეტი, ბადურის სისხლძარღვთა ოკლუზია, პერიფერიული ქორიორეტინული დისტროფიები და სხვა)
  - გლაუკომა (ირიდოპლასტიკა, ტრაბეკულოპლასტიკა)
- სასწრაფო/გადაუდებელი ოფთალმოლოგიური მომსახურება; უცხო სხეული, ტრამვა, დამწვრობა.



## თბილისის სახ. სამედიცინო უნივერსიტეტის სტუდენტის კუთხე

### რედკოლეგიისგან:

თბილისის სახ. სამედიცინო უნივერსიტეტის მედიცინის ფაკულტეტის III კურსის სტუდენტი რომან გამთენაძე 20015 წლის სექტემბრიდან სწავლიდან თავისუფალ საათებში ხშირად ესწრება სამედიცინო ცენტრ „იუნონა“ში ამბულატორიული პაციენტების გასინჯვას, სხვადასხვა ოპერაციებს. რ. გამთენაძე გაწვევიანდასაქართველოს გრიგოლ მუხაძის სახელობის ქირურგიულ საზოგადოებაში და სისტემატურად ესწრება მის სხდომებს. თანამშრომლობს საზოგადოების გამგეობასთან და ჟურნალ „საქართველოს ქირურგიის მაცნეს“ რედკოლეგიასთან. ჩართულია ორგანიზაციული საკითხების მოგვარებაში.

სტუდენტი რ. გამთენაძე დაესწრო ავადმყოფ ო.ე-ს მიღებას, დიაგნოსტიკის და საოპერაციოდ მომზადების პროცესს და ოპერაციას.

რადგან ეს შემთხვევა კლინიკურად იყო იშვიათი და საინტერესო კლინიკამ მიანდო მას ამ შემთხვევის აღწერა. ჟურნალში პუბლიკაციისათვის მუშაობა განხორციელდა კლინიკა „იუნონას“ ქირურგ-გინეკოლოგის, მედიცინის დოქტორის მაკა დარასელიას ხელმძღვანელობით.

რედკოლეგია მოწოდებულია მიიღოს გამოსაქვეყნებლად სტუდენტური ნამუშევრები ხელმძღვანელების რეკომენდაციით ან უნივერსიტეტის სტუდენტთა სამეცნიერო საბჭოს წარდგინებით.

## ორსულობის დადგენის მიზნით ჩატარებული ექოსკოპიური კვლევის დროს აღმოჩენილი მარცხენა საკვერცხის გიგანტური კისტომის მარცხენა საკვერცხის გიგანტური კისტომა

### რ. გამთენაძე

თბილისის სახელმწიფო სამედიცინო უნივერსიტეტი  
სამედიცინო ცენტრი „იუნონა“

## GIGANTIC CYSTOMA OF THE LEFT OVARY DISCOVERED DURING ECHOSCOPIC EXAMINATION TAKEN TO IDENTIFY PREGNANCY

GAMTENADZE R.

Tbilisi State Medical University  
Medical Center “Junona”

### რეზიუმე

ორსულობის დადგენის მიზნით ჩატარებული ექოსკოპიური კვლევის დროს პაციენტს მცირე ვადის ორსულობასთან ერთად აღმოაჩნდა მარცხენა საკვერცხის გიგანტური ცისტა ზომით 60 X60სმ, რომელიც მოიცავდა თითქმის მთელს მუცლის ღრუს ეპიგასტრიუმის არიდან საშვილოსნოს ფუძემდე. გაკეთდა ოპერაცია მარცხენამხრივი საღმინგოლორექტომია ენდოტრაქეალური ნარკოზით-ლაპაროტომიულად, რადგან კისტის ზომები არ იძლეოდა ლაპაროსკოპიის ჩატარების საშუალებას. ოპერაციის შემდგომი პერიოდი წარმართა გართულებების გაეწერა ბინაზე მე-4 დღეს. დამაკმაყოფილებელ მდგომარეობაში. მორფოლოგიური დიაგნოზი: მარცხენა საკვერცხის სეროზული ცისტადენომა. ამ ეტაპზე პაციენტი არის 33კვ. ორსული, თავს კარგად გრძნობს, იმყოფება ამბულატორიული მეთვალყურეობის ქვეშ.

პაციენტი ო.ე. 29 წლის, ისტ. N 633 მიმართა სამედიცინო ცენტრ „იუნონას“ ორსულობის დადგენის მიზნით. ჩაიტარა ულტრაბგერითი კვლევა, სადაც მცირე ვადის ორსულობასთან ერთად აღმოაჩნდა მუცლის ღრუში დიდი ზომის სითხოვანი შიგთავისი მქონე დიდი ზომის სიმსივნური წარმონაქმნი: თითქმის მთელ მუცლის ღრუში (ეპიგასტრიუმის არიდან საშვილოსნოს ფუძემდე) ისახება გიგანტური ზომის ერთკამერიანი ცისტა ზომით 484 417მმ შიგთავისი ერთგვაროვანი მცირედი

### Summary

In order to establish a pregnancy by ultrasound conducted examination of patient with short term pregnancy occurred agiant left ovarian cyst with the size of 60 X60 cm, which covered almost the entire abdominal cavity from the uterus to the epigastric area. The operation was made: left-salpingo-ooprectomy by laparotomy approach, because the cyst measures has not allowed the (m)] opportunity of laparoscopy. Postoperative period proceeded without complications. Patient was discharged from the hospital home on the 4th day in satisfactory condition. Morphological diagnosis: left ovarian serous cystadenoma. At this point the patient is 30 weeks Pregnant, feels good, is under outpatient follow-up.

შენაწონით, ცისტა ხასიათდება თხელი გარსით, რომლის სისქე 2მმ. ცისტის სიდიდის გამო მუცლის ღრუს პარენქიმული ორგანოების დათვალიერება ვერ ხერხდება. ვერ მოხერხდა ცისტის ორგანოკუთვნილების განსაზღვრა.

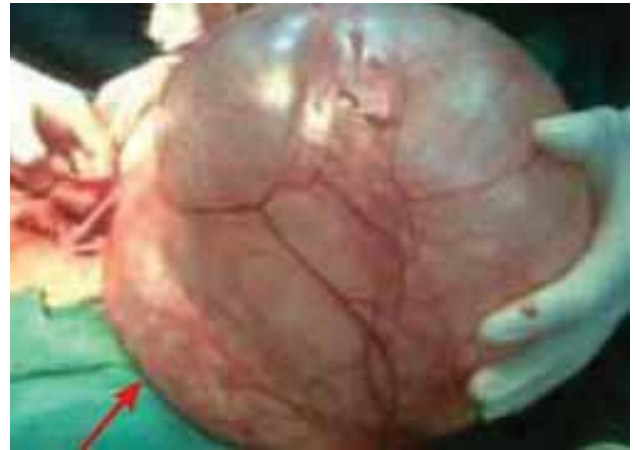
საშვილოსნოს ღრუში ისახება ერთი სანაყოფე პარკი, საშუალო დიამეტრით 12მმ, შეესაბამება 5-5,5 კვირის ორსულობას). პარკში ამ ეტაპზე ემბრიონის ვიზუალიზაცია ვერ ხერხდება.

პაციენტი გაიხიზა ქირურგის და გინეკოლოგის მიერ. ეჭვი იქნა მიტანილი საკვერცხის კისტომაზე და პაციენტი მომზადდა სასწრაფო დაყოვნებული ოპერაციისთვის, დედის ინტერესებიდან გამომდინარე, მიუხედავად მცირე ვადის ორსულობისა.

აღსანიშნავია, რომ პაციენტს არ ქონდა გამოკვეთილი ჩივილები. დეტალური გამოკითხვისას გაირკვა, რომ ის უჩიოდა პერიოდულ ყრუ ხასიათის ტკივილებს წელისა და მუცლის არეში, სიმძიმის შეგრძნება, ასევე აღნიშნავდა მუცლის ზომში ზრდას, თუმცა ამას უკავშირებდა წონაში მომატებას.

ორსულობა იყო პირველი. ობიექტურად: ზოგადი მდგომარეობა დამაკმაყოფილებელი, კანი და ხილული ლორწოვანი გარსები ფიზიოლოგიური შეფერილობის, ენა სველი, სუფთა, რეგიონული ლიმფური კვანძები არ არის გადიდებული. მუცელი დიდი ზომის, ისმჯება ელასტიური კონსისტენციის სადა ზედაპირის წარმონაქმნი ჭიპის ზემოთ 5სმ-ზე, მოძრაობაში შემზღული, უმტკივნეულო. ბლუმბერგის სიმპტომი უარყოფითი, შარდვა თავისუფალი, პასტერნაკის სიმპტომი უარყოფითი ორივე მხარეს. დაისვა დიაგნოზი: ქალის სასქესო ორგანოს გაურკვეველი ან უცნობი ქცევის სიმსივნე. პაციენტი მომზადდა საოპერაციოდ. ჩაუტარდა ლაბორატორიული კვლევები: სისხლის ჯგუფი და რეზუსი, სისხლის საერთო ანალიზი, კოაგულოგრამა, HBsAg, HCV, HIV, RPR, ეკგ, თერაპევტის და ალერგოლოგის კონსულტაცია. აღმოჩნდა ალერგიული რეაქცია დიტილინზე, ლიდოკაინზე, ამპიცილინის და ცეფალოსპორინების ჯგუფის ანტიბიოტიკებზე. ორსულობის გამო მსხვა ჯგუფის მანტიბიოტიკები უკუნაჩვენები იყო. უარყოფითი აღმოჩნდა სინჯი სუმა მედზე. პაციენტს დაენიშნა ოპერაციამდე ანტიალერგიული მკურნალობა, რის შემდეგაც დაიგეგმა ოპერაცია ლაპაროტომიული მიდგომით, რადგან კისტის ზომები არ იძლეოდა ლაპაროსკოპიის ჩატარების საშუალებას. განისაზღვრა სისხლში პროგესტერონის დონე, მოსალოდნელი თვითნებითი აბორტის პრევენციის მიზნით. ქვემო კიდურებზე ანტითრომბოემბოლიური წინდები, ანტიკოაგულანტები და ანტიბიოტიკი დაენიშნა ოპერაციის შემდგომი გართულებების პრევენციის მიზნით.

25.12.2015 წელს გაკეთდა ოპერაცია: ქვემო შუა ლაპაროტომია, მარცხენა მხრივი სალპინგოოფორექტომია. ოპერაციის ხანგრძლივობა 1სთ10წთ. ენდოტრაქეალური ნარკოზით.



სურათი 1. მარცხენა საკვერცხის გიგანტური კისტომა

ოპერაციის ოქმი N633: მუცლის ღუ გაიხსნა შრეობრივად. აღმოჩნდა, მუცლის ღრუ მთლიანად უჭირავს კისტომას მარცხენა საკვერცხიდან, ზომით დაახლოებით 6x6x6სმ სადა ზედაპირით, შიგთავსი გამჭვირვალე სითხე. ცალკე საკვერცხის ქსოვილი არ იხიწება (სურათი) მარჯვენა დანამატი ვიზუალურად ნორმის ფარგლებში. საშვილოსნო დაახლოებით 6-7 კვირის ორსულობის სიდიდის, სადა ზედაპირის, გაკეთდა კისტაზე განაკვეთი, ევაკუირებულია 7 ლ. გამჭვირვალე მოყვითალო სითხე. კისტის შიგნითა ზედაპირი სადა. გაკეთდა მარცხენა მხრივი სალპინგოოფორექტომია. მუცლის ღუ დაიხურა ყრუდ, შრეობრივად, კანზე დაედო კოსმეტიკური ნაკერი. კისტის ქსოვილი და შიგთავსი გაიგზავნა მორფოლოგიურ კვლევაზე.

ოპერაციის შემდგომი პერიოდი წარმართა გართულებების გარეშე. ჩაუტარდა მკურნალობა: სუმა მედი 500მგ 2ჯერ დასაღვევად, ფრაქსიპარინი 0,3 კანქვეშ, პიზიოლოგიური ხსნარი საინფუზიოდ, ლუთეინა(პროგესტერონი), ვიტ E. არასტეროიდული ანთების საწინააღმდეგო პრეპერატები არ უკეთდებოდა. გაეწერა ბინაზე მე-4 დღეს. დამაკმაყოფილებელ მდგომარეობაში.

მორფოლოგიური დიაგნოზი: მარცხენა საკვერცხის სეროზული ცისტადენომა

ამ ეტაპზე პაციენტი არის 30კვ. ორსული, თავს კარგად გრძნობს, იმყოფება ამბულატორიული მეთვალყურეობის ქვეშ.

## „კუჭისა და თორმეტგოჯა ნაწლავის წყლულოვანი დაავადების ძირსობიული მკურნალობის მეთოდების ტაქტიკური და ტექნიკური საკითხები.“



(ახალი მონოგრაფია)

ქართულ სპეციალურ სამედიცინო ლიტერატურას შეემატა ცნობილი ქართველი ქირურგის პროფესორ ბუჭა არჩვაძის ფუნდამენტალური მონოგრაფია „კუჭისა და თორმეტგოჯა ნაწლავის წყლულოვანი დაავადების ქირურგიული მკურნალობის მეთოდების ტაქტიკური და ტექნიკური საკითხები.“

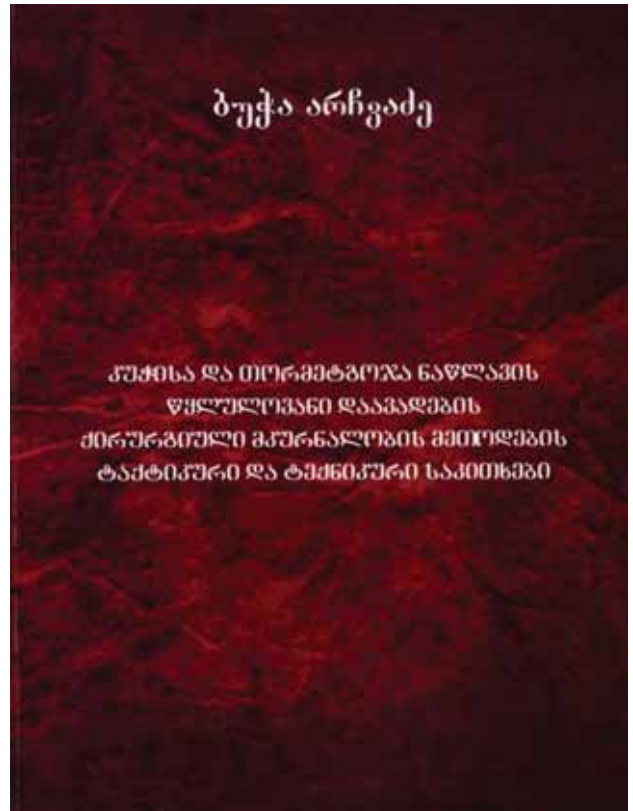
მონოგრაფიას წამძღვარებული აქვს ცნობილი ქართველი ქირურგების პროფესორების ალექსანდრე ბეთანელის და გივი გონჯლაშვილის მოკლე რეცენზიები, რომლებშიც მოცემულია როგორც მონოგრაფიის ისე მისი ავტორის ობიექტური შეფასება.

კუჭისა და თორმეტგოჯა ნაწლავის წყლულოვანი დაავადებების ქირურგიული მკურნალობის საკითხზე, როგორც ჩვენში, ისე უცხოეთში უამრავი სტატია და მონოგრაფიაა გამოქვეყნებული, ამიტომ ბატონი ბუჭა საკმაოდ რთულ საქმეს შეეჭიდა. მის სასახელოდ უნდა ითქვას რომ მან ეს წარმატებით და კვალიფიციურად განახორციელა, დასახულ მიზანს მოუნახა ორიგინალური მიდგომა და ნაშრომი საინტერესო და აქტუალური გახადა.

როდესაც ვეცნობოდი ბ. არჩვაძის ამ მონოგრაფიას გამახსენდა ექვსი ათეული წლის წინანდელი ამბავი. მე ახლადკურსდამთავრებულ კლინიკურ ორდინატორს ჩემმა მასწავლებელმა პროფესორმა მიხეილ ჩაჩავამ მირჩია შემეძინა დიდი რუსი ქირურგის სერგეი იუდინის ახლად გამოსული მონოგრაფია „Этюдн желудочной хирургии.“ იქვე იდგა კათედრის მხცოვანი დოცენტი, გრიგოლ მუხაძის მოწაფე, გიგუცი გაგუა რომელმაც მირჩია ვერ გავცნობოდი მიხეილ ჩაჩავას წიგნს “წყლულოვანი დაავადებების ქირურგიული მკურნალობა.“ ეს მონოგრაფია გამოიცა 3 წლით ადრე და ნანახი მქონდა ჩემი გამზრდელი ბიძის აკადემიკოს ირაკლი ტატიშვილის წიგნებში წარწერით: „ჩემს ძვირფას მეგობარს ირაკლის დისკუსიის სახსოვრად ავტორისაგან.“ მაშინ მე-3 კურსზე ვიყავი და ამ დისკუსიას ვერ დავესწრებოდი მაგრამ ეს ორი მონოგრაფია ჩემი ცხოვრების მუდმივი მეგზური გახდა.

როცა ბატონ ბუჭა არჩვაძის ამ ცოტა ხნის წინ გამოცემულ მონოგრაფიას ვეცნობოდი მივხვდი, რომ მას ზედმიწევნით ჰქონდა დამუშავებული ამ ორი ბუმბერაზი ქირურგის წიგნები და ბევრი სხვა, რომლებიც დაწერილი იყო ამ დაავადების ქირურგიული მკურნალობის ბუმის ეპოქაში.

უდაოდ უნდა დავეთანხმოთ პროფესორ ა. ბეთანელის ნააზრევს ამ წიგნის რეცენზია-წინასიტყვაობაში: კუჭის რეზექცია წინა საუკუნეში ერთ-ერთი უხშირესი ოპერაცია გახლდათ. მას შემდეგ რაც სინთეზირებულ იქნა ანტაციდური პრეპარატები წყლულოვანი დაავადება განკურნებადი გახდა. მაგრამ ეს ოპერაცია რჩება ერთ - ერთ საშუალებად კუჭის სიმსივნის სამკურნა-



ლოდ. ამგვარი შედგენილი მონოგრაფია არ მოგვეპოვება არამც თუ ქართულ ლიტერატურაში, არამედ უცხოეთში (რამდენადაც მე ვიცი მას).

ამას მე დავუმატებდი რომ დღესაც ხშირად კუჭის რეზექცია გარდაუვალია წყლულოვანი დაავადების ისეთი გართულებების დროსაც როგორცაა: წყლულის პენეტრაცია, სტენოზი და სისხლის დენა.

მართლაც წიგნის წყობა ორიგინალურია და სრულიად შეეფერება სათაურს, მოიცავს მნიშვნელოვან ლიტერატურულ ინფორმაციას და აგებულია საკუთარი დიდი კლინიკური გამოცდილების საფუძველზე ვერ რუსეთის კლინიკებში და შემდეგ საქართველოში და-

მოუკიდებელი მუშაობის წლებში.

1981 წელს რომ ქარელის რაიონულ საავადმყოფოში ერთი გახმაურებული ავტოავარიის შემდეგად დაზარალებულს რამოდენიმე ურთულესი ოპერაცია ჩაუტარა რიგითმა მორიგე ქირურგმა. დავინტერესდი და ეს ექიმი აღმოჩნდა ბუჭა არჩვაძე, რომელიც ჩემი რეკომენდაციით გადაყვანილ იქნა ჯერ ბოლნისის და შემდეგ მარნეულის მთავარ ქირურგად. დღეს ის ქვემო ქართლის რეგიონში ერთ – ერთი პოპულარული ექიმაა. ბუჭა არჩვაძე 1989 წლიდან მედიცინის მეცნიერებათა კანდიდატი, ხოლო 1995 წლიდან მედიცინის მეცნიერებათა დოქტორი. მუშაობდა თბილისის უმაღლესი სამედიცინო სასწავლებლის პედაგოგად და მსხვილი სამკურნალო კომბინატის წამყვან ქირურგად. 2009 წელს აირჩიეს თბილისის სახ. სამედიცინო უნივერსიტეტის ასოცირებულ პროფესორად.

ბუჭა არჩვაძის პრაქტიკული და სამეცნიერო მუშაობის მოკლე ექსკურსი გავაკეთე რომ მონოგრაფიის მკითხველთათვის ნათელი იყოს რომ ეს წიგნი იწერებოდა რამოდენიმე ათეული წლის მანძილზე მიღებული საკუთარი გამოცდილების საფუძველზე, რომ ამ წიგნში გაჯერებულია ბევრ მძიმე ოპერაციაზე უამრვი მძიმე ემოცია და ეს არ არის პრობლემის ირგვლივ არსებული მონოგრაფიებიდან ნასესხები დებულების კალკირების შედეგი, რაც სამწუხაროდ არცთუ იშვიათია.

დავუბრუნდეთ სარიცხზიო მონოგრაფიას. ჩემი განსაკუთრებული ყურადღება მიიპყრო წიგნის მე-2 თავმა “კუჭისა და თორმეტგოჯა ნაწლავის ქირურგიული ანატომია“, რომელიც დაწერილია და დასათარებელია უდაოდ გამოცდილი კლინიკისტი – ქირურგის მიერ. ამ პრობლემით დაინტერესებულ ქირურგს თუ მკვლევარს შეუძლია მიიღოს ფასდაუდებელი ინფორმაცია.

წიგნის მომდევნო თავებში განიხილება კუჭისა და თორმეტგოჯა ნაწლავის წყლულოვანი დაავადებების ქირურგიული მკურნალობის ჩვენებები, ორგანოს რეზექციის მოცულობის განსაზღვრის კრიტერიუმები, კუჭის რეზექციის ოპტიმალური მეთოდების შერჩევის, ოპერაციების წარმოების ტექნიკური საკითხები, წყლულის სხვადასხვა ლოკალიზაციის დროს ოპერაციების ტექნიკური და ტაქტიკური თავისებურებანი და სხვა.

მონოგრაფიის X, XI, და XII თავები მიძღვნილია კუჭის რეზექციის ელექტროქირურგიულ მეთოდებზე. დაწვრილებით აქვს აღწერილი პროფ. მ.სიგალის და პროფ. ს. ხოლდინის გავრცელებული მეთოდების ტექნოლოგიები, მათი დადებითი და უარყოფითი მხარე-

ები და როგორც სჩანს მ.სიგალის კლინიკაში სტაჟირებამ და მდიდარმა პირადმა გამოცდილებამ საშუალება მისცა ბუჭა არჩვაძეს მოეწოდებინა კუჭის რეზექციის ელექტროქირურგიული მეთოდის საკუთარი რამოდენიმე მოდიფიკაცია, რაც დაწვრილებით აქვს აღწერილი წიგნის XI თავში. მაგალითად ოპერაციის კარგად ილუსტრირებული მეთოდია როდესაც ბილორტის პირველი წესით კუჭის პრეზექციის დროს გამოიყენება ელექტროგიურგიული ტექნიკა. ეს მეთოდი დაინერგა 2002 წელს.

მონოგრაფიის შედგენის ძირითადი მიზანი ბუჭა არჩვაძისთვის იყო კუჭის რეზექციის ელექტროქირურგიული მეთოდების წინ წამოწევა. ავტორის მიერ მოწოდებულ ყოველ კონკრეტულ წინადადებას აქვს არგუმენტული დასაბუთება, რომ ის უზრუნველყოფს ოპერაციის შემდგომი პერიოდის თითქმის უპრობლემოდ მიმდინარეობას და მოგვიანებით კი ფუნქციური გართულებების მინიმუმამდე შემცირებას.

ავტორის მიერ მაღალკვალიფიციურ დონეზე განალიზებული მონოგრაფიაში გამოყენებული საკუთარი კლინიკური მასალა 1000 ავადმყოფზე ჩატარებული მკურნალობის და შემდგომი დაკვირვების სახით.

თითქმის ყველა ამ ავადმყოფ ჰქონდა კუჭის რეზექციის პირდაპირი ჩვენება წყლულის პენეტრაციის, სტენოზის ან სისხლის დენის სახით.

ასეთი მძიმე კონტიგენტის პირობებში მიღებული შედეგები (ლეტალობი – 0,9% და ტაკვის ან ანასტომოზის უკმარისობის – 0,6%) თავისთავად მეტყველებს ქირურგის მაღალ პროფესიონალიზმზე და ოპერაციის გამოყენებული მეთოდის ეფექტურობაზე.

ერთ საჭურნალო რეცენზიაში შეუძლებელია ამ საინტერესო, კარგი ქართული ენით დაწერილი, სქელტანიანი, ვრცელი ინფორმაციით და საკუთარი კლინიკური მასალით გაჯერებული მონოგრაფიის ყველა ასპექტის განხილვა, მაგრამ ზემოაღნიშნულიდანაც აშკარაა რომ პროფესორმა ბუჭა არჩვაძემ საქართველოს ქირურგიულ საზოგადოებას მიაწოდა თავისი მრავალწლიანი ნაღვაწის სრულყოფილი ანალიზი ქირურგიის აქტუალურ პრობლემაზე დადასტურებული დამაჯერებელი უტყუარი მტკიცებულებებით.

ეს წიგნი უდაოდ დაიკავებს საპატიო ადგილს წყლულოვანი დაავადებების ქირურგიული მკურნალობის საკითხზე დიდებული ქართველი ქირურგების პუბლიკაციების გვერდით.

**პროფესორი გურამ ტატიშვილი**



## კვალი ნათელი

### რედკოლეგიისგან:

ჟურნალში გამოიყო მუდმივი ადგილი გასულ საუკუნეში მოღვაწე ამაგდარი ქირურგების გახსენების მიზნით. მათ მიერ დატოვებული „კვალი ნათელი“ უდაოდ იქნება მისაბაძი მაგალითი ახალგაზრდა თაობისათვის. წინა ნომერში გავიხსენეთ ქართული მეცნიერული ქირურგიის ფუძემდებელი აკადემიკოსი გრიგოლ მუხაძე. დღეს ქვეყნდება ნარკვევი მის თანამედროვეზე ნიკოლოზ კახიანზე და ასე გაგრძელდება ყველა მომდევნო ნომერში.

### ნიკოლოზ კახიანის ბახსენება

1884 წლის 11 ივლისს, იმერეთის ერთ-ერთ ულამაზეს სოფელ როკითში, გვარდიის პოლკოვნიკ საულ ნიკოლოზის ძე კახიანის და მისი მეუღლის მარია იაკობის ასულ პოპოვას ოჯახში დაიბადა პირველი შვილი – ვაჟი, რომელსაც ბაბუა ნიკოლოზის სახელი დაარქვეს.

რას წარმოიდგენდნენ ბედნიერი მშობლები, რომ მომავალში მათი პირში გახდებოდა თანამედროვე ქართული ქირურგიის ერთ-ერთი გამორჩეული მოღვაწე და ფუძემდებელი, სიცოცხლეშივე ლეგენდად შერაცხული, უბადლო დასტაქარი და პედაგოგი, რომელმაც თავდაუზოგავი, ტიტანური შრომით მრავალ ავადმყოფს დაუბრუნა ჯანმრთელი ბედნიერი ცხოვრებით ტკბობის განუმეორებელი განცდა.

ბავშვობაში ნიკოლოზი გატაცებული იყო მათემატიკით და ახლობლები დარწმუნებულნი იყვნენ, რომ ის თავის მომავალს დაუკავშირებდა ზუსტი მეცნიერების ამ დარგს. თუმცა მან მიიღო სრულიად მოულოდნელი გადაწყვეტილება – გამხდარიყო ექიმი. სავარაუდოა, რომ ამაში მნიშვნელოვანი როლი ითამაშა მისმა ბიძამ, სახელგანთქმულმა მკურნალმა გიორგი კახიანმა (მო-სკოვის უნივერსიტეტის სამედიცინო ფაკულტეტის კურსდამთავრებული). იგი იყო დიდი ქართველი პოეტის აკაკი წერეთლის მკურნალი ექიმი და მეგობარი.

1896 წელს ნიკოლოზი ჩაირიცხა ქუთაისის კლასიკურ გიმნაზიაში, რომელშიც ისწავლა მხოლოდ 6 წელი. იგი წარმატებული მოსწავლე იყო, თუმცა გაუთათლისწინებელი შემთხვევის გამო, იძულებული გახდა მიეტოვებინა სასწავლებელი. გიმნაზიის მათემატიკის მასწავლებელმა დაუდევრობით გამოსაშვები კლასის ამოცანა მისცა მეექვსე კლასელებს. შედეგი გასაოცარი და დაუჯერებელი იყო. ამოცანა მხოლოდ ნიკოლოზ კახიანმა ამოხსნა. მასწავლებელმა ეჭვი შეიტანა კოლიას მიერ ამოცანის დამოუკიდებლად ამოხსნის შესაძლებლობაში, შეურაცხყოფილმა ნიკოლოზმა გამოხატა მძაფრი პროტესტი, უარი განაცხადა ქუთაისის კლასიკურ გიმნაზიაში სწავლაზე.

ვლადიკავკაზში სასწავლებლად წასულმა ნიკოლოზ კახიანმა დაიღობინა საკუთარი ნათლის, მედიცინის დოქტორის მ. კალანდარიშვილის ოჯახში. ნათლისას ნათლული დაჰყავდა კლინიკაში. აქ დაინტერესდა მედიცინით და განსაკუთრებით ქირურგიით. ვლადიკავკაზში ის დაუმეგობრდა ევგენი ვახტანგოვს, შემდგომში გამოჩენილი რეჟისორი, ნოვატორი (მის სახელს ატარებს მოსკოვის დრამატული თეატრი). ე. ვახტანგოვი გიმნაზიის სცენაზე ხშირად დგავდა სამოყვარულო სპექტაკლებს, სადაც მონაწილეობდანიკოლოზ კახიანიც და მას ბრწყინვალე სამსახიობო კარიერას უწინასწარმეტყველებდა.



1904 წელს, გიმნაზიის წარჩინებით დამთავრების შემდეგ, ნიკოლოზ კახიანი გაემგზავრა ოდესაში და ოდესის უნივერსიტეტის სამედიცინო ფაკულტეტის სტუდენტი გახდა. მან თავიდანვე მიიპყრო უნივერსიტეტის პედაგოგების ყურადღება ნიჭიერებით და შესაშური შრომისუნარიანობით. გამოჩენილმა ანატომმა, პროფესორმა ნიკოლოზ ბატუევმა მეორე კურსის სტუდენტი ანატომიის კათედრაზე პროზექტორ-დემონსტრატორად მიიწვია. სტუდენტობის პერიოდშივე ნიკოლოზ კახიანმა თავი გამოიჩინა როგორც ნიჭიერმა პედაგოგმა. პროფ. ნ.ს. ბატუევის დავალებით იგი ატარებდა პრაქტიკულმეცადინეობებს. 1910 წელს ნ.კახიანმა წარმატებით დაამთავრა უნივერსიტეტი და პროფ. ბატუევის რეკომენდაციით გახდა ადამიანის ანატომიის კათედრის პროზექტორის თანაშემწე. ორი წლის შემდეგ – პროზექტორი.

ჯერ კიდევ მეოთხე კურსზე ნ. კახიანი დაინტერესდა ქირურგიით, მივიდა პროფესორ კ.პ.საპეჟოს კლინიკაში და მეანობა-გინეკოლოგიის განყოფილებაში პროფ. ორლოვთან. 1913 წელს ნ.კახიანი იწყებს შეთავსებით მუშაობას ასისტენტის თანამდებობაზე ტოპოგრაფიული ანატომიის და ოპერაციული ქირურგიის კათედრაზე. 1913-1914 წლებში საფაკულტეტო ქირურგიის კლინიკის შტატგარეშე ორდინატორია. საინტერესოა, რომ 1911-1913 წლებში ნ. კახიანი რამდენჯერმე მივლინებული იყო ევვიპტეში ცნობილ ანატომთან ბეი-ვაბთან. ნ. კახიანი სწავლობდა უძველესი ევვიპტელი მოსახლეობის

თავის ქალის თავისებურებებს (120 ნიმუში, რომელთა შესწავლაც საფუძვლად დაედო მის მის სადოქტორო დისერტაციას). მისმა დამზადებულმა პრეპარატებმა საყოველთაო მოწონება დაიმსახურა და დაამყენა კაიროს ადამიანის ანატომიური მუზეუმის კოლექცია.

1914 წელს პირველი მსოფლიო ომის დაწყებიდან ნიკოლოზ კახიანი მიემგზავრება ფრონტზე. იგი იყო სხვადასხვა ჰოსპიტალების ქირურგ კონსულტანტი, მთავარი ექიმი, მთავარი ქირურგი.

1917 წელს ნ. კახიანი სათავეში ჩაუდგა ეკატერინოსლავის სამედიცინო ინსტიტუტის ადამიანის ანატომიის კათედრას. ამავე წელს მიენიჭა პროფესორის წოდება. ამავედროულად მას ირჩევენ პროფესორთა საბჭოს სწავლულ მდივნად და შემდეგ სამედიცინო ფაკულტეტის დეკანად. დროის მცირე მონაკვეთში ნიკოლოზ კახიანმა გაითქვა სახელი როგორც შესანიშნავმა პედაგოგმა, ბრწყინვალე ლექტორმა, ვირტუოზმა ქირურგმა. ეკატერინოსლავში ნიკოლოზ კახიანმა გამოაქვეყნა სახელმძღვანელო სათაურით „ადამიანის ნორმალური ანატომიის კურსი“, რომელზეც შემდეგში ეკატერინოსლავის და თბილისის სამედიცინო ინსტიტუტის არაერთი თაობა აღიზარდა.

1919 წლის 20 აპრილს თბილისის უნივერსიტეტში სამედიცინო ფაკულტეტის დაარსების შემდეგ ცხადი გახდა, რომ სამედიცინო ფაკულტეტზე მომუშავე გამოცდილი მასწავლებლების რაოდენობა ვერ აკმაყოფილებდა მზარდ მოთხოვნილებას, რის გამოც საჭირო გახდა რუსეთის სხვადასხვა სამედიცინო უნივერსიტეტებში მომუშავე ქართველი მეცნიერების მოპატიჟება. მათ შორის იყო ნიკოლოზ კახიანიც, რომელმაც სიხარულით მიიღო ურყევი გადაწყვეტილება დაბრუნებულიყო სამშობლოში და თავისი ცოდნა და მდიდარი გამოცდილება გამოეყენებინა მშობლიური ქვეყნის სამედიცინო მეცნიერების სასიკეთოდ.

1919 წლის სექტემბერიდან ნიკოლოზ კახიანი თბილისშია. 17 ნოემბერს მას ირჩევენ ტოპოგრაფიული ანატომიის და ოპერაციული ქირურგიის კათედრის გამგედ. ერთდროულად პროფ. ა. მაჭავარიანის მიწვევით ის ეწეოდა პრაქტიკულ ქირურგიულ საქმიანობას მის კლინიკაში. იმავე 1919 წელს უნივერსიტეტის რექტორის შუამდგომლობით ნიკოლოზ კახიანი პარალელურად ითავსებს ჰისტოლოგიისა და ემბრიოლოგიის კათედრას ორი წლით. მისი თაოსნობით და უშუალო მონაწილეობით საფუძველი ჩაეყარა ჰისტოლოგიური პრეპარატების მუზეუმს.

კათედრაზე მიმდინარე ინტენსიური მუშაობის ერთ-ერთი მთავარი მიზანი იყო ახალგაზრდა ასისტენტების სწრაფი მომზადება კათედრის გამართული და ეფექტური მუშაობისათვის. შრომისმოყვარეობის საოცარ მაგალითს კი იძლეოდა თავად ბატონი ნიკოლოზი, რომელიც დიდ მნიშვნელობას ანიჭებდა ანატომიური მუზეუმის შექმნას და გვამებზე სტუდენტების მუშაობის აუცილებლობას.

აუდიტორია, სადაც ნიკოლოზ კახიანი კითხულობდა ლექციებს, გადაჭედული იყო სტუდენტებით არა მარტო სამედიცინო, არამედ უნივერსიტეტის სხვა ფაკულტეტებიდან და ექიმებით. ტოპოგრაფიული ანატომიის კათედრის გამართული მუშაობა, პედაგოგიური შემადგენლობის კეთილი განწყობა ახალგაზრდების მიმართ და, რაც მთავარია, ნიკოლოზ კახიანის ნათელი პიროვნება ანდამატივით იზიდავდა ახალგაზრდა ექიმებსა და სტუდენტებს. მათ შორის იყვნენ მომავალში ცნობილი ექი-

მები: გ. ხუციშვილი, ვ. ხაზარაძე, ა. შონია, დ. ბერეჟიანი, შემდეგ ე. ფიფია, მ. ჩაჩავა, მ. კოკოჩაშვილი, ი. დავითაია, გ. ინასარიძე და სხვ.

1921 წელს ნიკოლოზ კახიანი აირჩიეს თბილისის სახელმწიფო უნივერსიტეტის სამკურნალო ფაკულტეტის პროპედევტიკული ქირურგიის კათედრის გამგედ, რომლის სამკურნალო-პედაგოგიურ შემადგენლობას წარმოადგენდნენ ნიკოლოზ კახიანის შემდეგი თანამშრომლები: კ. ერისთავი, დ. იოსელიანი, მ. ტყავაძე, ე. მაქარაია, ს. ჩახუნაშვილი, ე. ფიფია და ა. ოსაძე.

პარალელურად იგი განაგებდა ტოპოგრაფიული ანატომიის და ოპერაციული ქირურგიის კათედრას.

კლინიკის საბაზო დაწესებულებად არჩეულ იქნა რკინიგზის საავადმყოფო, რომელიც ნ. კახიანის და მისი ქირურგიული კოლექტივის წყალობით, დროის მცირე მონაკვეთში იბცა საქართველოს ერთ-ერთი წამყვან ქირურგიულ კლინიკად.

1921 წელს ნიკოლოზ კახიანი დაოჯახდა. მისი რჩეული გახდა ტერეზა ნიკოლოზის ასული მაჭავარიანი, არაჩვეულებრივი პიროვნება, რომელმაც ქირურგიის მასტროს მყუდრო ოჯახური სავანე შეუქმნა. კახიანების სახლი განთქმული იყო სტუმართმოყვარეობით და ხშირად აქ თავს იყრიდნენ ქართული საზოგადოების ცნობილი მოღვაწეები. აღსანიშნავია, რომ ქალბატონმა ტერეზამ მეუღლის დაჟინებული თხოვნის გამო დაამთავრა თსსი, გახდა მედიცინის მეცნიერებათა კანდიდატი და სიცოცხლის ბოლომდე მუშაობდა ასისტენტად მეანობა-გინეკოლოგიის კათედრაზე.

კახიანების ოჯახში დაიბადა ორი ვაჟი. უფროსმა – საულ კახიანმა აირჩია მამის ერთ-ერთი პროფესია და გახდა ჯერ ექიმთა დახელოვნების ინსტიტუტის, ხოლო შემდეგ თბილისის სახელმწიფო სამედიცინო ინსტიტუტის მამის დაარსებული ტოპოგრაფიული ანატომიის კათედრის გამგე. უმცროსმა შვილმა, მაალ კახიანმა აირჩია მამის მეორე პროფესია – ქირურგია და მნიშვნელოვან წარმატებებს მიაღწია მედიცინის ამ ურთულეს და უმძიმეს დარგში. იგი იყო ექიმთა დახელოვნების ინსტიტუტის გადაუდებელი ქირურგიის კათედრის გამგე, შემდგომში ამავე ინსტიტუტის რექტორი. 1978 წელს მაალ კახიანი სათავეში ჩაუდგა აკადემიკოს გრიგოლ მუხაძის სახელობის თბილისის ქირურგთა საზოგადოებას. 1994 წელს მაალ კახიანი არჩეულ იქნა მისივე ძალისხმევით დაარსებული საქართველოს სამედიცინო მეცნიერებათა აკადემიის პრეზიდენტად.

საუბედუროდ, კახიანების ოჯახის ბედნიერი ცხოვრება დიდხანს არ გაგრძელებულა. 1928 წლის 15 თებერვალს, 44 წლის ასაკში, ნიკოლოზ კახიანი პნევმონიის საეჭვო დიაგნოზით გარდაიცვალა. ბოლო არ უჩანდა ოჯახის და უნივერსიტეტის მისამართზე გამოგზავნილ სამძიმრის დეპეშებს საბჭოთა კავშირის სხვადასხვა ქალაქიდან. ნიკოლოზ კახიანის ყოფილი თანამშრომლები და სტუდენტები დნეპროპეტროვსკიდან გულისტკივილით აღნიშნავდნენ, რომ „გონება უარს ამბობს დაიჯეროს, რომ ამიერიდან ველარასოდეს ვნახავთ განუშეორებელ ადამიანს, საოცარ ნიკოლოზ კახიანს“.

საქართველოს უპირველეს დასტაქარს, კეთილშობილ რაინდს ქირურგიისა, შესანიშნავი ქირურგიული და ტოპოგრაფ-ანატომიური სკოლის შემქმნელს, სამშობლოს წინაშე ვალმოხდილ სახალხო მკურნალს უკანასკნელ გზაზე დიდუბის პანთეონისკენ მიაცილებდა მადლიერი და თვალცრემლიანი სრულიად საქართველო.

**პროფესორი დავით ხაზარაძე**

## მარადიულობაში გადასული სიცოცხლე



17 აპრილს მადლიერი საექიმო საზოგადოება ღრმა გულსტეკივლით გამოეთხოვა ცნობილ ექიმს, ბავშვთა ქირურგს, მედიცინის მეცნიერებათა კანდიდატს, დოცენტ გურამ გაბუნიას, რომელიც ნამდვილად დააკლდა არა მარტო თავის ოჯახსა და სანათესაოს, არამედ უამრავ მეგობარს, პროფესიულ დაოსტატებაში მის მიერ კვლადამჩნეულ მოწაფეებს, შემდეგ კი მის უმცროს კოლეგებს, მრავალრიცხოვან ყოფილ პაციენტებს, რომელთაც არასდროს დაავიწყდებათ მისი გულისა და ხელების სითბო.

თბილისის სახელმწიფო სამედიცინო ინსტიტუტის სამკურბალო ფაკულტეტის კურსდამთავრებული (1962წ), მარტვილის რაიონის საავადმყოფოს ქირურგად ყოფნის შემდეგ (1962-63 წლები), იგი პროფესიულ მუშაობას განაგრძობს რუსთავის მეტალურგიული ქარხნის საავადმყოფოს ქირურგ-ორდინატორად (1965-66 წლები). 1966-69 წლებში იყო სამედიცინო ინსტიტუტის ბავშვთა ქირურგის კათედრის ასპირანტი, რომლის დასრულების შემდეგ, 1970 წელს წარმატებით დაიცვა დისერტაცია მედიცინის მეცნიერებათა კანდიდატის სამეცნიერო ხარისხის მოსაპოვებლად თემაზე: „მწვავე ჰემატოგენური ოსტეომიელიტის ადრეული დიაგნოსტიკა და მკურნალობა ბავშვთა ასაკში“. 1970-95 წლებში იყო ბავშვთა ქირურგის კათედრის ასისტენტი, ხოლო 1995 წლიდან, სანამ ჯანმრთელობის მდგომარეობა ამის ნებას აძლევდა, ამავე კათედრაზე ეწეოდა დოცენტის პედაგოგიურ-სამედიცინო მოღვაწეობას.

ბატონმა გურამმა წლების განმავლობაში მოსკოვისა და ლენინგრადის წამყვან კლინიკებში რამდენჯერმე წარმატებით აიმაღლა კვალიფიკაცია ბავშვთა ქირურგის განხრით. სახელმწიფო სერთიფიკაციისა და ლიცენზიების მიმნიჭებელი საბჭოს მიერ აღნიშნულ სპეციალობაში მინიჭებული ჰქონდა სახელმწიფო სერთიფიკატი. იგი სისტემატიურად მონაწილეობდა რესპუბლიკის რეგიონებში ბავშვთა ჯანმრთელობის მდგომარეობის შესწავლის მიზნით ორგანიზებულ საქველმოქმედო გასვლებში.

ბატონი გურამი ნაყოფიერ პედაგოგიურ მოღვაწეობას წარმატებით უთავსებდა სამეცნიერო მუშაობას. მის მიერ სამეცნიერო მუშაობას. მის მიერ სამეცნიერო შურონალებში თანაავტორებთან ერთად გამოქვეყნებულია 30-ზე მეტი სამეცნიერო ნაშრომი ბავშვთა ქირურგიის აქტუალურ საკითხებზე, წარმატებით მონაწილეობდა ბავშვთა ქირურგის სამეცნიერო კონფერენციებში (მოსკოვი. ლენინგრადი, ალმა-ათა, ბაქო, ერევანი, რიგა, ფრუნზე, უფა, ვილნიუსი), აგრეთვე ბავშვთა ქირურგიის საკითხებისადმი მიძღვნილ სტუდენტურ კონფერენციებში, როგორც დელეგაციის ხელმძღვანელი.

ბატონი გურამი - საოცარი პიროვნული ხიბლის მქონე, მაღალი პროფესიონალიზმით გამორჩეული, მუდამ სიკეთისთვის შემართული, მეგობრების უშურველად მოყვარული, მათი ჭირისა და ლხინის გამზარებელი. პიროვნება ამავე დროს იყო მოსიყვარულე მეუღლე, გულისხმიერი მამა შვილებისათვის, დაუვიწყარი ბაბუა და დიდი ბაბუა შვილიშვილებისა და შვილთაშვილებისათვის.

სამწუხაროდ ბედმა არ ინება, რომ ბატონ გურამს აღენიშნა თავისი 80 წლის იუბილე, მაგრამ მისი მონაგარისათვის, მისი გულწრფელად მოყვარული ბევრი ადამიანისათვის 5 აგვისტო დარჩება წინასააღდგომო დღეებში მარადისობაში გადასული „ბაბუს“ (როგორც მას უწოდებდნენ კოლეგები, განურჩევლად ასაკისა) ხსოვნა-მოგონების დღედ,

საქართველოს ბავშვთა ქირურგების ასოციაცია



**გარდაიცვალა ცნობილი ქართველი ჟიურის  
თბილისის სახელმწიფო სამედიცინო უნივერსიტეტის პროფესორი, მედიცინის მეცნიერ-  
ბათა დოქტორი თემურ ტაბუცაძე**

თემურ ტაბუცაძემ საშუალო განათლება მიიღო ონის 1 საშუალო სკოლაში 1972 წელს ჩაირიცხა თბილისის სახ. სამედიცინო ინსტიტუტის სამკურნალო ფაკულტეტზე, რომელიც დაამთავრა 1978 წ. წარჩინებით. 1978-1981 წლებში იყო ინსტიტუტის სამკურნალო ფაკულტეტის ჰოსპიტალური ქირურგიის კათედრის ასპირანტი. 1981 წელს წარმატებით დაიცვა დისერტაცია მედიცინის მეცნიერებათა კანდიდატის სამეცნიერო ხარისხის მოსაპოვებლად.

როგორც სტუდენტობის, ისე ასპირანტურაში სწავლის დროს გამოირჩეოდა მიზანდასახულობით, მუყაითობით, აქტიურად მონაწილეობდა ქირურგთა სამეცნიერო საზოგადოების და კონფერენციების მუშაობაში. უკვე იმ წლებში მას ჰქონდა 10-ზე მეტი მნიშვნელოვანი სამეცნიერო შრომა.

1981-1990 წლებში ის მუშაობდა თბილისის სახ. სამედიცინო ინსტიტუტის სამკურნალო ფაკულტეტის ჰოსპიტალური ქირურგიის კათედრის ასისტენტის თანამდებობაზე.

თემურ ტაბუცაძე წარმატებით ათავსებდა პედაგოგიურ და კლინიკურ საქმიანობას სამეცნიერო მუშაობასთან. ის მუდამ იყო ახლის ძიებაში, ხშირად აქვეყნებდა სამეცნიერო სტატიებს ქვეყნის და უცხოურ სამეცნიერო ჟურნალებში.

1989 წელს იცავს დისერტაციას მედიცინის მეცნიერებათა დოქტორის სამეცნიერო ხარისხის მოსაპოვებლად და 1990 წელს ირჩევენ თბილისის სახ. სამედიცინო უნივერსიტეტის სამკურნალო ფაკულტეტის ქირურგიულ სნეულებათა N1 კათედრის პროფესორად.

ბატონი თემური სულ მუდამ იყო ახლის ძიებაში. სხვადასხვა დროს გაიარა სტაჟირება აშშ - ში ატლანტის ქირურგიულ ჰოსპიტალში, გერმანიაში მიუნხენის და ფრანკფურტის საუნივერსიტეტო ქირურგიულ კლინი-

კებში და სხვა.

თემურ ტაბუცაძე ბუნებით იყო ნოვატორი და დღენიდაც ახლისკენ მიისწრაფოდა. მან ქართველ ქირურგთა შორის პირველმა აითვისა ავადმყოფთა ქირურგიული მკურნალობის ლაპარასკოპიული მეთოდი და ფართოდ დანერგა ის კლინიკაში. მან ასევე ერთ - ერთმა პირველმა დანერგა საქართველოში ბილიარული ლითოტრიფსის მეთოდი და ტრანსლუმინალური ქირურგიული ოპერაციები (ოპერაციები ბუნებრივი ხვრელების გზით)

1997-2007 წლებში ის იყო ენდოსკოპიური ქირურგიის და ლითოტრიფსიის ცენტრის დირექტორი.

2000 წელს თემურ ტაბუცაძე აირჩიეს ევროპის ლაპარასკოპისტ ქირურგთა ასოციაციის წევრად.

თემურ ტაბუცაძე არის 137 გამოქვეყნებული სამეცნიერო ნაშრომის აქედან 4 მონოგრაფიის ავტორი.

2006 წლიდან გარდაცვალებამდე თემურ ტაბუცაძე მუშაობდა თბილისის სახ. სამედიცინო უნივერსიტეტის ქირურგიული დეპარტამენტის ასოცირებულ პროფესორად, ხოლო პრაქტიკულ მოღვაწეობას ეწეოდა აკად. ნ. ყიფშიძის სახელობის ცენტრალურ საუნივერსიტეტო კლინიკაში.

პროფესორ თემურ ტაბუცაძის გარდაცვალება დიდი დანაკლისია როგორც კოლექტივისათვის სადაც ის მოღვაწეობდა, ისე მთლიანად საქართველოს სამედიცინო საზოგადოებისათვის .

ქართული ქირურგიის ისტორიაში ის დარჩება როგორც ნოვატორი ქირურგი, მეცნიერი და პედაგოგი.

**თბილისის სახ. სამედიცინო უნივერსიტეტი  
საქართველოს გრ. მუხაძის სახ.  
ქირურგთა სამეცნიერო საზოგადოება**

**აკად. გ. ჩაფიძის სახელობის გადაუდებელი კარდიოლოგიის ცენტრის  
კარდიოქირურგიული კლინიკა 15 წლისაა**



2000 წელს აკად. გ. ჩაფიძის სახელობის გადაუდებელი კარდიოლოგიის ცენტრში გაიხსნა კარდიოქირურგიული განყოფილება, სადაც საქართველოში პირველად დაიწყო ყველა სახის კარდიოქირურგიული ოპერაციების ჩატარება. პირველ ხანებში გერმანელი პარტნიორები პერიოდულად ანხორციელებდნენ ტრენინგ ვიზიტებს თბილისში, ასევე დაახლოებით 40-მა ქართველმა სპეციალისტმა გაიარა სტაჟირება ბად-კროცინგენის გულის ცენტრის ბაზაზე. სადღეისოდ კარდიოქირურგიული განყოფილებაში წარმატებით ჩატარებულია - 5000-ზე მეტი ოპერაცია. დაარსებიდან დღემდე დეპარტამენტის უფროსია საქართველოსა და ევროპაში კარგად ცნობილი ქართველი კარდიოქირურგი **პროფესორი ზვიად ბახუტაშვილი**.

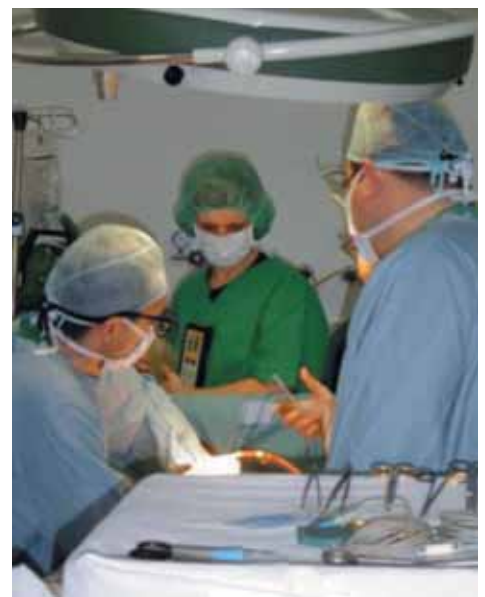დეპარტამენტში ხორციელდება შემდეგი სახის ქირურგიული ოპერაციები:

- გულის სარქველების პლასტიკა - მიტრალური, აორტალური, სამკარიანი სარქველის პლასტიკა (ანულოპლასტიკა, კარედების პლასტიკა, ხელოვნური ქორდები)

- გულის სარქველების პროტეზირება - ერთი ან ორი სარქველის პროტეზირება (მექანიკური, ბიოლოგიური)
- აღმავალი აორტის და რკალის ქირურგია
- გულის სარქველების მინი ინვაზიური ქირურგია
- მარცხენა პარკუჭის ანევრიზმის ქირურგიული მკურნალობა
- ბენტალის ოპერაცია
- იაკუბის ოპერაცია; დევიდსის ოპერაცია

კვალიფიციური კადრების და მატერიალურ-ტექნიკური რესურსის გათვალისწინებით, განყოფილებაში შესაძლებელია დღეში 4-5 სხვადასხვა სირთულის კარდიოქირურგიული ოპერაციის ჩატარება.

მოზრდილთა გულის ქირურგიის განყოფილება მოსახლეობისთვის ხელმისაწვდომია წლის და დღე-ღამის ნებისმიერ დროს - 24 საათის განმავლობაში ცენტრში იმყოფება მორიგე კარდიოქირურგი, რომელიც მზადაა გაუწიოს პაციენტებს კარდიოქირურგიული კონსულტაცია და ქირურგიული დახმარება მწვავე და გადაუდებელი სიტუაციებისას.



საქართველოს გრ. მუხაძის სახელობის ქირურგთა სამეცნიერო საზოგადოება, ჟურნალ „საქართველოს ქირურგიის მაცნეს“ სარედაქციო საბჭო და რედკოლეგია ულოცავენ ცენტრის და განყოფილების კოლექტივს შემოქმედებითი ცხოვრების მნიშვნელოვან თარიღს და უსურვებენ კიდევ უფრო დიდ მიღწევებს.

**სამედიცინო კორპორაციების, სადაზღვეო კომპანიების, სამედიცინო დაწესებულებების და ცენტრების ხელმძღვანელების საყურადღებოდ**

ჟურნალი "საქართველოს ქირურგიის მაცნე" მიიღებს სარეკლამო შეკვეთებს თქვენს ქირურგიულ სამსახურებში არსებული ნოვაციების შესახებ, დიაგნოსტიკისა და ოპერაციული მკურნალობის ახალი მეთოდებისა და ამ მიზნით ახალი ტექნოლოგიების და უახლესი სამედიცინო აპარატურის გამოყენების თაობაზე.

**ფარმაცევტული კომპანიების ხელმძღვანელების საყურადღებოდ**

ჟურნალი "საქართველოს ქირურგიის მაცნე" მიიღებს ქირურგიის ყველა სპეციალობაში გამოყენებული სამკურნალო-წამლო საშუალებების, ანესთეზიოლოგიაში და რეანიმატოლოგიაში გამოყენებული პრეპარატების, საინფუზიო საშუალებების და სხვა რეკლამის შეკვეთებს, ასევე გამოაქვეყნებს უკვე აპრობირებული წამალსაშუალებების გამოყენებაზე ავტორიტეტული სპეციალისტის დასკვნებს და სხვა.

**სამედიცინო ხელსაწყოების და აპარატურის მწარმოებელი და იმპორტიორი კომპანიების ხელმძღვანელთა საყურადღებოდ**

ჟურნალი "საქართველოს ქირურგიის მაცნე" გამოაქვეყნებს თქვენს, სარეკლამო მასალებს, ქირურგიის ყველა სპეციალობაში: ანესთეზიოლოგიაში, რეანიმატოლოგიაში, გულისა და სისხლძარღვთა ქირურგიაში, უროლოგიაში, ტრამვატოლოგია - ორთოპედიაში, თვალის სნეულებებში, ოტორინოლარინგოლოგიაში და სხვა სპეციალობაში გამოყენებულ და თქვენს მიერ მოწოდებულ ახალ აპარატურაზე.

**საკონტაქტო ინფორმაცია:**

ჟურნალის პასუხისმგებელი  
რედაქტორი:  
დავით ჯიქია  
dj.davitjikia@gmail.com 599-14-18-13.

რედოკოლეგიის პასუხისმგებელი  
მდივანი:  
ლაშა სილოგავა  
lasha-silogava@mail.ru 599-10-50-31