

საქართველოს ქირურგიის მაცნე

№ 1

თბილისი, 2016

ჟურნალის პირველი ნომერი ეძღვნება საქართველოში
მეცნიერული ქირურგიის ფუძემდებლის, მძლავრი ქარ-
თული ქირურგიული სკოლის და საქართველოს ქირურგთა
სამეცნიერო საზოგადოების დამაარსებლის, დიდი ქართველი
ქირურგის, მეცნიერის, პედაგოგის აკადემიკოს

ბრიგოლ მიხეილის ძე მუხაძის

ნათელ ხსოვნას

აკად. გ. ჩაფიძის სახელობის გადაუდებელი კარდიოლოგიის ცენტრის კარდიოქირურგიული კლინიკა 15 წლისაა



2000 წელს აკად. გ. ჩაფიძის სახელობის გადაუდებელი კარდიოლოგიის ცენტრში გაიხსნა კარდიოქირურგიული განყოფილება, სადაც საქართველოში პირველად დაიწყო ყველა სახის კარდიოქირურგიული ოპერაციების ჩატარება. პირველ ხანებში გერმანელი პარტნიორები პერიოდულად ანხორციელებდნენ ტრენინგ ვიზიტებს თბილისში, ასევე დაახლოებით 40-მა ქართველმა სპეციალისტმა გაიარა სტაჟირება ბად-კროცინგენის გულის ცენტრის ბაზაზე. სადღეისოდ კარდიოქირურგიული განყოფილებაში წარმატებით ჩატარებულია - 5000-ზე მეტი ოპერაცია. დაარსებიდან დღემდე დეპარტამენტის უფროსია საქართველოსა და ევროპაში კარგად ცნობილი ქართველი კარდიოქირურგი პროფესორი ზვიად ბახუტაშვილი.

დეპარტამენტში ხორციელდება შემდეგი სახის ქირურგიული ოპერაციები:

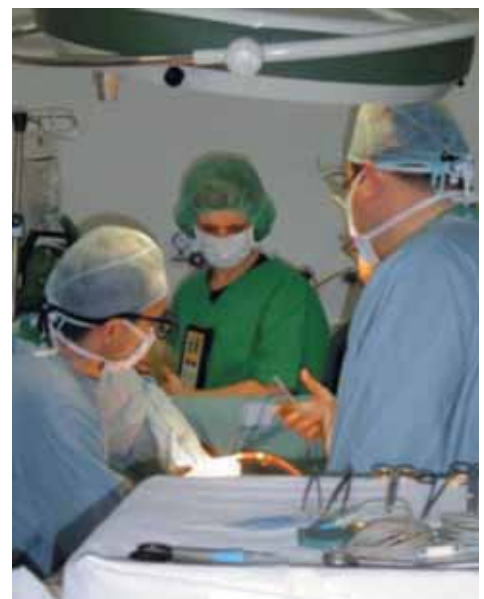• გულის სარქველების პლასტიკა - მიტრალური, აორტალური, სამკარიანი სარქველის პლასტიკა (ანულოპლასტიკა, კარედების პლასტიკა, ხელოვნური ქორდები)

- გულის სარქველების პროტეზირება - ერთი ან ორი სარქველის პროტეზირება (მექანიკური, ბიოლოგიური)
- აღმავალი აორტის და რკალის ქირურგია
- გულის სარქველების მინი ინვაზიური ქირურგია
- მარცხენა პარკუჭის ანევრიზმის ქირურგიული მკურნალობა
- ბენტალის ოპერაცია
- იაკუბის ოპერაცია; დევიდის ოპერაცია

კვალიფიციური კადრების და მატერიალურ-ტექნიკური რესურსის გათვალისწინებით, განყოფილებაში შესაძლებელია დღეში 4-5 სხვადასხვა სირთულის კარდიოქირურგიული ოპერაციის ჩატარება.

მოზრდილთა გულის ქირურგიის განყოფილება მოსახლეობისთვის ხელმისაწვდომია წლის და დღე-ღამის ნებისმიერ დროს - 24 საათის განმავლობაში ცენტრში იმყოფება მორიგე კარდიოქირურგი, რომელიც მზადაა გაუწიოს პაციენტებს კარდიოქირურგიული კონსულტაცია და ქირურგიული დახმარება მწვავე და გადაუდებელი სიტუაციებისას.

საქართველოს გრ. მუხაძის სახელობის ქირურგთა სამეცნიერო საზოგადოება, ჟურნალ „საქართველოს ქირურგიის მაცნეს“ სარედაქციო საბჭო და რედკოლეგია ულოცავენ ცენტრის და განყოფილების კოლექტივს შემოქმედებითი ცხოვრების მნიშვნელოვან თარიღს და უსურვებენ კიდევ უფრო დიდ მიღწევებს.



საქართველოს აკად. გრ. მუხაძის სახელობის შირშრბტბ
სამეცნიერთ სარბრბბბბბ

საქართველოს მედიცინის მეცნიერებბბბბ აკადემია

საქართველოს შირშრბბბბბბ მბცნე

№ 1

მთავარი რედაქტორი
პროფესორი გურამ ტბტიშვილი

საქართველოს ქირურგიის მაცნე

სამეცნიერო-პრაქტიკული ჟურნალი
ყოველკვარტალური გამოცემა
გამოიცემა 2016 წლიდან

მთავარი რედაქტორი და სარედაქციო საბჭოს თავმჯდომარე
პროფესორი გურამ ტატიშვილი

სარედაქციო საბჭო

დ. აბულაძე, ზ.ბახუტაშვილი, ა.ბერიძე, რ.გაგუა, გ.გიორგობიანი, გ.დათუაშვილი, მ.დვალი, ზ.ვადოჭკორია, ფრ.თოდუა, გ.თომაძე, გ.ინგოროყვა, მ.კილაძე, მ.კილაძე, დ.კორძია, ი.კობხრიძე, ი.კუზანოვი, გ.ლობჯანიძე, ნ.ლომიძე, ლ.მანაგძე, კ.მარდალეიშვილი, მ.მიზანდარი, ბ.მოსიძე, ზ.ორჯონიკიძე, კ.ქუნთელია, კ.ყიფიანი, ბ.ჩაკვეტაძე, ვ.ჩაჩიბაია, გ.ჩიქობავა, თ.ჩხიკვაძე, ზ.ხელაძე, რ.ხეცურიანი, შ.ჯაფარიძე, ფ.კვინარლი.

პასუხისმგებელი რედაქტორი

დავით ჯიქია

სარედაქციო კოლეგია

ვ.არჩვაძე, გ.კინწურაშვილი, რ.ახალაია, ნ.ხმალაძე, მ.ერემეიშვილი, დ.ხაზარაძე, ვ.თედორაძე, ლ.სილოგავა (პასუხისმგებელი მდივანი).

ჟურნალში შექმნა თანამედროვე ქირურგიის და მომიჯნავე დარგების სამეცნიერო-პრაქტიკული მნიშვნელობის კვლევების შედეგები, მათი კლინიკური და თეორიული ასპექტები, ახალი ტექნოლოგიები, სამედიცინო განათლების პრობლემები, შემთხვევები კლინიკური პრაქტიკიდან, ქირურგიის ისტორიის გამორჩეული მოვლენები, საქართველოს ქირურგთა სამეცნიერო საზოგადოების ქრონიკა და სხვა აქტუალური საკითხები.

დამფუძნებლები

საქართველოს აკად. გრ. მუხაძის სახელობის ქირურგთა სამეცნიერო საზოგადოება.
საქართველოს მედიცინის მეცნიერებათა აკადემია

რედაქციის აზრი შეიძლება არ ემთხვეოდეს ავტორთა მოსაზრებას. ყველა უფლება ავტორებისაგან მასალების მიღების შემდეგ ეკუთვნის ჟურნალ „საქართველოს ქირურგიის მაცნე“-ს რედაქციას. რედაქცია პასუხს არ აგებს სარეკლამო მასალების შინაარსზე. ჟურნალში გამოქვეყნებული მასალების სრული ან ნაწილობრივი აღწარმოება ან გამრავლება, მეთოდის მიუხედავად, დასაშვებია მხოლოდ გამომცემლის წერილობითი ნებართვით.

რედაქციის მისამართი: თბილისი, ჭავჭავაძის გამზ. 60

ტირაჟი: 700

UDC(უაკ)617(051)(479.22)ს-323

ISSN 2449-2221

ახალი სამედიცინო ჟურნალის გამოცემა თავისთავად საყურადღებო მოვლენაა, ამიტომ გულწრფელად ვულოცავ საქართველოს გრიგოლ მუხაძის სახელობის ქირურგთა სამეცნიერო საზოგადოების და მედიცინის მეცნიერებათა აკადემიის ხელმძღვანელობას პერიოდული სამეცნიერო-პრაქტიკული ჟურნალის „საქართველოს ქირურგიის მაცნე“ პირველი ნომრის გამოსვლას.

მნიშვნელოვანია, რომ მსოფლიოს და ჩვენი ქვეყნის წამყვანი სპეციალისტების სამეცნიერო-პრაქტიკული ნოვატიების პუბლიკაციასთან ერთად, ჟურნალის პრიორიტეტია მრუნვა საქართველოს რეგიონებში ქირურგიულ ავადმყოფთა დიაგნოსტიკისა და მკურნალობის უახლესი მეთოდების დანერგვაზე და იქ მომუშავე წარმატებული ქირურგების ნაღვაწის პუბლიკაციამ.

ვუსურვებ ჟურნალის სარედაქციო საბჭოს და რედკოლეგიას ნაყოფიერ მუშაობას და დიდ წარმატებებს.

დავით სერგეენკო

საქართველოს შრომის, ჯანმრთელობისა და სოციალური დაცვის მინისტრი

გულწრფელად ვულოცავ ჩვენი ქვეყნის სამედიცინო საზოგადოებას, უპირველესად კი – ქირურგებს, „საქართველოს ქირურგიის მაცნე“-ს – ახალი პერიოდული სამეცნიერო-პრაქტიკული ჟურნალის პირველი ნომრის გამოსვლას. ეს ერთ-ერთი მნიშვნელოვანი შედეგია საქართველოს აკად. გრ. მუხაძის სახ. ქირურგთა სამეცნიერო საზოგადოების ინტენსიური და ნაყოფიერი მუშაობის, რომელიც ერთი წლის წინ აღდგა დღეს მოღვაწე საქართველოს ქირურგთა კორპუსის ბევრი თვალსაჩინო წარმომადგენლის აღმზრდელის, პროფესორ გურამ ტატიშვილის თაოსნობით და ძალისხმევით.

ჩემთვის, როგორც ექიმისა და მასწავლებლისათვის განსაკუთრებით დასაფასებელია, რომ ჟურნალში სტუდენტთა სამეცნიერო საზოგადოების ეგიდით შესრულებული სტუდენტური კვლევების შედეგების გამოსაქვეყნებლად სპეციალური რუბრიკაა გამოყოფილი. ეს მნიშვნელოვანი სტიმული, პასუხისმგებლობა და, ამავდროულად, ჯილდო იქნება ჩვენი უნივერსიტეტის სტუდენტების კვლევით აქტივობაში ჩართვისათვის, რაც დადებით როლს შეასრულებს მოაზროვნე, კრეაციული და წარმატებული მედიკოსების ჩამოყალიბების საქმეში.

პროფესორი ზურაბ ვადაჭკორია
თბილისის სახელმწიფო სამედიცინო
უნივერსიტეტის რექტორი

ვულოცავ საქართველოს აკადემიკოს გრიგოლ მუხაძის სახელობის ქირურგთა სამეცნიერო საზოგადოებას და საქართველოს მედიცინის მეცნიერებათა აკადემიას მათი პერიოდული სამეცნიერო-პრაქტიკული ჟურნალის „საქართველოს ქირურგიის მაცნე“-ს პირველი ნომრის გამოსვლას.

საუკეთესო საუკუნოვანი ტრადიციების მქონე, დღევანდელი ქართული ქირურგია მხოლოდ უახლესი მეცნიერული ცოდნის საფუძვლებზე დაყრდნობით უნდა განვითარდეს და სრულად ითვალისწინებდეს თანამედროვე მედიცინის მოთხოვნებს, მის ძირითად პრინციპებსა და ნორმებს.

ქირურგიაში მიღწეული წარმატება – ყოველთვის არის სწორად გააზრებული, კლინიკურ პრაქტიკაზე დაფუძნებული, ღრმა თეორიული ანალიზისა და პროფესიონალთა დაულალავი შრომის შედეგი; ამ პროცესში, გადამწყვეტი როლი სამეცნიერო მიდგომამ უნდა განაპირობოს.

ვფიქრობ, სამეცნიერო ჟურნალი „საქართველოს ქირურგიის მაცნე“ ხელს შეუწყობს ფართო სამედიცინო საზოგადოებაში, განსაკუთრებით კი ახალგაზრდებში, ქირურგიის თანამედროვე მიდგომების უკეთ გააზრებას, მეცნიერული ცნობიერების გამყარებას; გააძლიერებს გამოცდილების გაზიარებისა და თანამშრომლობის მზაობას.

მიხარია, რომ ამ ჟურნალის მთავარი რედაქტორი გახლავთ ქართული ქირურგიის პატრიარქი, გამოჩენილი მეცნიერი, პედაგოგი და საზოგადო მოღვაწე – პროფესორი გურამ ტატიშვილი. ჩემთვის საინტერესო და სასიამოვნო იქნება სარედაქციო საბჭოში მუშაობა.

აკადემიკოსი ფრიდონ თოდუა

სარჩევი
CONTENTS

საქართველოში ქირურგიის განვითარების ეტაპები XIX -XX საუკუნეში, ი. მგალობლიშვილი, დ. ჯიქია	7
კომპიუტერული ტომოგრაფიული (კტ) ანგიოგრაფიის შესაძლებლობები ღვიძლის არტერიული ანატომიის ვარიანტების დადგენასა და ენდოვასკულური ან ქირურგიული მკურნალობის ტაქტიკის განსაზღვრაში ღვიძლის ციროზისა და ჰეპატოცელულური კარცინომის დროს, ნ. ონაშვილი, მ. ნონიაშვილი, მ. მიზანდარი	9
ღვიძლის რეგენერაციის რთული მოზაიკური სურათის „გამოტოვებული“, ფრაგმენტების შეესებისათვის, ნ. ინაური, მ.კორძაია, მ.კაკაბაძე, დ. კორძაია.....	15
ღია და დახურული ლაპაროსკოპიული ქოლეცისტექტომიის გამოყენება ნაღვლკენჭოვანი დაავადების ქირურგიული მკურნალობის დროს, ბ.ჩაკვეტაძე, ვ.თევდორაძე, დ.მენაბდე.....	19
კუჭის ლაპაროსკოპიული სახელოებური რეზექცია მორბიდული სიმსუქნის დროს გასტროგოფაგური რეფლუქს დაავადების მქონე პაციენტებში, დ. აბულაძე, დ.კაპანაძე, გ. კაციტაძე, ა. ბალათურია.....	23
წყლულოვანი ეტიოლოგიის სისხლდენების მკურნალობის შედეგები და მათი გაუმჯობესების გზები, ა.ანთაძე, ნ. ლექვთაძე, გ. გვანცელაძე.....	29
ენდოსკოპიური სტენტირება კუჭ-ნაწლავის ტრაქტის პროქსიმალური ნაწილის ქირურგიაში, თ. სულიკაშვილი, გ. ჩხაიძე, გ. გიორგობიანი.....	33
საყლაპავის ხვრელის დიაფრაგმული თიაქრის მკურნალობის პროთეზირებადი ჰერნიოპლასტიკა, თ. გვენეტაძე, მ. კილაძე, გ. ხეროდინაშვილი.....	37
პლასტიკური ქირურგია თავ-კისრის რეკონსტრუქციაში ონკოლოგიურ პაციენტებში, ი.კუზანოვი, კ.მარდალეიშვილი, ა.კუზანოვი, ზ.დაბრუნდაშვილი, გ.კუზანოვი, გ.იოსელიანი, მ.მაჭავარიანი, ვ.ჯავახიშვილი, გ.ბარათაშვილი.....	39
მწვავე ქოლეცისტიტის ლაპაროსკოპიული მეთოდით მკურნალობის შედეგები ჩვენი კლინიკის მასალების საფუძველზე, ვ.თევდორაძე, ა. ბერიძე, კ.ქაშიბაძე, გ. ჟღენტე, დ. მენაბდე.....	43
სიკვდილის „დაბადების“ რუტინულ პროცესებში ბორელიების ანტიგენების სავარაუდო მონაწილეობის შესახებ, ზ.ხელაძე,ზ.ხელაძე,ნ.ბარნაბიშვილი.....	49
არის თუ არა წარუმატებელი რეანიმაცია უშედეგო? ზ. ჩხაიძე, ნ. ხოდელი, დ. კორძაია, ჯ. ფარცახაშვილი, ო. ფილიშვილი	53
ფაშვის ღეროს კომპრესიული სინდრომი, მ.კილაძე, მ.ბოკუჩავა, ო.კეპულაძე	57
თორმეტგოჯა ნაწლავის კიბოს ქირურგიული მკურნალობის კლინიკური შემთხვევა, ლ. ლავგილავა, ს. ქერაშვილი, შ. ძაგანია ლ. სილოგავა.....	59
ოპერაცია ვენტრალური თიაქარპლასტიკა რივეს-სტოპას მეთოდით, გ.ლობჯანიძე, კ.ტიგინაშვილი, შ.ლობჯანიძე, ლ.ქიმაძე, შ.ქუფარაშვილი, ი.თენოშვილი.....	63
ჟურნალის სარედაქციო კოლეგიისაგან, საქართველოს აკადემიკოს გრიგოლ მუხაძის სახელობის ქირურგთა სამეცნიერო საზოგადოების წლის მუშაობის ანგარიში	65
The development of surgery in Georgia in XIX-XX centuries, Mgaloblishvili I., Jikia D.	7
computed tomography (ct) angiography possibilities in evaluating hepatic arterial anatomy variations and determining endovascular or surgical treatment approach in patients with hepatocellular carcinoma and cirrhosis, Onashvili N, Noniashvili M, Mizandari M.....	9
To Fill the „Missing„ Fragments of Complex Mosaic of Liver Regeneration, Inauri N, Kordzaia M, Kakabadze M, Kordzaia D.....	15
Usage of open and closed laparoscopic cholecystectomy during surgical treatment of gallstone disease, chakvetadze B, tevdoradze v, menabde d	19
Sleeve Gastrectomy in Patients with GERD, Abuladze D., Kapanadze D., Kacitadze G., Bagaturia A.....	23
Bleedinggastrointestinal disease management Results and improvement strategy, A. Antadze, N. Lekvtadze, G. Gvantseladze.	29
Endoscopic stenting in upper GI Surgery, Sulikashvili T, Chkhaidze G, Giorgobiani G	33
Hiatal Hernia prostetic hernioplasty, gvenetadze T, kiladze m, kherodinaShvili g	37
Plastic Surgery in head and neck reconstruction of oncologic patients, I.Kuzanov, K.Mardaleishvili, A.Kuzanov, Z.Dabrundashvili, G.Kuzanov, G.Joseliani, M.Machavariani, V.Javakhishvili, G.Baratashvili.....	39
Results of treatment of acute cholecystitis laparoscopic access to the materials of our clinic, Tedoradze v, Menabde D, Archvadze B, Kashibadze K	43
The likelihood of borrelia antigens' participation in routine processes of death „birth“, Z. Kheladze, Zv. Kheladze, N. Barnabishvili	49
Is the ineffective resuscitation really fruitless? Z. Chkhaidze, N. Khodeli, D. Kordzaia, J. Partsakhashvili, O. Pilishvili	53
Median Arcuate Ligament Syndrome, kiladze m, bokuchava m, kepuladze o	57
duodenum cancer surgical treatment clinical case, lagvilava L, kerashvili s, dzaganian sh, silogava I	59
Method of ventral hernioplasty Rives-Stoppas, lobzhanidze g, tiginashvili k, lobzhanidze sh, kimadze L, kupharashvili sh, tenoshvili i	63
Report of Works Conducted in 2015 of Academician Grigol Mukhadze Scientific Society of Surgeons	65

გრიგოლ მუხაძე

საქართველოში მეცნიერული ქირურგიის ფუძემდებელი და პრაქტიკული მედიცინის დიდი ამაგდარი, აკადემიკოსი გრიგოლ მიხეილის ძე მუხაძე დაიბადა 1879 წელს.

1908 წელს დაამთავრა ტომსკის უნივერსიტეტი და ქირურგიაში ნათლობა მიიღო ცნობილი რუსი მედიკოსის, აკადემიკოს მიშის ხელმძღვანელობით. მან სრულიად ახალგაზრდულ წლებში შეასრულა 5 მნიშვნელოვანი სამეცნიერო შრომა.

1911 წელს იგი დაბრუნდა სამშობლოში და 4 წელი იმუშავა ქ. ჭიათურის საავადმყოფოს ქირურგიული განყოფილების გამგედ. ამ წლებში მან კვალიფიკაცია აიმაღლა ლონდონის, პარიზისა და ბერლინის წამყვან ქირურგიულ კლინიკებში.

1912 წელს სანქტ-პეტერბურგში, პროფესორ ოპელის კლინიკაში, სადოქტორო დისერტაციის დაცვის შემდეგ, გრიგოლ მუხაძე ხდება პირველი მედიცინის დოქტორი საქართველოში.

გრიგოლ მუხაძე იყო თბილისის ახლად დაარსებულ უნივერსიტეტში სამედიცინო და საბუნებისმეტყველო ფაკულტეტის დაარსების ერთ-ერთი ორგანიზატორი. 1919 წელს უკვე სამკურნალო ფაკულტეტზე შეიქმნა ზოგადი ქირურგიის კათედრა კლინიკით, რომლის ხელმძღვანელად მიიწვიეს გრიგოლ მუხაძე, ხოლო 2 წელიწადში, როდესაც მოვიდა დრო ჰოსპიტალური ქირურგიის კათედრის დაარსებისა, მის გამგედაც ის აირჩიეს.


გარდა მისი, როგორც ქირურგისა და მეცნიერის დიდი ღვაწლისა, ის გამოირჩეოდა მოქალაქეობრივი და ორგანიზატორული თვისებებითაც.

1925-37 წლებში გ. მუხაძე იყო რესპუბლიკის ცენტრალური კლინიკის დირექტორი და მალევე საავადმყოფო გადააკეთა ცენტრალურ კლინიკურ ინსტიტუტად, სადაც, გარდა კლინიკური და პედაგოგიური მუშაობისა, მიმდინარეობდა მნიშვნელოვანი სამეცნიერო კვლევები ქირურგიის აქტუალურ საკითხებზე.

გრიგოლ მუხაძის თაოსნობით ჩვენ ქვეყანაში ჩამოყალიბდა ქირურგიის დამოუკიდებელი სპეციალობები, რომლებსაც მან სათავეში ჩაუყენა თავისი მოწაფეები: უროლოგიას პროფესორი - ალექსანდრე წულუკიძე; ტრანსმატოლოგიას - მიხეილ ცხაკაია; ონკოლოგიას - კონსტანტინე ვეფხვაძე; ბავშვთა ქირურგიას მიხეილ კოკოჩაშვილი; გულ-მკერდის ქირურგიას - ნიკოლოზ ანთელავა; ყბა-სახის ქირურგიას - ალექსანდრე ედიბერიძე და სხვ.

1933 წელს, გრიგოლ მუხაძის თაოსნობით დაარსდა საქართველოს ქირურგთა სამეცნიერო საზოგადოება, რომელმაც დიდი ღვაწლი დასდო ჩვენ ქვეყანაში, როგორც პრაქტიკული, ისე მეცნიერული ქირურგიის განვითარებას. ამ საზოგადოებას გარდაცვალებამდე თვითონ ედგა სათავეში.

გრიგოლ მუხაძემ 1935 წელს დააარსა სისხლის გადასხმის და ჰემატოლოგიის სამეცნიერო-კვლევითი ინსტიტუტი, რომელიც დღეს ქვეყნის მნიშვნელოვანი



აკადემიკოსი გრიგოლ მუხაძე

სამეცნიერო ცენტრია და მის სახელს ატარებს, ხოლო ჯერ კიდევ 1924 წელს მან პირველმა ჩაატარა სისხლის პირდაპირი გადასხმა.

მისი ხელმძღვანელობით დაცულია 35 სადისერტაციო ნაშრომი მედიცინის მეცნიერებათა კანდიდატის, ხოლო 10 - მედიცინის მეცნიერებათა დოქტორის ხარისხის მოსაპოვებლად.

გრიგოლ მუხაძე გარდაიცვალა 1954 წელს, როდესაც მე დავამთავრე სამედიცინო ინსტიტუტი, მაგრამ ჩვენი მასწავლებელი, პროფესორი მიხეილ ჩაჩავა ისე არ ისაუბრებდა ჩვენთან, ახალგაზრდებთან, რომ ათჯერ მაინც არ ეხსენებინა თავისი დიდი მასწავლებელი...

მახსენდება, ერთხელ კლინიკაში უცნობმა მამაკაცმა მკითხა, თუ სად იყო პროფ. ჩაჩავას სამუშაო ოთახი. მე მივიყვანე და გაცემული დავრჩი, თუ რა მოწიწებით შეხვდა ჩემი მასწავლებელი ამ უცხო პიროვნებას, რომელიც ამოინდა ჭიათურაში მოღვაწე გრიგოლ მუხაძის მოწაფე - ლევან ქვარიანი.

ყოველივე ზემოთ ჩამოთვლილის გარდა, გრიგოლ მუხაძე დიდ მნიშვნელობას ანიჭებდა საქართველოს რეგიონებში ქირურგიის განვითარების საქმეს. ამ დროს, გარდა ლევან ქვარიანისა, მუშაობდნენ მის მიერ გამოზრდილი ბრწყინვალე ქირურგები: ვალია გიორგაძე ბათუმში, მამია ჩხეიძე ფოთში, ალექსანდრე ტყეშელაშვილი სამტრედიისში, გრიგოლ გამცემლიძე ზესტაფონში და სხვები...

გრიგოლ მუხაძე სარგებლობდა დიდი ავტორიტეტით ქვეყნის და ევროპის სამეცნიერო წრეებში. მე-ნ კურსის სტუდენტი, პროფესორ მიხეილ ჩაჩავას ხელმძღვანელობით შესრულებული ნაშრომით წარვდექი სტუდენტურ სამეცნიერო კონფერენციაზე ქალაქ რიგაში. ჩემი მოხსენების შემდეგ, ადგა ერთი მსცოვანი მეცნიე-

რი, შეაქო ჩემი მოხსენება და თქვა, რომ მომხსენებელი არის მისი შვილიშვილი. მე სახტად დავრჩი, დარბაზი – გაოცებული, მან კი განმარტა, რომ ის და მისი მეგობარი ცნობილი დიდი ქართველი ქირურგი გრიგოლ მუხადე 1944 წელს ერთად აირჩიეს საკავშირო მედიცინის მეცნიერებათა აკადემიის აკადემიკოსად. გრიგოლ მუხადე ხშირად ახსენებდა მის საყვარელ მოწაფეს, მიხეილ ჩაჩავას. რადგან ჩემი მეგობრის მოწაფის მოწაფე ჩამოვიდა, მე მას ჩემ შვილიშვილად ვთვლი და მოხარული ვიქნები თუ ხვალ ჩემს კლინიკაში მესტუმრება, მისმა მასპინძლობამ კი მე გამაოცა.

ერთი წლის შემდეგ ის მხცოვანი მეცნიერი აკადემიკოსი პ. სტრადინი გვესტუმრა თბილისში. მე და ბატონმა მ. ჩაჩავამ ის გრიგოლ მუხადის საფლავთან მივიყვანეთ. იგი ასევე დაესწრო ჩვენი პროფესორის ოპერაციებს და ბედნიერად თვლიდა თავს მისი მეგობრის, გრიგოლ მუხადის მოწაფეების წარმატებებით.

გრიგოლ მუხადე 1944 წელს აირჩიეს საქართველოს

მეცნიერებათა აკადემიის აკადემიკოსად და იმ დროს ის გახდა პირველი ექიმი აკადემიკოსი საქართველოში. მან შექმნა მსოფლიოში ერთ-ერთი უძლიერესი მეცნიერული სკოლა. მისი ხელმძღვანელობით წარმოიჩინნენ ისეთი ბუმბერაზი ქირურგები, როგორებიც იყვნენ ეგნატე ფიფია, მიხეილ ჩაჩავა, მემედ კომახიძე, დავით მამამთავრიშვილი და ბევრი სხვა, რომლებმაც ღირსეულად გააგრძელეს დიდი მასწავლებლის გზა.

ჩვენ დიდი გრიგოლ მუხადის ამ ღირსეული მოწაფეების შთამომავლობამ აღვადგინეთ გრ. მუხადის მიერ დაარსებული საქართველოს ქირურგთა სამეცნიერო საზოგადოება, რომელიც ატარებს მის სახელს და საზოგადოების პერიოდული ბეჭდვითი ორგანოს „საქართველოს ქირურგიის მაცნე“-ს პირველი ნომერიც ეძღვნება დიდი გრიგოლ მუხადის ხსოვნას.

პროფესორი გურამ ტატიშვილი

Academician Grigol Mukhadze

The founder of scientific surgery in Georgia, Academician Grigol Mukhadze was born in 1879. He got medical education in Russia at Tomsk University, where he specialized in surgery under the guidance of Professor Mish. In 1911 he returned to Georgia and for 4 years worked in Chiatura, one of the industrial cities of the country.

In 1912 he defended his doctoral dissertation at Opel Clinic in Petersburg.

In 1913 he took specialization at London, Paris and Berlin surgical clinics.

In 1918 he was one of the founders of the first Georgian University and the Department of General Medicine at the University.

In 1925 – 1937 Grigol Mukhadze worked as the Director of the Central Clinical Hospital, which was transformed as

Central Clinical Institute, laying foundation to scientific development of many branches of medicine.

Grigol Mukhadze created a numerous scientific school and his pupils heading rapidly developing specialities of surgery: urology, pediatric surgery, traumatology – orthopedics, oncology, neurosurgery, endocrine surgery, chest surgery, maxillofacial surgery and others.

Under his guidance were defended 45 dissertations for obtaining scientific degrees.

In 1944 he was chosen as Academician of the Academy of National Sciences’ of Georgia and Academy of Medical Sciences’ of Russia.

Grigol Mukhadze died in 1954.

Professor Guram Tatishvili

საქართველოში ჰირურგიის განვითარების ეტაპები XIX -XX საუკუნეში

ი. მგალობლიშვილი, დ. ჯიქია

შპს „ჯეოჰოსპიტალს“-ი, კლინიკური დეპარტამენტი, უწყვეტი სამედიცინო განათლების მიმართულება

THE DEVELOPMENT OF SURGERY IN GEORGIA IN XIX-XX CENTURIES

MGALOBlishvili I., JIKIA D.

„Geohospitals“, clinical department, continuous medical education direction

რეზიუმე

შრომაში წარმოდგენილია საქართველოში მოქმედი სამედიცინო და კერძოდ, ქირურგიული პროფილის სამეცნიერო საზოგადოებების ჩამოყალიბების და შემდგომი უწყვეტი განვითარების თავისებურებები. განიხილება კავკასიის საიმპერატორო სამედიცინო საზოგადოების (1864-1924), თბილისის ქირურგიული კლინიკების კონფერენციების (1924-1933), სამედიცინო საზოგადოების ქირურგთა სექციის (1933-1955) და გრ. მუხაძის სახ. თბილისის ქირურგთა სამეცნიერო საზოგადოების (1955-2009წწ.) მონაცემები. შესწავლის საერთო პერიოდი 145 წელი. (2,5)

Summary

The article reviews the development of Scientific Medical Societies in Georgia during the period from 1864 till 2009. Activities of Caucasian Medical Society (1864-1924), Tbilisi Surgeons' Scientific Conferences (1924-1933), Surgical Section of Scientific Medical Society (1933-1955) and Tbilisi Surgeons' Scientific Society after Academician G. Mukhadze (1955-up today) provided permanent development of scientific medicine and particularly surgery in Georgia. 145 years of work experience in scientific societies show the good perspective for further development of modern surgery in Georgia.

საქართველოში თანამედროვე მეცნიერული მედიცინის და კერძოდ ქირურგიის დასაბამად უნდა ჩაითვალოს 1864 წელს თბილისში დაარსებული კავკასიის საიმპერატორო სამედიცინო საზოგადოება (კსს), რომელიც რეგულარულად ატარებდა სამეცნიერო სხდომებს მოხსენებებითა და დემონსტრაციებით, სისტემატურად გამოსცემდა სამეცნიერო კრებულებს. საზოგადოებას ეწოდა საერთო კავკასიური სახელი, მაგრამ მისი დაარსების და შეკრებების ცენტრალური ადგილის მიხედვით, ასევე სამეცნიერო მოხსენებათა შორის ხვედრითი წილის გათვალისწინებით საზოგადოებაში წამყვანი ადგილი საქართველოს ეკავა. სწორედ თბილისში შეიქმნა ამიერკავკასიაში პირველი ევროპული ტიპის სტაციონარი, თბილისის სამხედრო ჰოსპიტალის სახით (1808წ.), ხოლო შემდგომში 1867 წლიდან მიხეილის და სხვა მრავალპროფილიანი საავადმყოფოები. (6)

კსს-ის სხდომების ანალიზი გაცხადებულია სამეცნიერო შრომების 5 ათეულზე მეტი ტომის მიხედვით. თითოეული ტომი აერთიანებს ერთი სამუშაო წლის განმავლობაში მოხმენილ მოხსენებებს, რომელთა შერჩევა მკაცრ რეგლამენტს ექვემდებარებოდა: ყოველი მათგანის პრეზიდენტის სხდომაზე განხილვის შემდეგ გამოიყოფოდა ექსპერტების კომისია, რომელთა დასკვნების საფუძველზე საბოლოოდ ადგენდნენ შრომის საზოგადოებაზე გატანის საკითხს. (4)

კსს-ს ზემოაღნიშნულ ტომებში გამოქვეყნებულმა ქირურგიული ხასიათის მოხსენებებმა საერთო რაოდენობის თითქმის 1/3 შეადგინა. ვინაიდან ცალკეული ქირურგიული სპეციალობები შედიოდა ზოგადი ქირურგიის საერთო შინაარსში, ამიტომ ჩვენს მიერ ქირურგიული შრომების რეტროსპექტული ანალიზით თანამედროვე შეხედულებების გათვალისწინებით 10 ძირითადი მიმართულება გამოიყო: ნეიროქირურგია; ოფთალმოლოგია; ყელ-ყურ-ცხვირის დაავადებები; ყბა-სახის ქირურგია და სტომატოლოგია; გულმკერდის ქირურგია; მუცლის ღრუს

ორგანოების ქირურგია; მეან-გინეკოლოგია; უროლოგია; ანგიოლოგია; ტრავმატოლოგია-ორთოპედია. (1,6)

სათანადო ანალიზით დადგენილია, რომ საუკუნეების მიჯნაზე თბილისისა და საქართველოს რეგიონების ქირურგიული განყოფილებებიდან კსს-ს სხდომებზე განსახილველად შემოდიოდა ევროპული დონის შესაბამისი ქირურგიული მუშაობის მასალა. მაგ., გეგმიური აბდომინური ქირურგიული ჩარევები მოიცავდა საზარდულის თიაქრების პლასტიკას ისეთი მეთოდებით, რომელთაც მნიშვნელობა დღემდე არ დაუკარგავთ; სრულდებოდა ოპერაციები პარენქიმულ და ღრუ ორგანოებზე, ასევე სანალვლე გზებზე; მუცლის ღრუს ტრავმის ქირურგიიდან სხვადასხვა პერიოდის მონაცემებით აღწერილია მუცლის ღრუის ოპერაციები ბადექონის, ნაწლავების, ღვიძლის გამოვარდნით; მუცლის აორტის დაზიანების შემთხვევა; ხელოვნური უკანა ტანის დადება მუცლის ნაკვეთი ჭრილობის გამო; მუცლის ღრუს ნაკვეთი შემავალი ჭრილობები ნაწლავების, კუჭის, დიაფრაგმის დაზიანებებით; ჭრილობაში გამოსული ბადექონის ჩაბრუნებისა და რეპექციის შემთხვევები და სხვ. (1)

სხვადასხვა წლების მონაცემებით საზოგადოების სხდომებზე მოხსენებებს აკეთებდნენ ქართული ქირურგიის, მეან-გინეკოლოგიის და თერაპიის ისეთი კორიფეები, როგორებიც იყვნენ მედიცინის დოქტორები: გ. მუხაძე, ი. თიკანაძე, ს. ვირსალაძე, აგრეთვე ექიმები: მ. კილოსანიძე, ი. თუმანიშვილი და სხვ. (9)

საქართველოში მეცნიერული ქირურგიის განვითარების ახალი ეტაპი 1918 წ. თბილისის სახელმწიფო უნივერსიტეტის დაარსებით იწყება, სადაც იქმნება სამედიცინო ფაკულტეტი. ჰოსპიტალური ქირურგიის კათედრას და კლინიკას სათავეში ჩაუდგა პროფესორი გრ. მუხაძე, საფაკულტეტოს – პროფ. ალ. მაჭავარიანი, ხოლო ზოგადი ქირურგიისას – პროფესორი ნ. კახიანი. ნიშანდობლივია, რომ ამავე პერიოდში, კსს-ს ფუნქციონირების დასასრულს, 1924 წელს, თბილისის ქირურგიუ-

ლი კლინიკების კონფერენციების სახით, სათავეს იღებს დამოუკიდებელი ეროვნული ქირურგიული სამეცნიერო აქტივობა. კონფერენციები თავისი სისტემატიური ხასიათის გამო შეგვიძლია სამეცნიერო საზოგადოების რანგში განვიხილოთ. სხდომები რეგულარულად, მორიგეობით ტარდებოდა თბილისის კლინიკებში. ყოველ სხდომას წარმოდგენილი კლინიკის გამვე თავმჯდომარეობდა. კონფერენციებზე განიხილებოდა ქირურგიის აქტუალური საკითხები დემონსტრაციებისა და მოხსენებების სახით. დამსწრე საზოგადოებას წარმოადგენდა არა მხოლოდ ერთი კლინიკის ან მხოლოდ თბილისის ქირურგები, არამედ საქართველოს სხვადასხვა კუთხიდან ჩამოსული ექიმები, დამწყები ქირურგები, სტუდენტები, პოლიკლინიკებისა და ამბულატორიების წარმომადგენლები.(2)

თბილისის კლინიკების კონფერენციებმა შეამზადა საფუძველი, რათა 1933 წელს ჩამოყალიბებულიყო სამედიცინო საზოგადოების ქირურგთა სექცია, რაც ახალი ნაბიჯი იყო მეცნიერული ქირურგიის ორგანიზებაში. სექციას ხელმძღვანელობდა გრ. მუხაძე, ხოლო გამგეობის წევრებად სხვადასხვა წელს არჩეული იყვნენ რესპუბლიკის ისეთი გამოჩენილი ქირურგები, როგორებიც იყვნენ: ნ. კახიანი, ა. წულუკიძე, ა. მაჭავარიანი, ი. ახმეტელი, ნ. ვესელოვზოროვი, კ. ერისთავი, მ. ცხაკაია, ე. თოდაძე და სხვ. სექცია შემდგომში (1947წ) გარდაიქმნა საქართველოს ქირურგთა სამეცნიერო საზოგადოებად.

სხდომების მუშაობაში დიდი ადგილი დაიკავა ქირურგიული დარგების სპეციალიზაციამ და სამხარეო პათოლოგიის საკითხებმა. ამ პერიოდში ჩამოყალიბებული გრ. მუხაძის სახელობის სისხლის გადასხმისა და ჰემატოლოგიის ინსტიტუტის გახსნასთან ერთად საზოგადოება განიხილავს სისხლის გადასხმის აქტუალურ პრობლემებს, ზოგადი და ადგილობრივი, სპინური ანესთეზიის მეთოდებს, ქირურგიულ ინფექციასთან ბრძოლისა და ჩირქოვანი ქირურგიის საკითხებს. საქართველოს სხვადასხვა რაიონში მომუშავე პრაქტიკული ქირურგების დასახმარებლად ქირურგიული სექციიდან ხშირად იგზავნებოდნენ გამოცდილი სპეციალისტები, რომლებიც ადგილზე ეხმარებოდნენ ქირურგებს კვალიფიკაციის ამაღლებაში და ატარებდნენ საჩვენებელ ოპერაციებს.

II მსოფლიო ომის პერიოდში (1941-1945) ქირურგიულმა სექციამ თავისი მუშაობა გარდაქმნა საომარი პი-

რობების შესაბამისად, სხდომებზე განიხილებოდა სამხედრო-საველე ქირურგიის აქტუალური საკითხები. საქართველოში გახსნილ ევაკოჰოსპიტალებში, სადაც მეტად რთული ოპერაციები სრულდებოდა, მუშაობდა სექციის წევრი გამოჩენილი ქართველი ქირურგი.

1940-იან წლებში და შემდგომ საქართველოში შეიქმნა დარგობრივი მიმართულების ქირურგიული პროფილის სპეციალიზებული სამეცნიერო-კვლევითი ინსტიტუტები, სადაც მაღალ დონეზე მიმდინარეობდა კლინიკური და ექსპერიმენტული კვლევები. აღნიშნული ინსტიტუტები დიდ მეთოდოლოგიურ და საორგანიზაციო საქმიანობას ეწეოდნენ. მათ შორის აღსანიშნავია ექსპერიმენტული და კლინიკური ქირურგიის, ტრავმატოლოგიის და ორთოპედიის, ონკოლოგიის, უროლოგიის და ნეფროლოგიის, თვალის სნეულებათა, ყელ-ყურ-ცხვირის ინსტიტუტები.(8)

სამეცნიერო-კვლევითი მუშაობის განვითარების პარალელურად 1955 წელს ჩამოყალიბდა ახალი სამეცნიერო კავშირი, გრ. მუხაძის სახელობის თბილისის ქირურგთა სამეცნიერო საზოგადოება. სხვადასხვა დროს საზოგადოების თავმჯდომარეებად არჩეულ იყვნენ პროფესორები: დ. იოსელიანი, ე. ფიფია, დ. მამთავრიშვილი, მ. კახიანი, ო. მამთავრიშვილი, მ. ცხაკაია; 1999 წლიდან - თ. ახმეტელი.

წინამდებარე შრომის შინაარსი სცილდება იმ დიდი ღვაწლის შეფასებას, რომელიც 50-ზე მეტი წლის განმავლობაში ქართული ქირურგიის წინსვლაში გრ. მუხაძის სახ. თბილისის ქირურგთა საზოგადოებამ დაიმსახურა. შრომამ ნათელყო, რომ საქართველოში თანამედროვე ქირურგიის განვითარებაში, საორგანიზაციო საქმიანობამ 145 წლის განმავლობაში უდიდესი როლი შეასრულა. XXI საუკუნეში, თანამედროვე ტექნოლოგიების გიგანტური ნაბიჯებით წინსვლის პირობებში, აუცილებელია დიდი ტრადიციების მატერებელმა ქირურგიულმა საზოგადოებამ მხარი აუბას მეცნიერული აზროვნების წინსვლას.

2014 წლის 24 ოქტომბერს განახლდა ქირურგთა სამეცნიერო საზოგადოების სხდომები და მისი არეალი განისაზღვრა საქართველოს მასშტაბით და ეწოდა საქართველოს აკადემიკოს გრიგოლ მუხაძის სახელობის ქირურგთა სამეცნიერო საზოგადოება.

ლიტერატურა:

References:

- ქირურგიის ზოგიერთი სპეციალობის ფორმირების კლინიკურ-რეტროსპექტული ანალიზი და განვითარების თანამედროვე ტენდენციები საქართველოში საზარდულის თაქრის მკურნალობის მაგალითზე, დისერტაცია მმდ ხარისხის მოსაპოვებლად, თბილისი 2003.
- თ. ახმეტელი, აკად. გრ. მუხაძის სახელობის თბილისის ქირურგთა სამეცნიერო საზოგადოების 50 წელი, საქართველოს მედიცინა, თბილისი 2005, გვ. 152-156.
- მგალობლიშვილი ი., ჩხიკვაძე თ., საქართველოში წინასაუნივერსიტეტო პერიოდის ქირურგიული მუშაობის მოკლე ანალიზი, თსსუ სამეცნიერო შრომათა კრებული, თბილისი, 2000, გვ. 482-485.
- ჟღენტი ვლ., გელბახიანი პ., ტატიშვილი ირ., - მედიცინის განვითარება საქართველოში და ქართველი ექიმები, „მეცნიერება“ თბილისი, 1971.
- შენგელია მ. - ეტიუდები ქართული მედიცინის ისტორიიდან. „საბჭოთა საქართველო“, თბილისი, 1963.
- შენგელია რ., მგალობლიშვილი ი., ქირურგიული მუშაობის ზოგიერთი მაჩვენებელი საქართველოში XIX საუკუნის 60-70-იან წლებში, თსსუ სამეცნიერო შრომათა კრებული, თბილისი, 1999, გვ. 382-386. (თანაავტ.)
- შენგელია რ., მგალობლიშვილი ი., ჩხიკვაძე თ., საქართველოსა და ევროპის სტაციონარების ქირურგიული მუშაობის ზოგიერთი მაჩვენებლის შედარებითი ანალიზი, თსსუ სამეცნიერო შრომათა კრებული, თბილისი, 2001, გვ. 482-485.
- Курчишвили И. Б. — « Некоторые вопросы организации хирургической помощи и развития хирургии в Грузии» (Автореферат дисс. д.м.н. Тбилиси-1973г.).
- Никобадзе Н. И., Ир. Я. Татишвили, И. Б. Курчишвили – «Основные этапы развития медицины в Грузии» (изд. «Мецниереба» Тбилиси-1964г.).

კომპიუტერული ტომოგრაფიული (კტ) ანგიოგრაფიის შესაძლებლობები ღვიძლის არტერიული ანატომიის ვარიანტების დადგენასა და ენდოვასკულური ან ქირურგიული მკურნალობის ტაქტიკის განსაზღვრაში ღვიძლის ციროზისა და ჰეპატოცელულური კარცინომის დროს

ნ. ონაშვილი¹, მ. ნონიშვილი², მ. მიზანდარი³

¹ „პირველი საავადმყოფო“, „ავერსის კლინიკა“.

² „პირველი საავადმყოფო“.

³ „მაღალი სამედიცინო ტექნოლოგიების ცენტრი“, „საქართველოს კარდიოვასკულური და ინტერვენციული რადიოლოგიის საზოგადოება“.

COMPUTED TOMOGRAPHY (CT) ANGIOGRAPHY POSSIBILITIES IN EVALUATING HEPATIC ARTERIAL ANATOMY VARIATIONS AND DETERMINING ENDOVASCULAR OR SURGICAL TREATMENT APPROACH IN PATIENTS WITH HEPATOCELLULAR CARCINOMA AND CIRRHOSIS

ONASHVILI N¹, NONIASHVILI M², MIZANDARI M³

¹“First Hospital”, “Aversi Clinic”

²“First Hospital”

³“High Medical Technologies Center”, “Cardiovascular and Interventional Radiology Society of Georgia”

რეზიუმე

კვლევის მიზანი იყო ჰეპატოცელულური კარცინომისა და ციროზის მქონე პაციენტებში ღვიძლის არტერიების ანატომიური ვარიანტების გავრცელების განსაზღვრა ჩვენს მასალაში.

პაციენტები და მეთოდები: კვლევაში ჩართული იყო 109 პაციენტი, რომელთაც ჩატარებული ჰქონდათ დინამიური კონტრასტული კტ გამოკვლევა. მოხდა მათი კტ გამოკვლევების ანალიზი. ანატომიური ვარიანტების კატეგორიზაცია ხორციელდებოდა მიქელის კლასიფიკაციის მიხედვით.

შედეგები: სტანდარტული ანატომია ინახა 51 პაციენტში. დანარჩენ 58-ს აღენიშნა ანატომიური ვარიანტები, რომლებიც მოიცავდა დამატებით და ჩანაცვლებულ ღვიძლის მარჯვენა და მარცხენა არტერიებს, ჩანაცვლებულ ღვიძლის საერთო არტერიას, აგრეთვე ისეთ ვარიანტებს, რომლებიც არ შედის მიქელის კლასიფიკაციაში.

დასკვნა: ღვიძლის არტერიული ანატომიური ვარიანტების პრეოპერაციული ცოდნა მნიშვნელოვანია ქირურგიული ჩარევებისა და ენდოვასკულური პროცედურების დაგეგმვისას. ღვიძლის არტერიული სისხლმომარაგების ვარიანტების დიდი სიხშირე დღის წესრიგში აყენებს კომპიუტერული ტომოგრაფიის ანგიოგრაფიის რეჟიმში ჩატარების აუცილებლობას ქირურგიული ჩარევის ან ტრანსარტერიული ემბოლიზაციის ტაქტიკის დაგეგმვის ეტაპზე. არაკლასიფიცირებული არტერიული ვარიანტების მაღალი სიხშირის გამო მიზანშეწონილია ახალი და უფრო სრულყოფილი, კლინიკურ მოთხოვნებზე ადაპტირებული კლასიფიკაციის შემუშავება.

საკვანძო სიტყვები: ღვიძლის არტერიული ანატომიის ვარიანტები, ჰეპატოცელულური კარცინომა, ციროზი, კომპიუტერული ტომოგრაფია, ქირურგიული მკურნალობა, ემბოლიზაცია.

ღვიძლის არტერიების ანატომიური ვარიანტულურობა დამახასიათებელია როგორც ჯანმრთელი, ასევე სხვადასხვა დაავადების მქონე პირებისათვის. კვლევებით სტანდარტული არტერიული ანატომია ფიქსირდება გამოკვლეულ პირთა 50-80%-ში. (13, 18) ღვიძლის არტერიული მომარაგების თავისებურებასთან დაკავშირებით ერთ-ერთი პირველი არის მიქელის კლასიფიკაცია (16), რომელიც მოიცავს არტერიული შენების 10 ვარიანტს (სურ. 1) მოგვიანებით ჰიატისა და სხვათა მიერ შემუშავდა სხვა კლასიფიკაციებიც. (9, 15, 20).

Summary

The aim of our study was to estimate the prevalence of various hepatic arterial variants in patients with HCC and cirrhosis.

Patients and methods: 109 patients were included in the study. Abdominal computed tomographic angiography scans of all patients were evaluated for the hepatic arterial variations. Prevalence of each anatomical variant was determined. Categorization of the results was made according to Michel's classification.

Results: Standard anatomy was seen in 51 patients. The rest 58 patients showed anatomical variations. The variations included replaced and accessory right and left hepatic arteries, replaced common hepatic artery and other anatomical variants not included in Michel's classification.

Conclusion: Preoperative knowledge of the range of hepatic arterial anomalies and their specific frequencies is of great importance in planning and performing of surgical and endovascular interventional procedures. High prevalence of hepatic arterial anatomy variations favors performing pre-embolization and pre-surgical CTA for the mapping of the hepatic arteries and is in consensus with other authors.

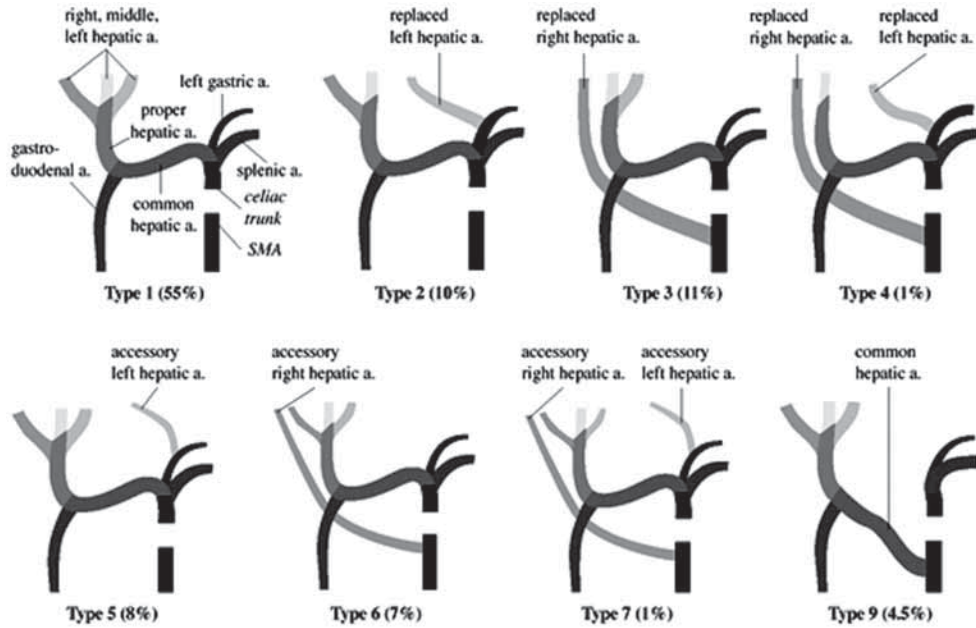
Besides, due to the high prevalence of non-classified arterial variants there is a need for the new classification system according to the clinical implications.

Keywords: hepatic arterial anatomy variations, hepatocellular carcinoma, cirrhosis, surgical therapy, embolization, computed tomography.

ღვიძლის არტერიული ანატომიის ცოდნას გადაამწყვეტი მნიშვნელობა ენიჭება ორგანოზე ქირურგიული და ენდოვასკულური მანიპულაციების ჩასატარებლად.

დღეისათვის მსოფლიოში ჰეპატოცელულურ კარცინომას სიმსივნეებს შორის გავრცელების მიხედვით მეხუთე ადგილი უკავია, ხოლო ლეტალობის მაჩვენებლის მიხედვით - მესამე.

ღვიძლის უზრუნველყოფის ავთვისებიანი ტრანსფორმაციის ერთ-ერთი მნიშვნელოვანი ხელშემწყობი ფაქტორია ციროზი. აღსანიშნავია, რომ რეგენერაციული



სურ. 1. ღვიძლის არტერიული ანატომიის ვარიანტები მიქაელის მიხედვით.

და დისპლაზიური კვანძების 59-94%-ში დასტურდება ავთვისებიანი უჯრედების არსებობა, ხოლო ჰემანგიომის მსგავს წარმონაქმნების 50 პროცენტში – ჰეპატოცელულური კარცინომა. აქედან გამომდინარე, მიზანშეწონილია, ნებისმიერი დაზიანება ციროზულ ღვიძლში განხილული იქნას როგორც ავთვისებიანი, ვიდრე არ მოხდება საწინააღმდეგოს დადასტურება.

არსებობს ჰეპატოცელულური კარცინომის და მასთან ასოცირებული ციროზის დიაგნოსტიკების შემდეგი არაინვაზიური რადიოლოგიური მეთოდები: ღვიძლის ულტრაბგერითი კვლევა, მრავალშრიანი კომპიუტერული ტომოგრაფია და მაგნიტურ რეზონანსული ტომოგრაფია.

კტ ანგიოგრაფია არის ღვიძლის არტერიული ანატომიის შეფასების მაღალი სიზუსტის, არაინვაზიურ კვლევის მეთოდი (24, 23, 7, 20, 4, 13, 25).

კვლევის მიზანი იყო ჰეპატოცელულური კარცინომისა და ციროზის მქონე პაციენტების ღვიძლის არტერიებში სხვადასხვა ანატომიური ვარიანტის გავრცელების განსაზღვრა კტ ანგიოგრაფიის საშუალებით.

პაციენტები და მეთოდები: კვლევაში განხორციელდა 109 პაციენტის კტ ანგიოგრაფიის ანალიზი, რომელთაც აღენიშნებოდათ ციროზი და ჰეპატოცელულური კარცინომა. კტ ანგიოგრაფიული გამოკვლევა ჩატარებული იყო სხვადასხვა მიზეზით (ცხრ. 1).

ცხრილი 1. მუცლის კტ ანგიოგრაფიის ჩვენებები ჩვენს მასალაში

ღვიძლის არტერიების კარტირება ენდოვასკულური ემბოლიზაციის წინ	53
ჰეპატოცელულური კარცინომის და ციროზის დიაგნოსტიკა	41
ჰეპატოცელულური კარცინომის გავრცელების განსაზღვრა	16
ღვიძლის რემექციის დაგეგმარება	4

ყველა შემთხვევაში ისაზღვრებოდა არტერიული ანატომია ორი რადიოლოგის შეთანხმებით, რომელთაც გააჩნდათ >5წ სამუშაო გამოცდილება მუცლის კომპიუტერული ტომოგრაფიის ინტერპრეტაციაში. ინტერპრეტაციისათვის გამოიყენებოდა ღვიძლის არტერიების კარტირების სტანდარტული პროტოკოლი, სადაც შედიოდა აქსიალური, კორონარული, საგიტალური, ირიბი ხედების, აგრეთვე სამგანზომილებიანი, MIP, MPR, VR გამოსახულებების ანალიზი.

გამოკვლევის შედეგების კატეგორიზაცია ხორციელდებოდა მიქაელის არტერიული ვარიანტების მიხედვით: ყოველი პაციენტის არტერიული ანატომიური ვარიანტი მიკუთვნებული იყო მიქაელის 10 ანატომიური ვარიანტიდან ერთ-ერთს. თუ ანატომიური ვარიანტი არ შეესაბამებოდა აღნიშნულ კლასიფიკაციას, აღებული იყო მე-11 ვარიანტი, სადაც ერთიანდებოდა ყველა ეს შემთხვევა. თითოეული ტიპისთვის ისაზღვრებოდა პროცენტი, რომელიც შეესაბამებოდა ჩვენს პოპულაციაში მათ გავრცელებას.

შედეგები: სტანდარტული ანატომია ინახა 51 პაციენტში (სურ. 2). დანარჩენ 58-ს აღენიშნებოდა ანატომიური ვარიაციები. მათ შორის 8 პაციენტს აღენიშნებოდა ჩანაცვლებული ღვიძლის მარცხენა არტერია კუჭის მარცხენა არტერიიდან (სურ. 3). 20 პაციენტში ვიზუალიზდებოდა ჩანაცვლებული ღვიძლის მარჯვენა არტერია ჯორჯლის ზედა არტერიიდან (სურ. 4). ჩანაცვლებული ღვიძლის მარჯვენა და მარცხენა არტერიები გამოვლინდა 1 პაციენტში (სურ. 5). დამატებითი ღვიძლის მარცხენა არტერია კუჭის მარცხენა არტერიიდან აღინიშნებოდა 5 პაციენტში (სურ. 6). 9 პაციენტში გამოვლინდა დამატებითი მარჯვენა არტერია ჯორჯლის ზედა არტერიიდან (სურ. 7). ჩანაცვლებული მარჯვენა და დამატებითი მარცხენა ღვიძლის არტერიები გამოხატული იყო 7 პაციენტში (სურ. 8). ჩანაცვლებული ღვიძლის საერთო არტერია ჯორჯლის ზედა არტერიიდან აღინიშნებოდა 1 პაციენტში (სურ. 9). გარდა ამისა, 7 პაციენტში გამო-

ხატული იყო არტერიული ანატომიის ვარიანტი, რომელიც არ არის შესული მიქაელის კლასიფიკაციაში. ესენია: 4 ღვიძლის ორმაგი არტერია, რომელთაგან ერთ შემთხვევაში აღინიშნებოდა აგრეთვე დამატებითი მარცხენა არტერია (სურ. 10); აგრეთვე 1 პაციენტი, რომელშიც გამოხატული იყო ღვიძლ-ელენტის ღერო და აორტიდან გამოშავალი კუჭის მარცხენა არტერია, რომელიც გრძელდებოდა დამატებით ღვიძლის მარცხენა არტერიაში (სურ. 11). გარდა ამისა, 1 პაციენტს აღენიშნებოდა აორტიდან გამოშავალი ღვიძლის საერთო არტერია (სურ. 12).

მიღებული შედეგები მოცემულია ცხრილში 2

მიმოხილვა: წარსულში პაციენტებს, რომელთა მკურნალობის არჩევის მეთოდი იყო ღვიძლის რეზექცია, უტარდებოდათ ჩვეულებრივი კტ კონტრასტული კვლევა, ან კტ პორტოგრაფია, რათა დაზუსტებულიყო ფიზიოლოგიური დაზიანებების არსებობა და მათი სეგმენტური ლოკალიზაცია. (1, 5, 9) ღვიძლის მრავალშრიანი კომპიუტერული ტომოგრაფიული ანგიოგრაფია საშუალებას იძლევა, მცირე დროში მივიღოთ აქსიალური გამოსახულება და ასევე საკვლევი მიდამოს მოცულობითი გამოსახულებები კონტრასტული გაძლიერების სასურველ ფაზაში (არტერიული, პორტული ვენური, ღვიძლის ვენური და დაგვიანებული ფაზები) (24, 25), რაც იძლევა ადეკვატურ ინფორმაციას სისხლძარღვებზე; წარსულში კი სისხლძარღვების კვლევა მხოლოდ ინვაზიური ჩარევით ხდებოდა. სამგანზომილებიანი კტ ანგიოგრაფიის საშუალებით შესაძლოა, აგრეთვე, ღვიძლის არტერიების ანატომიური თავისებურებების განსაზღვრა,

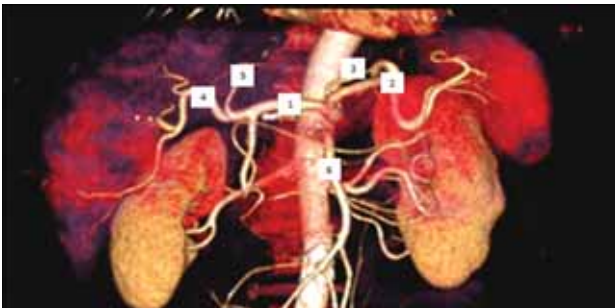
არსებული დაზიანებების გამოვლენა, მათი ლოკალიზაციის, ზომების და ვასკულურიზაციის დადგენა.

ჰეპატოცელულური კარცინომის მკურნალობის საუკეთესო მეთოდი ქირურგიული მკურნალობაა. თუმცა დიაგნოსტიკის ეტაპზე პაციენტთა მხოლოდ მესამედში არის შესაძლებელი ღვიძლის რეზექციის განხორციელება. ასეთ შემთხვევებში მკურნალობის არჩევის მეთოდი ღვიძლის ტრასპლანტაცია თუმცა დონორების მოძიების სირთულე ზღუდავს მისი გამოყენების არეალს. აქედან გამომდინარე ციროზისა და ჰეპატოცელულური კარცინომის მქონე პაციენტების დიდ ნაწილს ესაჭიროება პალიატიური მკურნალობა, სადაც ერთ-ერთ უმნიშვნელოვანეს ადგილს იკავებს ტრანსარტერიული ემბოლიზაცია და ტრანსარტერიული ქიმიო და რადიოემბოლიზაცია.

წარმატებული ემბოლიზაციის ერთ-ერთი მნიშვნელოვანი წინაპირობაა კათეტერის სწორი პოზიცია სიმსივნის მკვებავ არტერიაში, დაზიანების ლოკალიზაციისა და გავრცელების გათვალისწინებით.

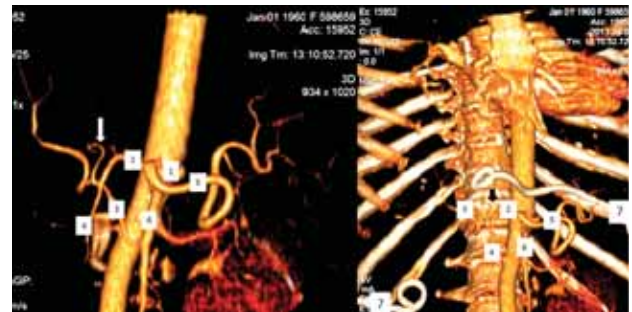
ღვიძლის არტერიების სელექტიური კათეტერიზაცია საშუალებას იძლევა შენარჩუნდეს ორგანოს ფუნქციები, რაც განსაკუთრებით აქტუალურია ღვიძლის ციროზის შემთხვევაში და მნიშვნელოვნად ამცირებს გვერდით ეფექტებს. (18, 13, 16, 9, 22, 24, 5, 6)

ჩვენს კვლევაში განისაზღვრა არტერიული სისხლმომარაგების სხვადასხვა ტიპების გავრცელება ციროზით და ჰეპატოცელულური კარცინომით დაავადებულ პაციენტებში და 46,8%-ში აღინიშნა სტანდარტული ანატომია. 53,2%-ში გამოხატული იყო არტერიული



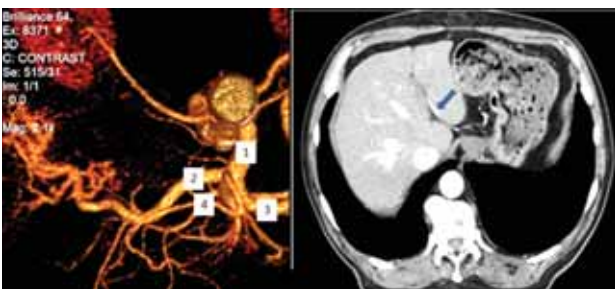
სურ. 2. მიქაელის I (სტანდარტული) ტიპი.

1 - ღვიძლის საერთო არტერია, 2 - ელენტის არტერია, 3 - კუჭის მარცხენა არტერია, 4 - ღვიძლის მარჯვენა არტერია, 5 - ღვიძლის მარცხენა არტერია, 6 - ჯორჯლის ზედა არტერია.



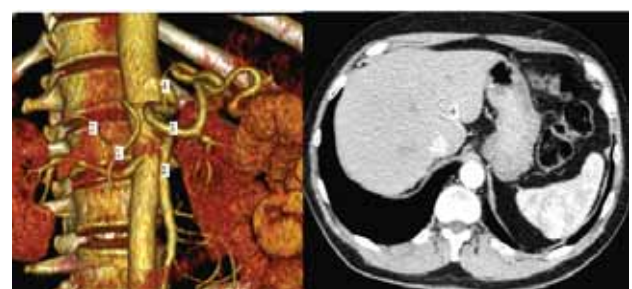
სურ. 4. მიქაელის III ტიპი, ჩანაცვლებული ღვიძლის მარჯვენა არტერია ჯორჯლის ზედა არტერიიდან.

1 - ფაშვის ღერო, 2 - ღვიძლის საერთო არტერია, 3 - ჩანაცვლებული ღვიძლის მარჯვენა არტერია, 4 - გასტროდუოდენალური არტერია, 5 - ელენტის არტერია, 6 - ჯორჯლის ზედა არტერია. ისრით ნაჩვენებია ღვიძლის მარცხენა არტერია.



სურ. 3. მიქაელის II ტიპი - ჩანაცვლებული ღვიძლის მარცხენა არტერია კუჭის მარცხენა არტერიიდან.

1 - ფაშვის ღერო, 2 - ღვიძლის საერთო არტერია, 3 - ელენტის არტერია, 4 - ჩანაცვლებული ღვიძლის მარცხენა არტერია.

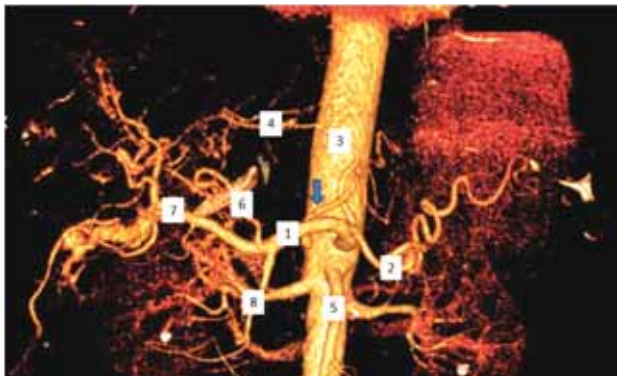


სურ. 5. მიქაელის IV ტიპი, ჩანაცვლებული ღვიძლის მარჯვენა და მარცხენა არტერიები.

1 - გასტროდუოდენალური არტერია, 2 - ჩანაცვლებული ღვიძლის მარჯვენა არტერია, 3 - ელენტის არტერია, 4 - კუჭის მარცხენა არტერია, 5 - ჯორჯლის ზედა არტერია, 6 - ჩანაცვლებული ღვიძლის მარცხენა არტერია

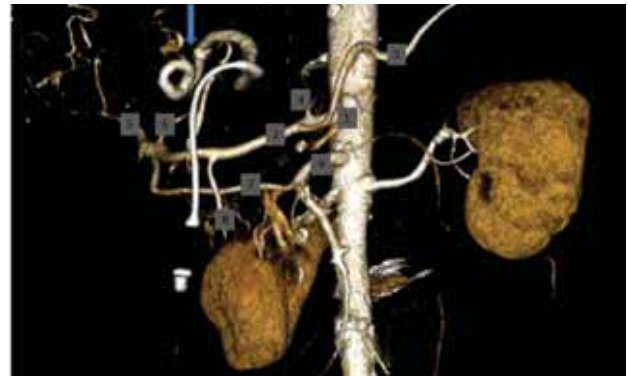ცხრილი 2. ღვიძლის ანატომიური თავისებურებები ჩვენს კვლევაში

მიქაელის ვარიანტი		შემთხვევათა რაოდენობა	პროცენტული მაჩვენებელი
სტანდარტული	I	51	46,8
ანატომიური ვარიანტები	II	8	7,33
	III	20	18,34
	IV	1	0,92
	V	5	4,59
	VI	9	8,26
	VII	-	-
	VIII	7	6,42
	IX	1	0,92
	X	-	-
	არაკლასიფიცირებული	ღვიძლის ორმაგი არტერია	4
ღვიძლ-ელენთის ღერო		1	0,92
ღვიძლის ორმაგი არტერია + ღვიძლის დამატებითი მარცხენა არტერია		1	0,92
ღვიძლის საერთო არტერია აორტიდან		1	0,92



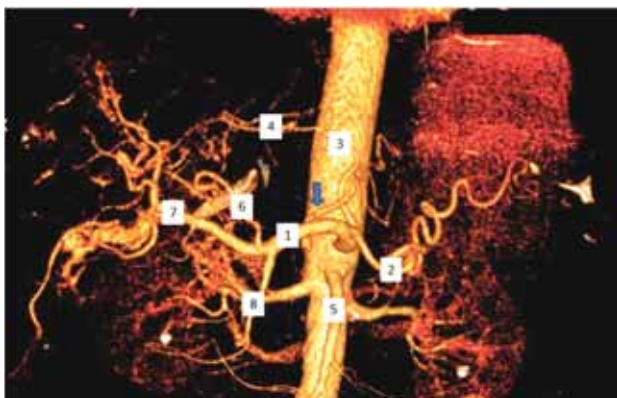
სურ. 5. მიქაელის IV ტიპი, ჩანაცვლებული ღვიძლის მარჯვენა და მარცხენა არტერიები.

1 – გასტროდუოდენალური არტერია, 2 – ჩანაცვლებული ღვიძლის მარჯვენა არტერია, 3 – ელენთის არტერია, 4 – კუჭის მარცხენა არტერია, 5 – ჯორჯლის ზედა არტერია, 6 – ჩანაცვლებული ღვიძლის მარცხენა არტერია.



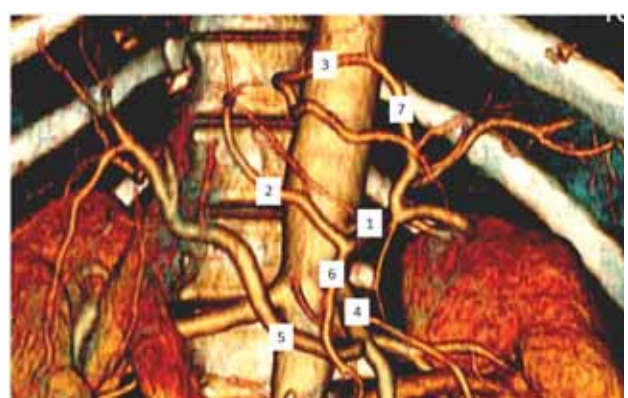
სურ. 7. მიქაელის VI ტიპი, დამატებითი ღვიძლის მარჯვენა არტერია ჯორჯლის ზედა არტერიიდან.

1 – ფაშვის ღერო, 2 – ღვიძლის საერთო არტერია, 3 – ელენთის არტერია, 4 – კუჭის მარცხენა არტერია, 5 – ღვიძლის მარჯვენა არტერია, 6 – ღვიძლის მარცხენა არტერია, 7 – დამატებითი ღვიძლის მარჯვენა არტერია ჯორჯლის ზედა არტერიიდან, 8 – გასტროდუოდენალური არტერია, 9 – ჯორჯლის ზედა არტერია. ისრით ნაჩვენებია პერკუტანული ბილიარული დრენაჟის მილი.



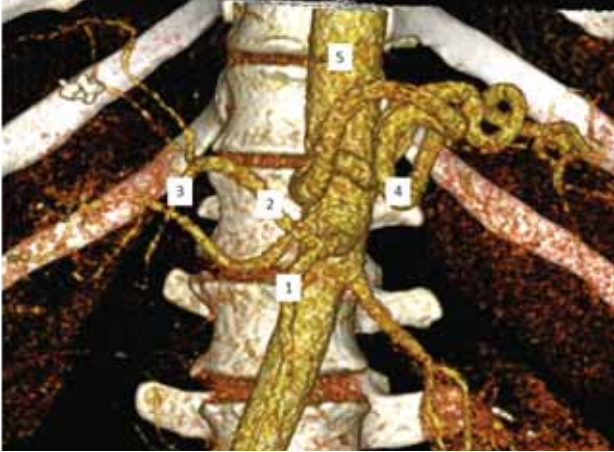
სურ. 6. მიქაელის V ტიპი, დამატებითი ღვიძლის მარცხენა არტერია კუჭის მარცხენა არტერიიდან

1 – ღვიძლის საერთო არტერია, 2 – ელენთის არტერია, 3 – კუჭის მარცხენა არტერია, 4 – დამატებითი ღვიძლის მარცხენა არტერია, 5 – ჯორჯლის ზედა არტერია, 6 – ღვიძლის მარცხენა არტერია, 7 – ღვიძლის მარჯვენა არტერია, 8 – გასტროდუოდენალური არტერია. ისრით ნაჩვენებია აორტიდან გამოშვებული დიაფრაგმული ტოტი.



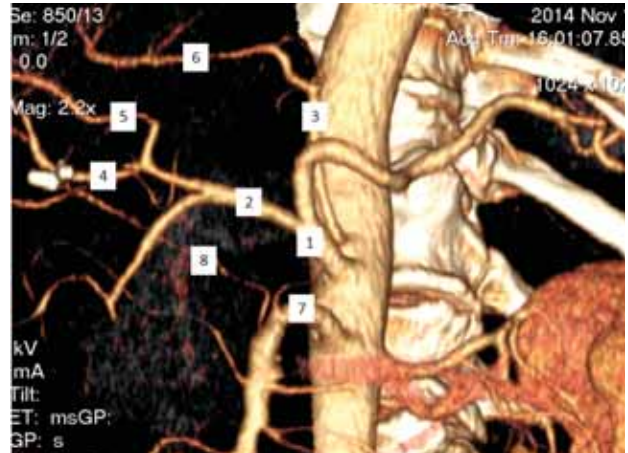
სურ. 8. მიქაელის VIII ტიპი, ჩანაცვლებული მარჯვენა და დამატებითი მარცხენა არტერიები.

1 – ღვიძლის საერთო არტერია, 2 – ღვიძლის მარცხენა არტერია, 3 – დამატებითი ღვიძლის მარცხენა არტერია კუჭის მარცხენა არტერიიდან, 4 – ჯორჯლის ზედა არტერია, 5 – ჩანაცვლებული ღვიძლის მარჯვენა არტერია ჯორჯლის ზედა არტერიიდან, 6 – გასტროდუოდენალური არტერია, 7 – კუჭის მარცხენა არტერია.



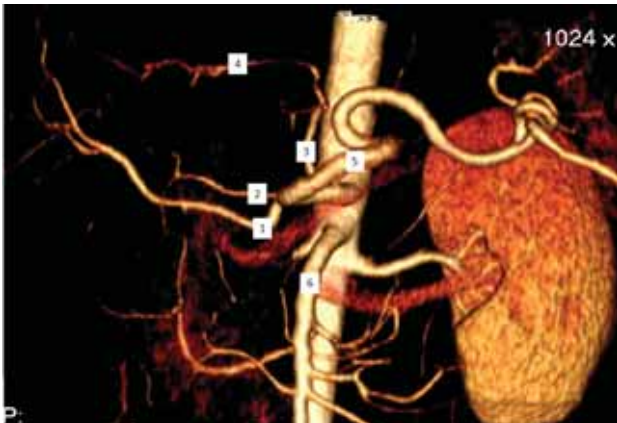სურ. 9. მიქაელის IX ტიპი, ჩანაცვლებული ღვიძლის საერთო არტერია ჯორჯლის ზედა არტერიიდან.

1 - ჯორჯლის ზედა არტერია, 2 - ჩანაცვლებული ღვიძლის საერთო არტერია, 3 - გასტროდუოდენალური არტერია, 4 - ელენთის არტერია, 5 - კუჭის მარცხენა არტერია.



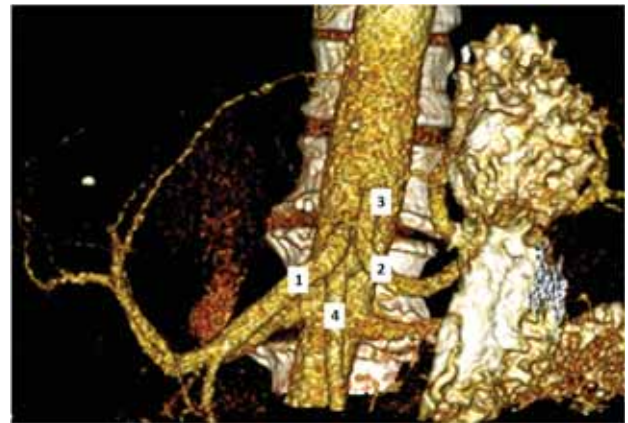
სურ. 11. არაკლასიფიცირებული ვარიანტი, ღვიძლ-ელენთის ღერო, აორტიდან გამომავალი კუჭის მარცხენა არტერია, რომელიც გრძელდება დამატებით ღვიძლის მარცხენა არტერიაში.

1 - ფაშვის ღერო, 2 - ღვიძლის საერთო არტერია, 3 - კუჭის მარცხენა არტერია, 4 - ღვიძლის მარჯვენა არტერია, 5 - ღვიძლის მარცხენა არტერია, 6 - დამატებითი ღვიძლის მარცხენა არტერია, 7 - ჯორჯლის ზედა არტერია, 8 - დამატებითი ღვიძლის მარჯვენა არტერია.



სურ. 10. არაკლასიფიცირებული ვარიანტი, ღვიძლის ორმაგი არტერია + ღვიძლის დამატებითი მარცხენა არტერია.

1 - ღვიძლის მარჯვენა არტერია, 2 - ღვიძლის მარცხენა არტერია, 3 - კუჭის მარცხენა არტერია, 4 - დამატებითი ღვიძლის მარცხენა არტერია, 5 - ელენთის არტერია, 6 - ჯორჯლის ზედა არტერია.



სურ. 12. არაკლასიფიცირებული ვარიანტი, აორტიდან გამომავალი ღვიძლის საერთო არტერია.

1 - ღვიძლის საერთო არტერია აორტიდან, 2 - ელენთის არტერია, 3 - კუჭის მარცხენა არტერია, 4 - ჯორჯლის ზედა არტერია.

აბერაციები. ღვიძლის არტერიული ანატომიის დიდი ვარიანტების გამო ენდოვასკულური პროცედურის განხორციელებისას ადეკვატური კათეტერიზაცია შეიძლება აღმოჩნდეს საკმაოდ რთული. აქედან გამომდინარე, მიზანშეწონილია არტერიული ანატომიის წინასწარ ცოდნა.

მიქაელის კლასიფიკაციას ღვიძლის არტერიული ანატომიის ვარიანტების შესახებ საფუძვლად უდევს 200 აუტოფსიის შედეგი, რომელიც გამოქვეყნებულ იქნა 1966 წელს. კვლევაში განსაზღვრული იყო ღვიძლის არტერიული სისხლმომარაგების 10 ძირითადი ვარიანტი, რომელიც გახდა საწინდარი სხვა ავტორების მიერ შემუშავებული კლასიფიკაციების.

დღეისათვის არსებული პუბლიკაციების მიხედვით ე.წ. მიქაელის კლასიფიკაციის I ტიპი რომელიც გული-სხმობს ღვიძლის არტერიული შენების კლასიკურ ვარიანტს გვხვდება შემთხვევათა 50-80%. (13, 18)

ჩვენს კვლევაში სტანდარტული ანატომიური შენე-

ბის პროცენტულობა რამდენადმე დაბალია და შეადგენს 46.8%-ს. ასევე დაბალი იყო V და IX ვარიანტების გავრცელება. მაღალი მაჩვენებელი გვაქვს III (18,34), VI (8,26%) და VIII (6,42%) ვარიანტებში. მიღებული პროცენტული სხვაობა შესაძლოა ასოცირებული იყოს საკვლევ პირთა სიმცირესთან, პოპულაციის თავისებურებასთან და/ან კომპიუტერული ტომოგრაფიის პროტოკოლის განსხვავებასთან.

მიქაელის კლასიფიკაციის VII და X ტიპები არ ფიგურირებს ჩვენს კვლევაში. რაც ეთანხმება Caskun-ისა და სხვათა კვლევის მონაცემებს (24), თითქმის ანალოგიური შედეგი აჩვენა Stemmler და სხვათა მიერ ჩატარებულმა კვლევამ. (5) ამ კონკრეტულ შემთხვევებში მიღებული შედეგების თანხვედრა დიდი ალბათობით განპირობებულია კვლევაში მონაწილე პირთა მცირე რაოდენობით.

ჩვენს კვლევაში შეგვხვდა არტერიული ანატომიის ვარიანტები, რომლებიც არ შედის მიქაელის კლასიფი-

კაციაში, რაც დაფიქსირებულია სხვა კვლევებშიც. (23, 24, 25)

ჩვენი კვლევა ცხადყოფს, რომ კტ ანგიოგრაფია უზრუნველყოფს ღვიძლის არტერიული სისხლმომარაგების სურათის ზუსტ განსაზღვრას, რაც დასტურდება როგორც დიგიტალური ანგიოგრაფიით, ისე ქირურგიული ჩარევების მონაცემებით.

დასკვნები: ღვიძლის არტერიული ანატომიური ვარიანტების პრეოპერაციულ ცოდნას დიდი მნიშვნელობა აქვს ქირურგიული ჩარევებისა და ენდოვასკულური

პროცედურების დაგეგმარებასა და წარმატებით შესრულებაში. ღვიძლის არტერიული სისხლმომარაგების ვარიაციების დიდი სიხშირე დღის წესრიგში აყენებს კტ ანგიოგრაფიის ჩატარების აუცილებლობას ქირურგიული ჩარევის ან ტრანსსარტერიული ემბოლიზაციის დაგეგმვის ეტაპზე.

არაკლასიფიცირებული არტერიული ვარიანტების მაღალი სიხშირის გამო მიზანშეწონილად მიგვაჩნია ახალი და უფრო სრულყოფილი, კლინიკურ მოთხოვნებზე ადაპტირებული კლასიფიკაციის შემუშავება.

ლიტერატურა:

References:

- ბ. მოსიძე, ლ. კალმახელიძე, დ. თაბაგარი, მ. გოგიშვილი. კოლორექტალური კიბოს დროს ღვიძლის მეტასტაზური დაზიანების მქონე პაციენტთა მკურნალობის ჩვენი გამოცდილება. თანამედროვე მედიცინა, 2010 წ., 14, . 38-47.
- Apisarnthanarak P, Raman SS, Ghobrial RM, Busuttill RW, Saab S, Lu DS Efficacy of CT angiography for preoperative vascular mapping in adult to adult living related liver transplant donors. J Med Assoc Thai. 2011 Jan;94(1):98-105
- Adel El-Badrawy, Adel Denewerb, Tharwat Kandielb, Sameh Roshdyb, Shahira El-Etrebyc, El-Said El-Badrawy, Jihan Shawkyd. 64 Multidetector CT angiography in preoperative evaluation of hepatic artery, The Egyptian Journal of Radiology and Nuclear Medicine. Volume 42, Issue 2, June 2011, Pages 133-137.
- Stemmler B, Covey AM1, Brody LA, Maluccio MA, Getrajdman GI, Brown KT, Variant hepatic arterial anatomy revisited: digital subtraction angiography performed in 600 patients, Radiology. 2002 Aug;224(2):542-7.
- De Santis M, Ariosi P, Calò GF, Romagnoli R, Hepatic arterial vascular anatomy and its variants, Radiol Med. 2000 Sep;100(3):145-51.
- Duran C, Uraz S, Kantarci M, Ozturk E, Doganay S, Dayangac M, Bozkurt M, Yuzeer Y, Tokat Y. Hepatic arterial mapping by multidetector computed tomographic angiography in living donor liver transplantation, J Comput Assist Tomogr. 2009 Jul-Aug; 33(4):618-25.
- Gao S, Yang R, Dong J. Hepatocellular Carcinoma with Blood Supply from Parasitized Omental Artery: Angiographic Appearance And Chemoembolization. Ch. J. of Cancer Research 2012;24(3):207-212.
- Hiatt JR, Gabbay J, Busuttill RW. Surgical anatomy of the hepatic arteries in 1000 cases. Ann Surg 1994; 220:50-52.
- Huang Y1, Liu C, Lin JL, Clinical significance of hepatic artery variations originating from the superior mesenteric artery in abdominal tumor surgery. Chin Med J (Engl). 2013 Mar;126(5):899-902.
- Kim I1, Kim DJ, Kim KA, Yoon SW, Lee JT, Feasibility of MDCT angiography for determination of tumor-feeding vessels in chemoembolization of hepatocellular carcinoma, J Comput Assist Tomogr. 2014 Sep-Oct;38(5):742-6.
- Ks Rawat, CT angiography in evaluation of vascular anatomy and prevalence of vascular variants in upper abdomen in cancer patients, Indian J Radiol Imaging, 16.4 Nov. 2006, 457-461.
- L. Saba, G. Mallarini, Multidetector row CT angiography in the evaluation of the hepatic artery and its anatomical variants, Clin Radiol. 2008 Mar;63(3):312-21.
- Lan Jiang, The Hepatic Arterial Anatomy Variations and Classifications, master's thesis, Guangxi Medical University 2010.
- Luca Saba (2012). CT Imaging of Hepatic Arteries, Computed Tomography - Clinical Applications, Dr. Luca Saba (Ed.), ISBN: 978-953-307-378-1, InTech, Available from: <http://www.intechopen.com/books/computed-tomography-clinical-applications/ct-imaging-of-hepatic-arteries>.
- Michels N.A, Newer anatomy of the liver and variant blood supply and collateral circulation. Am J Surg, 1966, 112: 337-347.
- Mine T1, Murata S, Ueda T, Takeda M, Onozawa S, Yamaguchi H, Kawano Y, Kumita S, Contribution of extrahepatic collaterals to liver parenchymal circulation after proper hepatic artery embolization, J Gastroenterol Hepatol. 2014 Jul;29 (7) 1515-1521.
- Nelson TM, Pollak R, Jonasson O, Abcarian H (1988) Anatomic variants of the celiac, superior mesenteric and inferior mesenteric arteries and their clinical relevance. Clin Anat 1988 1:75-91.
- P. Nikolopoulos, D. Papavdis, D. Fagrezos, S. Marinos, I.Chinofoti, C. Triantopoulou, Transcatheter arterial chemoembolization of hepatocellular tumors in patients with variant hepatic arterial anatomy, educational exhibit ECR 2014.
- Perez-Johnston R1, Lenhart DK, Sahani DV. CT angiography of the hepatic and pancreatic circulation, Radiol Clin North Am. 2010 Mar;48(2):311-30.
- Song SY1, Chung JW, Yin YH, Jae HJ, Kim HC, Jeon UB, Cho BH, So YH, Park JH, Celiac axis and common hepatic artery variations in 5002 patients: systematic analysis with spiral CT and DSA, Radiology. 2010 Apr; 255(1):278-88.
- T C Winter, 3rd, H V Nghiem, P C Freeny, S C Hommeyer, and L A Mack, Hepatic arterial anatomy: demonstration of normal supply and vascular variants with three-dimensional CT angiography, RadioGraphics 1995 15:4 , 771-780.
- Toshihiro Furuta, Eriko Maeda, Hiroyuki Akai, Shouhei Hanaoka, Naoki Yoshioka, Masaaki Akahane, Takeyuki Watadani, and Kuni Ohtomo, Hepatic Segments and Vasculature: Projecting CT Anatomy onto Angiograms, RadioGraphics 2009 29:7 , e37.
- Coskun M, Ugurel MS, Battal B, Bozlar U, et al. Anatomical variations of hepatic arterial system, coeliac trunk and renal arteries: an analysis with multidetector CT angiography. Brit J Radiol 2010;83(992):661-667.
- Cokun M1, Kayahan EM, Ozbek O, Cakir B, Dalgiç A, Haberal M. Imaging of hepatic arterial anatomy for depicting vascular variations in living related liver transplant donor candidates with multidetector computed tomography: comparison with conventional angiography, Radiol Med. 2004;108(4):372-9.
- Winston CB1, Lee NA, Jarnagin WR, Teitcher J, DeMatteo RP, Fong Y, Blumgart LH, CT angiography for delineation of celiac and superior mesenteric artery variants in patients undergoing hepatobiliary and pancreatic surgery, AJR Am J Roentgenol. 2007 Jul;189 (1).
- Ahmed S1, Johnson PT, Fishman EK, Defining vascular signatures of malignant hepatic masses: role of MDCT with 3D rendering, Abdom Imaging. 2013 Aug;38(4):763-73.

ღვიძლის რეგენერაციის რთული მოზაიკური სურათის „გამოთვებულ“ ფრაგმენტების შევსებისათვის

კვლევების მიმართულებათა განსაზღვრისათვის

ნ. ინაური¹, მ. კორძაია², მ. კაკაბაძე³, დ. კორძაია³

¹ ივანე ჯავახიშვილის სახელობის თბილისის სახელმწიფო უნივერსიტეტი (თსუ)

² ალექსანდრე ნათიშვილის მორფოლოგიის ინსტიტუტი

³ თსუ, ალექსანდრე ნათიშვილის მორფოლოგიის ინსტიტუტი

TO FILL THE „MISSING„ FRAGMENTS OF COMPLEX MOSAIC OF LIVER REGENERATION

INAURI N¹, KORDZAI M², KAKABADZE M³, KORDZAI D.³

¹ Iv. Javakhishvili Tbilisi State University (TSU)

² A. Natishvili Institute of Morphology

³ TSU, A. Natishvili Institute of Morphology

რეზიუმე

უკანასკნელ ათწლეულში ღვიძლის რეგენერაციისადმი მიძღვნილი კვლევების რიცხვი მკვეთრად მატულობს; ამასთანავე, პრაქტიკულად ყურადღების მიღმა დარჩენილი ღვიძლის მილოვანი სტრუქტურების ტრანსფორმაცია ორგანოს რეგენერაციის შემდგომი რეგენერაციის დროს: როგორ „იქცევა“, მაგალითად, პორტული ვენის დატოტიანება, როგორ „მიჰყვება“ ის ორგანოს მოცულობაში ზრდას - „ახალი დატოტიანების“ გაჩენით, თუ ძველი ტოტების „დაგრძელებით“? მორეგენერაციე ღვიძლის მილოვანი სტრუქტურების გამოკვლევის მეთოდად ჩვენს მიერ არჩეული იქნა „კოროზიული პრეპარატების“ მეთოდი. კარის ვენის ტვიფრების მისაღებად მოვსინჯეთ სტომატოლოგიურ და ნეიროქირურგიულ პრაქტიკაში აქტიურად გამოყენებადი „პროტაკრილ-მ“-ის ნაკრები, რომელიც მოიცავს თხევად და მყარ კომპონენტებს და ფერად პიგმენტებს.

აღნიშნული მასალებით დამზადებული ტვიფრების ანალიზმა უჩვენა, რომ ისინი თვალსაჩინოდ ასახავენ შესასწავლი სტრუქტურების არქიტექტონიკას, მდგრადია, არამსხვრევადი, ექვემდებარება დატოტიანების ფორმისა და ზედაპირის ადეკვატურად აღწერას, ასევე მოცულობისა თუ ცალკეული მონაკვეთების სიგრძისა და დიამეტრის გაზომვას, მათ შორის სტერეო მიკროსკოპის საშუალებით.

საკვანძო სიტყვები: ღვიძლის რეგენერაცია, ღვიძლის სისხლძარღვები, კოროზიული პრეპარატები.

Summary

The number of researches dedicated to liver regeneration after partial hepatectomy (PH) has been rapidly increasing over the last few decades. However, the transformation of intrahepatic bilio-vascular tree after PH has actually been left beyond attention: There is insufficient evidence how the portal vein network react. Is the volume growth of the regenerating liver accompanied by „development of the new branches“ of portal vein or „extension“ of the previously existing ones?

In order to identify the behavior of the tubular structures in regenerating liver we performed the attempt to use the method of „corrosion casts“. For the modeling of portal vein casts we used the kit of „Protacryl-M“ widely implemented in dental and neurosurgical practice; This kit includes both liquid and solid components in addition to colored pigments.

The analysis of the obtained casts revealed that these casts evidently reflect the architecture of the studied vascular structures; they are sustainable, non-brittle and completely convenient for the relevant description/measurement of branching, surface, length and diameter of the different fragments.

Key words: liver regeneration, liver blood vessels, corrosion casts.

ღვიძლის რეგენერაციის საჭიროებამ უკანასკნელ 2 ათწლეულში მკვეთრად მოიმატა, ერთი მხრივ, ღვიძლის მოცულობითი პათოლოგიების, ხოლო მეორე მხრივ, ცოცხალი დონორიდან ნახევარი ღვიძლის ტრანსპლანტაციის გახშირების გამო. Eurotransplant International Foundation-ის მონაცემებით, 2012 წელს ევროპის ქვეყნებში 1595 გვამური და 94 ცოცხალი დონორის ღვიძლის გადანერგვა განხორციელდა. აშშ-ში 1988 წლიდან 2013 წლის ჩათვლით შესრულდა 125 600 ღვიძლის გადანერგვა, მათ შორის 5012 - ცოცხალი დონორიდან.

ღვიძლის როგორც გადანერგილი, ასევე დარჩენილი ნახევრების წარმატებით ფუნქციონირება განპირობებულია ამ ორგანოს უნიკალური რეგენერაციის უნარით.

რეგენერაციის შემდგომი ღვიძლის რეგენერაცია ერთ-ერთი ყველაზე ინტენსიურად შესწავლადი პროცესია (2, 8, 9, 17). მისი სხვადასხვა მოდიფიკაცია ადვილად განსახორციელებელია ექსპერიმენტებში, განსაკუთრებით მცირე ლაბორატორიულ ცხოველებში (მღრღნელებში) (10, 11, 36). დადასტურებულია, რომ რეგენერაციის (პარციული ჰეპატექტომიის - პჰ) შემდგომ მე-7-8 დღეს ვირთაგვების ღვიძლი პრაქტიკულად სრულად აღიდგენს თავის ზომებს და მასას.

რეგენერაციის შემდგომი ღვიძლის რეგენერაციის შესწავლა მოიცავს:

- ღვიძლის რეგენერაციის აღმძვრელი სტიმულების (ტრიგერების) კვლევას;

- ღვიძლის რეგენერაციის წარმართველი, ხოლო ღვიძლის მასის აღდგენის შემდეგ - მისი შემწყვეტი მექანიზმების კვლევას;

- ღვიძლის რეგენერაციისას სტრუქტურული (უჯრედული, და ქსოვილოვანი) ტრანსფორმაციის კვლევას.

ავტორთა დიდი ნაწილი დადასტურებულად მიიჩნევს, რომ ღვიძლის რეგენერაციის დროს ღვიძლის ქსოვილის დაზიანებისას გამოიყოფა ზრდის ფაქტორები და ციტოკინები, რომლებიც აღძრავენ პროლიფერაციულ პროცესებს. მაგრამ, ადამიანებისაგან განსხვავებით, ლაბორატორიულ ცხოველებში, რომელთაც ღვიძლის წილოვანი ფორმა აქვთ, ღვიძლის რეგენერაციის დროს ორგანოს ქსოვილის დაზიანება მინიმუმამდეა დაყვანილი (28). ამასთანავე, მკვლევართა ნაწილი მიუთითებს, რომ ღვიძლის ქსოვილის რეგენერაციის ინტენსივობა კორელაციაშია ღვიძლის რეგენერებულ მასასთან და შესაბამისად, რეგენერაციის შემდგომი პორტული ჰიპერტენზიის დონესთან (15, 19, 22). პპ-ის შემდეგ პორტული წნევის მატება განაპირობებს ენდოთელიური ფაქტორების, მათ შორის NO-ს „გადმოსროლას“ - ღვიძლის რეგენერაციის ინციაციით (21, 23).

ღვიძლის რეგენერაციის შემდგომი პორტული ჰიპერტენზიის კავშირი ჰეპატოციტების მიტოზების ინციაციასთან ჩვენს მიერაც იქნა დადასტურებული: მამრ ვირთაგვებში შუა და მარცხენა მედიალური წილების რეგენერაციისთანავე აღინიშნა პორტული წნევის მკვეთრი მატება, რაც განპირობებულია პორტული სისხლის მიმღები ღვიძლშიდა კალაპოტის მოცულობის მკვეთრი შემცირებით. ამას ადასტურებდა ასევე პპ-ის შემდგომ ელენთის მოცულობაში მატება და ღვიძლგარეთა პორტული ქსელის გაგანიერება. პორტულ ჰიპერტენზიასთან სდევდა ადრეული პასუხის გენების ექსპრესია და ჰეპატოციტთა მიტოზების ტალღა (4, 16).

საკუთარი ექსპერიმენტების შედეგებისა და ლიტერატურული მონაცემების შეჯერების საფუძველზე, ვთვლით, რომ ღვიძლის რეგენერაციის შემდგომი რეგენერაციის გამშვები მექანიზმის როლს თამაშობს ღვიძლის დიდი მასის (60-70%) ამოკვეთის შედეგად მწვავედ განვითარებული პორტული ჰიპერტენზია, რაც იწვევს ენდოთელიოციტების, ასევე, დისეს სივრცეში განლაგებული იტოსა და კუფერის უჯრედების მიერ გამოყოფილი სასიგნალო მოლეკულებისა და ფაქტორების ჩართვას ღვიძლის რეგენერაციის რეგულაციაში (6, 7, 19).

აღსანიშნავია, რომ უკანასკნელი ათი თორმეტი წლის მანძილზე ღვიძლის რეგენერაციის მექანიზმებისადმი მიძღვნილი კვლევების რიცხვი მკვეთრად მატულობს; 2010-12 წლებში ამ პრობლემისადმი მიძღვნილი პუბლიკაციების წლიურმა რაოდენობამ 10000-ს გადააჭარბა. მაგრამ, ამასთანავე, მატულობს შეკითხვების რიცხვიც (არცთუ იშვიათად, ურთიერთსაწინააღმდეგო ახალი მონაცემების გამო). რეგენერაციის პროცესში მონაწილე ყოველი ახალი ფაქტორის, სიგნალის, გენის, და ა.შ. აღმოჩენა კიდევ უფრო ართულებს პროცესის მწყობრ მთლიანობაში წარმოდგენას და ღვიძლის რეგენერაციის მექანიზმების თაობაზე კონსენსუსის მიღწევას (17).

კვლევების ასეთი სიმრავლის ფონზე, გარკვეულწილად პარადოქსულია ის ფაქტი, რომ პრაქტიკულად შეუსწავლელია რეგენერაციის შემდგომი ღვიძლის რეგენ-

რაციის სტრუქტურული მხარე: კერძოდ, როგორი შენებისაა რეგენერირებული ღვიძლი? რითი განსხვავდება ის ნორმული ღვიძლისაგან? აღმოჩნდა, რომ ინტენსიურად გამოიკვლევა ღვიძლის რეგენერაციის ტრიგერები და მექანიზმები (ანუ „როგორ“?) და ყურადღების მიღმა რჩება რეგენერირებული ღვიძლის სტრუქტურული თავისებურებები (ანუ „რა“?). არადა, ექსპერიმენტების სწორად დაგეგმვის შემთხვევაში, მორეგენერაციე ღვიძლის სტრუქტურული დინამიკისა და რეგენერირებული ღვიძლის არქიტექტონიკის საბოლოო სურათის დადგენა, რეალურად გადაჭრადი პრობლემაა.

პპ-ის შემდგომ ავტორთა უმრავლესობა ადასტურებს ჰეპატოციტების პროლიფერაციას (1, 3, 7-9), ავტორთა ნაწილი - ჰეპატოციტების ჰიპერტროფიას (14, 18), ნაწილი კი - ორივე პროცესის ერთდროულად არსებობას (20, 26). ამასთანავე, გადაუწყვეტელი რჩება, მატულობს თუ არა ღვიძლის წილაკთა ზომები (დამოიკიდებლად იმისაგან, ხდება ჰეპატოციტების რაოდენობის, თუ ზომის მატება) (25), თუ ვითარდება ახალი, თუნდაც უჩვეულო არქიტექტონიკის მქონე წილაკები (24), თუ პარალელურად მიმდინარეობს ორივე პროცესი? ცალსახა დასკვნას ხელს უშლის შესასწავლი სტრუქტურების ზომების რეგისტრაციის განსხვავებული მეთოდები, ასევე ის ფაქტი, რომ კვლევები შესრულებულია სხვადასხვა ასაკის (მათ შორის, მზარდ) და სხვადასხვა ჯიშის ლაბორატორიულ ცხოველებზე, რომელთა ღვიძლებიც გარკვეული სტრუქტურული სპეციფიკურობით ხასიათდება (5).

პრაქტიკულად ყურადღების მიღმა დარჩენილი ღვიძლის მილოვანი სტრუქტურების ტრანსფორმაცია ორგანოს რეგენერაციის შემდგომი რეგენერაციის დროს: როგორ „იქცევა“ სისხლის კალაპოტი, მაგალითად, პორტული ვენის დატოტიანება, ანუ ის სტრუქტურა, რომელიც უშუალოდ განიცდის პორტული წნევის ცვლილებას? როგორ „მიჰყვება“ ის ორგანოს მოცულობაში ზრდას: „ახალი დატოტიანების“ გაჩენით თუ ძველი ტოტების „დაგრძელებით“? იგივე კითხვები ისმის ღვიძლის არტერიისა და ნაღვლის სადინარის დატოტიანების მიმართ.

თუ გავითვალისწინებთ, საზოგადოდ, ტუბულური სტრუქტურების სივრცული არქიტექტონიკის კოროზიული პრეპარატების მეთოდებით კვლევის შედეგებს (მათ შორის, ტვიფრების მასკანირებელი ელექტრონულ მიკროსკოპით გამოკვლევის შედეგებს), უნდა ვივარაუდოთ, რომ კოროზიული პრეპარატების მეთოდებით მორეგენერაციე ღვიძლის მილოვანი სტრუქტურების დინამიკაში გამოკვლევა ადეკვატურ მიდგომად უნდა ჩაითვალოს. მით უფრო, რომ აღნიშნული მეთოდით საკმაოდ წარმატებითაა შესწავლილი ღვიძლის სისხლძარღვებისა და ნაღვლის გზების არქიტექტონიკა ნორმის, ციროზის ან ნაღვლის საერთო სადინარის ოკლუზიის პირობებში (12, 13, 14). ამასთანავე, პრაქტიკულად არ არსებობს ანალოგიური კვლევა ღვიძლის რეგენერაციის შემდგომი რეგენერაციის დინამიკაში. მეტიც, რადიოლოგიური (მათ შორის, რადიოკონტრასტული) მეთოდებითაც კი არ არის ჩატარებული ღვიძლის ტუბულარული სტრუქტურების არქიტექტონიკის შედარებითი ანალიზი ნორმისა (ღვიძლის რეგენერაციამდე) და ღვიძლის რეგენერაციის შემდგომი რეგენერაციის დას-

რულების შემდგომ. არადა, ასეთი კვლევების გარეშე, პრაქტიკულად შეუძლებელია ღვიძლის რეგენერაციის რთული მოზაიკური სურათის იმ ფრაგმენტებით შევსება, რომლის გარეშეც შეუძლებელია ამ პროცესის ჰოლისტური გააზრება.

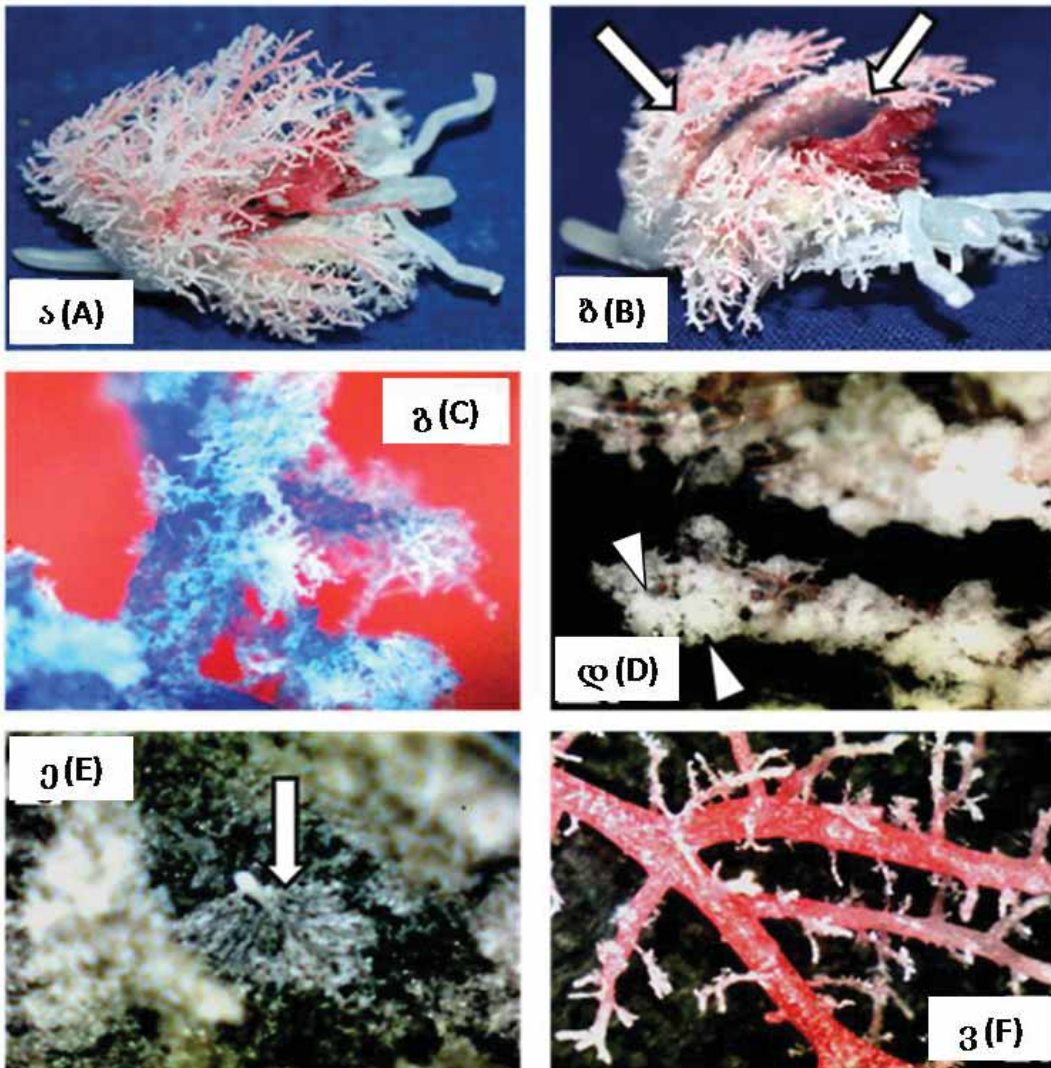
ჩვენ გადავწყვიტეთ თეთრი ვირთავების ღვიძლის რეგენერაციის შემდგომი რეგენერაციისას კარის ვენის დატოტიანების თავისებურებები შეგვესწავლა კოროზიული პრეპარატების მეთოდით. ჩვენს წინა კვლევებში, დიდი ცხოველების (ძაღვი, ღორი, კურდრელი) ღვიძლის ბილიო-ვასკულარული სისტემის ტვიფრების მისაღებად ვსარგებლობდით თხევადი კაუჩუკით („ნაირიტის“ წარმოების ლატექსით), რომელიც მყარდებოდა მუავა გარემოში ღვიძლის ქსოვილის კოროზიის პროცესში. მცირე ლაბორატორიულ ცხოველებში, ღვიძლის მილოვანი სტრუქტურების ტვიფრების მისაღებად კი ვიყენებდით მეთილმეტაკრილატის, ბენზოლის ზეჟანგისა და დიმეთილანილინის კოქტეილს (29).

კოროზიული პრეპარატის მისაღებად, მსოფლიოში ფართოდ გამოიყენება მეტაკრილატის საფუძველზე დამზადებული ფისები: „Batom“, და „Mercox“, (30), რომელთა შედენა-შემოტანაც მნიშვნელოვან ტექნიკურ სიძნელებთანაა დაკავშირებული.

ნებისმიერ შემთხვევაში, აუცილებელია, რომ ტუბულური სტრუქტურების ტვიფრების მისაღები „კოქტეილი“ აკმაყოფილებდეს შემდეგ მოთხოვნებს: იყოს არატოქსიკური (ნაკლებ ტოქსიკური), დაბალი სიბლანტის, სწრაფად გამყარებადი, რეზისტენტული საკოროზიე ხსნარების (მუავა, ტუტე) მიმართ; ამასთანავე, მნიშვნელოვანია მისი ადვილად ხელმისაწვდომობა და სიაფე.

აღნიშნული მიზნით, მოვსინჯეთ სტომატოლოგიურ და ნეიროქირურგიულ პრაქტიკაში აქტიურად გამოყენებადი „პროტაკრილ-M“-ის ნაკრები, რომელიც შედგება გამყარებადი პლასტმასის თხევადი და მყარ კომპონენტებისაგან და ფერადი პიგმენტებისაგან.

აღნიშნული მასალებით დამზადებული ღვიძლის



სურათი №1. ვირთავის ღვიძლის სისხლისძარღვების ტვიფრები (კოროზიული პრეპარატები): ა) ცისფერი სტრუქტურა წარმოადგენს ღვიძლის ვენების, ხოლო წითელი - კარის ვენის დატოტიანებას; ბ) იგივე პრეპარატი. ისრებით ნაჩვენებია ღვიძლის დამოუკიდებელი წილები, რომელთა შორისაც საზღვარი კარგად განირჩევა; გ) კარის ვენის ტერმინალური ტოტებისა და სინოსოიდური კაპილარების ტვიფრები, X 200; დ) კარის ვენის ტერმინალური ტოტებისა და სინოსოიდური კაპილარების ტვიფრები, X 50. სამკუთხა ისრებით ნაჩვენებია წილაკების ტვიფრები; ე) ღვიძლის წილაკის ტვიფრი (ნაჩვენებია ისრით), ჩანს კარის ვენის წილაკთაშორისი ტოტის ტვიფრი, რომელიც გადადის სინუსოიდური კაპილარების ტვიფრებში, X 200; ვ) კარის ვენის ტოტების ტვიფრები, X 10.

სისხლძარღვების ტვიფრების ანალიზმა უჩვენა, რომ ისინი თვალსაჩინოდ ასახავენ შესასწავლი სტრუქტურების არქიტექტონიკას (სურ. №1), მდგრადია, არამსხვრევადი, ადვილად ექვემდებარება დატოტიანებისა თუ ზედაპირის აღწერას, მოცულობისა თუ ცალკეული მონაკვეთების სიგრძისა და დიამეტრის გაზომვას, მათ შორის სტერეომიკროსკოპის გამოყენებითაც.

ეს ადასტურებს, რომ კოროზიული მეთოდით ტუბუ-

ლური სტრუქტურების ტვიფრების მისაღებად ჩვენს მიერ შემუშავებული მეთოდი საკვებით ადექვატურია და შესაძლებელია მათი წარმატებით გამოყენება მცირე ლაბორატორიულ ცხოველებში ღვიძლის რეგენერაციის-შემდგომი რეგენერაციის პროცესში ღვიძლის სისხლის ძარღვებისა და ნაღვლის სადინარების არქიტექტონიკის გარდაქმნის შეფასებისთვის.

ლიტერატურა:

References:

1. Bucher N.N.L., Farmer S. Liver regeneration after partial hepatectomy: genes and metabolism. // In Strain Aj, Diehl AM, eds. Liver Growth and Repair. London: Chapman, Hall, 1998:3-27;
2. Columbano A, Shinozuka HI. Liver regeneration versus direct hyperplasia. The FASEB Journal. 1996 Aug 1;10(10):1118-28.
3. Duncan AW, Dorrell C , Grompe M: Stem cells and liver regeneration. *astroenterology* 2009, 137:466-481;
4. Dzidziguri, D. V., P. V. Chelidze, M. A. Zarandia, E. C. Cherkezia, and G. D. Tumanishvili. „Transcriptional activity and ultrastructure of morphologically different types of nucleoli isolated from hepatocytes of normal and hepatectomized rats.” *Epithelial cell biology* 3, no. 2 (1993): 54-60.
5. Ekataksin W, Kaneda K. Liver microvascular architecture: an insight into the pathophysiology of portal hypertension. *In Seminars in liver disease* 1998 Dec (Vol. 19, No. 4, pp. 359-382).
6. Eugenio Morsiani, Arrigo Aleotti Daniele Ricci, Haemodynamic and ultrastructural observations on the rat liver after two-thirds partial hepatectomy, *J. Anat.* (1998) 192, pp. 507-515;
7. Fausto N, Campbell JS, Riehle KJ: Liver regeneration. *Hepatology* 2006, 43:S45-S53;
8. Fausto N, Campbell JS, The role of hepatocytes and oval cells in liver regeneration and repopulation // *Mech Dev* 2003. 120: 117-130;
9. Fausto N. Liver regeneration. *Journal of hepatology.* 2000 Dec 31;32:19-31.
10. Fleig WE, Lehmann H, Wagner H, Hoss G, Ditschuneit H. Hepatic regenerative stimulator substance in the rabbit: relation to liver regeneration after partial hepatectomy. *Journal of hepatology.* 1986 Dec 31;3(1):19-26.
11. Gaub, Johannes, and Johan Iversen. „Rat liver regeneration after 90% partial hepatectomy.” *Hepatology* 4, no. 5 (1984): 902-904;
12. Gaudio E, Franchitto A, Pannarale L, Carpino G, Alpini G, Francis H, Glaser S, Alvaro D, Onori P. Cholangiocytes and blood supply. *World Journal of Gastroenterology.* 2006 Jun 14;12(22):3546.
13. Giuvarășteanu IL. Scanning electron microscopy of vascular corrosion casts—standard method for studying microvessels. *Rom J Morphol Embryol.* 2007;48:257-61.
14. Higgins GM. Experimental pathology of the liver. *Arch. Pathol.* 1931;12:186-202.
15. Iimuro Y, Kondo Y, Suzumura K, Uyama N, Asano Y, Hirano T, Yamanaka J, Iijima H, Nishiguchi S, Fujimoto J. Regional hepatic regeneration after liver resection correlates well with preceding changes in the regional portal circulation in humans. *Digestive diseases and sciences.* 2013 Oct 1;58(10):3001-9.
16. Kordzaia D. Portal and Biliary Hypertension as the Cells Proliferation Trigger (Landmarks for Future Investigations). *Bull. Georg. Natl. Acad. Sci.* 2009;3(1).
17. Mao SA, Glorioso JM, Nyberg SL. Liver regeneration. *Translational Research.* 2014 Apr 30;163(4):352-62.
18. Miyaoka Y, Ebato K, Kato H, Arakawa S, Shimizu S, Miyajima A. Hypertrophy and unconventional cell division of hepatocytes underlie liver regeneration. *Current Biology.* 2012 Jul 10;22(13):1166-75.
19. Mortensen KE, Conley LN, Hedegaard J, Kalstad T, Sorensen P, Bendixen C, Revhaug A. Regenerative response in the pig liver remnant varies with the degree of resection and rise in portal pressure. *American Journal of Physiology-Gastrointestinal and Liver Physiology.* 2008 Mar 1;294(3):G819-30.
20. Nagy P, Teramoto T, Factor VM, Sanchez A, Schnur J, Paku S, Thorgeirsson SS. Reconstitution of liver mass via cellular hypertrophy in the rat. *Hepatology.* 2001 Feb 1;33(2):339-45.
21. Niiya T, Murakami M, Aoki T, Murai N, Shimizu Y, Kusano M. Immediate increase of portal pressure, reflecting sinusoidal shear stress, induced liver regeneration after partial hepatectomy. *Journal of hepato-biliary-pancreatic surgery.* 1999 Sep 1;6(3):275-80.
22. Nobuoka T, Mizuguchi T, Oshima H, Shibata T, Kimura Y, Mitaka T, Katsuramaki T, Hirata K. Portal blood flow regulates volume recovery of the rat liver after partial hepatectomy: molecular evaluation. *European surgical research.* 2006 Nov 30;38(6):522-32.
23. Smith JM, Lauth WW. Nitric oxide and prostaglandins potentiate the liver regeneration cascade. *Canadian journal of gastroenterology.* 2006 May;20(5):329.
24. Testa G, Malago M, Broelsch CE. Living-donor liver transplantation in adults. *Langenbeck's Archives of Surgery.* 1999 Dec 1;384(6):536-43.
25. Wagenaar GT, Chamuleau RA, Pool CW, de Haan JG, Maas MA, Korffage HA, Lamers WH. Distribution and activity of glutamine synthase and carbamoylphosphate synthase upon enlargement of the liver lobule by repeated partial hepatectomies. *Journal of hepatology.* 1993 Dec 31;17(3):397-407.
26. Yuichiro Miyaoka, Atsushi Miyajima, To divide or not to divide: revisiting liver regeneration. *Cell Division* 2013, 8:8;
27. Christofferson RH, Nilsson BO. Microvascular corrosion casting in angiogenesis research. *Scanning Electron Microscopy of Vascular Casts: Methods and Applications.* 1992:27-37.
28. Itoh T, Miyajima A. Liver regeneration by stem/progenitor cells. *Hepatology.* 2014 Apr 1;59(4):1617-26.
29. Kordzaya DJ, Goderdzishvili VT. Bacterial translocation in obstructive jaundice in rats: role of mucosal lacteals. *European Journal of Surgery.* 2000 May 1;166(5):367-74.
30. *Electron Microscopy in Biology and Medicine, Volume 10* 1992. Scanning Electron Microscopy of Vascular Casts: Methods and Applications. Editors: Pietro M. Motta M.D., Ph.D., Takuro Murakami M.D., Ph.D., Hisao Fujita M.D., Ph.D.

ღია და დახურული ლაპაროსკოპიული ქოლეცისტექტომიის გამოყენება ნაღვლკენჭოვანი დაავადების ქირურგიული მკურნალობის დროს

ბ.ჩაკვათაძე, ვ.თევდორაძე, დ.მენაბდე

ს.ს. „წმ. ნიკოლოზის სახ. ქირურგიული და ონკოლოგიური ცენტრი,“
ბათუმის შოთა რუსთაველის სახელმწიფო უნივერსიტეტი

USAGE OF OPEN AND CLOSED LAPAROSCOPIC CHOLECYSTECTOMY DURING SURGICAL TREATMENT OF GALLSTONE DISEASE

CHAKVETADZE B, TEVDORADZE V, MENABDE D

JSC Saint Nikoloz Surgical and Oncological Center
Batumi Shota Rustaveli State University

რეზიუმე

განალიზებულია ნაღვლკენჭოვანი დაავადების მქონე 1573 ავადმყოფის ქირურგიული მკურნალობის შედეგები მცირე ინვაზიური ოპერაციული მიდგომების გამოყენებით. ქოლეცისტექტომია სრულდებოდა დახურული ლაპაროსკოპიული მიდგომის მეშვეობით 965 შემთხვევაში (60,7%) და მინილაპაროტომიური მიდგომით – 617 შემთხვევაში (39,3%). შედეგები წარმოაჩენენ ორივე მეთოდის კონკურენტულ ეფექტურობას და დახურული ლაპაროსკოპიული მიდგომის უპირატესობებს მედიკო-სოციალური და ეკონომიკური მაჩვენებლების მიხედვით.

Summary

Authors present the result of treatment of 1573 patients with Laparoscopic Cholecystectomy.

Cholecystectomy was performed laparoscopically in 966 (60,7%) cases and through minilaparotomy in 617 (39,3%). The results show the compete efficiency of operative approaches and the evident advantages of laparoscopic approach according to medico-social and economic figures.

ნაღვლკენჭოვანი დაავადების (ნკდ) მქონე ავადმყოფების დიაგნოსტიკა, ქირურგიული მკურნალობა და რეაბილიტაცია დღემდე ქირურგიის ერთ-ერთ აქტუალურ პრობლემად რჩება. ხანდაზმული და მოხუცებული ასაკის პაციენტების რაოდენობის გაზრდამ, ბოლო წლებში მწვავე ანთებითი პროცესის კუპირების დროს კონსერვატული მეთოდების გამოყენებამ ნკდ-ს გართულებული ფორმების რიცხვის ზრდა განაპირობა (3,4).

ცნობილია, რომ ნკდ უფრო ხშირად შეიმჩნევა შრომისუნარიანი ასაკის პირებში (30-60 წწ), ამასთან ბოლო ათწლეულში აღნიშნავენ ასაკობრივი დიაპაზონის გაფართოებას „გაახალგაზრდავების“ მხრივ.

ლაპაროსკოპიული ქოლეცისტექტომია (ლქქ) კალკულოზური ქოლეცისტიტის მკურნალობის „ოქროს,“ სტანდარტია (2). უკანასკნელ წლებში კლინიკების აღჭურვილობა მნიშვნელოვნად გაუმჯობესდა, რამაც საშუალება მოგვცა ნკდ-ს ქირურგიული მკურნალობის დროს უფრო ხშირად გამოვიყენოთ დახურული ლაპაროსკოპია.

ლაპაროსკოპიულ ქოლეცისტექტომიაზე გაწეული ფინანსური დანახარჯი, ძვირადღირებული აპარატურა, გარკვეული ტექნიკური პრობლემების არსებობა ჰეპატიკოქოლედოქში ჩარევისას მისი გამავლობის კორექციისათვის, უარყოფითი ზემოქმედება ჰემოდინამიკაზე ხანდაზმული და მოხუცებული ასაკის პაციენტებთან პნევმოპერიტონეუმის არსებობის გამო, ყოველთვის არ იძლევა მხოლოდ ერთი მეთოდის ლაპაროსკოპიული ქოლეცისტექტომიის გამოყენების საშუალებას.

ჩვენი კვლევის მიზანს იყო ლაპაროსკოპიის ელემენტების მქონე ღია (მინილაპაროტომია) და დახურული (კლასიკური) ლაპაროსკოპიული ქოლეცისტექტომიის შედეგების შედარებითი შეფასება ნკდ-ს დროს.

მასალა და მეთოდები. ჩატარებულია 2004 – 2014 წლებში შესრულებული 1573 ქოლეცისტექტომიის ანალიზი. მათ შორის 956 ავადმყოფს გაუკეთდა ლქქ დახურული მეთოდით და 617 ავადმყოფს – მ.ი.პრუდკოვის მეთოდის მიხედვით შესრულებული ქოლეცისტექტომია მინილაპაროტომიით (მლქ). ამ ოპერაციული ჩარევის შესრულება არ საჭიროებს ექიმის სპეციალურ მომზადებას (4,5), ოპერაცია ტარდება ჩვეულ სამგანზომილებიან სივრცეში, არ არის პნევმოპერიტონეუმის შექმნის აუცილებლობა, მატერიალური ხარჯები კი გაცილებით მცირეა.

პაციენტთა საშუალო ასაკმა $47,3 \pm 2,5$ წელი შეადგინა. მამაკაცთა და ქალთა თანაფარდობაა 1:6-ზე (262 მამაკაცი და 1310 ქალი). ოპერაციები შესრულებულია როგორც მწვავე (150 – ავადმყოფთა 9,5%), ასევე ქრონიკული (1423 – ავადმყოფთა 90,5%) ქოლეცისტიტის დროს. ავადმყოფთა რაიმე სპეციალური არჩევა არ მომხდარა, ოპერაციის უკუჩვენებების დადგენა საყოველთაოდ მიღებული წესით ხდებოდა.

ოპერაციული ჩარევის შესრულების დროს მინილაპაროტომიული მიდგომით გამოიყენებოდა ინსტრუმენტთა სტანდარტული ნაკრები ტრილობის რგოლური საფართოებლით „მინი ასისტენტი“, კანის განაკვეთის სიგრძემ შეადგინა 4.0 სმ., ოპერაციის ხანგრძლივობა – 20-დან 60 წთ-მდე.

ლქქ დროს ოპერაციული მიდგომა ხორციელდებოდა 4 ნაჩხვლეტით: 10მმ-იანი ნაჩხვლეტები პარაუმბილიკალურ და სუბქსიფოიდურ ზონებში, 5მმ-იანი ნაჩხვლეტები შუა ლავიწისა და წინა ილღის ხაზზე მარჯვნივ. აუცილებლობის შემთხვევაში მე-5 ნაჩხვლეტს დამატებით ვაკეთებთ შუა ლავიწის ხაზზე მარჯვნივ.

საოპერაციო ველის ადეკვატური ექსპოზიციის შექ-

ცხრილი №1. პაციენტების მიერ ტკივილის სინდრომის სუბიექტური შეფასება მინილაპაროტომით (I ჯგუფი) და ლაპაროსკოპიით (II ჯგუფი) ოპერაციული მიდგომის შემდეგ

ოპერაციის დასრულებიდან გასული დრო, სთ	მშვიდ მდგომარეობაში შეფასების საშუალო მაჩვენებელი		შეფასების საშუალო მაჩვენებელი ხველების დროს	
	I ჯგუფი	II ჯგუფი		
4	6.33±1.19	5.90 ±1.48	6.6 ±1.12	5.14 ±1.39
8	6.67±2.0	4.85 ±1.26	7.24 ±1.33	5.27 ±1.23
12	5.5 ±1.76	4.53±0.95	6.25 ±1.7	5.24 ±1.26
24	4.5 ±1.76	3.76 ±1.22	5.2 ±1.24	4.67 ±1.49
48	2.31±0.84	1.98 ±1.43	3.31 ±0.9	2.78 ±1.39

მნას ვიწყებდით ბუშტის სადინარისა და ბუშტის ყელის ვიზუალიზაციიდან, შემდეგ ბუშტის არტერიის გადაკვეთა და მაშინვე ერთი კლიპსის დადება ბუშტის სადინარზე ნაღვლის ბუშტის ქვემოთ, რათა თავიდან ავიცილოთ კენჭების მიგრაცია ბუშტიდან ნაღვლის საერთო სადინარში.

ავადმყოფთა ორივე ჯგუფში გამოვლენილი ოპერაციის შემდგომი გართულებების შედარებისას ჩვენ მივიღეთ შემდეგი შედეგები:

- მინილაპაროტომიის შემდეგ ერთ შემთხვევაში (0,1%) დაფიქსირდა სისხლდენა ბუშტის არტერიიდან, რომელიც რელაპაროტომიის მიზეზი გახდა, ავადმყოფი გამოჯანმრთელდა. მეორე შემთხვევაში (0,1%) პროფილაქტიკის მიუხედავად, განვითარდა ფილტვის არტერიის მასიური თრომბოემბოლია, რომელმაც გამოიწვია სიკვდილი, სხვა გართულება არ ყოფილა;
- ლაპაროსკოპიული ქოლეცისტექტომიის შემდეგ კონვერსია აუცილებელი იყო 14 ავადმყოფთან (1,5%), ერთ შემთხვევაში ასევე დასჭირდა რელაპაროტომია და ერთ ავადმყოფს (0,1%) ღვიძლის ქვემდებარე აბსცესი, რომელიც დრენირებულია ულტრაბგერითი მეთოდის (უბმ) კონტროლის ქვეშ.

ავადმყოფთა ჯგუფში, რომლებსაც ოპერაცია გაუკეთდა ლაპაროსკოპიული ოპერაციული მიდგომის მეშვეობით, 706 (78,2%) პაციენტთან კონსტატირებულია მხარ-ბეჭის სინდრომი, რაც გარკვეულწილად დაკა-

ვშირებული იყო ოპერაციის ხანგრძლივობასა და პაციენტის სხეულის საოპერაციო მაგიდაზე იძულებითი მდგომარეობით. მთლიანად კი მიღებული შედეგების ანალიზმა გვიჩვენა, რომ ზემოაღნიშნული სინდრომი ლაპაროსკოპიული ოპერაციული მიდგომის გამოყენებისას საშუალოდ 1,06-ით უფრო დაბალი იყო, ვიდრე მინილაპაროტომიული ოპერაციული მიდგომის გამოყენების დროს.

უახლოეს ოპერაციის შემდგომ პერიოდში (პირველ 24 საათში) ნარკოტიკები ლაპაროსკოპიული ოპერაციული მიდგომის გამოყენებისას 18-ჯერ უფრო იშვიათად დაგვჭირდა, ვიდრე მინილაპაროტომიული ოპერაციული მიდგომის გამოყენების დროს: 42 (4,7%) ავადმყოფთან ლაპაროსკოპიის გამოყენებით და 507 (82,3%) პაციენტთან მინილაპაროტომიის გამოყენებით.

ჩვენს გამოკვლევაში ანტიბაქტერიალური თერაპიის ჩატარების აუცილებლობა პაციენტთა 100%-ისათვის ოპერაციის შემდგომ პერიოდში განპირობებული იყო ჩატარებული ქირურგიული ჩარევებისა და ნაღვლის ბუშტში მომხდარი ცვლილებების ხასიათით. სხვაობები ანტიბაქტერიალური თერაპიის ჩატარების ვადების მიხედვით მინილაპაროტომიული და ლაპაროსკოპიული ოპერაციული მიდგომების გამოყენებისას ჩვენს მიერ გამოვლენილი არ ყოფილა.

როგორც უკვე აღინიშნა, ჩვენ ვერ განვსაზღვრეთ არსებითი განსხვავებები პაციენტთა მართვის ტაქტიკაში ოპერაციის შემდგომ პერიოდში გამოყენებული

ცხრილი №2. ოპერაციის შემდგომ უახლოეს პერიოდში გამოვლენილი გართულებები

გართულება	I ჯგუფი		II ჯგუფი	
	აბსოლუტ.	%	აბსოლუტ.	%
ოპერაციის შემდგომი პანკრეატიტი	3	2.44±1.2	2	1.6±1.14
პნევმონია	2	1.63±0.1	2	1.63±0.1
ფილტვის არტერიის თრომბოემბოლია	1	0.15±0.2	1	0.15±0.2
ჭრილობის დაჩირქება (სერომა), ანთებითი პროცესები ჭრილობის არეში	24	4.7±1.2	50	9.7±2.3
ღვიძლქვეშა აბსცესი	0	0	1	0.1±1.1
სისხლდენა (რელაპაროტომიით)	1	0.01±1.1	2	0.2±1.4
რელაპაროტომია	1	0.01±1.1	2	0.2±1.4

ოპერაციული მიდგომის შესაბამისად. საკონტროლო დრენაჟს მუცლის ღრუდან ვილებდით შედარების ორივე ჯგუფში პირველ-მესამე დღეს.

ოპერაციების შესრულებისას ლაპაროსკოპიული ოპერაციული მიდგომის მეშვეობით მინილაპაროტომიულ ოპერაციულ მიდგომასთან შედარებით ჩვენ იძულებული ვიყავით 1,5-ჯერ უფრო იშვიათად მიგვემართა ოპერაციული მიდგომის კონვერსიისადმი.

ოპერაციული მიდგომის კონვერსიის მიზეზების ანალიზმა ორივე ჯგუფში საშუალება მოგვცა დაგვედგინა, რომ ყველანი ისინი განეკუთვნება ქირურგიული მანიპულაციების ტექნიკურ შეზღუდვებს განსაზღვრული ოპერაციული მიდგომის გამოყენებისას. ასე, მაგ., ფიქსირებული კონკრემენტების არსებობა ნაღვლის ბუშტის ყელში 29 (3,03%) და ინფილტრატის არსებობა ჰეპატიკოქოლედოქზე ჩართვით ლაპაროტომიაზე გადასვლის მიზეზი გახდა. ამავე დროს მინილაპაროტომიულმა მიდგომამ ნაღვლის ბუშტის ყელში ფიქსირებული კენჭის გამოვლენისას ოპერაციის წინაპერიოდში 33 (3,5%) ავადმყოფთან საშუალება მოგვცა შეგვესრულებინა ქირურგიული ჩარევა ადეკვატური მოცულობით ოპერაციული მიდგომის კონვერსიის გარეშე. ქირურგიული მანიპულაციების ტექნიკურმა შეზღუდვებმა მინილაპაროტომიის გამოყენებისას არ მოგვცა საშუალება 23 შემთხვევაში (3,7%) მოგვეხდინა საოპერაციო ველის სრულფასოვანი ექსპოზიციის უზრუნველყოფა, რაც მიდგომის კონვერსიის მიზეზები გახდა.

ამრიგად, ქირურგიული მანიპულაციების შესრულების ტექნიკური შეზღუდვების ხარისხი ლაპაროსკოპიული ოპერაციული მიდგომის გამოყენებისას უფრო დაბალია, ვიდრე მინილაპაროტომიული მიდგომის მეშვეობით ოპერაციების შესრულების დროს. მაგრამ ქირურგიული ჩარევის შესრულების ალბათობა ქირურგიული მანიპულაციების ხასიათისა და მოცულობის მიხედვით 1,5-ჯერ უფრო მაღალია ოპერაციების ჩატარებისას მინილაპაროტომიული ოპერაციული მიდგომის მეშვეობით.

ჩატარებული გამოკვლევებისას ჩვენ დავაფიქსირეთ წინასაოპერაციო პერიოდში გართულებათა განვითარების 145 (9,2%) შემთხვევა, რომელთაგან 104 (10,9%) პირველ ჯგუფშია და 41 (6,6%) – მეორეში.

გართულებების ყველაზე დიდი ჯგუფი შეადგინა ანთებითმა პროცესებმა საოპერაციო ჭრილობის არეში – 74 (4,7%) შემთხვევა. ამასთან ყველაზე უფრო ხშირად

მოცემული სახეობის გართულებანი დიაგნოსტირებულია იმ ავადმყოფთა ჯგუფში, რომლებიც ოპერირებულია მინილაპაროტომიული ოპერაციული მიდგომის მეშვეობით – 24 (3,95%).

გარდა ამისა, იყო დრენაჟის ამოვარდნის 1 (0,1%) შემთხვევა და აგრეთვე 1 (0,1%) შემთხვევაში ადგილი ჰქონდა ღვიძლისქვეშა აბსცესის წარმოქმნას, რომელიც სანირებულია უბმ-ს კონტროლის ქვეშ. რელაპაროტომია შეუსრულდა 2 (0,2 %) ავადმყოფს ნაღვლის ბუშტის სარეკლიდან სისხლისდენის გამო: ავადმყოფები გამოჯანმრთელდნენ.

ფილტვის არტერიის თრომბოემბოლია განუვითარდა 2 (0,3 %) პაციენტს, ამასთან 1 (0,1%) პაციენტთან სიკვდილით დასრულდა, ეს გართულება არ იყო დაკავშირებული ოპერაციული მიდგომის თავისებურებებთან, შესრულებული ოპერაციის ხასიათსა და მოცულობასთან.

ქირურგიული ჩარევების ხანგრძლივობის განსაზღვრის შედეგების ანალიზმა სხვადასხვა ოპერაციული მიდგომების გამოყენებისას საშუალება მოგვცა გამოგვევლინა, რომ ოპერაციების ხანგრძლივობა მინილაპაროტომიული მიდგომის მეშვეობით საშუალოდ 1,14-ჯერ უფრო ნაკლები იყო. ლაპაროსკოპიული ოპერაციების ხანგრძლივობის გაზრდას ჩვენ ვუკავშირებთ უფრო რთულ და პრეცედიულ საოპერაციო ტექნიკას.

ლაპაროსკოპიული ოპერაციული მიდგომის გამოყენებამ ოპერაციების შესასრულებლად ნაღვლკენჭოვანი დაავადების დროს იმ ავადმყოფთა ჯგუფში შედარებისას, რომლებიც ოპერირებულია მინილაპაროტომიის მეშვეობით, საშუალება მოგვცა, შეგვემცირებინა პაციენტების აქტივიზაციის ვადები ოპერაციის შემდგომ პერიოდში 1,5-ჯერ და ავადმყოფთა სტაციონარში ყოფნის საერთო ხანგრძლივობა – 1,1-ჯერ.

ამგვარად, ლაპაროსკოპიული მიდგომის და მინილაპაროტომიული მიდგომის გამოყენების შედეგების შედარებითი ანალიზის მონაცემები ნაღვლკენჭოვან დაავადებასთან დაკავშირებული ოპერაციების შესასრულებლად საშუალებას იძლევა, მოვახდინოთ ამ ოპერაციული მიდგომების ეფექტურობის კონკურენტული ხარისხის კონსტატირება.

მედიკო-სოციალური და ეკონომიკური მაჩვენებლების ანალიზის შედეგები ახდენენ ლაპაროსკოპიული მიდგომის უპირატესობის დემონსტრირებას მინილაპაროტომიული მიდგომის წინაშე.

ლიტერატურა:

References:

1. Barwood N.T., Valinsky L.J., Hobbs M.S. et al. Changing methods of imaging of cholecystitis in the laparoscopic cholecystectomy. *Ann. Surg.* 2002; 235: 41-50.
2. Матвеев Н.Л., Магомедов Н.Г. Малоинвазивное лечение холдохолитиаза. Дооперационный лечебно-диагностический этап. *Эндоскопическая хирургия.* 2003; 5: 31- 41.
3. Рутенбург Г.М., Румянцев И.П., Протасов А.В., Богданов Д.Ю.,

Колесников М.В., Осокин Г.Ю. Эндоскопическая хирургия 2008; 1; 3 – 8.

4. Taylor E.W., Rajgopal U., Festekjian J. The efficacy of preoperative endoscopic retrograde cholangiopancreatography in the detection and clearance of choledocholithiasis. *J.S.L.S.* 2000; 4:109-116.

პირველად ამიერკავკასიაში მხოლოდ “ავერსის კლინიკა”-ში ბოლო თაობის ულტრასონოგრაფი GPS ნავიგაციის პროგრამით

♥ Fusion ტექნოლოგია - რეალურ დროში ტომოგრაფიის წინასწარ ჩატვირთულ მონაცემთა სინთეზი ულტრაბგერით გამოსახულებასთან. უნიკალური საშუალება სამკურნალო და დიაგნოსტიკური მანიპულაციებისთვის

♥ GPS ნავიგაცია ბიოფსიის სიზუსტის გარანტიით

♥ XD CLEAR უნიკალური ტექნოლოგია ჭარბწონიან პაციენტებში ნებისმიერი სიღრმის სტრუქტურის დეტალური ვიზუალიზაცია

♥ ბოლო თაობის ელასტოგრაფია

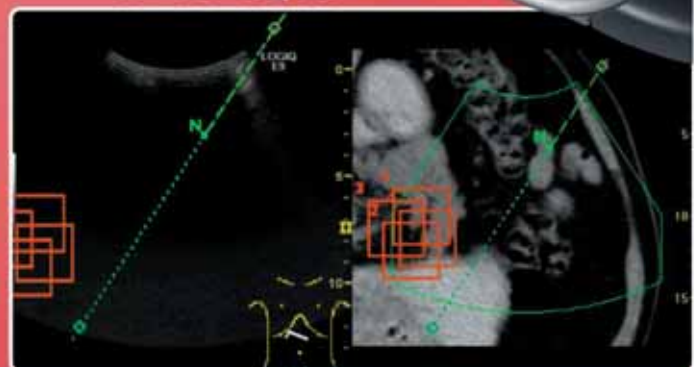
♥ ფარადი B-FLOW ინოვაციური ტექნოლოგია სისხლძარღვების კვლევის უახლესი მეთოდი

♥ Raw Data ფუნქცია პაციენტის განიჯვისას პირველად მძებრილი მასალის შენახვის და მისი შემდგომი დეტალური დამუშავების შესაძლებლობა



GE Healthcare
GE LOGIQ E9

ავერსის კლინიკა
AVERSI CLINIC



კუჭის ლაპაროსკოპიული სახელოსნობური რემეძცია მორბიდული სიმსუქნის დროს გასტროეზოფაგური რეფლუქს დაავადების მქონე პაციენტებში

დ. აბულაძე, დ. კაპანაძე, გ. კაციტაძე, ა. ბაგატურია.

შ.პ.ს. „ი. ჟორდანია სახელობის ადამიანის რეპროდუქციის სამეცნიერო კვლევითი ინსტიტუტის“ ზოგადი და ბარი-ატრიული ქირურგიული დეპარტამენტი

შ.პ.ს. „დავით აბულაძის ქართულ-იტალიური კლინიკა“

SLEEVE GASTRECTOMY IN PATIENTS WITH GERD

ABULADZE D., KAPANADZE D., KACITADZE G., BAGATURIA A.

I.Zhordania Institute of Human Reproduction, Department of Bariatric and General Surgery Ltd.

David Abuladze Georgian-Italian Clinic, Tbilisi, Georgia Ltd.

რეზიუმე

კვლევის მიზანი: იყო იმ შემთხვევათა ანალიზი, სადაც ოპერაციის წინ დადგენილი იყო გასტროეზოფაგური რეფლუქს დაავადება როგორც დიაფრაგმის საყლაპავი ხვრელის თი-აქრით, ასევე მის გარეშე.

მასალა და მეთოდები: საკვლევ ჯგუფს წარმოადგენდა 85 პაციენტი (სრული მასალის 33.5%), რომელთაც ოპერაციის წინ დადგენილი ქონდათ გასტროეზოფაგური რეფლუქს დაავადება.

შედეგები: საკვლევ ჯგუფში არ გამოვლენილა ქირურგიული გართულების არცერთი შემთხვევა.

51 შემთხვევიდან, სადაც გაკეთდა მხოლოდ კუჭის სახელოსნობური რემეძცია 12 შემთხვევაში (23,5%) სრულად აღადგა გერდ-ის კლინიკური სურათი და არ საჭიროებენ მედიკამენტოზურ დახმარებას, 35 (68,7%) აკონტროლებს გერდ-ს პერიოდული ანტაციდური თერაპიით და დიეტის დაცვით, ხოლო 4 (7,8%) შემთხვევაში მოხდა გერდ-ის სიმტომეტიკის გაუარესება, პროტონული ინჰიბიტორებს და დიეტურ რეკომენდაციებს აქვთ სუსტად გამოხატული ეფექტი და სავარაუდოდ დადგება კუჭის შუნტირების საკითხი.

დასკვნები:

1. კუჭის სახელოსნობურ რემეძციასთან ერთად საყლაპავის ქვედა მესამედის მედიასტინალური დისექციის წარმოება და ჰიატოპლასტიკა უნდა ჩაითვალოს რადიკალური მკურნალობის მეთოდად იმ პათოლოგიურად ჭარბწონიან პაციენტებში, რომელთაც ოპერაციის წინ აღენიშნებათ მკვეთრად გამოხატული გერდ-ი.
2. ოპერაციის რომელიმე ეტაპზე ჰიატალური თიაქრის გამოვლენისას რეკომენდებულია მედიასტინალური დისექცია და კრურორაფია (ჰიატოპლასტიკა).
3. საკითხი კვლავ რჩება დისკუსიისათვის ღიად. უფრო მეტი და მასშტაბური კვლევებია საჭირო რათა დადასტურდეს კუჭის შუნტირების უპირატესობა სახელოსნობურ რემეძციას + ჰიატოპლასტიკასთან მიმართებაში ოპერაციის წინ მკვეთრად გამოხატული გასტროეზოფაგური რეფლუქსის დაავადების დროს.

გასტროეზოფაგური რეფლუქს დაავადება (გერდ) გასტროეზოფაგური მიდამოს კეთილთვისებიან დაავადებათა შორის პირველ ადგილზე დგას და საერთაშორისო მონაცემებით აღენიშნება მსოფლიო მოსახლეობის საშუალოდ 25%-ს (1, 2, 3) დაავადების კლინიკური გამოვლინება შესაძლოა იყოს როგორც მსუბუქად გამოხატული და ძირითადად აღიმენტარულ ფაქტორთან დაკავშირებული ისეთი სიმტომეტიკა როგორცაა პოსტპრანდიალური გულძმარვა და/ან მსუბუქი რეტროსტერნული ტკივილი, ასევე გაცილებით მძაფრად

Summary

Aim: Comparison of GERD symptoms resolution/improvement in GERD patients having VSG and VSG+hiatoplasty.

Materials: 85 patients (33.5%) from 253 total VSG series were included in the study group having preexisting GERD with 12 (4,7%) perioperatively confirmed hiatal hernia. 34 patients from the study group (12 with hiatal hernia and 22 without hiatal hernia but having anamnesis of severe heartburns before surgery) underwent VSG with hiatoplasty associated with adequate mediastinal dissection of lower esophagus to lower GE junction. 51 patients underwent VSG only. Follow up period was from 6 to 48 months. Follow up criteria included verbal interviews revealing existence of GERD symptoms and need for PPI medications. Surgery related morbidity and weight loss results have been evaluated.

Results: No major surgical morbidity had been seen in study group.

28 Patients undergone VSG + hiatoplasty had total resolution of GERD symptoms with no need of PPI medication after 3 month period, other 6 are in need to have PPI to resolve the problem.

12 of 51 patients with VSG only are in good condition without PPI, 35 can control reflux with PPI and dietary recommendations, but 4 patients are subject RYGB due to PPI and dietary recommendations failure.

There was no significant difference in weight loss rate in both groups.

Conclusions:

1. VSG + hiatal repair with adequate dissection of lower esophagus can be optional for Patients with preexisting severe GERD;
2. We recommend to perform hiatal repair in cases with laparoscopically evident crural defect;
3. More evidences are needed to establish stronger recommendations toward performing VSG+hiatal repair or RYGB in patients with GERD.

მიმდინარე კლინიკური სურათი ეროზიული ეზოფაგით, მუდმივი გულძმარვებით, ბოყინით, ძლიერი შეტევითი რეტროსტერნული ტკვილებით, გულის რითმის მოშლით და ფილტვის ქრონიკული ობსტრუქციული დაავადებით გართულებული. დაავადების შორსწასულ შემთხვევებში შესაძლებელია მოხდეს ბარეტის ეზოფაგიტის, ხოლო შემდგომ საყლაპავის დისტალური ნაწილის კიბოს განვითარებაც. (4)

პათოლოგიურად ჭარბწონიან პაციენტებს, რომელთაც სხეულის მასის ინდექსი (სმი) აღემატებათ 40-ს,

როგორც წესი გასტროენტეროლოგიური რეფლუქსი აღენიშნებათ შემთხვევათა 28%-ში, ხოლო სუპერ ჭარბწონიან პაციენტებში რომელთა სმი აღემატება 50-ს გერდ ჩამოყალიბებული აქვთ შემთხვევათა 35%-ში (5).

კუჭის ლაპაროსკოპიული სახელოსებური რეზექციის დროს, თუ ოპერაცია შესრულდა ტექნიკურად სწორად, ანუ რეზექციის უბანი მოიცავს კუჭის ფუნდალურ ნაწილს სრულად, უქმდება ჰისის კუთხე და რეზექციის ხაზი გადის კარდიალური სფინქტერის უშუალო სიახლოვეს, შესაბამისად ირღვევა ამ მიდამოს განივი კუნთების მთლიანობა, რაც ასუსტებს კარდიალური სფინქტერის ტონუსს და იდეალურ პირობებს ქმნის გასტროენტეროლოგიური რეფლუქსის განვითარებისათვის. სავარაუდოდ სწორედ ამასთან არის დაკავშირებული რომ ლიტერატურული მონაცემებით კუჭის სახელოსებური რეზექციის შემდგომ პაციენტთა დაახლოებით 3%-ს აღენიშნება ე.წ. „ნეო გერდ“-ის განვითარება (6), ანუ დაავადება ყალიბდება იმ პაციენტებში, რომელთაც ოპერაციამდე არ აღენიშნებოდათ გასტროენტეროლოგიური რეფლუქსი. აღნიშნული პრობლემის გამო მეთოდის ათვისების საწყის ეტაპზე, ანუ მეოცე საუკუნის მიწურულს გერდ ითვლებოდა კუჭის ლაპაროსკოპიული სახელოსებური რეზექციის გარკვეულ უკუჩვენებად და უპირატესობა ეძლეოდა კუჭის შუნტირების წარმოებას, თუმცა ბოლო ათწლეულის მონაცემებში დაგროვდა რიგი პუბლიკაციებისა სადაც ავტორები აღნიშნავენ, რომ თუ კუჭის სახელოსებური რეზექციასთან ერთად შესრულდა ტრანსჰიატალური მიდგომით საყლაპავის ქვედა მესამედის ინტრამედიასტინალური მობილიზაცია, კარდიალური მიდამოს მუცლის ღრუში ადექვატური ჩამოტანით და ჰიატოპლასტიკა (კრურორაფია), პოსტოპერაციულ პერიოდში გერდ-ის ჩამოყალიბება ან პრეოპერაციულად არსებული დაავადების გამწვავება ნაკლებად აღენიშნება. თუმცა ოპერაციისათვის შემოსხენებული კომპონენტი დამატებულია მხოლოდ ისეთ პაციენტებში, რომელთაც უკვე აღენიშნებათ პრეოპერაციული გასტროენტეროლოგიური რეფლუქსი. (7)

კვლევის მიზანი: იყო იმ შემთხვევათა ანალიზი, სადაც ოპერაციის წინ დადგენილი იყო გასტროენტეროლოგიური რეფლუქს დაავადება როგორც დიაფრაგმის საყლაპავი ხვრელის თიაქრით, ასევე მის გარეშე.

მასალა და მეთოდები: საკვლევი ჯგუფს წარმოადგენდა 85 პაციენტი (სრული მასალის 33.5%), რომელთაც ოპერაციის წინ დადგენილი ქონდათ გასტროენტეროლოგიური რეფლუქს დაავადება.

წინასაოპერაციო დიაგნოსტიკა, პაციენტების მომ-

ზადება და პოსტოპერაციული მონიტორინგი წარმოებდა შ.პ.ს. „დავით აბულაძის ქართული-იტალიურ კლინიკაში“, ხოლო ოპერაციები წარმოებდა შ.პ.ს. „ი. ჟორდანიას სახელობის ადამიანის რეპროდუქციის სამეცნიერო კვლევითი ინსტიტუტის“ ზოგადი და ბარიატრიული ქირურგიული დეპარტამენტის ბაზაზე.

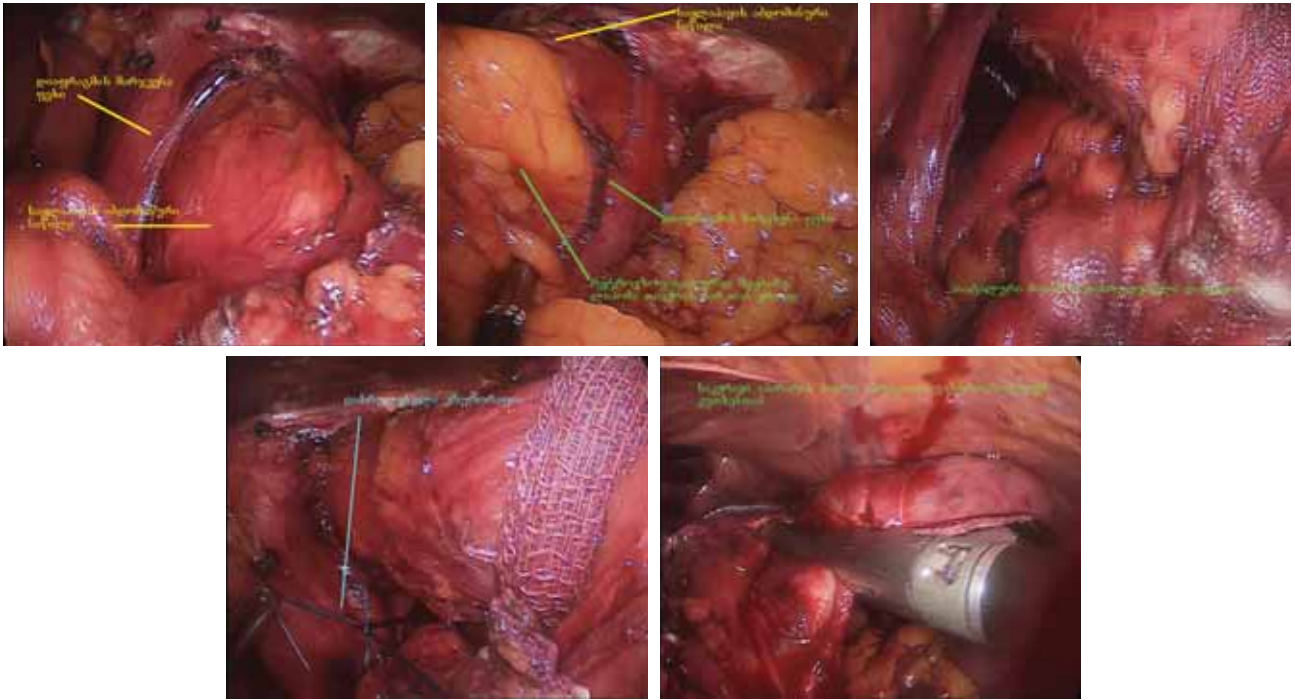
ყველა პაციენტს წინასაოპერაციო მომზადება და ოპერაციები ჩატარდა ერთი და იგივე პროტოკოლის შესაბამისად, ექიმთა ერთ და იმავე გუნდის მიერ.

საკვლევი ჯგუფიდან 12 პაციენტს (სრული მასალის 4,8%) ოპერაციის წინ დაუდგინდა დიაფრაგმის საყლაპავის ხვრელის თიაქრის დიაგნოზი, ხოლო 22-ს (სრული მასალის 8,6%) აღენიშნებოდა გერდ-ის მკვეთრად გამოხატული ფორმა, მუდმივი გულძმარვებით, ეროზიული ეზოფაგით, მუდმივად იტარებდნენ ანტაციდურ და პროტონული ტუმბოს ინჰიბიტორებით (პტი) თერაპიას. წარმოდგენილ 34 შემთხვევაში (13.4%) კუჭის სახელოსებურ რეზექციასთან ერთად შესრულდა საყლაპავის ქვედა მესამედის ინტრამედიასტინური მობილიზაცია ტრანსჰიატალური მიდგომით, კარდიალური მიდამოს მუცლის ღრუში ადექვატური ჩამოტანით და ჰიატოპლასტიკა (კრურორაფია). დანარჩენ 51 შემთხვევაში (სრული მასალის 20.1%), რომელთაც ოპერაციის წინ აღენიშნებოდათ ნაკლებად მძაფრი სიმტომატიკა, ენდოსკოპურად ვერიფიცირებული იყო კატარული ტიპის დისტალური ეზოფაგითი და კარდიალური სფინქტერის უკმარისობა ჩატარდა მხოლოდ კუჭის სახელოსებური რეზექცია. (ცხრ. №1)

ოპერაციის ტექნიკა: ინტრაოპერაციულად რევიზიის დროს ხდებოდა დიაფრაგმის ჰიატალური მიდამოს შემოწმება და იმ შემთხვევაში თუ აღინიშნებოდა ვიზუალურად გამოხატული დეფექტი დიაფრაგმის ფეხებს შორის საყლაპავის წინა კედელთან, ოპერაციის პირველ ეტაპს წარმოადგენდა ღვიძლ-კუჭის იოგის გაკვეთა, ფრენოზოფაგური მემბრანის გაკვეთა, დიაფრაგმის მარჯვენა ფეხის დისექცია, წინა შუსაყარში საყლაპავის ქვედა მესამედის მობილიზაცია, ხოლო ამის შემდგომ ხდებოდა კუჭის დიდი სიმრუდის მობილიზაცია პრეპილორული მიდამოდან ფუნდალური ნაწილის ჩათვლით, დიაფრაგმის მარცხენა ფეხის დისექცია, რეტროენტეროლოგიური სივრცის დისექციით, უკანა შუსაყარში საყლაპავის მობილიზაციის დასრულებით რასაც მოსდევდა ჰიატოპლასტიკა. ამის შემდგომ წარმოებდა კუჭის სახელოსებური რეზექცია ეშელონ ფლექსის 60მმ-იანი საკერი აპარატით. კალიბრაციისათვის ვიყენებდით 15მმ-იან საკალიბრაციო ზონდს. აპარატუ-

ცხრილი №1 გერდის სტატისტიკა მორბიდული სიმსუქნით დაავადებულ პაციენტებში

დიაგნოზი	ოპერაცია	რაოდენობა(%)
მორბიდული სიმსუქნე	კუჭის სახელოსებური რეზექცია	168 (66.5%)
მორბიდული სიმსუქნე+დიაფრაგმის საყლაპავი მილის ხვრელის თიაქარი	კუჭის სახელოსებური რეზექცია+ჰიატოპლასტიკა	12 (4,8%)
მორბიდული სიმსუქნე+მკვეთრად გამოხატული გერდ	კუჭის სახელოსებური რეზექცია+ჰიატოპლასტიკა	22 (8,6%)
მორბიდული სიმსუქნე+სუსტად გამოხატული გერდ	კუჭის სახელოსებური რეზექცია	51 (20.1%)
სულ ბარიატრიული ოპერაცია		253 (100%)



ლი ნაკერის გამაგრება ხდებოდა PDS-ის 2,0 უწყვეტი ტრანსმურალური ნაკერით. იმ შემთხვევებში, როდესაც დიაფრაგმის ფეხებს შორის დეფექტი რევიზიის ეტაპზე არ ჩანდა, ოპერაცია იწყებოდა კუჭის დიდი სიმრუდის მობილიზაციით და დიაფრაგმის მარცხენა ფეხის მობილიზაციისას დეფექტის აღმოჩენის ანუ უკანა ჰიატალური თიაქრის არსებობისას, ოპერაცია გრძელდებოდა ლვიძლ-კუჭის იოგის გაკვეთით, ფრენოფოფაგური მემბრანის და დიაფრაგმის მარჯვენა ფეხის დისექციით, რეტოფოფაგური სივრცის გათავისუფლებით თიაქრის შიგთავსისაგან და კრურორაფიით. ამას მოსდევდა სახელოსებური რეზექცია ზემოთ აღწერილი მეთოდით. (სურ. 1, 2, 3)

ანალიზის კრიტერიუმები იყო პოსტოპერაციული დაკვირვების პერიოდში გერდ-ის სიმტომატიკის ცვლილება, ქირურგიული გართულებების არსებობა, წონაში კვლევის მაჩვენებლები.

შედეგები: ოპერაციის ხანგრძლივობა ჰიატოპლასტიკის დამატებისას საშუალოდ გაიზარდა 80 წუთით (60–120).

საკვლევ ჯგუფში არ გამოვლენილა ქირურგიული

გართულების არცერთი შემთხვევა.

დაკვირვების პერიოდი იყო 4–დან 48 თვემდე.

ჩატარდა ზეპირი გამოკითხვა გერდ-ის კლინიკური სიმტომატიკის არსებობის, ანტაციდებისა და პტი-ს მიღების საჭიროების შესახებ.

საკვლევ ჯგუფში წონაში კვლევის მაჩვენებლები იყო იდენტური საერთო მასალის მაჩვენებლებთან.

იმ 34 შემთხვევიდან სადაც სახელოსებურ რეზექციასთან ერთად შესრულდა ჰიატოპლასტიკა 28 შემთხვევაში (82,4%) მოხდა კლინიკური სიმტომატიკის სრული გაქრობა, ოპერაციიდან 3 თვეში მათ აღარ ესაჭიროებოდათ პტი-ს მიღება, ხოლო 6 (17,6%) პაციენტი კვლავ საჭიროებს პტი-ს მიღებას.

დანარჩენ 51 შემთხვევიდან, სადაც გაკეთდა მხოლოდ კუჭის სახელოსებური რეზექცია 12 შემთხვევაში (23,5%) სრულად ალაგდა გერდ-ის კლინიკური სურათი და არ საჭიროებენ მედიკამენტოზურ დახმარებას, 35 (68,7%) აკონტროლებს გერდ-ს პერიოდული ანტაციდური თერაპიით და დიეტის დაცვით, ხოლო 4 (7,8%) შემთხვევაში მოხდა გერდ-ის სიმტომატიკის გაუარესება, პროტონული ინჰიბიტორებს და დიეტურ რეკომენ-

ცხრილი №2 გერდ-ის პოსტოპერაციული მიმდინარეობა მორბიდული სიმსუქნის გამო ნაოპერაციებ პაციენტებში, რომელთაც ოპერაციის წინ აღენიშნებოდათ სხვადასხვა სირთულით გამოხატული გასტროფოფაგური რეფლუქსი

დიაგნოზი	ოპერაცია	რაოდენობა	კარგი შედეგი	დამაკმაყოფილებელი შედეგი	გაუარესება
მორბიდული სიმსუქნე+ დიაფრაგმის საყლაპავი მილის ხვრელის თიაქარი/ ან მკვეთრად გამოხატული გერდ	კუჭის სახელოსებური რეზექცია + ჰიატოპლასტიკა	34	28	6	0
მორბიდული სიმსუქნე+ სუსტად გამოხატული გერდ	კუჭის სახელოსებური რეზექცია	51	12	35	4

დაციებს აქვთ სუსტად გამოხატული ეფექტი და სავარაუდოდ დადგება კუჭის შუნტირების საკითხი. (ცხრ. №2)

დასკვნები:

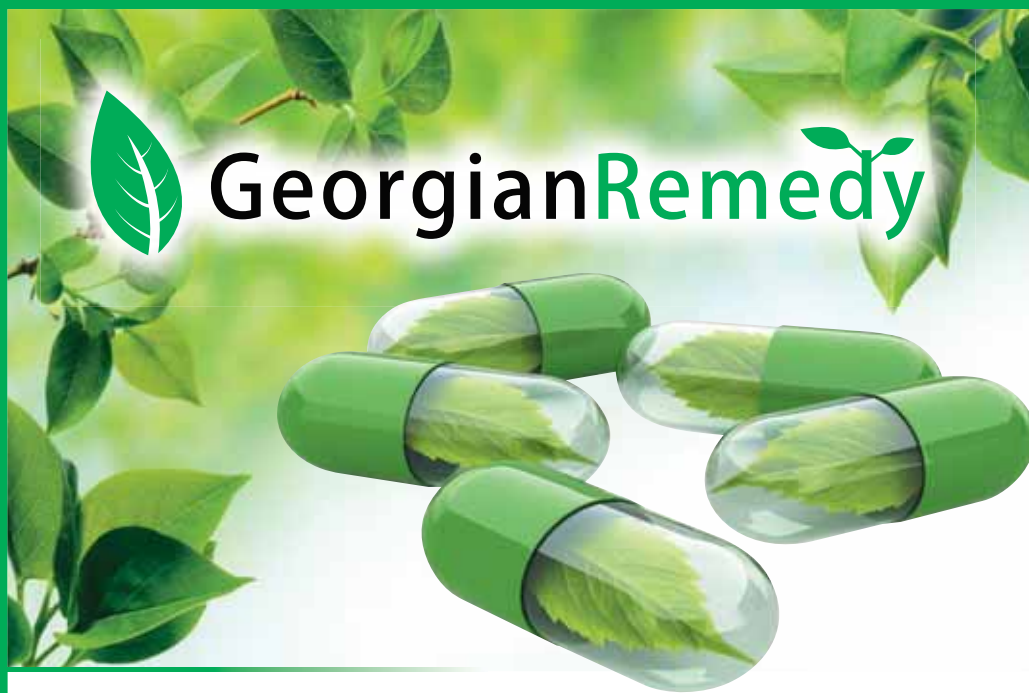1. კუჭის სახელოსებურ რეზექციასთან ერთად საყლაპავის ქვედა მესამედის მედიასტინალური დისექციის წარმოება და ჰიატოპლასტიკა შესაძლებელია მიჩნეულ იქნას როგორც რადიკალური მკურნალობის შესაძლო მეთოდად იმ პათოლოგიურად ჭარბწონიან პაციენტებში, რომელთაც ოპერაციის წინ აღენიშნებათ მკვეთრად გამოხატული გასტროეზოფაგური რეფლუქსის დაავადება.

2. იმ შემთხვევაში თუ ოპერაციის რომელიმე ეტაპზე გამოვლინდა დიაფრაგმის საყლაპავი მილის ხვრელის თიაქარი ჩვენს მიერ რეკომენდირებულია წარმოებულ იქნას მედიასტინალური დისექცია და კრურორაფია (ჰიატოპლასტიკა).
3. საკითხი კვლავ რჩება დისკუსიისათვის ღიად. უფრო მეტი და მასშტაბური კვლევებია საჭირო რათა დადასტურდეს კუჭის შუნტირების უპირატესობა სახელოსებურ რეზექციას + ჰიატოპლასტიკასთან მიმართებაში ოპერაციის წინ მკვეთრად გამოხატული გასტროეზოფაგური რეფლუქსის დაავადების დროს.

ლიტერატურა:

References:

1. William D. Chey, MD, The Global GERD Epidemic: Definitions, Demographics, and the Clinical Implications of Changing Population Trends, <http://www.medscape.org/viewarticle/560076>
2. Prateek Sharma, MD, Sachin Wani, MD; Yvonne Romero, MD; David Johnson, MD; Frank Hamilton, MD, Racial and Geographic Issues in Gastroesophageal Reflux Disease, *Am J Gastroenterol.* 2008;103(11):2669-2680.
3. Sylvester Nwokediuko, Gastroesophageal Reflux Disease: A Population Based Study, *Gastroenterology Research* • 2009;2(3):152-156
4. Guidelines for Surgical Treatment of Gastroesophageal Reflux Disease (GERD), <http://www.sages.org/publications/guidelines/guidelines-for-surgical-treatment-of-gastroesophageal-reflux-disease-gerd/>
5. Vivek N Prachand, MD, John C Alverdy M.D., Gastroesophageal reflux disease and severe obesity: Fundoplication or bariatric surgery?, *World J Gastroenterol.* 2010 Aug 14; 16(30): 3757–3761.
6. Iswanto Sucandy, MD, Gintaras Antanavicius, MD, FACS, Fernando Bonanni, MD, FACS, Gastroesophageal Reflux Symptoms after Laparoscopic Vertical Sleeve Gastrectomy for Morbid Obesity. the Importance of Preoperative Identification of Hiatal Hernia, <http://www.sages.org/meetings/annual-meeting/abstracts-archive/gastroesophageal-reflux-symptoms-after-laparoscopic-vertical-sleeve-gastrectomy-for-morbid-obesity-the-importance-of-preoperative-identification-of-hiatal-hernia/>
7. Korwar V, Peters M, Adjepong S, Sigurdsson A. Laparoscopic hiatus hernia repair and simultaneous sleeve gastrectomy: a novel approach in the treatment of gastroesophageal reflux disease associated with morbid obesity. *J Laparoendosc Adv Surg Tech A.* 2009 Dec;19(6):761-3.



რამდენიმე თვის წინ, მეგობრის, ცნობილი ირანელი ბიზნესმენის ბაბაკ დაღესტანის მიწვევით დავესწარი ფარმაცევტული კომპანიის „ჭორჭიან რემედის“ პრეზენტაციას. ჩემზე დიდი შთაბეჭდილება მოახდინა იმ წარმოდგენილმა პროდუქციამ და არანაკლები კომპანიის დამფუძნებლების ემილიო (ჩილე), ალექსი (საფრანგეთი), ბაბაკი (ირანი), კოლი (ირლანდია) გაცნობამ, რომლებიც აღმოჩნდნენ

საქმიანი, განათლებული და ღირსეული პიროვნებები.

ძალიან მოკლე დროში კომპანიამ შეძლო დარეგისტრირება და ევოლუციური აბსოლუტურად ნატურალური პროდუქტის თბილისის სააფთიაქო ქსელში განთავსება.

პრეზენტაციის შემდეგ დავინტერესდი ამ პროდუქციით. კომპანიამ მომცა საშუალება შენარჩუნებინა დაკვირვება ზოგიერთი პრეპარატის პრაქტიკაში გამოყენებაზე.

დავრწმუნდი, რომ ამ კომპანიის პროდუქციის ყველა კომპონენტი აბსოლუტურად ნატურალურია, მათ გამოყენებას არა აქვს უკუჩვენება, ეფექტურად გამოიყენება დაავადების და მათი გართულებების პრევენციის მიზნით, ყველა სამკურნალო საშუალებას თან ახლავს ჩვენებების და გამოყენების წესის კვალიფიციური ინსტრუქცია. სინამდვილეში ეს ყველაფერი გარკვეულწილად სიახლეა. ამიტომ გადავწყვიტეთ შურნალები კომპანიის და მისი პროდუქციის გაცნობითი ინფორმაციის განთავსება, რაც მომავალ ნომრებში გამოქვეყნდება უფრო ვრცლად.

პროფესორი გურამ ტატიშვილი

Georgian Remedy - ქართული ფარმაცევტული კომპანია, რომელიც დაარსდა იმისთვის, რომ საუკუნეთა განმავლობაში მიღებული გამოცდილების გამოყენებით ხალხს მისცეს საშუალება ისარგებლოს ბუნების მკურნალი ძალებით. **Georgian Remedy** მომხმარებელს სთავაზობს პრევენციულ მედიცინას, რომელიც აკმაყოფილებს ჯანმრთელობისთვის საჭირო მოთხოვნების ფართო სპექტრს. **Georgian Remedy** ორიენტირებულია ნატურალური პროდუქტის წარმოებაზე და სთავაზობს მომხმარებელს მაღალი ხარისხის მცენარეულ სამკურნალო და საპროფილაქტიკო საშუალებებს, რომელთაც ქიმიური და სინთეზური

სამკურნალო საშუალებებისგან განსხვავებით პრაქტიკულად არ გააჩნიათ გვერდითი მოვლენები და უკუჩვენებები, ამასთანავე უსაფრთხოა მათი ხანგრძლივად გამოყენება. პროდუქცია მზადდება **Georgian Remedy**-ის დაკვეთით უცხოეთის სხვადასხვა ქარხნებში, რომლებიც ფლობენ GMP და ISO ხარისხის სერტიფიკატებს.



ემილიო ფილიპ სილვა ვარაზს; ალექსანდრ ლევი; ბაბაკ დაღესტანი ალაბოზი (განმარალური მენეჯერი); კოლი ბოლანდ.

ჩვენი მიზანია ხალხის ჯანმრთელობა



გასტროლიტი კაფსულა N30

შემადგენლობა: Zataria multiflora –ს ეთერზეთი

ჩვენებები: ალიუმანტური მკურნალობა გალიგიანებული ნაწლავის სინდრომის (IBS) სიმპტომებისთვის, მათ შორის ტკივილი; მეტეორიზმი; გულძმარვა; GERD (გასტროეზოფაგურ რეფლექსური დაავადებები)

უკუჩვენებები: ორსულობა, ლაქტაცია, თირიდიული დარღვევები, პაციენტებში, კარდიოლოგიური და რესპირატორული დარღვევებით, მიიღება სიფრთხილით და ექიმის კონსულტაციით, ასაკი 12 წლამდე



ურტიდინი ორალური წვეთები 30 მლ

შემადგენლობა: მსუსხავი ჭინჭრის (Urtica dioica) ფესვების ექსტრაქტი

ჩვენებები: დამხმარე სამკურნალო საშუალება დაცლის სიმპტომებისათვის (შარდის ბუშტის არასაკმარისად დაცლის შეგრძნება, შარდის შეუკავებლობა) I და II ხარისხის პროსტატის კეთილთვისებიანი ჰიპერპლაზია (BPH); დამხმარე სამკურნალო საშუალება გალიგიანებული შარდის ბუშტისთვის.

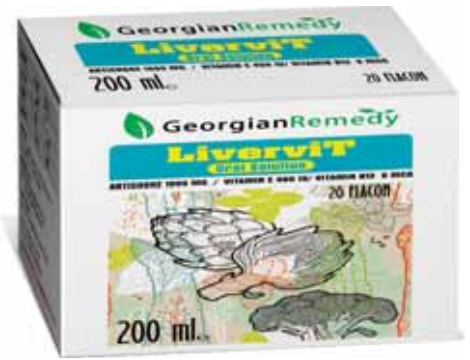უკუჩვენებები: იმის გამო, რომ მსუსხავ ჭინჭარს სხვა ჩვენებებთან ერთად აქვს ანალგეზური ეფექტები, მოერიდეთ მის მიღებას ორსულობის განმავლობაში. აგრეთვე ლაქტაციის პერიოდში, მომატებული მგრძობელობა პრეპარატში შემავალი კომპონენტების მიმართ, ასაკი 16 წლამდე

ლივერვიტი ფლაკონი N20

შემადგენლობა: არტიშოკი 1000 მგ /E ვიტამინი 400 IU/ B12 ვიტამინი 6 მგ

ჩვენებები: გამოიყენება საჭმლის მონელების დარღვევის დროს, სანალვლე გვების ფუნქციური დარღვევის სამკურნალოდ. ნაღვლის ბუშტის ქირურგიული ამოკვეთის შემდგომი მკურნალობისათვის. როგორც დამატებითი მკურნალობა სისხლის შრატში ლიპიდების მაღალი დონის ზომიერი ფორმების დროს. ღვიძლის დისფუნქციის საერთო თერაპიის კურსის განსამტკიცებლად.

უკუჩვენებები: მომატებული მგრძობელობა მასში შემავალი კომპონენტების მიმართ, 16 წლამდე ასაკი



ფლორა აფი

გამოშვების ფორმა:

10 საშეტი – 1 საშეტი შეიცავს: 250 მგ Saccharomyces boulardii–ს;

10 კაფსულა – 1 კაფსულა შეიცავს: 250 მგ Saccharomyces boulardii–ს

ჩვენებები: მწვავე ინფექციური დიარეა (ბაქტერიული ან ვირუსული); ანტიბიოტიკების მიღებით განვირობებული დიარეის პროფილაქტიკა და მკურნალობა; Clostridium difficile–თი გამონვებული ფსევდომონგრაფული კოლიტის და რეციდიული დაავადებების პროფილაქტიკა და მკურნალობა; გალიგიანებული ნაწლავის სინდრომი; აკნე.

უკუჩვენება: მომატებული მგრძობელობა პრეპარატში შემავალი კომპონენტების მიმართ; ასაკი 4 წლამდე



წყლულოვანი ეტიოლოგიის სისხლდენების მკურნალობის შედეგები და მათი გაუმჯობესების გზები

ა.ანთაძე, ნ. ლექვთაძე, გ. გვანცელაძე.

ივ.ჯავახიშვილის სახ. თბილისის სახელმწიფო უნივერსიტეტი.

წმინდა მიქაელ მთავარ ანგელოზის სახ. მრავალპროფილური საავადმყოფო.

BLEEDINGGASTROINTESTINAL DISEASE MANAGEMENT RESULTS AND IMPROVEMENT STRATEGY

ASSOC. PROF. A. ANTADZE, N. LEKVADZE, G. GVANTSELADZE.

Ivane Javakhishvili Tbilisi State University

Saint Mikheil Archangel Multiprofile Hospital

რეზიუმე

კვლევის მიზანია წყლულოვანი ეტიოლოგიის გასტრო-დუოდენური სისხლდენების მკურნალობის ტაქტიკის ანალიზი და შედეგების გაუმჯობესების ეფექტური გზების ძიება.

შესწავლილია 2013-2016 წლებში კლინიკაში გასტრო-დუოდენური სისხლდენით შემოსული 394 პაციენტის მკურნალობის შედეგები. 12 შემთხვევაში ჰემორაგია აღენიშნებოდა საყლაპავიდან, 223-ში კუჭიდან, 159 -ში 12გოჯა ნაწლავიდან.

პაციენტთა სიმძიმის შეფასება ხდებოდა Forrest-ის კლასიფიკაციის და დაკარგული სისხლის მოცულობის მონაცემების გათვალისწინებით.

მკურნალობის ძირითადი მეთოდი იყო ენდოსკოპიური ჰემოსტაზი - 0,01% ადრენალინის სუბმუკოზური ინფილტრაცია ან ვაგოლიტის ხსნარის მისხურება სისხლმდენ უბანზე ანტიულცეროზულ მედიკამენტურ თერაპიასთან ერთად (პროტონ-პუმპის ინჰიბიტორების, H2 ბლოკერების და ანტი-ჰელიკობაქტერიული ანტიბიოტიკოთერაპიის კომპლექსი). 379 პაციენტიდან ოპერაციული მკურნალობა ჩატარდა მხოლოდ 30 (7,9%) პაციენტს გახანგრძლივებული, რეციდიული სისხლდენის ან ჰემორაგიის რეციდივის მაღალი რისკის გამო. ჩვენი მონაცემებით აშკარაა ენდოსკოპიური და კომპლექსური კონსერვატიული თერაპიის ეფექტურობა, რაც ძალიან ამცირებს ოპერაციული მკურნალობის აუცილებლობას და, შესაბამისად, ლეტალობის რისკებს. ეს ნათლად ჩანს ჩვენი წინა კვლევის შედეგებთან შედარებით (2001-2010წწ.), სადაც ოპერაციული აქტივობა აღწევდა 28%-ს. ზოგადად სისხლდენების რაოდენობის მატების ფონზე გამოიკვეთა მკვეთრად შემცირებული ოპერაციული აქტივობის და ლეტალობის მაჩვენებლის დაქვეითების ტენდენცია.

კუჭისა და თორმეტგოჯა ნაწლავის წყლულოვანი დაავადებების მკურნალობაში აღიარებული მნიშვნელოვანი მიღწევების მიუხედავად მათი სისხლდენით გართულება მუცლის ღრუს ქირურგიის ურთულესი პრობლემაა, რომელიც ჯერ კიდევ შორსაა გადაწყვეტისაგან. აღნიშნულს, სხვა ძირითად მიზეზებთან ერთად ხელს უწყობს არარეგულარული კონსერვატიული მკურნალობა, თვითმკურნალობა, ანთების საწინააღმდეგო არასტეროიდული პრეპარატების უკონტროლო მიღება, ზოგადი სოციალური დაძაბულობა და სხვ.

კვლევის მიზანია არსებული სირთულეების განხილვა და ეფექტური გზების მოძებნა შედეგების გაუმჯობესებისთვის.

რუსეთში სხვადასხვა მონაცემებით წყლულოვანი

Summary

Abstract: The goal of this study was to review bleeding ulcerative gastrointestinal disease management strategy and results in our hospital for further optimization.

Methods: Records of 394 patient seen in our clinic with gastrointestinal bleeding from 2013 till 2016 were reviewed. 12 patients had esophageal sources of bleeding, 223 gastric and 159 duodenal.

Case severity was evaluated by Forrest classification and estimated blood loss.

Treatment strategy included upper endoscopy and hemostasis by submucosal injection of 0.01% Epinephrine solution or application of Vagolite solution to the bleeding area together with the standard medical therapy (proton pump inhibitors, H2 blockers and anti-H.pilori triple antibiotic therapy).

Results: Out of 379 patients surgical treatment was required in 30 (7.9%) patients due to failure of conservative medical treatment or high risk of rebleeding. Vagotomy was never required. When compared to our historic controls from 2001-2010 where rates of surgical intervention reached 23%, our data indicate effectiveness of conservative medical therapy in reducing rates of operative management and the risks associated with it.

Conclusions: In the background of increasing numbers of seen gastrointestinal bleeding cases there is a tendency toward dramatic reduction in operative intervention rates and associated mortality.

ეტიოლოგიის სისხლდენებით პაციენტთა რაოდენობა, რომელთაც უკეთდებათ ოპერაცია მერყეობს 3-15% შორის. (1, 2, 3) კუჭისა და თორმეტგოჯა ნაწლავის წყლული, გართულებული სისხლდენით შეადგენს გასტროინტესტინური სისხლდენების 42-47%. (1, 3)

ჰემოსტაზის მიზნით ოპერაციული მეთოდების გამოყენების რეალური შემცირება უკავშირდება კომბინირებული მკურნალობის ეფექტურობას (თანამედროვე ენდოსკოპიური ჰემოსტაზის და ანტისეკრეტორული მკურნალობის ერთობლიობა). აღნიშნული მეთოდით სისხლდენის საიმედოდ შეჩერება მიიღწევა 90-95% შემთხვევაში, თუ ფორრესტის კლასიფიკაციით ჰემორაგია არ განეკუთვნება IA, IB, IIA ხარისხს. (4, 5)

ავტორთა უმრავლესობა, ვინც დაკავებულია ამ ურ-

თუღესი პრობლემის შესწავლით (6, 7, 8) მიუთითებენ, რომ მნიშვნელოვანი უპირატესობა ენდოსკოპიურ ჰემოსტაზში დამსახურებულად მიეკუთვნება ინექციური და დიათერმოკოაგულაციური მეთოდების კომბინაციას რასაც ეფექტის გასამყარებლად ემატება პროტონული ტუმბოს ინჰიბიტორების ერთჯერადი ბოლუსური, შემდეგ კი მუდმივი ინტრავენური ინფუზია. (7, 9) ურთულეს საკითხად რჩება რეციდივის სისხლდენების მართვა, რადგან სწორედ ის აუარესებს მკურნალობის შედეგებს. აღნიშნულის გამო შემუშავებულია კონცეფციები, რომლებიც მიმართულია რეციდივის პროგნოზირების და პრევენციისაკენ. პროგნოზის პრედიქტორებია ასაკი, თანმხლები დაავადებები, სისხლის დანაკარგის მოცულობა, ჰემოგლობინის დონე, ფორესტის კლასიფიკაცია, ჰემორაგიული შოკის არსებობა, შოკის ინდექსი. (13, 14)

მწვავედ დგას ტაქტიკის საკითხი სისხლდენის რეციდივის რისკებთან დაკავშირებით ენდოსკოპიური ჰემოსტაზის შემდეგ, რადგან განმეორებითი სისხლდენა ლეტალობის ზრდის ძირითადი ფაქტორია. აღნიშნული ეხება პაციენტების 10-30%. (5) იმავე ავტორის მონაცემებით განმეორებითი სისხლდენის 97% ვითარდება პირველი ენდოსკოპიიდან 96 სთ-ის განმავლობაში. სწორედ აქ არის საჭირო ჰემორაგიის შეჩერების ზუსტი კრიტერიუმები, მოსალოდნელი რეციდივის რისკ-ფაქტორების დადგენა და საჭიროების შემთხვევაში, ქირურგიული მკურნალობის მეთოდის და მოცულობის არჩევა.

განმეორებითი სისხლდენა ტრადიციულად ითვალისწინებს ოპერაციულ მკურნალობას, მაგრამ არის პუბლიკაციები, სადაც მითითებულია, რომ რეციდიული ჰემორაგიის განმეორებითი ენდოსკოპიური ჰემოსტაზის მცდელობა ეფექტურია თითქმის 50% შემთხვევაში. (15) ამასთან იგივე და სხვა ავტორები მიუთითებენ, რომ უეფექტო განმეორებითი ენდოსკოპიური ჰემოსტაზის მცდელობის შემდეგ ოპერაცია ხასიათდება ლეტალობის მაღალი ციფრებით, რომელიც აღწევს 70%. (1)

ოპერაცია ნაჩვენებია თუ ენდოსკოპიური ჰემოსტაზი არაეფექტურია, სარისკოა (მოსალოდნელია კედლის პერფორაცია წყლულის სიღრმის გამო) ან ტექნიკურად შეუძლებელია. ის მეტწილად მიმართულია მყარი ჰემოსტაზის და არა წყლულოვანი დაავადების განკურნებისკენ. ასეთი კონტინგენტი შეადგენს 13%. (10)

ათწლეულებია გრძელდება დისკუსია ოპერაციის მოცულობასთან დაკავშირებით. ტრადიციული კუჭის რეზექცია ვაგოტომიით ან მის გარეშე დღემდე ითვლება ყველაზე ეფექტურად ჰემოსტაზის ან სისხლდენის რეციდივის პროფილაქტიკის თვალსაზრისით. (16) ერთნი თვლიან, რომ არასტაბილურ პაციენტებთან უნდა გაკეთდეს მცირე მოცულობის ოპერაცია, (17,18) სხვანი კი მიიჩნევენ, რომ ასეთი ჩარევები (წყლულის ამოკერვა) ზრდის სისხლდენის რეციდივის ალბათობას და, შესაბამისად ლეტალობის მაჩვენებლებს. (19)

ჩვენ ვიზიარებთ მეორე მიდგომას, რის საფუძველსაც გვაძლევს ჩვენი გამოცდილება.

სიკვდილობა წყლულოვანი ეტიოლოგიის სისხლდენების შედეგად დღემდე რჩება 5-10%-ის ფარგლებში. (11, 12) გარდაცვლილთა 80%-ის უმეტესი ნაწილი კვდება არა უშუალოდ სისხლდენის შედეგად, არამედ მძიმე თანმხლები დაავადებებისა და პოლიორგანული უკმარისობით. (11)

ჩვენი მიზანია, ხელი შევუწყოთ ქირურგების ძალისხმევას მკურნალობის შედეგების გაუმჯობესებისაკენ.

2013-2016 წლებში კლინიკაში იმყოფებოდა 394 პაციენტი ემოფაგოგასტროდუოდენური სისხლდენით. მამაკაცი – 283 (72%), ქალი – 101 (28%). ჰემორაგია კუჭიდან აღენიშნებოდა – 201, თორმეტგოჯა ნაწლავიდან – 139. კუჭიდან და თორმეტგოჯა ნაწლავიდან – 42, საყლაპავის ვარიკოზული ვენებიდან – 12. თორმეტგოჯა ნაწლავის წყლული ჰქონდა – 118, მათ შორის ბოლქვის – 111, დაბალი პოსტულბარული – 7, ეროზიულ-ჰემორაგიული დუოდენიტი – 21. კუჭის წყლული – 39, ანასტომოზის პეპტიკური წყლული – 11, მწვავე წყლული – 63, ეროზიულ-ჰემორაგიული გასტრიტი – 88. ეროზიულ-ჰემორაგიული გასტრო-დუოდენიტი – 42.

სამოც წელზე მეტი ასაკის თითქმის ყველა პაციენტს ჰქონდა სხვადასხვა სირთულის თანმხლები დაავადებები (მძიმე სისხლძარღვოვანი და ნევროლოგიური პათოლოგია, კომბინირებული ტრავმა, ონკოლოგიური დაავადებები), რომლებიც ახდენდნენ მნიშვნელოვან ზეგავლენას გამოსავალზე.

პაციენტების სიმძიმე და რეციდივის რისკ-ფაქტორები განისაზღვრებოდა ფორესტის კლასიფიკაციის მეშვეობით და სისხლის დანაკარგის მოცულობით. (ცხრ. 1)

როგორც ზემოთ მივუთითეთ ენდოსკოპიური ჰემოსტაზი გამოირჩევა აღიარებული უპირატესობით. ამის დამადასტურებელია ოპერაციების რაოდენობის დინამიკა: 2013 – 16, 2014 – 10, 2015 – 4.

ამ პერიოდში ენდოსკოპიური ჰემოსტაზი ჩაუტარდა 221 პაციენტს. რეციდიული სისხლდენის გამო ოპერირებულია – 19. 11 შემთხვევაში ოპერაცია გაკეთდა რეციდიული სისხლდენის მაღალი რისკის გათვალისწინებით.

ენდოსკოპიური ჰემოსტაზის ძირითად ვარიანტად ვიყენებთ ინექციურ მეთოდს სუბმუკოზურად 0,01%ადრენალინის შეყვანით ან ვაგოტილის მისხურებას. ადრენალინის ხსნარი ვაზოკონსტრიქციასთან ერთად ახორციელებს კომპრესიას სისხლმდენ სისხლძარღვზე, რის შედეგადაც მიიღწევა მინიმუმ დროებითი ან მყარი ჰემოსტაზი. (15) ზემოთ აღნიშნული იძლევა საშუალებას არჩეული იქნეს მკურნალობის შემდგომი ტაქტიკა. უარეს შემთხვევაში მცირდება სისხლდენის ინტენსივობა. თუ უკანასკნელის მიღწევაც ვერ ხერხდება გადაუდებელი ოპერაციის წარმოების გადაწყვეტილება და მისი მოცულობა განისაზღვრება უკვე პაციენტის ზოგადი მდგომარეობით.

ვაგოტილის მისხურება ხორციელდება ენდოსკოპიური ზონდით რამდენიმე წამის განმავლობაში სისხლმდენი წყლულის ზონაში.

ქირურგიული მკურნალობა გამოყენებული იქნა 30 შემთხვევაში. მის ჩვენებას განაპირობებდა გაგრძელებული ჰემორაგია, ჩატარებული ინექციური ან კომბინირებული ენდოსკოპიური და კონსერვატიული თერაპიის არაეფექტურობა ან ენდოსკოპიური ჰემოსტაზის შემდეგ მოსალოდნელი რეციდივის დიდი ალბათობა.

ჩვენ დღესაც ვრჩებით იმ მიდგომის ერთგული, რომელიც ითვალისწინებს აქტიურ ქირურგიულ ჩარევას სისხლდენის რეციდივამდე!

გადაუდებელი ოპერაცია გაუკეთდა 4 პაციენტს გაგრძელებული პროფუზული სისხლდენით და 7 ჰემორა-

ცხრილი 1

ჰემორაგიის მოცულობა	პაციენტების რაოდენობა	%
500-1000მლ	351	89
1000მლ მეტი	43	11
ენდოსკოპიური მონაც.		
სისხლდენის ინტენსივობა		
ფორრესტ IA	4	
ფორრესტ IB	7	
ფორრესტ 2A	14	
ფორრესტ 2B	4	
წყლულის ლოკალიზაცია		
კუჭი		
კარდიული ნაწილი	3	
მცირე სიმრუდე	7	
თორმეტგოჯა ნაწლავი		
წინა კედელი	4	
უკანა კედელი	13	
დაბალი წყლული	3	

გის მძიმე რეციდივით.

სასწრაფოდ ოპერირებულია 19 პაციენტი, რომლებთანაც მიღწეული ჰემოსტაზი არ იყო მყარი და არსებობდა სისხლდენის რეციდივის რეალური მოლოდინი. მათ, დანაკარგის საიმედოდ შევსების პირობებში ოპერაცია უკეთდებოდა შემოსვლიდან 12-24 საათში.

ოპერაციის წარმოების გადაწყვეტილება, მისი მეთოდი და მოცულობა განისაზღვრებოდა ავადმყოფის ზოგადი მდგომარეობის, ოპერაციის და ანესთეზიის რისკების, სისხლმდენი წყლულის ხასიათის ანალიზის საფუძველზე.

ამ ფაქტორების გათვალისწინებით ნაწარმოებია შემდეგი ოპერაციები: წყლულის ამოკერვა, წყლულის ამოკერვა პილოროპლასტიკით, კუჭის სეგმენტური და ტიპური რეზექცია.

მხოლოდ წყლულის ამოკერვა უკეთდებოდა პაციენტებს, რომლებიც იმყოფებოდნენ უმძიმეს მდგომარეობაში და ძალიან მაღალი იყო ოპერაციული და

ანესთეზიოლოგიური რისკი. მათ უახლოეს პოსტოპერაციულ პერიოდში ენიშნებოდათ ანტიულცერული მკურნალობა პროტონული ტუმბოს ინჰიბიტორებით, ბოლო თაობის H2 ბლოკატორებით და ანტიჰელიკობაქტერიული პრეპარატებით.

მთლიანად 379 პაციენტიდან წყლულოვანი ეთიოლოგიის გასტროდუოდენური სისხლდენით ოპერირებულია 30 პაციენტი. პოსტოპერაციულმა ლეტალობამ შეადგინა. (13,3%)

სულ გარდაიცვალა 9 (2,37%) პაციენტი. ლეტალობა გამოიწვია ერთ შემთხვევაში მძიმე ტრავმამ, სამში თანმხლებმა გულ-სისხლძარღვთა პათოლოგიამ, ხუთში კი პოლიორგანულმა უკმარისობამ.

მიღებული მონაცემების საფუძველზე შეიძლება დავასკვნათ, რომ თუ რეციდივის აღბათობა ფორრესტის IA, IB, IIA, IIB ხარისხის სისხლდენისას რეალურია, სხვა შემთხვევებში რეციდივი მოსალოდნელია ძირითადი დაავადების ფონზე მძიმე თანმხლები პათოლოგიის და სისხლის დიდი დანაკარგის (1000მლ მეტი) პირობებში და ასევე, თუ კუჭის მცირე სიმრუდზე არის ღრმა კალოზური ან იგივე ხასიათის წყლული 12გოჯა ნაწლავის უკანა კედელზე ან დაბალი პოსტულბარული წყლული.

საკმაოდ ეფექტურია ენდოსკოპიური ინექციური ჰემოსტაზი 0,01% ადრენალინით ან ვაგოტილის აპლიკაციით, რომელიც ხშირად იძლევა ორ დღიან ან გრძელვადიან ჰემოსტაზს. უკეთესი შედეგებით ხასიათდება ინექციური მეთოდი კომბინაციაში დიათერმო-კოაგულაციასთან, თუმცა ჩვენ უკანასკნელის გამოყენების საკმაოდ მცირე გამოცდილება გვაქვს.

წყლულის ამოკერვა ჰემოსტაზის მიზნით დასაშვებია მხოლოდ უკიდურეს შემთხვევაში თუ პაციენტის მდგომარეობა არ იძლევა სხვა ოპერაციის წარმოების საშუალებას.

საკმაოდ სანდოა პროფ. მ. გონჯილაშვილის მიერ შემოთავაზებული სუბმუკოზური ულცერორაფია ენდოსკოპიური კონტროლის ქვეშ, თუმცა მისი წარმოების არეალი შეზღუდულია თორმეტგოჯა ნაწლავის წინა და წინა-გვერდითი კედლებით. წყლულის მხოლოდ ამოკერვასთან უპირატესობა გააჩნია წყლულის ამოკერვას

პილოროპლასტიკასთან ერთად. თუ ადრე ასეთი ჩარევა ხშირად მთავრდებოდა ვაგოტომიის რომელიმე სახით, ეხლა ამის აუცილებლობა არ არის, რადგან ოპერაციას ემატება კომბინირებული კონსერვატიული თერაპია, რითაც მიღწევა შესაბამისი შედეგი ვაგოტომიის გარეშე. თუ პაციენტის მდგომარეობა იძლევა საშუალებას, ჩვენი აზრით, არჩევის ოპერაციად რჩება კუჭის რეზექცია.

ცხრილი 2

ოპერაციის ხასიათი	რაოდენობა	ლეტალობა
ულცერორაფია	5	-
სუბმუკოზური ულცერორაფია ენდოსკოპიური კონტროლით	2	-
ულცერორაფია პილოროპლასტიკით	16	3
კუჭის სეგმენტური რეზექცია	3	1
კუჭისრეზექცია	4	-
ჯამი	30	4

ამასთან ერთად უნდა აღვნიშნოთ, რომ მიღებული შედეგები აღმოჩნდა ჩვენთვის საკმაოდ მოულოდნელი წინა ანალიზთან შედარებით (2003-2011), რომელშიც ოპერირებულთა წილი აღწევდა 28%. ოპერაციების ასეთი მკვეთრი შემცირება ამკარად კავშირშია წყლულოვანი დაავადების კონსერვატიული მეთოდებით

მკურნალობის მაღალ ეფექტურობასთან. შესაბამისად მოიკლო ღრმა, კალოზური წყლულების რაოდენობამ რაც იძლევა იმედს, რომ მძიმე სისხლდენების რისკი მომავალში კიდევ უფრო შემცირდება.

ლიტერატურა:

References:

1. ВК Гостищев, МА Евсеев. Гастроуденальные кровотечения язвенной этиологии (патогенез, диагностика, лечение). МГЭОТАР-Медиа 2008 384
2. НВ Лебедев, АЕ Климов. Язв гастродуоден. кровотеч. М Бином 2010. 176.
3. ВА Ступин, СВ Силуянов с соавт. Особенности консервативной терапии пациентов с кровоточащими язвами желудка и 12перстной кишки. Фарматека. 2011. 2. 215. 58-63.
4. JAH Forrest et al. Predictive clinical Factors of visible vessel in bleeding peptic ulcer. Endoscopy.1987 19.11-13.
5. A Guglielmi et al. Risk assessment and prediction of rebleeding and bleeding gastroduodenalulcer. Endoscopy.2002, 34. 10. 778-786.
6. LAabakken. Nonvariceal upper gastrointest bleeding. Endosc. 2001. 33. 1. 16-23.
7. ANBarkun, M Bardou, EJ Kuipers et al. International consensus recommendations on the management of patients with nonvariceal upper gastrointestinal bleeding. Ann Intern Med 2010. 152. 2. 101-113.
8. CRollhauser, DE Fleischer. Nonvariceal upper gastrointestinal bleeding Endoscopy 2004. 36. 1. 52-58.
9. ЭВЛуцевич, ИНБелов. Лечение язвенных гастродуоденальных кровотечений. Хирургия. 2008. 1. 4-7.
10. JMGrainek, AN Barkun, M Bardou. Management of acute bleeding from a pepticulcer.NEng J Med. 2008. 359. 9. 928-937.
11. ALanas, GI Upper. Bleeding-associated mortality: challenges to omproving a resistant outcome. Am J Gastroenterol 2010. 105. 1. 90-92.
12. JJ Sung, KK Tsoi, TK Ma et al. Causes of mortality in patients with peptic ulcer bleeding: a prospective cohort study of 10 428 cases. AmJGastr. 2010.105.90-92
13. O Blatchford, WR Marrey, MA Blatchford. A risc score to predical need for treatment for upper gastrointestinal hemorrhage. Lancet 2000.356.9238.1319-21
14. TARockal, RFA Logan, HB Devlin et al. Risk assessment after upper gastrointestinal haemorrhage. Gut 1996. 38.316-321.
15. JY Lau, JJ Sung, YH Lam et al. Endoscopic retreatment compared with surgery in patients with recurrent bleeding after initial endoscopic control of bleeding ulcers. N Engl J Med 1999. 340(10) 751-756.
16. JL Herrington, J Davidson. Bleeding gastroduodenal ulcers: choise of operations.World J Surg. 1987. 11. 3. 304-314.
17. PN Rogers, WR Murray, R SHAW, S Brar. Surgical management of bleeding gastric ulceration. Br J Surg 1988. 75(1) 16-17.
18. M Schein, G Gecelter. APACHE II score in massive upper gastrointestinal hemorrhage from peptic ulcer: prognostic value and potential clinical applications. Br J Surg 1989. 76(7) 733-736.
19. RC Doberneck Limited operation for bleeding or perforated ulcer in high risk patients. Am J Surg. 1993. 59(7) 472-474.

ენდოსკოპიური სტენტირება კუჭ-ნაწლავის ტრაქტის პროქსიმალური ნაწილის ქირურგიაში

თ. სულიკაშვილი, ბ. ჩხაიძე, გ. გიორგობიანი

ავერსის კლინიკა, თბილისის სახელმწიფო სამედიცინო უნივერსიტეტი

ENDOSCOPIC STENTING IN UPPER GI SURGERY

SULIKASHVILI T, CHKHAIDZE G, GIORGOBIANI G

Aversi Clinic. Tbilisi State Medical university

რეზიუმე

2009 წლიდან დღემდე 39 პაციენტს ჩატარდა კუჭ-ნაწლავის ტრაქტის პროქსიმალური ნაწილის სტენტირება. 26 შემთხვევაში სტენტირება შესრულდა საყლაპავის ავთვისებიანი სიმსივნით გამოწვეული სტენოზის გამო, 2 - გრძელი დამწვრობითი სტრიქტურის გამო და 11 - ფისტულების და ანასტომოზების უკმარისობის გამო. 36 შემთხვევაში საყლაპავში და კუჭში მოთავსებული იქნა დაფარული სტენტები, ერთში თორმეტგოჯა ნაწლავის სტენტირებისთვის გამოვიყენეთ ნახევრად დაფარული სტენტი. სიმსივნე 17 შემთხვევაში ლოკალიზებული იყო საყლაპავის შუა და დისტალურ მესამედში, 9-ში - კი აღინიშნებოდა კარდიოგოგოზური კიბო, სადაც ჩაყენდა სტენტები ანტირეფლუქსური სარქველით. ერთ პაციენტს საყლაპავის ქიმიურ დამწვრობასთან ერთად ჰქონდა კუჭის ანტრალური ნაწილის დამწვრობა, მას ჩამოუყალიბდა დეკომპენსირებული პილოროსტენოზი და საჭირო გახდა ქირურგიული მკურნალობა. ჩატარდა კუჭის რეზექცია. რაც შეეხება ფისტულებს, 2 იყო საყლაპავის იატროგენული დაზიანებით, ერთს თორმეტგოჯა ნაწლავის ფისტულა ჩამოუყალიბდა ცეცხლანსროლი ტრილობის შედეგად, 4 პაციენტი იყო კუჭის ვერტიკალური რეზექციის შემდეგ, ორი გასტრექტომიის და ორი კუჭის პროქსიმალური რეზექციის შემდეგ.

სტენტირება კარგადაა დამკვიდრებული სისხლძარღვთა, ბილიარული სისტემის და ტრაქეობრონქიალური ხის არაოპერაციულ მკურნალობაში. გასტროინტესტინული ტრაქტის პროქსიმალურ ნაწილში ეს მეთოდი ყველაზე ხშირად გამოიყენება საყლაპავის პათოლოგიების დროს (1-3). თუმცა ბოლო პერიოდში კარგად დაიმკვიდრა თავი კუჭის და თორმეტგოჯა ნაწლავის პათოლოგიების მენეჯმენტში.

პირველად საყლაპავის პროტეზირებისთვის გამოყენებული იქნა სილიკონის მილი. 1959 წელს Celestine აღწერა შემთხვევა, როდესაც მან ლაპარატომიის დროს გასტროსტომის საშუალებით საყლაპავის სტრიქტურის პალიატიური მკურნალობის მიზნით, გამოიყენა პლასტიკური ენდოპროტეზი (4). მაგრამ, ეს მეთოდი ასოცირდებოდა გართულებების მაღალ პროცენტთან (45%). ამიტომ, 1970 წელს Atkinson (5) წარმოადგინა ენდოსკოპიურად მოთავსებადი პლასტიკური ენდოპროტეზი, რომელმაც შემდეგი წლების განმავლობაში მოიპოვა დიდი პოპულარობა გართულებების მცირე რიცხვის გამო, მიუხედავად იმისა, რომ ქონდა მცირე ზომის შიდა დიამეტრი.

თვითგაშლადი მეტალის სტენტის (SEMS) გამოგონებამ, საფუძველი ჩაუყარა საყლაპავის სტენტირების

Summary

Esophageal, gastric and duodenal stenting was performed in 39 patients from 2009 in Aversi Clinic. In 26 cases stenting procedure was utilized due to esophageal malignant obstruction; in 2 cases - for longitudinal burn stricture of the esophagus; in 11 - esophageal fistulas and esophagogastric anastomotic leak. In 36 cases covered the stents were placed in the esophagus and stomach. In 1 case semicovered stent was placed in the duodenum. In 17 cases carcinoma was located in the middle and distal portions of the esophagus and in 9 cases esophageal malignancies involved proximal stomach as well. For the latter stents with special antireflux valves were used. There were no complications detected during stent placement. In 1 case the stent migrated into the stomach. The problem was fixed on the other day by the special stent extractor device. All fistulas were close in 2-12 week period. Esophageal gastric and duodenal stenting by covered stents should be considered as an effective mini invasive method of choice in the treatment of malignant and benign obstructions of upper GI tract and for effective closure of fistulas and anastomotic leaks.

ახალ ერას (6,7). ის პოპულარული გახდა იმის გამო, რომ მისი მოთავსება სასურველ ზონაში ტექნიკურად ადვილია, შიდა დიამეტრი საკმარისად ფართოა და გართულებების რიცხვი მინიმალურია. დღესდღეობით მეტალის სტენტებს აწარმოებს რამოდენიმე ათეული კომპანია. არსებობს დაფარული, დაუფარავი და ნახევრად დაფარული სტენტები. ისინი ერთმანეთისგან განსხვავდებიან ზომებით, ფორმით, მასალით, გაგანიერების ძალით. ზოგიერთ მათგანს გააჩნია ანტირეფლუქსური სარქველი.

სტენტების განვითარების ისტორია ცხრ.1

- 1885 წ. - Sir Charles Symonds პერორალური
- 1959 წ. - Celestin ლაპარატომიული მიდგომა
- 1970 წ. - Atkinson 10-12 მმ დიამეტრის პლასტიკი



სურათი №1. მეტალის გაშლილი სტენტი

- Dr.Charles Stent - თერმოპლასტური მასალა კბილების ანაბეჭდებისთვის. აქედან წარმოიშვა სახელწოდება - „სტენტი“
- 1983 წ. Frimberger - პირველი მეტალის სპირალური სტენტი
- 1993 წ. Cwikiel - პირველი სილიკონით დაფარული სტენტი
- 1999 წ. შეიქმნა 20-25 მმ შიდა დიამეტრის მქონე თვითგაშლადი სტენტები

ენდოსკოპიურ სტენტირებას ენიჭება მზარდი როლი გასტროინტესტინული ტრაქტის დაავადებათა მკურნალობაში, როგორცაა: ავთვისებიანი და კეთილთვისებიანი სტრიქტურები, ფისტულები, ოპერაციის შემდგომი სხვადასხვა ტიპის ანასტომოზების და ნაკერების უკმარისობა. ახალი სტენტების დიდი პოპულარობა დაკავშირებულია მისი ჩაყენების სიმარტივეზე, რაც განპირობებულია მიმტანი სისტემის მცირე დიამეტრით და მისი დახვეწილობით. თუმცა სტენტების სიმრავლეს გარკვეული დაბნეულობა შეაქვს ექიმებში, ანუ ზოგჯერ ძნელია გადაწყვეტილების მიღება, თუ კონკრეტულ შემთხვევაში რომელი სტენტი უნდა იქნას გამოყენებული.

სტენტების კლასიფიკაცია და მათი გამოყენების

ჩვენებები.

არსებობს პლასტმასის და მეტალის სტენტები. პლასტმასის სტენტები დამზადებულია პოლიესტერისგან, გამწოვი სტენტები (Biodegradable) პოლილექტატისგან და პოლიდიოქსინონისგან. მეტალის სტენტები წარმოებულია უჟანგავი ფოლადისგან, ნიტინოლისგან (ნიკელის და ტიტანის შენადნობი) და Elgiloy (ნიკელის, კობალტის და ქრომის შენადნობი). დაფარული და ნახევრად დაფარული სტენტების დასაფარად იყენებენ სილიკონს, პოლიურეთანს და პოლიტეტრაფტორეთილენს. ყველა მათგანი არის თვითგაშლადი.

მიუხედავად იმისა, რომ სტენტები დამზადებულია ინერტული მასალისგან, რომელიც რეზისტენტულია ეროზიების მიმართ და არააღერგიულია, მათი ხვეულების ლორწოვანთან ხანგრძლივი კონტაქტი მაინც

იწვევს მცირე ანთებით რეაქციას და ფიბროზს, რომელიც ხელს უშლის სტენტის მიგრაციას, მაგრამ ამავდროულად ართულებს მის ამოღებას. მეტალის სტენტებს აქვთ ფორმის თერმული მეხსიერება, რის გამო მათი დაზიანების ზონაში მოთავსების და მიმტანი სისტემიდან გამოთავისუფლების შემდეგ, აღიდგენს საწყის ზომას და იღებს იმ დაზიანების ფორმას, სადაც იქნება მოთვსებული.

დაფარული სტენტის მიგრაცია უფრო მაღალია და უფარავთან შედარებით, განსაკუთრებით თუ იგი მდებარეობს კარდიოგეოგრაფიკულ მიდამოში. კეთილთვისებიანი სტრიქტურების სამკურნალოდ ყოველთვის გამოიყენება დაფარული სტენტი, რადგან მისი ამოღება შევიწროების გაფართოების შემდეგ ადვილია. ხელმისაწვდომია სხვადასხვა დიამეტრის და სიგრძის, ასევე დიზაინის სტენტები. ყველაზე ხშირად გამოიყენება 10-12 სმ სიგრძის და 18-20 მმ დიამეტრის დაფარული სტენტები (SEMS). სტენტების კლასიფიკაცია მოცემულია ცხრილში 2.

სტენტირების ჩვენება:

- საყლაპავის და კარდიის არარეზექტაბელური მასტენოზირებელი სიმსივნეები
- ანასტომოზის მიდამოს სიმსივნის რეციდივი
- ეზოფაგორესპირატორული ფისტულები
- ანასტომოზის უკმარისობა ოპერაციის შემდეგ
- საყლაპავის კეთილთვისებიანი სტრიქტურები, რომლებიც არ ემორჩილებიან სხვა არაქირურგიულ თერაპიას
- საყლაპავის პერფორაცია, მათ შორის იატროგენული
- ჰემოსტაზი - საყლაპავის ვარიკოზულად გაგანიერებული ვენებიდან სისხლის დენის დროს

სტენტირების წინააღმდეგჩვენება:

- პაციენტის უკიდურესად მძიმე მდგომარეობა
- საყლაპავის არაციკლულარული სტრიქტურა
- სტრიქტურის „მაღალი“ ლოკალიზაცია - ზედა სფინქტერიდან 2 სმ

ცხრილი 2. სტენტების შედარებითი დახასიათება

სახელწოდება	მწარმოებელი	მასალა	სტრუქტურა	სიგრძე (მმ)	დაფარვა	დიამეტრი	დამოკლება	გაშლის ძალა
WALLSTENT	Boston Scientific	უჟანგავი ფოლადი	მონოფილამენტური ბადე	50/80/110	არა	18 / 20 მმ	20-30%	+
Gianturco Z stent	Wilson-cook medical	უჟანგავი ფოლადი	სეგმენტური ზიგზაგი	100/ 120/140	პოლიურეთანი სილიკონი	18 მმ	<10 %	++
Ultraflex	Boston Scientific	ნიტინოლი	მონოფილამენტური ბადე	70/100/150	არა	18 მმ	27-40 %	+
Esophacoil		ნიტინოლი	სპირალი	100/150	არა	16 / 18 მმ	40 – 50%	+++
ELLAse	Czech Rep.	უჟანგავი ფოლადი	მონოფილამენტური ბადე		სილიკონი	20 მმ		++
ELLAseDenish Seal	Czech Rep.	უჟანგავი ფოლადი	მონოფილამენტური ბადე	135	სილიკონი	25 მმ	20%	++
Megastent	Korea	უჟანგავი ფოლადი	მონოფილამენტური ბადე	180	სილიკონი	24/28 მმ		++
Polyflex	Boston Scientific	პოლიესტერი		90/150	სილიკონი			+

ცხრილი 3. პაციენტების განაწილება ნოზოლოგიების მიხედვით

პაციენტების რაოდენობა	39
საყლაპავის შუა და დისტალური მესამედის სიმსივნე	17
კარდიო-ემოფაგური სიმსივნე	9
საყლაპავის გრძელი დამწვრობითი სტრუქტურა	11
ფისტულები და ანასტომოზის უკმარისობა	2
ფისტულები და ანასტომოზების უკმარისობა	9

სტენტირების შესაძლო გართულებები:

- სისხლდენა 0 – 10%
- ტრაქეის კომპრესია - ერთეული შემთხვევები
- პერფორაცია - < 1%
- სტენტის მიგრაცია - დაუფარავის < 5% დაფარულის - 10-35%
- სიმსივნის ჩაზრდა - დაუფარავის 18% დაფარულის - 1-4%
- სტენტის ობსტრუქცია - 3-10%
- სტენტის არასრული გაშლა - 1-4%

პაციენტები და მეთოდები:

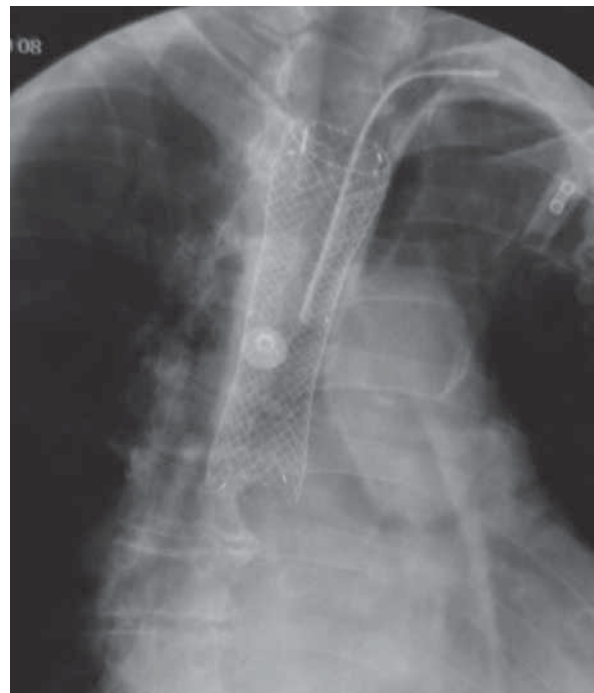
2009 წლიდან დღემდე სხვადასხვა პათოლოგიის მქონე 39 პაციენტს ჩაუტარდა კუჭ-ნაწლავის ტრაქტის პროქსიმალური ნაწილის სტენტირება. მათი უდიდესი ნაწილი შესრულდა „ავერსის კლინიკაში“. 26 შემთხვევაში სტენტირება შესრულდა საყლაპავის ავთვისებიანი სიმსივნით გამოწვეული სტენოზის გამო, 2 შემთხვევაში გრძელი დამწვრობითი სტრიქტურის გამო და 11 შემთხვევაში ფისტულების და ანასტომოზების უკმარისობის გამო. 36 შემთხვევაში საყლაპავში და კუჭში მოთავსებული იქნა დაფარული სტენტები, ერთ შემთხვევაში, თორმეტგოჯა ნაწლავის სტენტირებისთვის გამოვიყენეთ ნახევრად დაფარული სტენტი. სიმსივნე 17 შემთხვევაში ლოკალიზებული იყო საყლაპავის შუა და დისტალურ მესამედში, 9 შემთხვევაში კი აღინიშნებოდა კარდიოემოფაგური კიბო. აღნიშნული ლოკალიზაციის შემთხვევაში ჩაყენებული იქნა სტენტები ანტირეფლუქსური სარქველით, რითაც თავიდან იქნა აცილებული გასტროემოფაგური რეფლუქსი და გულძმარვა. ერთ პაციენტს საყლაპავის ქიმიურ დამწვრობასთან ერთად აღინიშნებოდა კუჭის ანტრალური ნაწილის დამწვრობა, რის ფონზეც მას ჩამოუყალიბდა დეკომპენსირებული პილოროსტენოზი და საჭირო გახდა მისი ქირურგიული მკურნალობა, მას ჩაუტარდა კუჭის რეზექცია. რაც შეეხება ფისტულებს, 2 იყო საყლაპავის იატროგენული დაზიანებით, ერთს თორმეტგოჯა ნაწლავის ფისტულა ჩამოუყალიბდა ცეცხლნასროლი ჭრილობის შედეგად, 4 პაციენტი იყო კუჭის ვერტიკალური რეზექციის შემდეგ, ორი გასტრექტომიის და ორი კუჭის პროქსიმალური რეზექციის შემდეგ.

საწყის ეტაპზე სტენტირება ტარდებოდა მედიკამენტოზური სედაციის პირობებში, ბოლო დროს კი ვიყენებთ ზოგად ანესთეზიას პროპოფოლით. მანიპულაცია სრულდებოდა რენტგენოლოგიურ კაბინეტში რენტგენოსკოპიური კონტროლის პირობებში. ენდოსკოპიური მანიპულაციის დასაწყისში ორიენტაციისთვის დაზიანების პროქსიმალურად 2-3 სმ მანძილზე ვადებდით მეტალის კლიფსს, შემდეგ კუჭის ანტრალურ ნაწილში ან თორმეტგოჯა ნაწლავში ენდოსკოპის არხის მეშვეობით ვატარებდით ატრავმული თავის მქონე „Guide wire“-ს. ენდოსკოპის ამოღების შემდეგ რენტგენოლოგიური კონტროლით შეგვყავდა მიმტანი სისტემა და როდესაც სტენტის ზედა კიდე დადგებოდა კლიფსის დონეზე, სტენტს ვათავისუფლებდით მიმტანი სისტემიდან. 5 შემთხვევაში სტენტის დაყენების წინ საჭირო გახდა სტრიქტურის ბუჟირება. სანათური გაფართოებული იქნა 6 მმ-დე, რამაც საშუალება მოგვცა უპრობლემოდ გავგეტარებინა მიმტანი სისტემა სტრიქტურის ზონაში. ყველა შემთხვევაში სტენტი წარმატებულად იქნა დაყენებული. დაყენების მომენტში გართულებებს ადგილი არ ქონია.

ნების პროქსიმალურად 2-3 სმ მანძილზე ვადებდით მეტალის კლიფსს, შემდეგ კუჭის ანტრალურ ნაწილში ან თორმეტგოჯა ნაწლავში ენდოსკოპის არხის მეშვეობით ვატარებდით ატრავმული თავის მქონე „Guide wire“-ს. ენდოსკოპის ამოღების შემდეგ რენტგენოლოგიური კონტროლით შეგვყავდა მიმტანი სისტემა და როდესაც სტენტის ზედა კიდე დადგებოდა კლიფსის დონეზე, სტენტს ვათავისუფლებდით მიმტანი სისტემიდან. 5 შემთხვევაში სტენტის დაყენების წინ საჭირო გახდა სტრიქტურის ბუჟირება. სანათური გაფართოებული იქნა 6 მმ-დე, რამაც საშუალება მოგვცა უპრობლემოდ გავგეტარებინა მიმტანი სისტემა სტრიქტურის ზონაში. ყველა შემთხვევაში სტენტი წარმატებულად იქნა დაყენებული. დაყენების მომენტში გართულებებს ადგილი არ ქონია.

შედეგების განხილვა

ტექნიკური თვალსაზრისით ყველა სტენტირება დამთავრდა წარმატებულად. ერთ შემთხვევაში ადგილი ქონდა სტენტის მიგრაციას კუჭში, რომელიც 24 საათის შემდეგ სტენტის პროქსიმალურ ნაწილში არსებული ლასოს მეშვეობით ამოწეული იქნა სიმსივნური სტრიქტურის ზონაში, სადაც სრულყოფილად გაიშალა და დაფიქსირდა. 5 შემთხვევაში ადგილი ქონდა ტკივილს მკერდის ძვლის უკან, რომლის კუპირება ხდებოდა ნარკოტიკული და არანარკოტიკული ტკივილგამაყუჩებლებით. ტკივილის ხანგრძლიობამ შეადგინა 6-10 დღე. ორ პაციენტს აღინიშნებოდა სისხლის ჟონვა დაშლილი სიმსივნეიდან, რომელიც შეჩერებული იქნა კონსერვატული თერაპიით. ერთ შემთხვევაში, 18 თვის შემდეგ სტენტირებიდან, მოხდა სიმსივნის ჩაზრდა სტენტის პროქსიმალურ და დისტალურ ბოლოებში, რომელმაც გამოიწვია ნაწილობრივი დისფაგია. პაციენტს შეეძლო მხოლოდ სითხის მიღება. რესტენტირებაზე პაციენტმა



რენტგენოგრამა - სტენტი გაშლილ მდგომარეობაში

უარი განაცხადა.

მკურნალობის შედეგების განხილვისას, უნდა აღინიშნოს სტენტირების მაღალეფექტიანობა. რამოდენიმე საათის შემდეგ, პაციენტები თავისუფლად იღებდნენ სითხეს, 2-3 დღის შემდეგ კი დისფაგიას აღარ აღნიშნავდნენ. სიმსივნის პაციენტების შემთხვევაში სიცოცხლის მაქსიმალურმა ხანგრძლიობამ შეადგინა 18 თვე, მინიმალური კი 2 თვე. მნიშვნელოვანი აღინიშნოს, რომ სტენტის დაყენების შემდეგ პაციენტებს შეუძლიათ ჩართარონ ქიმიო ან სხივური თერაპია, ან მათი კომბინაცია.

კეთილთვისებიანი სტრიქტურების 2 შემთხვევაში მიღწეული იქნა კარგი შედეგი, მაგრამ ერთ შემთხვევაში სტენტის ამოღებიდან 2 თვეში ისევ ჩამოყალიბდა რესტენოზი და საჭირო გახდა ბუჟირების რამოდენიმე სეანსის ჩატარება.

შთაბეჭდავი იყო ეფექტი ფისტულების და ანასტომოზების უკმარისობის შემთხვევებში. სტენტის დაყენების შემდეგ ფისტულაში აღარ ხვდებოდა საკონტრასტო ნივთიერება და პაციენტებს შეეძლოთ სრულყოფილი კვება.

არასასურველი შედეგი მიღებული იქნა ორ შემთხვევაში კუჭის ვერტიკალური რეზექციის შემდეგ, როდესაც ფისტულა არ დაიხურა. ერთ შემთხვევაში საჭირო გახდა ტოტალური გასტრექტომიის შესრულება, მეორე შემთხვევაში კი რამოდენიმეჯერ რესტენტირებამ არ გამოიღო შედეგი და მხოლოდ შემდეგ შესრულდა გასტრექტომია.

ერთ შემთხვევაში ჩატარებული იქნა თორმეტჯოჯა ნაწლავის სტენტირება მისი მეორე სეგმენტის ფისტულის გამო. სტენტის დაყენებისთანავე გამონადენი ტრილობიდან შეწყდა და 3 კვირაში ფისტულა დაიხურა.

დასკვნა:

- სტენტირება წარმოადგენს საყლაპავის სიმსივნეებით გამოწვეული სტრიქტურების პალიატიური მკურნალობის უსაფრთხო და ეფექტურ მეთოდს;
- საყლაპავის ენდოპროთეზირება დაფარული სტენტებით არის არჩევის მეთოდი ეზოფაგორესპირატორული ფისტულების მკურნალობაში.

ლიტერატურა:

References:

1. Adam A, Ellul J, Watkinson AF, Tan BS, Morgan RA, Saunders MP, Mason RC (1997). Palliation of inoperable esophageal carcinoma: a prospective randomized trial of laser therapy and stent placement. *Radiology* 202: 344-348
2. Cwikiel M, Cwikiel W, Albertson M (1996). Palliation of dysphagia in patients with malignant esophageal strictures. Comparison of results of radiotherapy, chemotherapy and esophageal stent treatment. *Acta Oncologica* 35: 75-79
3. Samant D, Moghishi K (1994) Management of unresectable esophageal cancer: a review of 537 patient. *Eur J Cardiothorac Surg* 8: 113-117
4. Celestin LR. Permanent intubation in inoperative cancer of

- the oesophagus and cardia. *Ann R Coll Surg Eng* – 1959 – vol – 25 – p 165-70
5. Atkinson M, Ferguson R, Fiberoptic endoscopic palliative intubation of inoperable oeso-phagastic neoplasms. *BMJ* – 1977 – N1 p. 266-7
6. Watson A. Self-expanding metal oesophageal endoprotheses: which is best? (comment)// *Eur. j. Gastroenterol. Hepatol.* 1998. – v. 10. N5 – p. 363-365

Pok Eng Hong and Chin Kin Fah 2015. The current role of endoscopic stenting in upper gastrointestinal surgery

საყლაპავის ხვრელის დიაფრაგმული თიაქრის მკურნალობის პროთეზირებადი ჰერნიოპლასტიკა

თ. გვენეტაძე, მ. კილაძე, გ. ხეროდინაშვილი

ო.ღუდუშაურის სახელობის ეროვნულ სამედიცინო ცენტრში

HIATAL HERNIA PROSTETIC HERNIOPLASTY

GVENETADZE T, KILADZE M, KHERODINASHVILI G

O. Gudushaury National Medical Centre

რეზიუმე

ჩვენს მიერ 2010-2014 წლებში შესრულებული იქნა 12 პროთეზირებადი ჰერნიოპლასტიკა დიაფრაგმული თიაქრის დროს ღია წესით, ზოგადი გაუმტკივარების ქვეშ, ლაპაროტომიული მიდგომით. ქალი იყო-9, მამაკაცი-3. ასაკი მერყეობდა 37 წლიდან 65 წლამდე.

დასკვნა: ლიტერატურული მონაცემებით, დროთა განმავლობაში დადგინდა, რომ ის გართულებები, რომლებიც დიაფრაგმის ხვრელის ბადით თიაქარპლასტიკას მოსდევდა – საყლაპავის ეროზიები, სტრიქტურა, იყო გამოწვეული უფრო მეტად ოპერაციების ტექნიკური წუნით, ვიდრე ბადის, როგორც უცხო სხეულის გამოყენებით. პროტეზირებადი ჰერნიოპლასტიკა აღნიშნული პათოლოგიის დროს 3%მდე ამცირებს რეციდივის მაჩვენებლებს, რეაბილიტაციის დროს და აუმჯობესებს სიცოცხლის ხარისხს.

ჩვენი მცირე გამოცდილება ცხადყოფს აღნიშნული პათოლოგიის დროს პროთეზირებადი ჰერნიოპლასტიკის შესრულების უსაფრთხოებას იმ შემთხვევაში თუ დაცული იქნება ბადის ფიქსირების ჩვენს მიერ მოწოდებული წესი.

აქტუალობა: პოსტსაბჭოთა სივრცის ქვეყნებში საყლაპავის ხვრელის დიაფრაგმის თიაქრის მკურნალობა კვლავ აქტუალურია, ვინაიდან აღნიშნული პათოლოგიის დროს არ არსებობს ერთიანი ამრი ბადის გამოყენების შესახებ. დასავლეთის ქვეყნებში ეს საკითხი გადაწყვეტილია ბადის სასარგებლოდ. მიუხედავად იმისა, რომ ბადის გარეშე წარმოებული დიაფრაგმის ხვრელის თიაქარპლასტიკებს ახლდა რეციდივის მაღალი მაჩვენებლები – 15-35%, ბევრი ქირურგი ბადით პლასტიკას მაინც სკეპტიკურად უყურებდა, იმის გამო, რომ პოსტოპერაციულად აღინიშნებოდა საყლაპავის სტრიქტურა, ეროზიები კუჭის არეში და წყლულოვანი დაავადებები. აღნიშნულ გართულებებს მიაწერენ ბადის თვისებას.

90-იან წლებში და შემდგომ გამოჩნდა უფრო დახვეწილი ბადეები – ნახევრადგაწოვადი, გაწოვადი და ბიოლოგიური, რამაც ხელი შეუწყო საყლაპავის ხვრელის დიაფრაგმული თიაქრის პროთეზირებადი ჰერნიოპლასტიკის განვითარებას.

საქართველოში არსებობს აღნიშნული პათოლოგიის ღია წესით და ბადის გარეშე მკურნალობის დიდი გამოცდილება. ბოლო პერიოდში სრულდება ოპერაციები ლაპაროსკოპიულად ბადის გარეშე.

ჩვენს ქვეყანაში, „ჯონსონ & ჯონსონის“ ფირმის მიერ შემოტანილ იქნა ისეთი ბადეები, როგორც არის „Ultrapro“ და „Proceed“, რამაც ხელი შეუწყო პროთე-

Summary

Reporting in Georgia about introduction of prosthetic hernioplasty method in treatment of of hiatal hernia, sharing our vision and experience of mesh fixation.

Materials and methods: In cases of hiatal hernia, 12 prosthetic hernioplasties were performed by open method, without general anesthesia, by laparotomic approach in 2010-2014. There were 9 females and 3 males. The age ranged from 37 to 65 years.

Conclusion: According to the literature data, in course of time, it was determined that the complications following hiatal hernia prosthetic hernioplasty – esophageal erosions, stricture, were caused more by technical failure of the surgeries than using the mesh as debris. Prosthetic hernioplasty during the mentioned pathology reduces the recurrence rates and rehabilitation period down to 3% and improves the quality of life.

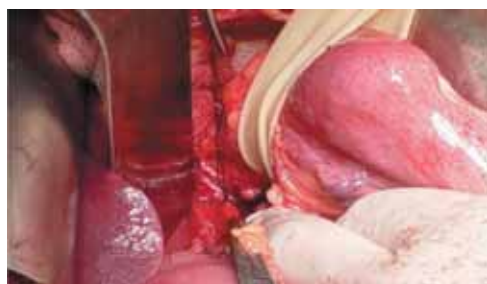Our little experience reveals the safety of hernioplasty during the mentioned pathology in case the mesh fixation will be followed in accordance with the method provided by us.

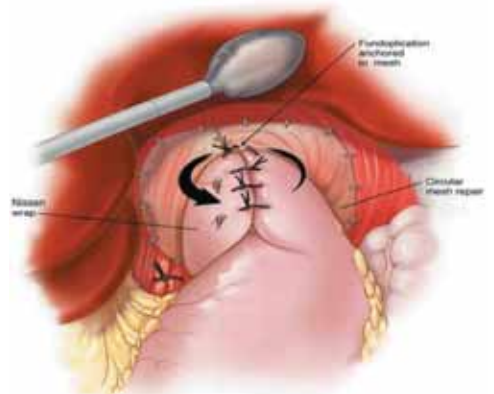
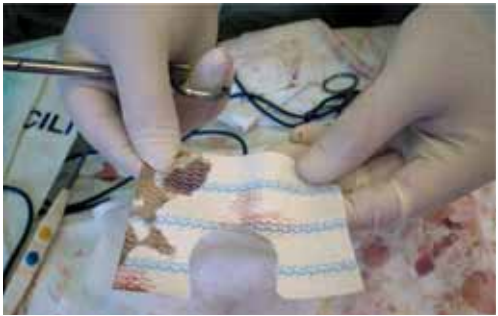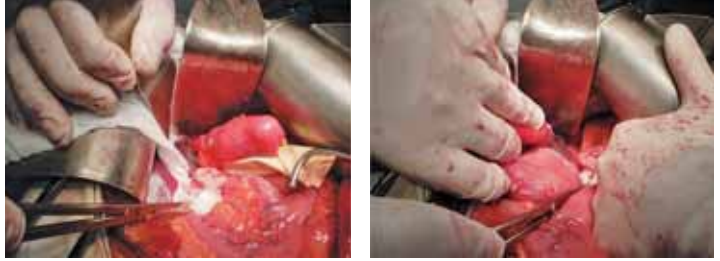
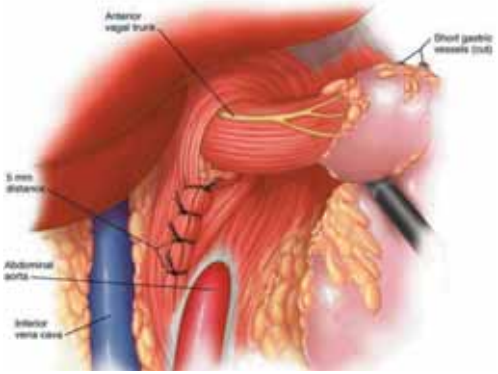
ზირებადი ჰერნიოპლასტიკის დანერგვას ღია წესით.

საქართველოში, აკად. ო.ღუდუშაურის სახელობის ეროვნულ სამედიცინო ცენტრში 2010 წლის, აპრილში პირველად თ. გვენეტაძის მიერ შესრულდა დიაფრაგმული თიაქრის პროთეზირებადი ჰერნიოპლასტიკა ღია წესით.

მიზანი: საქართველოში საყლაპავის ხვრელის დიაფრაგმული თიაქრის მკურნალობაში პროთეზირებადი ჰერნიოპლასტიკის მეთოდის დანერგვის შეტყობინება, ბადის ფიქსირების ჩვენი ხედვის და გამოცდილების გაზიარება.

მასალა და მეთოდი: ჩვენს მიერ 2010-2014 წლებში შესრულებული იქნა 12 პროთეზირებადი ჰერნიოპლასტიკა დიაფრაგმული თიაქრის დროს ღია წესით, ზოგადი გაუმტკივარების ქვეშ, ლაპაროტომიული მიდგომით. ქალი იყო-9, მამაკაცი-3. ასაკი მერყეობდა 37 წლიდან 65 წლამდე. დაცულ იქნა არსებული მეთოდიკა:





1. საყლაპავის და კუჭის გამოყოფა ჰიაზმიდან
 2. მათი ჩამოტანა მუცლის ღრუში
 3. კრურორაფია.
 4. ბადის მოდელირება
- ჩვენ უპირატესობას ვანიჭებთ ასიმეტრიულ - სფორმის ბადეს.
5. ბადის ფიქსაცია
- ბადე ფიქსირდება ისე, რომ დაიფაროს კრურორაფიის ნაკერები და ლატერალური და მედიალური ასპექტები, რაც მთავარია, ბადე არ უნდა ეხებოდეს საყლაპავს.
- ამის შემდეგ აუცილებლად კეთდება ფუნდოპლიკაცია როზენ-ნისანის წესით.

შედეგები: ჩვენი დაკვირვება არ აღემატება 3 წელს. ყველა პაციენტის პოსტოპერაციული პერიოდი მიმდინარეობდა გართულების გარეშე. პაციენტები ამ ეტაპზე თავს კარგად გრძნობენ, სრულიად დაუბრუნდათ შრომისუნარიანობა, გაუუმჯობესდათ სიცოცხლის ხარისხი.

პაციენტებს ოპერაციიდან 6-8 თვის შემდეგ ჩაუტარდათ რენდგენოლოგიური კვლევა, რომლის მიხედვითაც თიაქრის რეციდივი არ დაფიქსირებულა.

დასკვნა: ლიტერატურული მონაცემებით, დროთა განმავლობაში დადგინდა, რომ ის გართულებები, რომლებიც დიაფრაგმის ხვრელის ბადით თიაქარპლასტიკას მოსდევდა – საყლაპავის ეროზიები, სტრიქტურა, იყო გამოწვეული უფრო მეტად ოპერაციების ტექნიკური წუნით, ვიდრე ბადის, როგორც უცხო სხეულის გამოყენებით. პროტეზირებადი ჰერნიოპლასტიკა აღნიშნული პათოლოგიის დროს 3%მდე ამცირებს რეციდივის მაჩვენებლებს, რეაბილიტაციის დროს და აუმჯობესებს სიცოცხლის ხარისხს.

ჩვენი მცირე გამოცდილება ცხადყოფს აღნიშნული პათოლოგიის დროს პროტეზირებადი ჰერნიოპლასტიკის შესრულების უსაფრთხოებას იმ შემთხვევაში თუ დაცული იქნება ბადის ფიქსირების ჩვენს მიერ მოწოდებული წესი.

ლიტერატურა:
References:

1. Antoniou SA, Antoniou GA, Pointner R, Granderath FA. Regarding „Laparoscopic Repair of Large Hiatal Hernia Without Prosthetic Reinforcement: Late Results and Relevance of Anterior Gastropexy” J Gastrointest Surg. 2011 May 15
2. Aye RW, Rehse D, Blitz M, Kraemer SJ, Hill LD. The Hill antireflux repair at 5 institutions over 25 years. Am J Surg. 2011 May;201(5):597-602.
3. Champion JK, Rock D laparoscopic mesh cruroplasty for large paraesophageal hernias. Surg Endosc. 2003 April; 17(4):551-3. Epub 2003 Feb 17.
4. Inaba K, Sakurai Y, Isogaki J, Komori Y, Uyama I. Laparoscopic repair of hiatal hernia with mesenterioaxial volvulus of the stomach. World J Gastroenterol. 2011 Apr 21;17(15):2054-7.
5. Szold A and B. Sagie Laparoscopic Mesh repair of Diaphragmatic Hernias advance on parietal Repair: „Guideline in Surgery” Prague, April 30, 2004
6. Zhong T, Janis JE, Ahmad J, Hofer SO. Outcomes after abdominal wall reconstruction using acellular dermal matrix: A systematic review. J Plast Reconstr Aesthet Surg. 2011 May 28
7. Zhu JC, Becerril G, Marasovic K, Ing AJ, Falk GL. Laparoscopic repair of large hiatal hernia: impact on dyspnoea. Surg Endosc. 2011 Jun 3.

პლასტიკური ქირურგია თავ-კისრის რეკონსტრუქციაში ონკოლოგიურ პაციენტებში

ი.კუზანოვი¹, კ.მარდალეიშვილი², ა.კუზანოვი¹, ზ.დაბრუნდაშვილი², გ.კუზანოვი¹, გ.ოსელიანი-
ნი¹, მ.მაჭავარიანი¹, ვ.ჯავახიშვილი², გ.ბარათაშვილი².

¹ თსსმუ, ქირურგიის დეპარტამენტი, პლასტიკური ქირურგიის მიმართულება,
რეკონსტრუქციულ-პლასტიკური და ესთეტიკური ქირურგიის კლინიკა „კუზანოვ კლინიკ“

² „მარდალეიშვილის ონკოლოგიური ცენტრი“.

PLASTIC SURGERY IN HEAD AND NECK RECONSTRUCTION OF ONCOLOGIC PATIENTS

I.Kuzanov¹, K.Mardaleishvili², A.Kuzanov¹, Z.Dabrundashvili², G.Kuzanov¹, G.Joseliani¹, M.Machavariani¹,
V.Javakhishvili², G.Baratashvili².

¹ Tbilisi State Medical University, Division of Plastic Surgery. Clinic of Plastic, Reconstructive and Aesthetic Surgery
„Kuzanov Clinic“

² „Mardaleishvili Oncological Center“

რეზიუმე

თავ-კისრის პოსტოპერაციული დეფექტების შევსების მიზნით თანამედროვე მიდგომა გულისხმობს კან-ფასციულური, კან-კუნთოვანი და კან-კუნთოვან-ძვლოვანი ვასკულარიზებული ნაფლეთების გამოყენებას. რეკონსტრუქციული ოპერაციები შეიძლება ჩატარდეს როგორც ერთ ეტაპად ასევე გადავადებულად. მეცნიერების უმეტესობა უნიჭებს უპირატესობას პირველად რეკონსტრუქციებს. ეს ამცირებს რეაბილიტაციის პერიოდს და აფართოვებს ქირურგიული მკურნალობის ჩვენებებს ადგილობრივად ფართოთ გავრცელებული ავთვისებიანი სიმსივნეების დროს. ამის შესრულების მიზნით საჭიროა შერწყმული მუშაობა მინიმუმ ორი ბრიგადის ონკო ქირურგების და პლასტიკური ქირურგების.

საქართველოში თავ-კისრის ავთვისებიანი სიმსივნეების თანამედროვე მკურნალობა დაიწყო 1985 წლიდან როცა პროფ. კ.მარდალეიშვილისი და პროფ. ი.კუზანოვის ხელმძღვანელობით ჩატარდა პირველი ერთეტაპიანი ოპერაციები ვასკულარიზებული ნაფლეთების გამოყენებით.

თავ-კისრის ონკოლოგიურ პაციენტების მკურნალობაში საუკეთესო შედეგების მიღწევა არის შესაძლებელი ონკო და პლასტიკური ქირურგების ორი ბრიგადის შერწყმული მუშაობისას. უნდა გაკეთდეს ერთეტაპიანი თუ გადავადებული რეკონსტრუქცია, ეს უნდა იყოს გადაწყვეტილი ორივე ბრიგადის მიერ, პაციენტის დეტალური დათვალეობის და დისკუსიების შემდეგ. ნაფლეთების პრეფერენციის მეთოდის გავრცელებას საშუალებას დაეფაროთ როგორც საფარაი ქსოვილების ასევე ლორწოვანი ქსოვილის დეფექტები.

ონკოლოგიურ დავადებათა მაჩვენებლები იზრდება მთელ მსოფლიოში. მათ შორის თავ-კისრის ონკოლოგიური დავადებები შეადგენენ 15-20%, ხოლო დაგვიანებული მიმართვები (III-IV სტადია) შეადგენს 70-80% (1,2,3).

მიუხედავად წარმატებებისა სხიური და მედიკამენტოზური მკურნალობაში, ქირურგიული მკურნალობა ისევ რჩება ძირითად მეთოდად ამ პაციენტების მკურნალობაში (4,5). თავ-კისრის რთული ანატომია, ქსოვილების და ორგანოების მჭიდრო განლაგება, სიმსივნის აბლასტური ამოკვეთისას იწვევს ფართო, ვრცელი და შერწყმული დეფექტების ჩამოყალიბებას. რაც იწვევს ორგანოების ფუნქციის სერიოზულ დარღვევას და პაციენტების დამახინჯებას. ხშირად ირღვევა სუნთქვის, ლეჩვის, ყლაპვის, და მეტყველების პროცესები(6,7).

ბოლო დრომდე ჩატარებული მკურნალობის შე-

Summary

After excision of extensive tumors reconstruction of loss tissue without use of a microsurgical technique does not allow to restore in full function and aesthetics of the face. Often biomechanics of food intake is broken. In individual cases nasal and oral cavities are opened, that causes in swallowing, speech and breathing function disorder. Such patients often become asocial and are compelled to hide not only from a society, but also from members of own family.

Development of microsurgery and use of flap surgery gave us possibility to cover such big and compound defects with healthy not irradiated tissues. Free and rotated flaps can stimulate reparation and revascularization process in reconstructed regions and can reduce the period of rehabilitation of patients with head and neck cancer.

Since 1985 under the guidance of K.Mardaleishvili and I.Kuzanov two teams (oncologic and plastic surgeons) started collaboration in treatment of oncologic patients with head and neck tumors. We performed more than 47 one stage and delayed reconstructions with the use of free or rotated flaps.

At this presentation we will talk about collaboration work and achievements of two teams of oncologic and plastic surgeons in treatment of oncologic patients with head and neck cancer.

Thus, the teamwork of oncologic surgeons and plastic surgeons allows to achieve good functional and aesthetic results in treatment of oncologic patients with head and neck tumors.

ფასებათ ითვლებოდა ავადმყოფის პოსტოპერაციული ცხოვრების ხანგრძლივობა. მაგრამ ბოლო დროს უფრო მეტი ყურადღება ენიჭება ცხოვრების ხარისხს და სოციალურ რეაბილიტაციას. „რადგან ჩვენ არ შეგვიძლია პოსტოპერაციული ცხოვრების განსაზღვრული ვადის გარანტირება ავადმყოფისთვის, ქირურგის ამოცანას წარმოადგენს ადრეული ფორმის და ფუნქციის აღდგენა იმისათვის რომ ადამიანმა სრულყოფილად იცხოვროს, ცხოვრების დარჩენილი დროის მანძილზე (Chambers R. 1981).

როგორც წესი თავ-კისრის ავთვისებიანი სიმსივნეებით ავადყოფებს ოპერაციამდე უნიშნავენ სხიური ან ქიმიური თერაპიის კურსს, რაც თავის მხრივ იწვევს ტრილობების შეხორცების გართულებას ტროფიკის მოშლის გამო. ამ კატეგორიის ავადმყოფებში დაწეუ-

ლია ქსოვილების რეპარაციული თვისებები, რაც პოსტოპერაციულ პერიოდში იწვევს გართულებებს ანთებითი პროცესის სახით, სტომების ფორმირებით, რასაც ხშირად თან ახლავს ჭრილობაში ნერწყვის შედიება, ოსტეომიელიტის მოვლენები, მაცერაცია და ახლომდებარე ქსოვილების ინფიცირება (4,5).

XX საუკუნის 80 წლებამდე თავ-კისრის დეფექტების შევსების მიზნით ხშირად იყენებდნენ ფილატოვის ყლორტს(8). მაგრამ რბილი ქსოვილების აღდგენა ფილატოვის ნაფლეთით საჭიროებს რამდენიმე ეტაპს, რაც მნიშვნელოვნად აგრძელებს რეაბილიტაციის პერიოდს (7-9 თვე). ფილატოვის ყლორტის ქსოვილები მნიშვნელოვნად მგრძობიარები არიან ინფექციის მიმართ, რაც ხშირად იწვევს ნეკროზის განვითარებას.

მსგავსი დეფექტების მკურნალობაში რევულუციურად ითვლება მიკროქირურგიის განვითარება რომელმაც მისცა საშუალება გამოგვეყენა ქსოვილები რომლებიც მდებარეობენ დასხივებული ზონიდან მოშორებით და რაც თავის მხრივ მნიშვნელოვნად აუმჯობესებს ქსოვილების რეპარაციულ პროცესებს ოპერირებულ მიდამოებში და ამცირებს ავადმყოფების ანატომო-ფუნქციანალურ და სოციალურ რეაბილიტაციას (9,10).

თავ-კისრის პოსტოპერაციული დეფექტების შევსების მიზნით თანამედროვე მიდგომა გულისხმობს კან-ფასციალური, კან-კუნთოვანი და კან-კუნთოვან-ძვლოვანი ვასკულარიზებული ნაფლეთების გამოყენებას. რეკონსტრუქციული ოპერაციები შეიძლება ჩატარდეს როგორც ერთ ეტაპად ასევე გადაადებულად. მეცნიერების უმეტესობა უნიჭებს უპირატესობას პირველად რეკონსტრუქციებს. ეს ამცირებს რეაბილიტაციის პერიოდს და აფართოვებს ქირურგიული მკუ-

რნალობის ჩვენებებს ადგილობრივად ფართოთ გავრცელებული ავთვისებიანი სიმსივნეების დროს. ამის შესრულების მიზნით საჭიროა შერწყმული მუშაობა მინიმუმ ორი ბრიგადის ონკო ქირურგების და პლასტიკური ქირურგების (3,6,7,11).

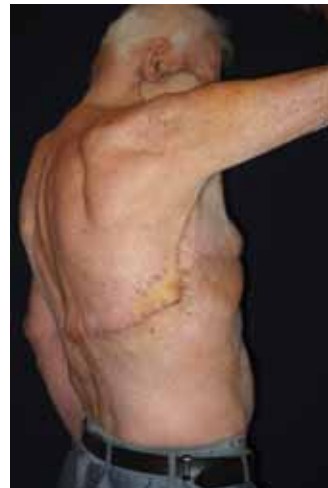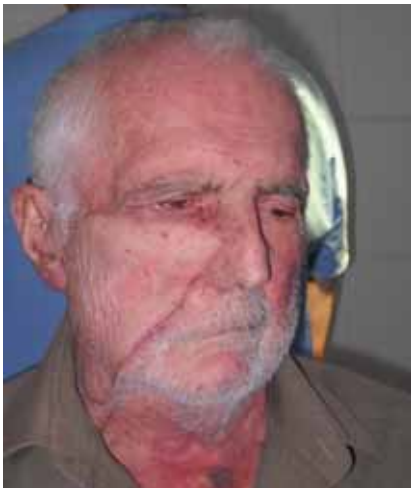
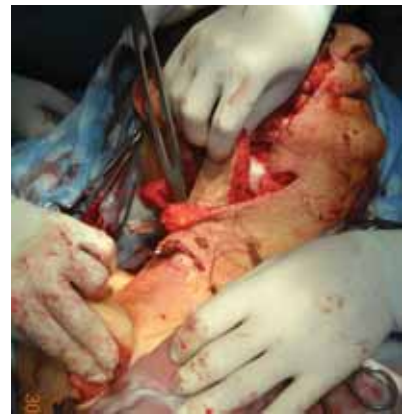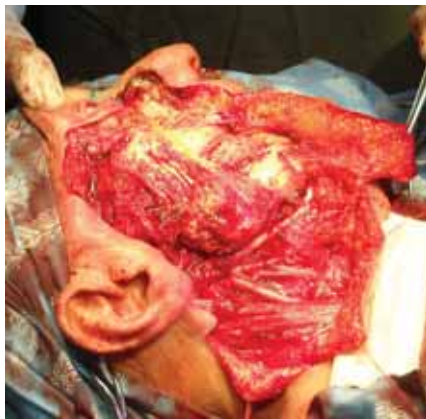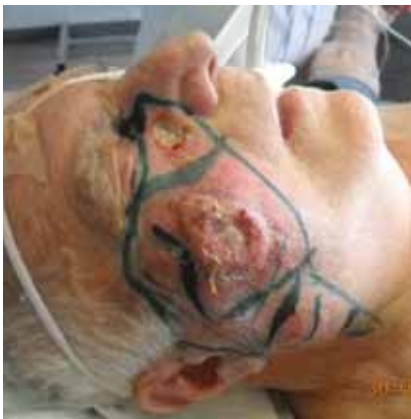საქართველოში თავ-კისრის ავთვისებიანი სიმსივნეების თანამედროვე მკურნალობა დაიწყო 1985 წლიდან როცა პროფ. კ.მარდაღიევილისი და პროფ. ი.კუზანოვის ხელმძღვანელობით ჩატარდა პირველი ერთეტაპიანი ოპერაციები ვასკულარიზებული ნაფლეთების გამოყენებით.

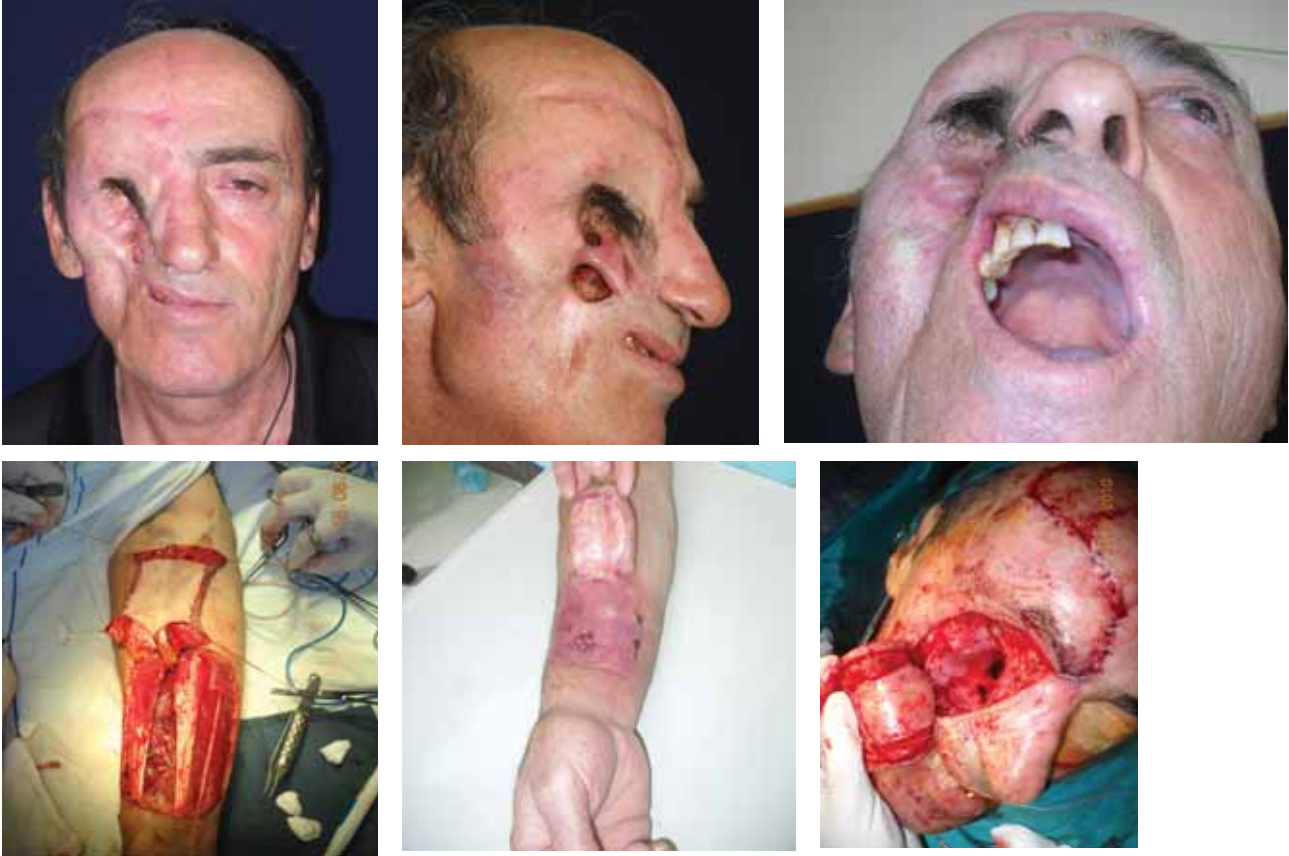შემდეგ მოგვყავს რამდენიმე კლინიკური შემთხვევა რომლებიც მიძღვნილია აღწერილ პრობლემას.

პაციენტი 84 წლის, შემოვიდა კლინიკაში დიაგნოზით გავრცელებული კანის პრტყელუჯრედოვანი კიბო ნეკროზის ელემენტებით (სურ 1). სიმსივნური წარმონაქმნის ამოკვეთის შემდეგ ჩამოყალიბდა ფართო დეფექტი. დეფექტი დაიფარა დაგრძელებული თორაკოდორსალური ნაფლეთის კანქვეშა გვირაბში როტაციის საშუალებით (სურ 2-4). პოსტოპერაციული პერიოდი გართულებების გარეშე. ოპერაციის შედეგად განხორციელდა ავადმყოფის სოციალური რეაბილიტაცია სურ (5-6)

სურ 1-6. აღწერა იხილეთ ტექსტში.

პაციენტი 54 წლის შემოვიდა კლინიკაში სახის მარჯვენა ნახევრის ავთვისებიანი სიმსივნის ამოკვეთის და წარბის ნაფლეთის როტაციის შემდეგ. აღენიშნება რბილქსოვილოვანი დეფექტი ცხვირის პირის და ჰაიმორის წიაღის გაშიშვლებით (სურ 7-9). საფარი ქსოვილის და ლორწოვანი დეფექტის დაფარვის მიზნით გამოყენებული იქნა ვასკულარიზებული სხივის კან-ფასციალურ-





რი ნაფლეთის პრეფაბრიკაცია. ნაფლეთის შიგნითა ზედაპირზე გადანერგილი იქნა კანის ავასკულარული გახლეჩილი პერფორირებული ნაფლეთი (სურ 10,11). ავასკულარული ნაფლეთის შეხორცების შემდეგ (2 კვირა), ჩატარდა პრეფაბრიკირებული სხივის ვასკულარიზებული ნაფლეთის თავისუფალი გადანერგვა ისე რომ პრეფაბრიკირების საშუალებით რევასკულარიზებული ავასკულარული კანის ნაფლეთი ფარავდა ლორწოვანი დეფექტს, ხოლო სხივის ნაფლეთის კანი საფარი ქსოვილის დეფექტს (სურ 12-15)

სურ 7-15. აღწერა იხილეთ ტექსტში.

მაშასადამე ჩვენ შეგვიძლია დავასკვნათ რომ, თავ-კისრის ონკოლოგიურ პაციენტების მკურანლობაში საუკეთესო შედეგების მიღწევა არის შესაძლებელი ონკო და პლასტიკური ქირურგიების ორი ბრიგადის შერწყმული მუშაობისას. უნდა გაკეთდეს ერთეულოვანი თუ გადავადებული რეკონსტრუქცია, ეს უნდა იყოს გადაწყვეტილი ორივე ბრიგადის მიერ, პაციენტის დეტალური დათვალეირების და დისკუსიების შემდეგ. ნაფლეთების პრეფაბრიკაციის მეთოდიკა გვაძლევს საშუალებას დავფაროთ როგორც საფარაი ქსოვილების ასევე ლორწოვანი ქსოვილის დეფექტები.

ლიტერატურა:

References:

1. Пачес А.И. (2000) Опухоли головы и шеи. Медицина, Москва, 480 с.
2. Чиссов В.И., Старинский В.В., Петрова Г.В. (2006) Основные показатели онкологической помощи населению России. Состояние онкологической помощи населению России в 2005 г. М., 252 с.
3. Hausamen J.E. The scientific development of maxillofacial surgery in the 20th century and an outlook into the future // J.Cranio-maxillofacial Surg. – 2001. – Vol.29 (1). – P.2_2
4. Миланов, Н.О. Пластическая хирургия лучевых повреждений Текст. / Н.О. Миланов, Б.Л. Шилов. М., 1996. – 78 с.
5. Shilov, B. Préfabrication of free flaps on a base of fascia Text. / B. Shilov, N. Milanov, J. Cannedy // Eur. J. Plast. Surg. 1994. – № 4. – P. 193-197.
6. Решетов, И.В. Пластическая реконструкция глотки и шейного отдела пищевода: лит. обзор. Текст. / И.В. Решетов, С.А. Кравцов // Анналы пластич., реконструк. и эстет. хирург. 1999. – № 3-4. – С. 114-126.
7. Li, L. Successful tissue coverage featuring the latissimus dorsi flap Text. / L Li, R. Schmelzle // J. Cranio-Maxillofacial Surg. – 2002. Vol. 30, №. 1. – P. 284.
8. Хитров, Ф.М. Пластическое замещение дефектов лица и шеи филатовским стеблем Текст. / Ф.М. Хитров. — М.: Медгиз, 1954. 245 с.
9. Микрохирургическая пластика при лечении больных с опухолями головы и шеи: методические рекомендации Текст. / сост. В.И. Чиссов (и др.). — М., 2000, – 11 с.
10. Microvascular free flaps in head and neck cancer surgery in Finland 1986-1995 Text. / A. Makitie (et al.) // Acta Otolaryngol. Suppl. (Stockh.). 1997. – № 529. – P. 245-6.
11. Kimata Y., Uchiyama K., Ebihara S. et al. (2000) Postoperative complications and functional results after total glossectomy with microvascular reconstruction. Plast .Reconstr. Surg., 106(5): 1028–1035.

დავით ტატიშვილის სამედიცინო ცენტრი

თბილისი, მარიჯანის ქ. 28, ☎ : 2 186 186; 2 186 187; usdc@gol.ge

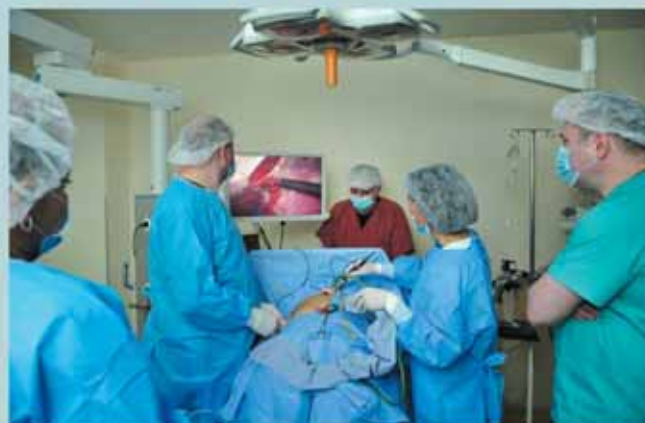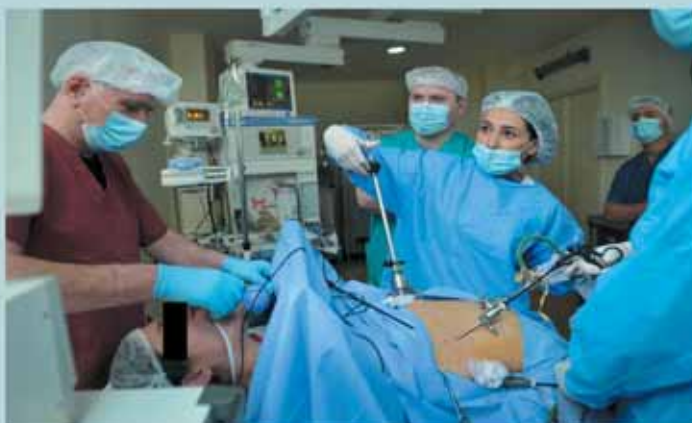Facebook: დავით ტატიშვილის სამედიცინო ცენტრი



David Tatishvili Medical Center

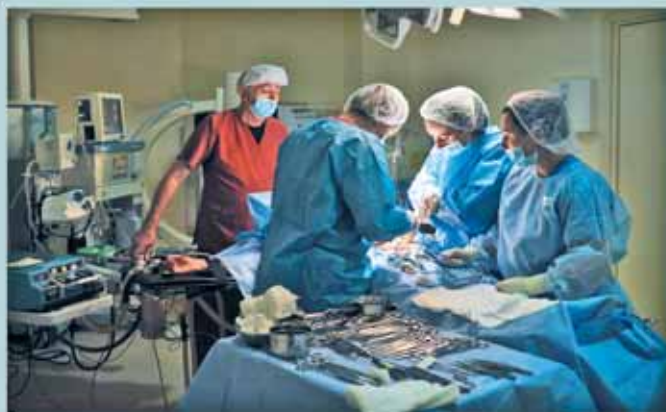

დავით ტატიშვილის სამედიცინო ცენტრში ფუნქციონირებს 24 საათიანი მრავალპროფილური ქირურგიული სტაციონარი.



ქირურგიის სხვადასხვა მიმართულებით მოღვაწე მაღალკვალიფიციური სპეციალისტების გუნდი ქეთევან ქვრივიშვილის ხელმძღვანელობით ატარებს მრავალი სახის ოპერაციებს, როგორც ღია წესით, ასევე ლაპარასკოპიული მეთოდით.

სამედიცინო ცენტრის საოპერაციო დარბაზები და პოსტოპერაციული ინტენსიური თერაპიის პალატები აღჭურვილია ზოგადქირურგიული და ნაკლებად ინვაზიური ოპერაციული ჩარევებისათვის საჭირო უახლესი ტექნოლოგიებით, თანამედროვე ლაპარასკოპიული ნაკრებით, ინტრაოპერაციული რენტგენოლოგიური აპარატურით.



ქირურგიული სამსახურის შემდგომი განვითარების მიმართულებით 2016 წელს გაიხსნება დავით ტატიშვილის სამედიცინო ცენტრის ახალი ქირურგიული კლინიკა.

მწვავე ქოლეცისტიტის ლაპაროსკოპიული მეთოდით მკურნალობის შედეგები ჩვენი კლინიკის მასალების საფუძველზე

ვ.თედორაძე, ა. ბერიძე, კ.ქაშიბაძე, გ. ჟღენტი, დ. მენაბდე.

ბათუმის რესპუბლიკური კლინიკური საავადმყოფოს ქირურგიული დეპარტამენტი.

RESULTS OF TREATMENT OF ACUTE CHOLECYSTITIS LAPAROSCOPIC ACCESS TO THE MATERIALS OF OUR CLINIC

TEDORADZE V, MENABDE D, ARCHVADZE B, KASHIBADZE K

Batumi Republican Clinical Hospital, Department of Surgery

რეზიუმე

კვლევის მიზანი იყო წარმოადგენდა ლაპაროსკოპიული ქოლეცისტექტომიის ეფექტურობის და უსაფრთხოების შეფასება მწვავე ქოლეცისტიტის სხვადასხვა ფორმით დაავადებულ პაციენტებში. მწვავე ქოლეცისტიტით დაავადებული ავადმყოფების ლაპაროსკოპიული მკურნალობის შედეგების ანალიზის ჩატარება დაავადების ხანგრძლივობიდან და ოპერაციული ჩარევის ვადებიდან გამომდინარე. კვლევა ეყრდნობა მწვავე ქოლეცისტიტის სხვადასხვა ფორმით დაავადებული 734 ავადმყოფის მკურნალობის შედეგების რეტროსპექტულ ანალიზს, რომელთაც 612 შემთხვევაში ჩატარდა ქოლეცისტექტომია სასწრაფო ჩვენებით 2006-2014 წწ. ბათუმის რესპუბლიკური კლინიკური საავადმყოფოს ქირურგიულ დეპარტამენტში, როგორც ლაპაროსკოპიული ისე ტრადიციული გზით. 122 პაციენტს გადავადებულ-გეგმიური წესით ჩატარდა ოპერაციული მკურნალობა კონსერვატიული მკურნალობის შემდეგ 1-2 თვის შემდეგ. შეისწავლეთ ლაპაროსკოპიული ქოლეცისტექტომიის თანდათანობითი ზრდის დინამიკა.

ჩატარებული კვლევების საფუძველზე, ლაპაროსკოპიული ქოლეცისტექტომიის ოპტიმალურ ვადად შეიძლება ჩაითვალოს დაავადების დაწყებიდან 72სთ. რაც შემთხვევებში სანაღვლე გზებზე ლაპაროსკოპიული ჩარევები საკმაოდ წარმატებულია დაავადების დაწყებიდან 5 დღემდე ვადაში. ზემოთ აღწერილი შედეგებიდან კარგად ჩანს ლაპაროსკოპიული ქოლეცისტექტომიის ზრდის დინამიკა ბოლო წლებში, რომელმაც მოგვცა შესაძლებლობა შეგვემცირებინა მძიმე გართულებების რაოდენობა მწვავე ქოლეცისტიტის სხვადასხვა ფორმის მკურნალობისას. რაც გვაძლევს საშუალებას არამარტო შევამსუბუქოთ პაციენტების მდგომარეობა არამედ მკვეთრად გავაუმჯობესოთ მათი ჯანმრთელობის ხარისხი, ასევე მინიმუმამდე შევამციროთ საწოლ დღე, რაც საშუალებას მოგვცემს მნიშვნელოვნად შევამციროთ მკურნალობის ხარჯები.

საკვანძო სიტყვები: მწვავე ქოლეცისტიტი, ლაპაროსკოპიული ქოლეცისტექტომია, ტრადიციული ქოლეცისტექტომია, ნაწიბუროვან-ინფილტრაციული ცვლილებები პერივეზიკალურ ზონაში, აქტიურ-დაყოვნებითი ტაქტიკა.

პრობლემის აქტუალობა: მწვავე ქოლეცისტიტს სინშირის მიხედვით უჭირავს პირველი ადგილი მუცლის ღრუს მწვავე ქირურგიულ დაავადებებს შორის, ხოლო ოპერაციების რაოდენობის მიხედვით ჩამორჩება მხოლოდ მწვავე აპენდიციტს. ნაღველ-კენჭოვანი დაავადების ქირურგიული მკურნალობა რჩება მედიცინის ერთ-ერთ აქტუალურ პრობლემად. მწვავე ქოლეცისტიტით დაავადებულ პაციენტთა მკურნალობის კლინიკურ

Summary

Aim: The aim of the study was to evaluate the efficacy and safety of laparoscopic cholecystectomy in patients with different forms of acute cholecystitis. Analyze the results of laparoscopic cholecystectomy in patients with acute cholecystitis depending on type of disease duration and timing of surgical intervention. The study is based on retrospective analysis of the treatment results of 734 patients' with different forms of acute cholecystitis, cholecystectomy was urgently performed in 612 cases out of these at Batumi Republican Clinical Hospital, Department of Surgery, in 2006-2014, both by laparoscopic and traditional methods. By deferred-planned way, 122 patients were operated in 1-2 months after conservative treatment. The gradual growth dynamics of laparoscopic cholecystectomy was studied.

Basing on the study results, we may say that the optimal time to perform laparoscopic cholecystectomy is 72 hours from beginning of disease. In some cases laparoscopic interventions on biliary ducts are quite successful up to 5 days from beginning of disease. From the above described results is well seen the growth dynamics of laparoscopic cholecystectomy in recent years, which gave us possibility to reduce the number of severe complications during treatment of different forms of acute cholecystitis. This gives us opportunity not only to ease the patients' condition but also sharply improve their health quality, also to minimize bed-days, enabling to significantly reduce the costs of treatment.

Key words: acute cholecystitis, laparoscopic cholecystectomy, traditional cholecystectomy

პრაქტიკაში მინიმალური ქირურგიული ჩარევების ფართო დანერგვა განაპირობებს აღნიშნული მეთოდის ეფექტურობის შეფასების აუცილებლობას. თანამედროვე მაღალტექნოლოგიური დიაგნოსტიკური მეთოდების დანერგვა იძლევა საშუალებას მწვავე ქოლეცისტიტის დესტრუქციული ფორმების ადრეული ამოცნობისა და შესაბამისად ლაპაროსკოპიული ქოლეცისტექტომიის გამოყენების გაფართოებისა აღნიშნული დაავადების სხვადასხვა ფორმებისა და ვადების დროს. დღეისათვის მსოფლიოს ბევრ კლინიკაში ლაპაროსკოპიული ქოლეცისტექტომიების გამოყენების სინშირე მწვავე ქოლეცისტიტების დროს აღემატება 90%-ს.

კვლევის მიზანი: ლაპარასკოპიული ქოლეცისტექტომიის ეფექტურობის და უსაფრთხოების შეფასება მწვავე ქოლეცისტიტის სხვადასხვა ფორმით დაავადებულ პაციენტებში. მწვავე ქოლეცისტიტით დაავადებული ავადმყოფების ლაპარასკოპიული მკურნალობის შედეგების ანალიზის ჩატარება დაავადების ხანგრძლივობიდან და ოპერაციული ჩარევის ვადებიდან გამომდინარე. კვლევა ეყრდნობა მწვავე ქოლეცისტიტის სხვადასხვა ფორმით დაავადებულ 734 ავადმყოფის მკურნალობის შედეგების რეტროსპექტულ ანალიზს, რომელთაც 612 შემთხვევაში ჩატარდა ქოლეცისტექტომია სასწრაფო ჩვენებით 2006-2014 წწ. ბათუმის რესპუბლიკური კლინიკური საავადმყოფოს ქირურგიულ დეპარტამენტში, როგორც ლაპარასკოპიული ისე ტრადიციული გზით. 122 პაციენტს გადავადებულ-გეგმიური წესით ჩატარდა ოპერაციული მკურნალობა კონსერვატული მკურნალობის შემდეგ 1-2 თვის შემდეგ. შეისწავლებოდა ლაპარასკოპიული ქოლეცისტექტომიის თანდათანობითი ზრდის დინამიკა.

ავადმყოფები დაყოფილი იყო 3 ჯგუფად: 1 ჯგუფს შეადგენდა ავადმყოფები, რომელთაც ჩატარდა მკურნალობა 2006-2008 წწ. მე-2 ჯგუფს -2009-2011 წწ., მე-3 ჯგუფს- 2011-2014 წწ.

დაავადების დაწყების ვადებიდან კლინიკაში შემოსვლამდე ჩვენს მიერ პაციენტები დაიყო შემდგენიარად: 24-საათამდე 347 ავადმყოფი, 24-48-მდე 307 ავადმყოფი, 49-72 სთ 65 ავადმყოფი და 72 სთ-ზე მეტი 15 ავადმყოფი. 97,5% მოდიოდა მწვავე კალკულოზურ ქოლეცისტიტზე, მხოლოდ 2,5% მოვიდა მწვავეარაკალკულოზურ ქოლეცისტიტზე, კატარალური ქოლეცისტიტი აღინიშნებოდა 38,4%-შემთხვევაში, მწვავე ფლემონოზური 48,1%-შემთხვევაში, მწვავე განგრენოზური 13,5%-შემთხვევაში, მათ შორის პერივებოკულარული ინფოლტრატით 3,2%, პერივებოკულარული აბსცესით 5,3%, ქოლედექლოითი-აზით 3,1%. პაციენტის ასაკი მერყეობდა 17-დან 83-წლამდე. მათ შორის ქალები 627 (85,4%) და მამაკაცები 107 (14,6%), ასაკოვანი და ხანდაზმული, რომლებმაც გადაიტანეს ქოლეცისტექტომია მწვავე ქოლეცისტიტის გამო შეადგენდა 268 (36,5%), მათგან ლაპარასკოპიული ოპერაცია ჩატარდა 214 (80%).

ლაპარასკოპიული ჩარევები ხორციელდებოდა ფორმა „Karlshorz“-ის ენდოვიდეოქირურგიულ კომპლექსზე მონო და ბიპოლარულ კოაგულაციისა და „Lotus“-ის ულტრაბგერითი სკალპელის გამოყენებით. გამოკვლევა წარმოადგენდა 612 ავადმყოფის ქირურგიული მკურნალობის ინტრა და პოსტოპერაციული შედეგების ანა-

ლიზს, რომელთაც ჩატარდა ლაპარასკოპიული და ტრადიციული ქოლეცისტექტომია მწვავე ქოლეცისტიტის გამო. 83,4% შემთხვევაში პაციენტებს ჩატარდა სასწრაფო ოპერაცია 1, 2, 3 დღე-ღამის განმავლობაში; 16,6% შემთხვევაში ჩატარდა გადავადებული ქირურგიული მკურნალობა. მათ შორის 3 (2,45%) შემთხვევაში პირველ ეტაპზე ვადებიდან ტრანსკუტანეურ-ტრანსსპეპტურ მიკროქოლეცისტოსტომიას ულტრაბგერითი გამოკვლევის კონტროლით, მეორე ეტაპად ვაკეთებდით ლაპარასკოპიული ქოლეცისტექტომიას.

მწვავე ქოლეცისტიტის მკურნალობის შედეგების ანალიზის მიხედვით 1 ჯგუფს შეადგენს პაციენტები რომლებსაც ოპერაცია ჩატარდა 2006-2008 წწ. ლაპარასკოპიული მეთოდით 86(11,7%) შემთხვევაში, ტრადიციული მეთოდით 118(16,1%) შემთხვევაში, კონსერვატული მკურნალობა და 1-2 თვის შემდეგ გადავადებულ-გეგმიური წესით ოპერაცია 37(5%) შემთხვევაში, მე-2 ჯგუფს 2009-2011წწ. ლაპარასკოპიული მეთოდით 99(13,5%) შემთხვევაში, ტრადიციული მეთოდით 105 (14,3%) შემთხვევაში, კონსერვატული მკურნალობა და 1-2 თვის შემდეგ გადავადებულ-გეგმიური წესით ოპერაცია 38 (5,2%) შემთხვევაში, მე-3 ჯგუფი 2011-2014 წწ. ლაპარასკოპიული მეთოდით 157(21,4%) შემთხვევაში, ტრადიციული გზით 47 (6,4%) შემთხვევაში, კონსერვატული მკურნალობა და 1-2 თვის შემდეგ გადავადებულ-გეგმიური წესით ოპერაცია 47 (6,4%) შემთხვევაში. (ცხრ. 1)

ჩატარებული გამოკვლევების საფუძველზე ჩვენ გვაქვს უფლება გამოვთქვათ მოსაზრება, რომ ლაპარასკოპიული ქოლეცისტექტომიის ოპტიმალურ ვადად შეიძლება ჩაითვალოს დაავადების დაწყებიდან 72სთ. რიგ შემთხვევებში შესაძლებელია სანალვლე გზებზე ლაპარასკოპიული ჩარევების საკმაოდ წარმატებული გამოყენება დაავადების დაწყებიდან 5 დღემდე ვადაში. მწვავე ქოლეცისტიტის ლაპარასკოპიული მეთოდით მკურნალობის საუკეთესო შედეგი მიღებულია პაციენტებში, რომელთაც ოპერაციული მკურნალობა ჩატარდა დაავადების დაწყებიდან პირველ დღეებში, კონვერსიის, ინტრა და პოსტოპერაციული გართულებების რიცხვი საკმაოდ დაბალია ვიდრე მე-2-5 დღეს ნაოპერაციებ ავადმყოფებში. მონოკოაგულაციის, ბიკოაგულაციის და ულტრაბგერითი ლანცეტის მოხერხებული და რაციონალური გამოყენება გვაძლევს საშუალებას გავუმკლავდეთ ყველაზე რთულ შემთხვევებს. განსაკუთრებულად გამოსატულია მინი ინვაზიური ჩარევის ეფექტის უპირატესობა ღია ოპერაციებზე დესტრუქციული ფორმის დაავადებებში. პერივებოკულარული მიდამოს ფიზიოლოგი-

ცხრ.№1 ავადმყოფების კლასიფიცირება ჯგუფებად ჩატარებული მკურნალობის მეთოდის მიხედვით

ავადმყოფების ჯგუფები წლების მიხედვით	ავადმყოფების რაოდენობა					
	კონსერვატული მკურნალობა		ლქე		ქოლეცისტექტომია	
	აბს	%	აბს	%	აბს	%
2006-2008 1ჯგ	37	5%	86	11,7%	118	16,1%
2009-2011 2ჯგ	38	5,2%	99	13,5%	105	14,3%
2011-2014 3ჯგ	47	6,4%	157	21,4%	47	6,4%
სულ	122	16,6%	342	46,6%	270	36,8%

ცხრ. №2 გართულებების სიხშირე 1-4 დღე-ღამის განმავლობაში ტქ და ლქე მეთოდებით განხორციელებული ოპერაციების შემთხვევებში

გართულება	ლქე		ტქ	
	აბს	%	აბს	%
პოსტოპერაციული ჭრილობის დაჩირქება ან სერომა	8	2,3	14	5,2
ინტრააბდომინალური ინფილტრატი	2	0,6	3	1,1
ინტრააბდომინალური აბსცესი	0	0	2	0,7
ფილტვის არტერიის თრომბოზი	2	0,6	4	1,5
ინტრაოპერაციული სისხლდენა	3	0,9	8	2,9
პოსტოპერაციული სისხლდენა	3	0,9	5	1,8
პოსტოპერაციული ნალვლდენა დრენაჟებიდან	4	1,2	7	2,6
პნევმონია, პლევრიტი	6	1,8	9	3,3
სანალვლე გზების დაზიანება	3	0,9	3	1,1
სხვა ორგანოების დაზიანება	5	1,4	2	0,7
სულ	36	10,5	57	20,9

ურად უხეში ნაწიბუროვან-ინფილტრაციული და სარკი-სებური ინფილტრატების არსებობისას რიგ შემთხვევაში უფრო მეტად რაციონალურია აქტიურ-დაყოვნებითი ტაქტიკა. გართულებების მიღებული შედეგების ანალიზი ცხადყოფს ლაპაროსკოპიული ქოლეცისტექტომიის უპირატესობას ტრადიციულ ქოლეცისტექტომიამდე. სეროზების გაწოვა ხდებოდა ძირითადად თვითნებურად, იმ შემთხვევებში კი, როცა ისინი წარმოდგენილი იყვნენ მნიშვნელოვანი ზომებით, ვაკეთებდით პუნქტირებას 1, 2 ან 3-ჯერ, რის შემდეგაც მათი სრული გაწოვა მოხდა. ჭრილობის დაჩირქებისას იხსნებოდა ნაკერები, ხდებოდა ჭრილობის სანაცია და გაკერვა-შეხორცება მეორადი დაჭიმულობით. ინტრაოპერაციული სისხლდენის კუპირება წარმოებდა რიგ შემთხვევებში ჰემოსტატიური ღრუბლის გამოყენებით. ოპერაციის შემდგომი სისხლდენის ლიკვიდირება ხდებოდა რელაპაროსკოპიისა და რელაპარატომიის გზით. დრენაჟიდან ნალვლდენა ჩერდებოდა უმეტესად თანდათანობით თვითნებურად, რიგ შემთხვევებში კი საჭიროებდა რელაპაროსკოპიისა და ნალვლის ბუშტის სადინრის ტაკვის კლიპირებას, ან რელაპარატომიის, ქოლედოქის დრენირებას შემდგომი

ბილიო-დიგესტიური ანოსტომოზით. ღვიძლქვეშა სივრცის აბსცესს ვმკურნალობდით პუნქციურად ულტრაბგერითი კვლევის კონტროლით, რაც იძლეოდა 100%-იან შედეგს. ინტრაოპერაციული ინფილტრატი იწოვებოდა კონსერვატიულად. მუცლის ღრუს ორგანოების სხვა დაზიანებებს ძირითადად ლაპაროსკოპიულად, თუმცა რიგ შემთხვევებში გვიხდებოდა ლაპაროტომიის განხორციელება და იატროგენიის ლიკვიდირება. გართულებების სიხშირის მაჩვენებლები ლაპაროსკოპიული და ტრადიციული ქოლეცისტექტომიების დროს მოცემულია (ცხრ. 2-ში)

ზემოთ აღწერილი შედეგებიდან კარგად ჩანს ლაპარასკოპიული ქოლეცისტექტომიის ზრდის დინამიკა ბოლო წლებებში, რომელმაც მოგვცა შესაძლებლობა შეგვემცირებინა მძიმე გართულებების რაოდენობა მწვავე ქოლეცისტიტის სხვადასხვა ფორმის მკურნალობისას. რაც გვაძლევს საშუალებას არამარტო შევამსუბუქოთ პაციენტების მდგომარეობა არამედ მკვეთრად გავუმჯობესოთ მათი ჯანმრთელობის ხარისხი, ასევე მინიმუმამდე შევამციროთ საწოლ დღე, რაც საშუალებას მოგვცემს მნიშვნელოვნად შევამციროთ მკურნალობის ხარჯები.

ლიტერატურა:

References:

1. Кузнецов Н. А., Аронов Л. С., Харитонов С. В. и соавт. Выбор тактики, сроков и метода проведения операции при остром холецистите // Хирургия. – 2003. – №5. – С. 35–40.
2. Назаренко П.М., Назаренко Д.П., Тарасов О.Н., Янголенко Я. В. Пути повышения эффективности эндоскопических методов лечения острого холецистита и его осложнений. // Хирургия. – 2010. – №9. – С. 42–46
3. Совцов С.А., Прилепина Е.В.Холецистит у больных высокого риска. Хирургия. Журнализм. Н.И. Пирогова 2013; 12: 18–23.
4. Винокуров М.М., Васильев А.Е., Гилев Е.С. Лапароскопическая холецистэктомия при остром холецистите. //Тезисы докладов XVII съезда Российского Общества Эндоскопических Хирургов. – Эндоскопическая хирургия. – 2014. – №1 – Приложение. – С. 96–97.
5. Натрошвили И.Г., Прудков М.И., Бебуришвили А.Г., Шаповальянц С.Г., Шулуток А.М. Безопасность малоинвазивных вмешательств при остром калькулёзном холецистите. // Тезисы докладов XVII съезда Российского Общества Эндоскопических Хирургов. – Эндоскопическая хирургия. – 2014. – №1. – Приложение. – С. 283–284.
6. Луцевич О.Э., Амирханов А.А., Урбанович А.С. К вопросу о тактике хирургического лечения больных пожилого и старческого возраста с деструктивным холециститом. // Тезисы докладов XVII съезда Российского Общества Эндоскопических Хирургов. – Эндоскопическая хирургия. – 2014. – №1. – Приложение. – С. 236–237.
7. Brodsky A, Matter I, Sabo E, Cohen A, Abrahamson J, Eldar S. Laparoscopic cholecystectomy for acute cholecystitis: can the need for conversion and the probability of complications be predicted? A prospective study. SurgEndosc. 2000;14:755–760.
8. Lee SW, Chang CS, Lee TY, Tung CF, Peng YC. The role of the Tokyo guidelines in the diagnosis of acute calculous cholecystitis. J HepatobiliaryPancreat Sci. 2010;17(6):879–884.

9. Samraj K., Glund C., Wilson E., Davidson R. Meta-analysis of randomized control trials on the safety and effectiveness of early versus delayed laparoscopic cholecystectomy for acute cholecystitis. *BrJ Surg.* 2010;97:141-150.
10. Yokoe M, Takada T, Mayumi T, Yoshida M, Hasegawa H, Norimizu S, et al. Accuracy of the Tokyo Guidelines for the diagnosis of acute cholangitis and cholecystitis taking into consideration the clinical practice pattern in Japan. *J HepatobiliaryPancreat Sci.* 2011;18:250-7.
11. A.Khadjibaev., S.Atajanov., F.Khadjibaev., K.Dnvarov. Laparoscopic Cholecystectomy in Acute Gangrenous Cholecystitis . *Medical and Health Science Journal, MHSJ, Volume 5, 2011, pp 43-48 .*
12. Lo H-C, Wang Y-C, Su L-T, Hsieh C-H: Can early laparoscopic cholecystectomy be the optimal management of cholecystitis with gallbladder perforation? A single institute experience of 74 cases. *SurgEndosc* 2012, 26:3301-3306.
13. Asai K, Watanabe M, Kusachi S, Tanaka H, Matsukiyo H, Osawa A, et al. Bacteriological analysis of bile in acute cholecystitis according to the Tokyo guidelines. *J HepatobiliaryPancreat Sci.* 2012;19(4):476-486.
14. V.Tedoradze , D.Menabde., B.Archvadze., K.Kashibadze. The results of our experience with laparoscopic cholecystectomy, intra and postoperative complications 21 International Congress of the European Association for Endoscopic Surgery (EAES), Abstract book, Vienna, Austria, 2013.

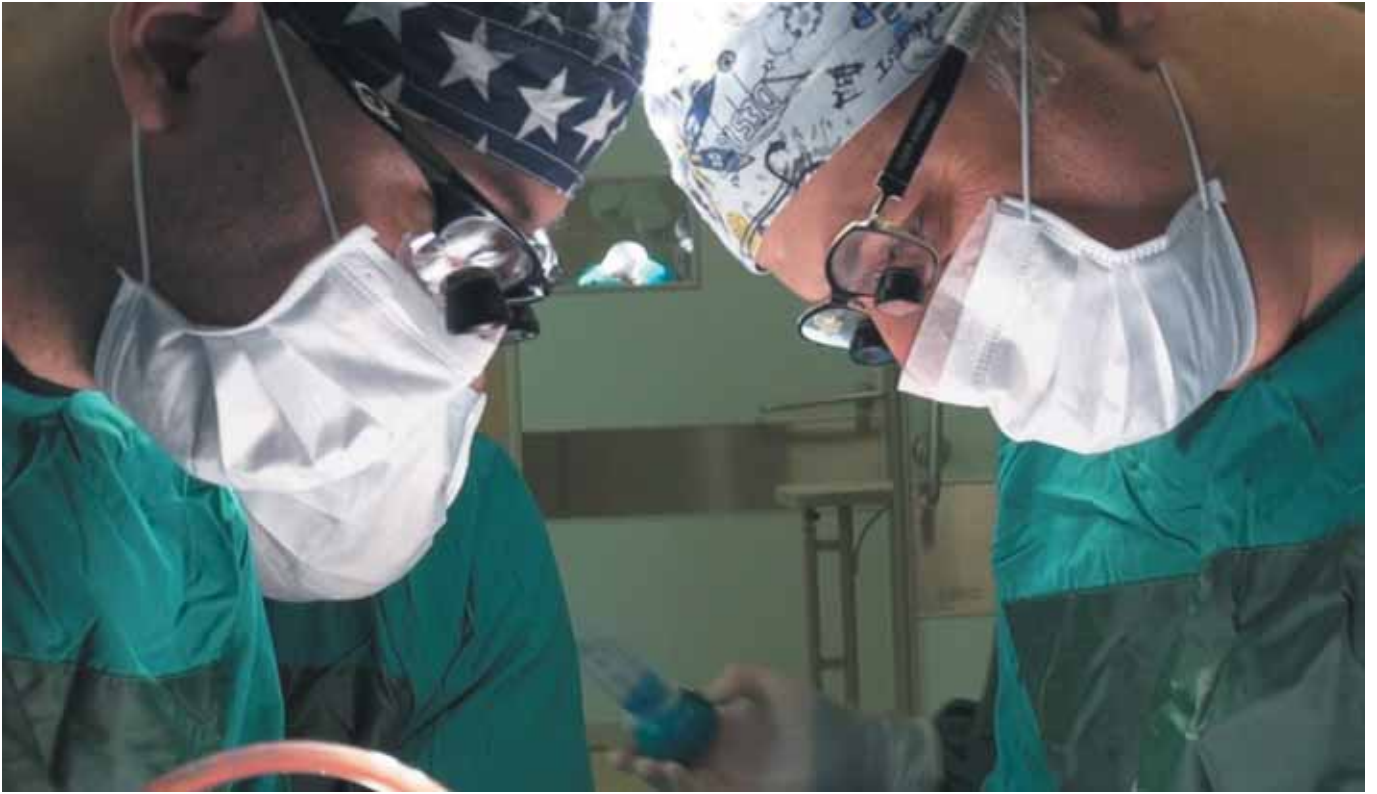

თბილისის ერთერთი მსხვილი სამედიცინო ცენტრის „ლანსეტის“ დამფუძნებელმა საგარეჯოს რაიონის მკვიდრმა ახალგაზრდამ ფარმან ჯეირანლიმ უმაღლესი სამედიცინო განათლება მიიღო, ქირურგიის ხელოვნებას და მის საიდუმლოებებს ეზიარა მოსკოვის წამყვან კლინიკებში, სადაც ეტაპობრივად გაიარა კლინიცისტი ქირურგის ყველა საფეხური და იქვე წარმატებით დაიცვა დისერტაციები მედიცინის მეცნიერებათა კანდიდატის და დოქტორის სამეცნიერო ხარისხების მოსაპოვებლად და ის უკვე გამოცდილი ქირურგი და მეცნიერი მიიწვიეს ბაქოს ქირურგიის სამეცნიერო-კვლევითი ინსტიტუტის დირექტორად.

მაგრამ როგორც სჩანს მასში განსაკუთრებით იმძლავრა მშობლიური კუთხის სიყვარულმა და უკვე ცნობილი ქირურგი, მეცნიერი და ჯანდაცვის გამოცდილი ორგანიზატორი დაბრუნდა საქართველოში, განახორციელა მნიშვნელოვანი ინვესტიცია ქართულ მედიცინაში და ააშენა მძლავრი მრავალპროფილიანი ქირურგიული ცენტრი სახელწოდებით „ლანსეტი“, რომლის პრეზენტაციაც შესდგა 2014 წელს. აქ წარმოდგენილია დიაგნოსტიკის და ქირურგიის სრული სპექტრი, სადაც თავი მოიყარა ქართული ქირურგიული სკოლის აღზრდილმა ბევრმა სპეციალისტმა.

პროფესორ ფარმან ჯეინარლის სიამაყეა „ლანსეტის“ ტრანსპლანტოლოგიური განყოფილება, რომელიც ინფრასტრუქტურით და სამედიცინო აღჭურვილობით არ ჩამოუარდება ევროპის საუკეთესო ტრანსპლანტოლოგიურ ცენტრებს.

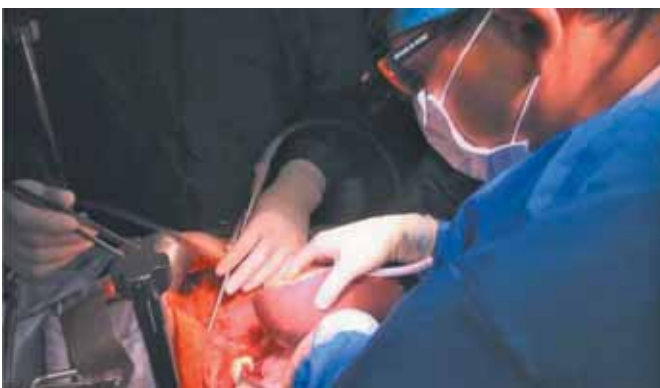



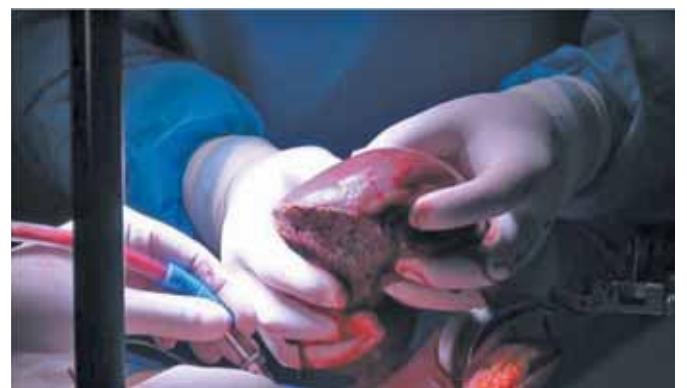საოპერაციო ბლოკში

„ლანცეტი“ წარმატებით ანხორციელებს გამოცდილი უცხოელი ტრანსპლანტოლოგების საქართველოში გრძელვადიანი დამაგრების პროგრამას, რაც გახდება ადგილობრივი ქირურგი ტრანსპლანტოლოგების მომზადების საწინდარი. მას მიაჩნია, რომ ასეთი ოპტიმიზმის საფუძველია ძლიერი ქართული ქირურგიული სკოლა და მისი მდიდარი ტრადიციები.

მოწვეული ტრანსპლანტოლოგების ჯგუფი შედგება ექიმებისაგან, რომლებსაც გავლილი აქვთ იაპონური, ინგლისური და კორეული სკოლა ტრანსპლანტოლოგიაში, რომელიც ყალიბდებოდა უკანასკნელი 20-25 წლის მანძილზე. ეს მსოფლიოში აღიარებული სპეციალისტების ჯგუფია და იმედია, მალე მათი დახმარებით, საქართველოს ეყოლება საკუთარი კადრი.



თირკმლის გადანერგვის პროცესი



ღვიძლის გადანერგვის ეტაპი

სიკვდილის „დაბადების“ რუტინულ პროცესებში ბორელიების ანტიგენების სავარაუდო მონაწილეობის შესახებ

8.ხელაძე, 88.ხელაძე, ნ.ბარნაბიშვილი

კრიტიკული მედიცინის ინსტიტუტი, თბილისი, საქართველო.

THE LIKELIHOOD OF BORRELIA ANTIGENS' PARTICIPATION IN ROUTINE PROCESSES OF DEATH „BIRTH“

Z. KHELADZE, ZV. KHELADZE, N. BARNABISHVILI

Critical Care Medicine Institute, Tbilisi, Georgia

რეზიუმე

შესწავლილია ბორელიების საწინააღმდეგო M და G იმუნოგლობულინების შემცველობა კრიტიკულ ავადმყოფთა და ჯანმრთელ ადამიანთა სისხლში. კრიტიკულ პაციენტებში იმუნოგლობულინ M „ფონური“ მაჩვენებლების ფონზე მკვეთრად იყო მომატებული იმუნოგლობულინ G რაოდენობა, ეს უკანასკნელი განსაკუთრებით მაღალი იყო იმ ავადმყოფებში, რომლებიც შემდეგში გარდაიცვალენ. გამოთქმულია ვარაუდი მომაკვდავი ადამიანების სისხლში აღმოჩენილი „სიკვდილის ფაქტორის“ და ბორელიების ანტიგენების შესაძლო იდენტურობის შესახებ, რაც შესაძლოა მიუთითებდეს ბორელიების ანტიგენების სიკვდილის „დაბადების“ რუტინულ პროცესებში მონაწილეობას.

საკვანძო სიტყვები: ბორელიები, ანტიგენი, „სიკვდილის ფაქტორი“, იმუნოგლობულინი, გენი, დნმ.

Summary

We have studied against borrelia immunoglobulin content in critical patients and healthy persons' blood. In critical patients, on the background of critically elevated „background“ indexes, immunoglobulin G was also increased. The last one was especially high and extremely severe in patients of a terminal stage who died soon after. Here are considerations about a probable identity of „death factor“ and borrelia and participation of borrelia in routine process of death birth.

Key words: „death factor“, immunoglobuline, borrelia, antigeni, gene, DNA.

შესავალი

გასული საუკუნის 80-იან წლებში ჩვენს მიერ ორგინალური მეთოდის გამოყენებით, რომელის საფუძველსაც შეადგენდა სპექტროფოტომეტრია, თხევადი ქრომატოგრაფია, იმუნოსორბცია და პოლიაკრილამიდის გელზე წარმოებული ელექტროფორეზი, მკვდარი და მომაკვდავი ავადმყოფების სისხლისგან გამოყოფილი იქნა მანამდე უცნობი ნაერთი (3.Хелაძე, 1985წ). ეს უკანასკნელი იწვევდა იმუნური პასუხის, განსაკუთრებით კი იმუნური მესხიერების შემნახავი T-ლიმფოციტების ფუნქციის სუპრესიას ლიმფოციტთა ერთმიმართულებიან მეორად შერეულ კულტურაში (3.Хелაძე, 1985). ის ასევე აღჭურვილი იყო ციტოტოქსიური ეფექტით, განსაკუთრებით კი ნეიროტოქსიური ეფექტით და ახდენდა დნმ-ის რედუბლიკაციის პროცესის ბლოკს. ამასთან, ის ინტაქტურ თეთრ თავგებში იწვევდა კრუნჩხვებს, აგრეთვე სუნთქვის დამბლას და პირველივე წუთებში კლავდა მათ (Z.Kheladze and other, 1990წ). შემდგომი კვლევებით დადგენილი იყო, რომ ეს ნაერთი წარმოადგენდა 13-14კდ მოლეკულის მასის მქონე პოლიპეპტიდს, რომელიც ენდორფინული ბუნების მატარებელი აღმოჩნდა (Z.Kheladze, 1990). გამოთქმული იყო ვარაუდი, რომ „სიკვდილის ფაქტორად“ მონათლული ამ პოლიპეპტიდის გენები დაბადებისას გადაეცემა ცოცხალ ორგანიზმს და მათი გააქტივება ხდება სიკვდილის გამოწვევი მიზეზების (ტრავმა, მოწამვლა, ინფექცია და სხვა) მეშვეობით უშუალოდ სიკვდილის წინ (Kheladze, Zv.Kheladze, 2012).

ასევე შექმნილი იქნა ამ პოლიპეპტიდის სადიაგნოსტიკო საშუალება და მისი „ფონური“ კონცენტრაციები აღმოჩენილი იქნა ჯანმრთელ ადამიანთა სისხლშიც (3.Хелაძე и др.1998). ამასთან კონსტრუირებული იქნა ამ პოლიპეპტიდის საწინააღმდეგო იმუნოგლობულინი და ანატოქსინი, რომელთა შემწეობით მოხერხდა ხანდაზმული თეთრი თავგების სიცოცხლის მნიშვნელოვანი ვადით გახანგრძლივება (Z.Kheladze, 2005წ). საგულისხმოა, რომ ცოცხალი სამყაროს წარმომადგენელთაგან 13-14კდ მოლეკულის ანტიგენი, სხვა ანტიგენებთან ერთად, გააჩნია ბორელიებს (Y.Ostberg and other, 2002). აქედან გამომდინარე ერთგვარ ინტერესს იწვევს ამ ანტიგენის მატარებელი წარმონაქმნების პათოგენური როლის შესწავლა კრიტიკულ მდგომარეობების, განსაკუთრებით კი კვდომის პროცესების ჩამოყალიბების საქმეში.

მასალა და მეთოდები. შესწავლილია კრიტიკულ მდგომარეობაში მყოფი 52 ავადმყოფი, ქალი იყო 28, კაცი - 24. ავადმყოფთა ასაკი მერყეობდა 18 წლიდან 90 წლამდე. მათ შორის 50 - წლამდე იყო 19 პაციენტი, 70 წლამდე - 26, ხოლო 90 წლამდე 7 ავადმყოფი. კრიტიკული მდგომარეობა მწვავე პნევმონიით იყო გამოწვეული 14 ავადმყოფში, ხოლო 8 პაციენტში ის ასოცირდებოდა იშემიურ ინსულტთან, 9 პაციენტში კი - ჰემორაგიულ ინსულტთან. გულის მწვავე უკმარისობა ჰქონდა 7 ავადმყოფს, მძიმე სეფსისი 5, ღვიძლის უკმარისობა 3 და მოწამვლა 2 ავადმყოფს. ამ ავადმყოფთა უმრავლესობას აღენიშნებოდა თანმხლები დაავადებები ჰიპერტო-

ნული დაავადების, გულის უკმარისობის, შაქრიანი დიაბეტის, ფილტვების ობსტრუქციული დაავადების და სხვა ქრონიკული დაავადებების სახით. ავადმყოფთა მკურნალობა მიმდინარეობდა ხელოვნური სუნთქვის, წყლისა და ელექტროლიტთა ცვლის კორექციის, ენტერალური და პარენტერალური კვების, იმუნომოდულაციის, ანტიბაქტერიული თერაპიის, პლაზმაფერეზის, ძვლის ტვინის ელექტროსტიმულაციის და სხვა ღონისძიებების მეშვეობით (8, ხელაძე 2007). გარდაიცვალა 10,0 (19,2%) ავადმყოფი. საკონტროლო ჯგუფში გამოკვლეული იყო 18 წლიდან 78 წლამდე ასაკის 27 პრაქტიკულად ჯანმრთელი პირი. როგორც ავადმყოფებს, ისე დონორებს ერთეუმა, ცხელება, ართრალგია, ენდოკარდიტი, მენინგოენცეფალიტი ან ლაიმას დაავადებისათვის დამახასიათებელი სხვა კლინიკური ნიშნები ანამნეზში არ აღენიშნებოდათ. ბორელიის საწინააღმდეგო M და G იმუნოგლობულინის განსაზღვრა ხდებოდა ავადმყოფთა და დონორთა პერიფერიული სისხლის შრატში. გამოყენებული იყო Secisui Virotech (გერმანია) იმუნოფერმენტული ტესტ სისტემები, რომლის დროსაც დადებით შედეგად მიჩნეული იყო 10 ერთ/მლ-ზე მეტი სიდიდის მაჩვენებელი ამასთან დადებითი შედეგების დადასტურება ხდებოდა იმუნობლოტის მეთოდითაც, რომელიც წარმოებდა ამავე ფირმის ტესტ სისტემების გამოყენებით.

შედეგები და განსჯა. დონორებში ბორელიების საწინააღმდეგო იმუნოგლობულინ M კონცენტრაცია მერყეობდა 1,9 ერთ/მლ-დან 7,8 ერთ/მლ-მდე დიაპაზონში და შეესაბამებოდა 3,9+0,3 ერთ/მლ-დან. იმუნოგლობულინ M მაჩვენებელი დადებითად არ იყო მიჩნეული არც ერთ დონორში. კრიტიკულ პაციენტებში M იმუნოგლობულინ M კონცენტრაცია მერყეობდა 1,5 ერთ/მლ-დან 7,5 ერთ/მლ-მდე არეალში და შეესაბამებოდა 3,7+0,1 ერთ/მლ. ამ ფონზე დადებით შედეგის არსებობა ასევე არ დადასტურდა არცერთ პაციენტში. პრაქტიკულად ჯანმრთელ პირებში ანტიბორელიური იმუნოგლობულინ G კონცენტრაცია მერყეობდა 2,0 ერთ/მლ-დან 22,0 ერთ/მლ-მდე არეალში და შეესაბამებოდა 8,7+1,0 ერთ/მლ. ეს მაჩვენებლები დადებითად იყო მიჩნეული 7 (36,8%) დონორში, რაც დადასტურებული იყო იმუნობლოტირების მეთოდით. ამ უკანასკნელთა მაჩვენებლები შეესაბამებოდა 17,9+1,0 ერთ/მლ და 10,5 ერთ/მლ-დან 22,0 ერთ/მლ-მდე დიაპაზონში მერყეობდა. კრიტიკულ პაციენტებში ანტიბორელიური იმუნოგლობულინ G კონცენტრაცია წარმოდგენილი იყო 59,2+4,6 ერთ/მლ და მერყეობდა 2,1 ერთ/მლ-დან 170 ერთ/მლ-მდე დიაპაზონში. დადებითი მაჩვენებლები რეგისტრირებული იყო 28 (53,8%) პაციენტში, რაც დადასტურებული იყო იმუნობლოტირების მეთოდით. ამ უკანასკნელებში იმუნოგლობულინ G კონცენტრაციამ შეადგინა 87,6+12,7 ერთ/მლ და 12 ერთ/მლ-დან 170 ერთ/მლ-მდე დიაპაზონში მერყეობდა. საგულისხმოა, რომ იმუნოგლობულინ G ამ მაღალი კონცენტრაციების მატარებელი აღმოჩნდა ყველაზე მძიმე, ტერმინალურ მდგომარეობაში მყოფი პაციენტები, მათ შორის იყო ყველა ის 7 პაციენტი, რომელიც შემდეგში გარდაიცვალა. საერთოდ კი იმუნოგლობულინ G კონცენტრაცია კრიტიკულ პაციენტებში 6,8-ჯერ მეტი იყო დონორებში გამოვლენილ რაოდენობასთან შედარებით და ეს განსხვავება სტატისტიკურად სარწმუნო იყო ($P < 0,001$). საგულისხმოა, რომ იმუნოგლობულინ G კონცენტრაცია დადებითი მო-

ნაცემების მქონე კრიტიკულ ავადმყოფთა შორის 4,9-ჯერ მაღალი იყო დადებითი მონაცემების მქონე დონორებთან შედარებით და ეს განსხვავებაც სტატისტიკურად სარწმუნო იყო ($P < 0,001$). იმის გამო, რომ იმუნოგლობულინ M კონცენტრაცია არცერთ გამოკვლეულ პირში არ აღემატებოდა „ფონურ“ მაჩვენებლებს და ყოველთვის უარყოფითი იყო, შესაძლოა ვივარაუდოთ, რომ ბორელიოზის მწვავე ფორმა არ აღენიშნებოდა არცერთ გამოკვლეულ პირს. მათ შორის არც ავადმყოფებსა და არც დონორებს. მით უმეტეს, რომ ამ შემთხვევებში ბორელიოზის მწვავე ფორმის არსებობას არც ანამნეზური და არც კლინიკური მონაცემები არ მიუთითებდნენ. რაც შეეხება იმ დონორებსა და ავადმყოფებს, რომელთაც აღენიშნებოდათ იმუნოგლობულინ G მაღალი კონცენტრაციები, შესაძლოა ვივარაუდოთ, რომ მათ მართლაც ჰქონდათ თავიანთი ცხოვრების სხვადასხვა ეტაპზე ბორელიებთან კონტაქტი, თუმცა ისიც შესაძლებელია, რომ ბორელიების ანტიგენებს, განსაკუთრებით კი მისი 13-14 კდ მლეკულის მასის მქონე პოლიპეპტიდური ბუნების ანტიგენს, შესაძლოა ჰქონდეს ერთგვარი მსგავსება იმავე მოლეკულის მასის და ასევე პოლიპეპტიდური ბუნების მქონე „სიკვდილის ფაქტორის“ ანტიგენურ სტრუქტურასთან და კვლევის დროს მიღებული შედეგებიც ამ ფაქტით იყოს გამოწვეული. მით უმეტეს, რომ ბორელიების 13-14 კდ მოლეკულის მასის მქონე ანტიგენი, მოლეკულური მასისა და პოლიპეპტიდური შენების მსგავსების გარდა, „სიკვდილის ფაქტორის“ დარად იმუნოკომპეტენტურ უჯრედთა ფუნქციასაც თრგუნავს და ციტოტოქსიური ეფექტითაც არის აღჭურვილი. ასევე ცნობილია, რომ ბორელიების გადამტანი ტკიპების საცხოვრებელ გარემოს ტყის მასივები და წყალსატევები წარმოადგენენ, რომელთა არეალშიც მიმდინარეობდა ადამიანთა პოპულაციის ევოლუცია. ეს კი ობტიმალურ პირობებს ქმნიდა ბორელიების, მათი გადამტანი ტკიპების და ადამიანთა თაობების მრავალსაუკუნოვანი თანაცხოვრებისათვის. ასევე საგულისხმოა, რომ ბორელიებს ანტიგენთა რთული სისტემა აქვს და მათ შეუძლიათ ამ ანტიგენთა სურათის შეცვლა, მათი ანტიგენური სურათის დეტერმინირებას კი ახდენენ გენები, რომლებიც ბორელიების ორგანიზმში, მიკრობთა უმეტესობისგან განსხვავებით, ექსტრაქრომოსომულადაც არიან წარმოდგენილი პლაზმიდების სახით. ეს პლაზმიდები კი საკვებ ნიადაგზე მრავალჯერადი კულტივირებისას ან ადამიანის ორგანიზმში ხანგრძლივი პერსისტირებისას ელიმინაციას განიცდიან. ასევე ბორელიებს აქვს ენდოტოქსინი, რომლის გამოთავისუფლება ხდება მისი უჯრედის სტრუქტურის დაზიანებისას. ამასთან ბორელიებს აქვს ცისტების წარმოქმნის უნარი და მათ წლების განმავლობაში შეუძლიათ პერსისტირება ორგანიზმში. ასევე ბორელიებს არა აქვთ ატფ და სუნთქვით ჯაჭვში მონაწილე სხვა კომპონენტების წარმოქმელი გენები, ისევე როგორც ამინომჟავების, აგრეთვე სიცოცხლისათვის აუცილებელი ზოგიერთი სხვა კომპონენტის წარმოქმნისათვის საჭირო გენები და ისინი ამისათვის მასპინძლის ორგანიზმთან საჭიროებენ კოპერირებას (Y. Ostberg and other 2002). აქედან გამომდინარე სავსებით შესაძლებელია ვივარაუდოთ, რომ ხანგრძლივი თანაცხოვრების პირობებში მოხდა ბორელიების ანტიგენების, მათ შორის 13-14 კდ მოლეკულის მასის მქონე ანტიგენის განმსაზღვრელი გენების ინკო-

რპორაცია ადამიანის გენომში და მისი მემკვიდრეობაში გადაცემა. ამის გამო ადამიანთა ჯანმრთელ პოპულაციის ნაწილში ბორელიების საწინააღმდეგო G ანტისხეულების არსებობა შესაძლოა წარმოადგენდეს ორგანიზმის საპასუხო რეაქციას „სიკვდილის ფაქტორის“ იმ „ფონური“ კონცენტრაციების მიმართ, რომელიც ასევე რეგულირდება ადამიანთა ჯანმრთელი პოპულაციის ნაწილში. ამასთან, არ არის გამორიცხული, რომ ევოლუციის პროცესში ორგანიზმის გენეტიკურ აპარატში ინკორპორირებული ბორელიების 13-14კდ მოლეკულის მასის მქონე ანტიგენის შესაბამისი გენები „სიკვდილის ფაქტორის“ სახით გადაეცემოდეს შთამომავლობას და მონაწილეობას ღებულობდეს „სიკვდილის დაბადებაში“. უფრო მეტიც, შესაძლებელია, რომ ადამიანის გენომში მსგავსი მექანიზმით ინკორპორირებული იყოს სხვა პათოგენური ბაქტერიებისა და ვირუსების ვირულენტური ეფექტის მქონე ანტიგენების მადეტერმინირებელი გენებიც, რომლებიც

ასევე გადაეცემიან შთამომავლობას და მონაწილეობას ღებულობენ მემკვიდრე ინდივიდთა სიცოცხლის შეწყვეტის რუტინაში თუ მათ ორგანიზმში სხვადასხვა სახის დავადებების ჩამოყალიბებაში (Z.Kheladze and other,2016). ეს მით უფრო სავარაუდოა, თუ გავითვალისწინებთ, რომ ცილის სინთეზის განმსაზღვრელი კოდი დნმ-ის მოლეკულის მხოლოდ მცირე ნაწილს მოიცავს და დნმ-ის უმეტესი უბნების დანიშნულება კი დღემდე საბოლოოდ დადგენილი არ არის (ზ.ხელაძე,ზ.ხელაძე 2014.).

Conclusion. კრიტიკულ ავადმყოფთა სისხლში აღმოჩენილია ბორელიების საწინააღმდეგო იმუნოგლობულინ G, რაც სხვა ფაქტორებთან ერთად შესაძლოა გამოწვეული იყოს ბორელიების 13-14კდ მოლეკულის მასის მქონე ანტიგენის და მომავლადავი ადამიანების სისხლში აღმოჩენილი იმავე მოლეკულის მასის მქონე „სიკვდილის ფაქტორის“ ანტიგენური სტრუქტურების მსგავსებით.

ლიტერატურა:

References:

3. Хеладзе „Способ получения эндотоксина больных, находящихся в терминальном состоянии „.“ Изобретение №1193851”, 1985,1-16
3. Хеладзе „Циркулирующий в крови фактор, способный угнетать иммунный ответ при терминальных состояниях организма“, „Анестезиология и реаниматология“, 1985,6, 41-46
- Z.Kheladze,G.V.Gurgenidze,G.G.Gurgenidze r- „Critical conditions and neurotropic immunosuppressive factor” Ist. International congress ISNIM”, Italy, Florence 1990,493-493.
- Z.Kheladze-„Alternative methods of diagnosis, prevention and treatment of Critical Care”, World Conference on Health Emergencies in Technological Disasters , Rome 1992, 58 -59.
- 3.Хеладзе, Н Сидамонидзе, М.Себискверадзе –„Определение полипептида с молекулярной массой 14 КД в плазме крови в критическом состоянии в клинике и в эксперименте”. „Georgian Medical News”, Tbilisi, 1998,6, 34 –36
- Y.Ostberg,M.Pinne,R,Benz,P.Rosa,S.Bergstrom „Elimination of Channel-Forming Activity by Insertional Inactivation of the p13Gene in Borrelia burgdorferi”, J Bacteriol. 2002, Dec; 184 (24): 6811-6819
- Z.Kheladze.-„The alternative way of life Prolongation”, „Critical Care & Catastrophe Medicine”, Tbilisi ,2005,1, 22-38 .
- ზ.ხელაძე - „კრიტიკულ მდგომარეობათა მედიცინა”. (სახელმძღვანელო ექიმებისა და სტუდენტებისათვის) . თბილისი,2007.-718გვ.
- Kheladze, Zv.Kheladze - „Death, that is pleasant and is not one, but develops as much as life and is necessary for universe existence”, „Critical Care & Catastrophe Medicine” Tbilisi, 2012,1, 22-38
- ზ.ხელაძე,ზ.ხელაძე -„ახალი ამბები სამყაროსათვის”, თბილისი,2014,-165გვ.
- Z. kheladze, Zv. Kheladze, N. Barnabishvili - „Participation of borealis antigens in a routine of death birds” „Critical Care & Catastrophe ”, Tbilisi,2016,19-20,53-59.

სამედიცინო კორპორაციების, სადაზღვეო კომპანიების, სამედიცინო დაწესებულებების და ცენტრების ხელმძღვანელების საყურადღებოდ

ჟურნალი "საქართველოს ქირურგიის მაცნე" მიიღებს სარეკლამო შეკვეთებს თქვენს ქირურგიულ სამსახურებში არსებული ნოვაციების შესახებ, დიაგნოსტიკისა და ოპერაციული მკურნალობის ახალი მეთოდებისა და ამ მიზნით ახალი ტექნოლოგიების და უახლესი სამედიცინო აპარატურის გამოყენების თაობაზე.

ფარმაცევტული კომპანიების ხელმძღვანელების საყურადღებოდ

ჟურნალი "საქართველოს ქირურგიის მაცნე" მიიღებს ქირურგიის ყველა სპეციალობაში გამოყენებული სამკურნალო წამლო საშუალებების, ანემთეზიოლოგიაში და რეანიმატოლოგიაში გამოყენებული პრეპარატების, საინფუზიო საშუალებების და სხვა რეკლამის შეკვეთებს, ასევე გამოაქვეყნებს უკვე აპრობირებული წამალსაშუალებების გამოყენებაზე ავტორიტეტული სპეციალისტის დასკვნებს და სხვა.

სამედიცინო ხელსაწყოების და აპარატურის მწარმოებელი და იმპორტიორი კომპანიების ხელმძღვანელთა საყურადღებოდ

ჟურნალი "საქართველოს ქირურგიის მაცნე" გამოაქვეყნებს თქვენს, სარეკლამო მასალებს, ქირურგიის ყველა სპეციალობაში: ანესთეზიოლოგიაში, რეანიმატოლოგიაში, გულისა და სისხლძარღვთა ქირურგიაში, უროლოგიაში, ტრამვატოლოგია - ორთოპედიაში, თვალის სნეულებებში, ოტორინოლარინგოლოგიაში და სხვა სპეციალობაში გამოყენებულ და თქვენს მიერ მოწოდებულ ახალ აპარატურაზე.

საკონტაქტო ინფორმაცია:

ჟურნალის პასუხისმგებელი
რედაქტორი:
დავით ჯიქია
dj.davitjikia@gmail.com 599-14-18-13.

რედოკოლეგიის წევრი და
პასუხისმგებელი მდივანი:
ლაშა სილოგავა
lasha-silogava@mail.ru 599-10-50-31

არის თუ არა წარუმატებელი რეანიმაცია უშედეგო?

გ. ჩხაიძე, ნ. ხოდელი, დ. კორძაია, ჯ. ფარცახაშვილი, თ. ფილიშვილი

ივ.ჯავახიშვილის თბილისის სახელმწიფო უნივერსიტეტი, ალ.ნათიშვილის მორფოლოგიის ინსტიტუტი

IS THE INEFFECTIVE RESUSCITATION REALLY FRUITLESS?

Z. CHKHAIDZE, N. KHODELI, D. KORDZAIA, J. PARTSAKHASHVILI, O. PILISHVILI

Iv.Javakhishvili Tbilisi State University, Al.Natishvili Institute of Morphology

რეზიუმე

კლინიკაში თუ მის ფარგლებს გარეთ გულის უეცარი გაჩერების დროს გადაუდებელი სამედიცინო დახმარების არსენალში სისხლმიმოქცევის აღდგენის საყოველთაოდ აღიარებულ მეთოდებს შორის დღეს ყველაზე ეფექტურად მიჩნეულია ექსტრაკორპორული გულ-ფილტვის რეანიმაცია. იგი გული-სხმობს პაციენტის მაგისტრალური სისხლძარღვების კანულირებას, მათი მეშვეობით პაციენტის გულ-სისხლძარღვთა სისტემასთან ექსტრაკორპორული საპერფუზიო სისტემის მიერთებას და გულ-ფილტვის შემოვლით ხელოვნურად ოქსიგენირებული სისხლის აორტასა თუ რომელიმე მის მაგისტრალურ ტოტში წნევით მიწოდებას. ლიტერატურული მონაცემებით ამგვარი რეანიმაციის დადებითი შედეგები 60%-ს აღწევს. ამ სტატისტიკის გასაუმჯობესებლად მუშაობა მიმართულია როგორც რეანიმაციის ტექნიკური უზრუნველყოფისაკენ, ასევე მეთოდოლოგიური დახვეწისაკენ. რაც შეეხება პაციენტებს, რომელთა ორგანიზმში ჩატარებული რეანიმაციული ღონისძიებების შედეგად სმონტანური სისხლმიმოქცევის აღდგენა ვერ ხერხდება, მათი ბედი უნდა წყდებოდეს ექიმთა კონსილიუმის, იურისტების და ნათესავების მონაწილეობით. ამ შემთხვევებში წყდება საკითხები ტვინის შენარჩუნებული ფუნქციის დროს გულის დამხმარე ხელსაწყოების იმპლანტირების შესახებ, ხოლო ტვინმკვდარ პაციენტებში მათი სხეულის ორგანოების დონორად გამოყენების თაობაზე, რაც გარკვეულ დროს მოითხოვს. ამ გადაწყვეტილებების მიღებაში პაციენტს უნდა უგარკვევად აღექვას სისტემური სისხლმიმოქცევა ხელოვნური საპერფუზიო აპარატის გამოყენებით. ამრიგად უშედეგო რეანიმაციის დროსაც შესაძლებელია ადამიანის სიცოცხლისთვის გარკვეული სარგებლის მიღება.

საკვანძო სიტყვები: ექსტრაკორპორული სისხლმიმოქცევა, რეანიმაცია, ორგანოთა კონსერვაცია

Summary

The method of extracorporeal membrane oxygenation (ECMO), as a method of treatment for serious cardio-pulmonary patients is a method of temporary substitution of the heart and lungs function in case of the patients with severe combined heart-lung, or isolated cardiac or pulmonary diseases. The similar method, implemented by the portable, transportable devices, is also used for the treatment of acute cardiogenic shock and circulatory arrest in clinics or in out-of-hospital conditions. The authors developed the perfusion system based on the new double chamber pump of own design, in order to ensure more complete and effective circulatory support and create the most optimal perfusion conditions for the rehabilitation of the weakened myocardium. The article considers the theoretical issues of the advantages and disadvantages of roller and centrifugal pumps, used in the clinics at present as well as advantages and disadvantages of the various methods of pulsation in case of big-volume perfusions. The developed prototype of the two-chamber pump is passing through stand testing and is tried out in the experiments on animals.

Key-words: extracorporeal circulation, resuscitation, organ preservation

თანამედროვე მედიცინა იმყოფება განვითარების იმ სტადიაზე, როდესაც სასიცოცხლო მნიშვნელობის ორგანოთა ფუნქციის კრიტიკული მოშლის დროს შესაძლებელია მათი ხელოვნური ანალოგებით ჩანაცვლება.

ამ მეთოდის კლინიკური გამოყენების 20 წლიანმა პრაქტიკამ რეალურ უპირატესობებთან და დადებით ეფექტებთან ერთად თანდათან გამოკვეთა მისი ნაკლებობები (4, 11, 12, 20). განხილვის საგანი გახდა პროცედურის ის უარყოფითი მხარეები, რომლებიც მნიშვნელოვან გართულებებს იწვევს და ჰომეოსტაზის მუდმივ, რთულ მონიტორინგსა და ინტენსიურ ფარმაკოთერაპიას ითხოვს. პრობლემის სირთულეს აღრმავებს ენდოკრინული ორგანოების, ღვიძლისა და თირკმლების ფუნქციის დარღვევები, სისხლის ფორმიანი ელემენტების ტრავმა და სხვ. ჩატარებული კვლევების შედეგად დადგინდა, რომ ამ გართულებების ერთ-ერთ მთავარ მიზეზს არაფიზიოლოგიური, სისხლის არამოპულსირე ნაკადი წარმოადგენს, რომელსაც ტრადიციული ხელოვნური სისხლმიმოქცევის აპარატის (ხსა) მთავარი გორგოლაჭოვანი (ან ცენტრიფუგული) ტუმბო

ქმნის (7, 9, 22, 25). ამ ტუმბოების კონსტრუქციული თავისებურებები ისეთ ჰემოდინამიკურ მახასიათებლებს უზრუნველყოფს, რომლებიც არ ეფუძნება გულისა და მაგისტრალური სისხლძარღვების ფუნქციონირების ძირითად ფიზიოლოგიურ პრინციპებს, ისევე, როგორც, არ პასუხობს ქსოვილოვანი, მიკროცირკულატორული სისხლმიმოქცევისათვის დამახასიათებელ აუცილებელ ნატიფ მოთხოვნებს. ისინი სისხლს ბიოლოგიური ობიექტის არტერიულ სისტემაში ხისტად გადატუმბავენ.

აორტაში, ამ ტუმბოების მიერ შექმნილი წნევის მრუდი მკვეთრად განსხვავდება ნატიური გულის მუშაობით შექმნილი მრუდისგან, რადგანაც ტუმბოდან გამოტყორცნილი სისხლნაკადი ლამინარული (არამოპულსირე) ხასიათისაა. ავტორთა უმეტესობა თვლის, რომ არაბუნებრივი სისხლნაკადი მაგისტრალურ და ორგანოების არტერიებში მკვეთრად არღვევს სისხლძარღვთა ბარორეცეპტორების ფუნქციონირებას, ცვლის სისხლძარღვთა ტონუსს. ეს კი, საბოლოო ჯამში, სისხლმიმოქცევის ცენტრალიზაციის, სასიცოცხლო მნიშვნელობის ორგანოებში სისხლის ცირკულაციის შემცირების, პერიფერი-

ული ქსოვილების ჟანგბადოვანი „შიმშილის“, მეტაბოლიტების დაგროვების, მუავა-ტუტოვანი წონასწორობის დარღვევის და ჰომეოსტაზის სხვა მნიშვნელოვანი პათოლოგიური ცვლილებების მიზეზი ხდება (1–3, 8, 34).

მიუხედავად ამისა, დღეს, გულის გაჩერებისა და ნატიური სისხლმიმოქცევის შეწყვეტის შემთხვევებში ხელოვნური სისხლმიმოქცევის აპარატით ჩატარებული ორგანიზმის ექსტრაკორპორული რეანიმაცია ყველაზე ეფექტურ მეთოდად არის მიჩნეული (5, 10, 32, 36).

ექსტრაკორპორული რეანიმაციისთვის ხელოვნური საპერფუზიო ნაკადის შერჩევა

ექსტრაკორპორული პერფუზიის უპირატესობანი სტანდარტულ, ტრადიციულ მეთოდებთან შედარებით ოქსიგენირებული სისხლით ორგანიზმში დარღვეული ან შეწყვეტილი სისხლმიმოქცევის იძულებით აღდგენას ეფუძნება. ეს ეფექტები საყოველთაოდ ცნობილია (6, 13–16, 30). მაგრამ გულის ელექტროაქტივობისა და მიოკარდიუმის კუმშვადობის აღდგენის შემდეგ ძნელია ექსტრემალურ პირობებში ამ ფუნქციების სიმყარისა და სამედოობის განსაზღვრა ხანგრძლივი პოსტპერფუზიული პერიოდისათვის. ამ დროს მწვავედ დგას დამიანებული, დასუსტებული გულის რეაბილიტაციის საკითხი. თუ გავითვალისწინებთ იმას, რომ გაჩერებული გულის პირობებში საპერფუზიო სისტემა მუშაობს გულისა და ფილტვების შემოვლის კონტურით, იღებს რა სისხლს მარჯვენა წინაგულიდან, ახორციელებს ხელოვნურ აირცვლას და ოქსიგენირებულ სისხლს წნეხავს აორტის განტოტების რომელიმე მისაწვდომ მაგისტრალში, მაშინ ამას გულ-ფილტვის სრული შემოვლა ანუ სრული ხელოვნური სისხლმიმოქცევა ეწოდება (ნახ. 1). მისი მიზანია პირველ რიგში სათანადო ხარისხის სისხლის მიწოდება თავის ტვინისთვის და აგრეთვე სათანადო კორონარული სისხლმიმოქცევის უზრუნველყოფა.

აორტაში სისხლის ხელოვნური ნაკადის ხასიათს იმდენი მნიშვნელობა არა აქვს, რამდენიც სისხლის მო-



ნახ. 1. ექსტრაკორპორული რეანიმაცია ექსტრემალურ პირობებში

ცულობას, რომელიც ორგანოთა მოთხოვნილების საპირისპიროდ მინიმუმს უნდა აკმაყოფილებდეს. გულის მუშაობის აღდგენის შემდეგ ამ ფუნქციას უკვე თვით გული ითავსებს, ხოლო ხელოვნური საპერფუზიო სისტემა, ამ შემთხვევაში, უნდა ფუნქციონირებდეს როგორც დამხმარე სისხლმიმოქცევის ხელსაწყო. მისი მიზანი იცვლება, რადგან გული თავის თავზე იღებს გადასაწეხი სისხლის მოცულობის რაღაც პროცენტს, დანარჩენის გადატვირთვას ხელოვნური სისტემა უნდა ასრულებდეს. მაგრამ, ციკლურად მომუშავე გულის მარცხენა პარკუჭს სისტოლის დროს აორტაში წინააღმდეგობა არ უნდა შეხვდეს. ამიტომ, ნატიური გულის მუშაობის ყოველი ციკლის დროს სისხლის ის უღუფა, რომელსაც

ხელოვნური სისტემა გადატვირთვას აორტაში გულის მუშაობასთან სინქრონულად, პარკუჭების დიასტოლის დროს, დახურული აორტული სარქველების პირობებში უნდა მიეწოდებოდეს.

აღწერილი ეფექტები საყოველთაოდაა ცნობილი (26, 28, 29). მაგრამ არც ერთ სისტემას, რომელიც დღეს გამოიყენება ექსტრაკორპორული გულ-ფილტვის რეანიმაციისთვის არ გააჩნია მიოკარდიუმის სრული განტვირთვის უნარი, რადგან მათში გამოყენებული გორგოლატოვანი ან ცენტრიფუგული ტუმბოები მუშაობს უწყვეტი არაპულსური ნაკადით და ამიტომ გულის მხოლოდ ნაწილობრივ განტვირთვას უზრუნველყოფს. გულის სრული, ეფექტური განტვირთვის მიღწევა შესაძლებელია მხოლოდ მკაფიო კონტრპულსაციით (17, 21, 31, 35).

ასეთი პერფუზია ხორციელდება სხვადასხვა კონსტრუქციის მოპულსირე ნაკადის მქონე ხელოვნური ტუმბოებით, რომელთა შორის ავტოროთა უმრავლესობა უპირატესობას გულის ხელოვნურ პარკუჭს (გბპ) ანიჭებს (18, 19, 33). მაგრამ, აღსანიშნავია ის ფაქტიც, რომ გბპ შეიცავს შიგნითა სარქველებს, რომლებიც ხშირად თრომბოზირდებიან და ემბოლიების მიზეზი ხდება. ასევე, იგი საკმაოდ ძვირადღირებული და სამართავად რთული ტუმბოა.

სწორედ იმის გამო, რომ ამ აპარატებს და გამოყენებულ მეთოდებს ჯერ კიდევ გააჩნია გარკვეული ნაკლოვანებები, საპერფუზიო აპარატის ოპტიმალური კონსტრუქციის და რეანიმაციის ტექტიკისა და სტრატეგიის დახვეწა კვლავაც გრძელდება.

ტექტიკა უშედეგო რეანიმაციის შემთხვევებში

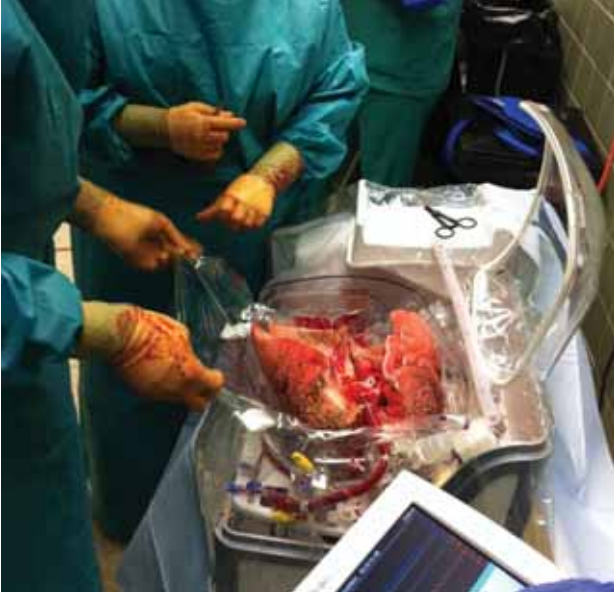სამწუხაროდ, გადაუდებელი სამედიცინო დახმარების, კერძოდ, რეანიმაციის მეთოდები მაღალი ლეტალობის მაჩვენებლებით გამოირჩევა. განსაკუთრებით ეს ითქმის შორ მანძილებზე გამოძახების ან დაგვიანებულ შემხვევებზე, როდესაც დღეისათვის ყველაზე მოწინავე რეანიმაციული ღონისძიებებიც კი უძლური ხდება. სხვადასხვა ლიტერატურული მონაცემებით, პაციენტების 40 - 60%-ში გულის მუშაობის სტაბილური აღდგენა ვერ ხერხდება (4–7, 23, 24, 27, 31). ეს პაციენტები „გულგაჩერებული დონორების“ მასტრახტის კლასიფიკაციით არაკონტროლირებადი დონორების მეორე ჯგუფს შეადგენენ. ამ პაციენტების ბედი უნდა წყდებოდეს ექიმთა კონსილიუმის, იურისტების და ნათესავების მონაწილეობით. გადასაწყვეტი საკითხები კი უნდა იყოს:

- ტვინის შენარჩუნებული ფუნქციის დროს გულის დამხმარე ხელსაწყოების იმპლანტირების შესახებ;
- ტვინმკვდარ პაციენტებში მათი სხეულის ორგანოების დონორად გამოყენების თაობაზე.

რადგან აღნიშნული პროცედურები გარკვეულ დროს მოითხოვს ამ გადაწყვეტილებების მიღებამდე პაციენტს უნდა უგრძელდებოდეს ადექვატური სისტემური სისხლმიმოქცევა ხელოვნური საპერფუზიო აპარატის გამოყენებით.

პერფუზიული კონსერვაციის უპირატესობანი

დონორული ორგანოების რაოდენობის გაზრდის თვალსაზრისით, ბოლო წლებში, გარკვეულ პროგრესს წარმოადგენს ე.წ. ტვინით მკვდარი (ტმ) და გულით მკვდარი (გმ) დონორების გამოყენება ერთდროულად რამოდენიმე სასურველი ორგანოს მისაღებად. მაგრამ, დღეისათვის იურიდიული, სარწმუნოებრივი, ეთიკური და სხვა ბარიერების არსებობის გამო, ტრანსპლანტაციის დეფიციტი კვლავ აქტუალურ საკითხად რჩება.



ნახ. 2. გულ-ფილტვის პრეპარატის პერფუზიული კონსერვაცია ნატიური სისხლით

გარდა ამისა, ასეთი დონორების არსებობის შემთხვევაშიც კი, ორგანოების ამა თუ იმ რეციპიენტისათვის ვარგისიანობას წაყენებული აქვს საკმაოდ მკაცრი, ნატიფი მოთხოვნები (გენეტიკური, იმუნოლოგიური, ჯგუფობრივი თავსებადობის და სხვ.). გარდა ამ მოთხოვნებისა, უმნიშვნელოვანეს ასპექტს წარმოადგენს გადანერგვამდე ორგანოს შენახვა (კონსერვაცია). ტრანსპლანტანტის ვარგისიანობას მნიშვნელოვანწილად განსაზღვრავს მასში, კონსერვაციის მეთოდიდან გამომდინარე, სხვადასხვა ხანგრძლივობით სისხლმიმოქცევის შეწყვეტის შემდეგ მიმდინარე ცივი ან თბილი იშემიური და/ან რეპერფუზიული დაზიანებების ხარისხი. ის ფაქტი, რომ დღეისათვის ორგანოთა კონსერვაციის მრავალი მეთოდი არსებობს და ამ მიმართულებით კვლევები კვლავ აქტიურად გრძელდება, ადასტურებს, რომ ჯერ-ჯერობით, ვერც ერთი მათგანი ვერ უზრუნველყოფს ტრანსპლანტანტის სრულყოფილ შენახვას.

უკანასკნელი წლების განმავლობაში სპეციალისტთა ყურადღებას კონსერვაციის პერფუზიული მეთოდების დამამხრებელი შედეგები იპყრობს (ნახ. 2). დღეისათვის ასეთ სტანდარტულ მეთოდს იზოლირებული, ან in situ ორგანოს ჰიპო- ან ნორმოთერმული პერფუზია წარმოადგენს (5, 19, 20, 34, 36). ამ დროს, გათვალისწინებულია როგორც სხვადასხვა ორგანოებისთვის ინ-

დივიდუალურად შერჩეული ჰიპოთერმული ან ნორმოთერმული საპერფუზიო სითხეები (ნატიური სისხლი, ევროკოლინიზი და სხვ.), ისე პერფუზიის ხანგრძლივობა და ნაკადების სხვადასხვა პარამეტრები. ამასთან, უკანასკნელი ათწლეულის ექსპერიმენტული კვლევები ერთაზროვნად მიუთითებს ნორმოთერმული პერფუზიის უპირატესობებზე ჰიპოთერმულთან შედარებით, რაც ტრანსპლანტანტების როგორც მორფოლოგიური, ისე ფუნქციური შეფასებებით დასტურდება (11, 18, 25, 33, 34). კონსერვაციის სტანდარტული მეთოდები, რომლებიც დღეს გამოიყენება კლინიკაში, ლიმიტირებული დროის გამო ღრმა და სანდო მორფოლოგიური კვლევის საშუალებას არ იძლევა. მითუმეტეს, შეუძლებელია ჰიპოთერმიისა და ანაბიოზის პირობებში მყოფი ორგანოს ფუნქციური შეფასება. საპირისპიროდ, ორგანოთა in situ ნორმოთერმული პერფუზიული კონსერვაციის პირველი ექსპერიმენტული კვლევები დამამხრებელია. აღნიშნავენ, რომ ფიზიოლოგიურთან მიახლოებულ პირობებში მყოფი, ნატიური სისხლით პერფუზირებული ორგანოების მიკრომორფოლოგიური სტრუქტურა შენარჩუნებულია, ხოლო ფუნქცია, ხშირ შემთხვევაში, მონიტორინგს ექვემდებარება. ეს კი მომავალი ტრანსპლანტანტის ფუნქციური შეფასების საშუალებას იძლევა.

დასკვნა

ყოველივე ზემოაღნიშნულიდან გამომდინარე, ორგანოთა კონსერვაციის საკითხი ტრანსპლანტოლოგთა განსაკუთრებულ ყურადღებას იპყრობს და ამ ფონზე მეტად პერსპექტიულად ჩანს კონცეფცია, რომლის მიხედვითაც პაციენტებს, რომლებსაც რეანიმაციის მიზნით სავლელ პირობებში ჩაუტარდათ ექსტრაკორპორული კარდიო-პულმონალური რეანიმაცია და დადებითი შედეგი ვერ იქნა მიღწეული (გულის მუშაობა არ აღსდგა), მაინც უნდა გაუგრძელდეს პერფუზია შემდეგი მიზეზებით:

- პაციენტის ტრანსპორტირება სტაციონარში და სპეციალისტთა კონსილიუმის მიერ თავის ტვინის შენარჩუნებული ფუნქციის დადგენა, ნათესავებისა და იურიდიული სამსახურების ინფორმირება;
- თავის ტვინის ფუნქციის შენარჩუნების შემთხვევაში გულის (ან მისი ხელოვნური ანალოგის) გადანერგვის საკითხის გადაწყვეტა;
- თავის ტვინის სიკვდილის დადგენის შემთხვევაში ნათესავებთან და იურისტთან ერთად პაციენტის დონორად გამოყენების საკითხის გადაწყვეტა.

ლიტერატურა:

References:

1. Anastasiadis K, Westaby S, Antonitsis P, Argiriadou H, Karapanagiotidis G, Pigott D, Papakonstantinou C. Minimal Extracorporeal Circulation Circuit Standby for „Off-Pump“ Left Ventricular Assist Device Implantation. *Artificial Organs*. 2010;34(12):1156-1158.
2. Arlt M, Philipp A, Voelkel S, Rupperecht L, Mueller T, Hilker M, Graf BM, Schmid C. Extracorporeal membrane oxygenation in severe trauma patients with bleeding shock. *Resuscitation*. 2010;81(7):804-809.
3. Arnaoutoglou H, Petrou A, Tefa L, Drossos G, Matsagas M, Papadopoulos G. Successful cardiac and cerebral resuscitation with extracorporeal circulation and mild hypothermia. *Minerva Anesthesiol*. 2006;72(9):763-6.
4. Cave DM, Gazmuri RJ, Otto CW, Nadkarni VM, Cheng A, Brooks S, Daya M, Sutton RM, Branson R, Hazinski MF. 2010 American Heart Association Guidelines for Cardiopulmonary Resuscitation and Emergency Cardiovascular Care Science. *Circulation*. 2010;122:720-728.
5. Chen YS, Lin JW, Yu HY, Ko WJ, Jerng JS, Chang WT. Cardiopulmonary resuscitation with assisted extracorporeal life-support versus conventional cardiopulmonary resuscitation in adults with in-hospital cardiac arrest: an observational study and propensity analysis. *The Lancet*. 2008;372(9638):554-561.

6. Chkhaidze Z., Khodeli N. New portable heart-lung bypass machine for cardiac cardiopulmonary resuscitation in the field condition (development of device). „Life and social programs of biological organisms’ existence quality development”. Materials digest of the 85th International Research and Practice Conference (London). 2014. p.41-44. <http://gisap.eu/ru/node/52455>
7. Chkhaidze Z., Khodeli N., Partsakhashvili D., Sologashvili T., Pilishvili O. Open Heart Operations Under the Conditions of Auto-Oxygenation (Experimental Study). The Heart Surgery Forum. 2008. Vol.11. supp. 2. p. S1-S175.
8. Chkhaidze Z., Khodeli N., Pilishvili O., Partsakhashvili D., Jangavadze M., Kordzaia D. New Model of Venovenous Bypass for Management of Anhepatic Phase in Experimental Study on Dogs. Transplantation Proceedings. 2013. 45, 1734–1738.
9. Cobb LA, Eliastam M, Kerber RE, Melker R, Moss AJ. Report of the American Heart Association Task Force on the Future of Cardiopulmonary Resuscitation. *Circulation*. 1992;85:2346–2355.
10. Dembitsky WP, Moreno-Cabral RJ, Adamsn RM, Daily PO. Emergency resuscitation using portable extracorporeal membrane oxygenation. *The Annals of Thoracic Surgery*. 1993;55(1):304–309.
11. Farrar DJ. The thoratec ventricular assist device: a paracorporeal pump for treating acute and chronic heart failure. *Semin Thorac Cardiovasc Surg*. 2000;12(3):243–50.
12. Foerster K, D’Inka M, Beyersdorf F, Benk , Nguyen-Thanh T, Mader I, Fritsch B, Ihling C, Mueller K, Heilmann C, Trummer G. Prolonged cardiac arrest and resuscitation by extracorporeal life support: favourable outcome without preceding anticoagulation in an experimental setting *Perfusion* 2013;28(6):520–528.
13. Gazmuri RJ, Weil MH, von Planta M, Gazmuri RR, Shah DM, Rackow EC. Cardiac resuscitation by extracorporeal circulation after failure of conventional CPR. *J Lab Clin Med*. 1991;118(1):65–73.
14. Gazmuri RJ, Weil MH, Terwilliger K, Shah DM, Duggal C, Tang W. Extracorporeal circulation as an alternative to open-chest cardiac compression for cardiac resuscitation. *Chest*. 1992;102(6):1846–52.
15. Haneya A, Philipp A, Puehler T, Camboni D, Hilker M, Hirt SW, Schmid C. Successful use of a percutaneous miniaturized extracorporeal life support system as a bridge and assistance to left ventricular assist device implantation in a patient with severe refractory cardiogenic shock *Perfusion*. 2012;27(1):18–20.
16. Holmberg M, Holmberg S, Herlitz J. Effect of bystander cardiopulmonary resuscitation in out-of-hospital cardiac arrest patients in Sweden. *Resuscitation*. 2000;47(1):59–70.
17. Iijima T, Bauer R, Hossmann KA. Brain resuscitation by extracorporeal circulation after prolonged cardiac arrest in cats. *Intensive Care Med*. 1993;19(2):82–8.
18. Jacobs I, Nadkarni V, Bahr J. Cardiac arrest and cardiopulmonary resuscitation outcome reports: update and simplification of the Utstein templates for resuscitation registries. *Resuscitation*. 2004;63(3):233–249.
19. Jaggy C, Lachat M, Leskosek B, et al. Affinity pump system: a new peristaltic pump for cardiopulmonary bypass. *Perfusion*. 2000; 15:77–83.
20. Kagawa E, Dote K, Kato M, Sasaki S, Nakano Y, Kajikawa M, Higashi A, Itakura K, Sera A, Inoue I, Kawagoe T, Ishihara M, Shimatani Y, Kurisu S. Should We Emergently Revascularize Occluded Coronaries for Cardiac Arrest? *Circulation*. 2012;126(13):1605–1613.
21. Khodeli N., Chkhaidze Z., Eqvtimishvili T., Partsakhashvili J., Sologashvili T. New Type of Pulsatile Flow System For Artificial Heart-Lung Bypass. *Georgian Medical News*. 2005. #11(128). p.38–41.
22. Khodeli N., Partsakhashvili J., Chkhaidze Z., Sologashvili T., Metreveli L. Experimental study of the new blood pump for the heart-lung bypass machine. *Georgian Medical News*. 2007. #9. p.50–52.
23. Khodeli N., Shengelia O., Chkhaidze Z., Partsakhashvili D., Sologashvili T. New Type of Pump for the Heart-Lung Bypass System. *The Heart Surgery Forum*. 2008. Vol.11. supp. 2. p. S1-S175.
24. Khodeli N, Shengelia O, Chkhaidze Z, Partsakhashvili D, Sologashvili T. New Type of Pump for the Heart-Lung Bypass System. *Cardio Vascular Medicine*. E-journal. 24.10.2011. ISSN:2146-2259 <http://www.turkkardiyovaskulertipe-dergisi.com/?sayfa=sayilar&id=96>.
25. Massetti M, Tasle M, Page OL, Deredec R. Back from Irreversibility: Extracorporeal Life Support for Prolonged Cardiac Arrest. *The Annals of Thoracic Surgery*. 2005;79(1):178–183.
26. Naganuma S, Yambe T, Sonobe T, Kobayashi S, Nitta S. Development of a Novel Centrifugal Pump: Magnetic Rotary Pump. 1997;(21)7:746–750.
27. Nakazawa T, Ohara Y, Benkowski R, Makinouchi K, Takami Y, Ohtsubo S, Kawahito K, Tasai K, Glueck J, Noon GP, Sueoka A, Schmallegger H, Schima H, Wolner E, Nosé Y. A pivot bearing-supported centrifugal pump for a long-term assist heart. *The International Journal of Artificial Organs*. 1997;20(4):222–228.
28. Nishida H, Shibuya M, Kitamura M, et al. Percutaneous cardiopulmonary support as the second generation of venoarterial bypass: current status and future direction. *Artificial Organs*. 1993;17:906–913.
29. Partsakhashvili D., Chkhaidze Z., Khodeli N., Pilishvili O., Jangavadze M., Kordzaia D. Experimental Liver Autotransplantation With Novel Scheme of Venovenous Bypass as a Model of Liver Denervation and Delymphatization. *Transplantation Proceedings*, 2013.45, 1739–1742.
30. Shin JS, Lee SW, Han GS, Jo WM, Choi SH, Hong YS. Successful extracorporeal life support in cardiac arrest with recurrent ventricular fibrillation unresponsive to standard cardiopulmonary resuscitation. *Resuscitation*. 2007;73(2):309–313.
31. Slaughter MS, Pagani FD, Rogers JG, Miller LW, Sun B, Russell SD, Starling RC, Chen L, Boyle AJ, Chillcott S, Adamson RM, Blood MS, Camacho MT, Idrissi KA, Petty M, Sobieski M, Wright S, Myers TJ, Farrar DJ. Clinical management of continuous-flow left ventricular assist devices in advanced heart failure. *The Journal of Heart and Lung Transplantation*. 2010;29(4):1–39.
32. Thiagarajan RR, Laussen PC, Rycus PT, Bartlett RH, Bratton SL. Extracorporeal Membrane Oxygenation to Aid Cardiopulmonary Resuscitation in Infants and Children *Circulation*. 2007;116:1693–1700.
33. Twomey D, Dasa M, Subramaniana H, Dunning J. Is internal massage superior to external massage for patients suffering a cardiac arrest after cardiac surgery? *Interactive CardioVasc Thoracic Surgery*. 2008;7(1):151–157.
34. Wakisaka Y, Taenaka Y, Chikanari K, Nakatani T, Tatsumi E, Masuzawa T, Nishimura T, Takewa Y, Ohno T, Takano H. Long-Term Evaluation of a Nonpulsatile Mechanical Circulatory Support System. *Artificial Organs*. 1997;21(7):639–644.
35. Wassenberg PAJ. The Abiomed BVS 5000 biventricular support system. *Perfusion*. 2000;15:369–371.
36. Yoshikai M., Hamada M., Takarabe K., Okazaki Y., Yoshika M. Clinical Use of Centrifugal Pumps and the Roller Pump in Open Heart Surgery: A Comparative Evaluation. *Artificial Organs*. 1996;20(Issue):704–706.

ფაშვის ღეროს კომპრესიული სინდრომი

მ.კილაძე, მ.ბოკუჩავა, თ.კეპულაძე

კლინიკა „კარაპს მედლაინი“, ზოგადი და მცირე ინვაზიური ქირურგიის დეპარტამენტი.

MEDIAN ARCUATE LIGAMENT SYNDROME

KILADZE M, BOKUCHAVA M, KEPULADZE O

Clinic „Caraps Medline“

რეზიუმე:

ჩვენი კლინიკური შემთხვევა ეხება ფაშვის ღეროს კომპრესიული სინდრომის ლაპაროსკოპიულ ქირურგიულ მკურნალობას. პაციენტი 28 წლის ქალი. დაავადების ანამნეზი 7-8 წ. ბოლო 1 წლის განმავლობაში განსაკუთრებით გაუძლიერდა ტკივილი მუცლის არეში, ტკივილმა მიიღო მუდმივი ხასიათი დღისა და ღამის განმავლობაში, ბოლო 1 თვეში პაციენტმა მოიკლო 18 კგ. დიაგნოსტიკა მოხდა დუპლექს სკანირებით და CT ანგიოგრაფიით - ფაშვის ღერო პროქსიმალურ სეგმენტში ლოკალურად სტენოზირებული იყო 75%-ით. გაუკეთდა ოპერაცია ლაპაროსკოპულად - მედიანური რკალისებური იოგის გაკვეთა-განცალკევება მუცლის აორტიდან. ოპერაციის შემდგომ მოეხსნა ყოველგვარი პათოლოგიური სიმპტომები დაკავშირებული მუცლის ღრუსთან. 12 სთ-ში აღსკნა ნაწლავთა პერისტალტიკა. მეორე დღიდან მიიღო საკვები პათოლოგიური სიმპტომების გამოვლინების გარეშე. გაქრა მუცლის ღრუში შემაწუხებელი პულსაცია. პაციენტი გაეწერა ოპერაციიდან 24 სთ-ის შემდეგ. ოპერაციიდან გასულია 5 თვე, დღეისათვის თავს გრძნობს კარგად.

საკვანძო სიტყვები: ფაშვის ღერო, ფაშვის ღეროს კომპრესიული სინდრომი, მუცლის ანგინა.

შესავალი:

ფაშვის ღეროს კომპრესიული სინდრომი საერთაშორისო ტერმინოლოგიით ცნობილია, როგორც MALS სინდრომი, რაც იშვიათად შემდეგნაირად - Median Arcuate Ligament Syndrome. ამ პათოლოგიის დროს ვითარდება აბდომინალური იშემია, ძირითადად კუჭ-ნაწლავის ტრაქტის, რის გამოც აღინიშნება მუდმივი და ძლიერი ტკივილი მუცელში ანუ „მუცლის ანგინა“. თანამედროვე საერთაშორისო კლასიფიკაციაში ეს დაავადება შეტანილია შემდეგი სათაურით „მუცლის აორტის ფაშვის ღეროს კომპრესიული სინდრომი“ K 177.4 კლასი IX - სისხლის მიმოქცევის სისტემის დაავადება. ამ პათოლოგიის ფორმირება დაკავშირებულია დიაფრაგმის ხვრელის განვითარების თავისებურებებთან, კერძოდ ეს ხვრელი ვითარდება დიაფრაგმის მარჯვენა და მარცხენა ფეხის შემაერთებელი რკალოვანი იოგით. ნორმაში ეს იოგი განლაგებულია უშუალოდ ფაშვის ღეროს ფუძის ზემოთ, მაგრამ ზოგიერთ ადამიანში ეს იოგი შედარებით ქვემოთ მდებარეობს და სხეულის ზრდასთან ერთად ზრდასრულ ადამიანში თანდათანობით იწვევს ზეწოლას სისხლძარღვზე და ნაწილობრივ მის ობსტრუქციას (1). ამ იოგის ანომალური განლაგება ზოგჯერ თავიდანვე ვლინდება როგორც თანდაყოლილი პათოლოგია. ახლობლებში აღნიშნავენ ამ დაავადების შედარებით მეტ ალბათობას გენეტიკური ფაქტორის გამო. ზოგიერთი ავტორი მიუთითებს რომ რკალისებური იოგის გარდა ფაშვის ღეროს კომპრესიაში მონაწილეობს მზის წნულის ნეიროფიბროზული

Summary

Our clinical case is related with the laparoscopic treatment of Median Arcuate Ligament Syndrome. 28-year-old female patient. 7-8 year history of disease. Last 1 year the abdominal pain increased and became permanent. The patient lost 18 kg weight during the last month. The diagnosis was confirmed with duplex ultrasonography and CT scan – which showed celiac artery 75% stenosis in proximal segment. Performed laparoscopic release of median arcuate ligament. All the pathological abdominal symptoms relived after the operation. Peristalsis returned after 12 hours. The patient took meal the next day after the operation without any pathological symptoms. The abdominal bruit disappeared. The patient was discharged from the clinic next day after the surgery. 5 months passed after the surgery and patient tolerated this period well.

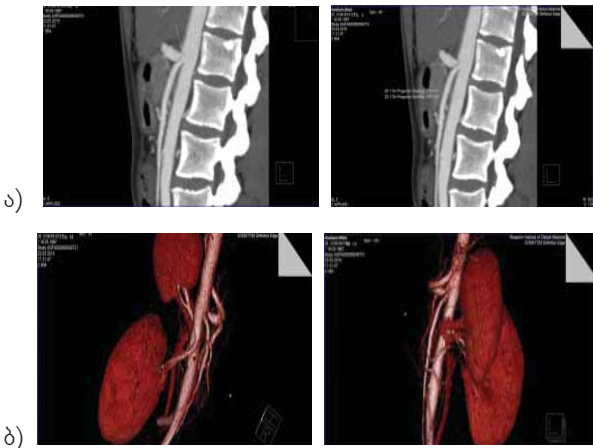
Key words: Laparoscopic, median arcuate ligament, celiac artery.

ქსოვილი, რაც ზრდის კომპრესიას. დაავადების დიაგნოსტიკა ხდება დუპლექს სკანირებით, CT და MRT ანგიოგრაფიით. გაკეთდა ოპერაცია ლაპაროსკოპულად: „მედიანური რკალისებური იოგის გაკვეთა-განცალკევება მუცლის აორტიდან“.

კლინიკური შემთხვევა:

პაციენტი 28 წლის, მდედრობითი სქესის. დაავადების ანამნეზი 7-8 წ. ბოლო 1 წლის განმავლობაში განსაკუთრებით გაუძლიერდა ტკივილი მუცლის არეში, ტკივილმა მიიღო მუდმივი ხასიათი დღისა და ღამის განმავლობაში, განსაკუთრებით ძლიერდებოდა საკვების მიღების შემდეგ და ეწვებოდა გულისრევა და ღებინება. ამის გამო ბოლო 1 თვეში პაციენტმა მოიკლო 18 კგ. აღენიშნებოდა სიმძიმის შეგრძნება ეპიგასტრიუმის არეში, გულძმარვა, გულისრევა, ღებინება, ყაბზობა, ძლიერი საერთო სისუსტე, გადაადგილება და ნებისმიერი ფიზიკური მოქმედება იწვევდა ძლიერ დაღლას, ქონდა თავის ტკივილი, უძილობა, თავბრუს ხვევა და მუცლის აორტის გაძლიერებული პულსაციის შეგრძნება, აღნიშნავდა სიცხის შეგრძნებას კიდურებში. დიაგნოსტიკა: დუპლექს სკანირებით სტენოზირებული უბანი აღმოჩნდა 70% მეტი, ამოსუნთქვის ფაზაში PSV (პიკური სისტოლური სიჩქარე) იყო 240 სმ/წმ, ჩასუნთქვის ფაზაში კლებულობდა 200 სმ/წმ-მდე.

სურათები ა), ბ): CT ანგიოგრაფიით - ფაშვის ღერო პროქსიმალურ სეგმენტში ლოკალურად სტენოზირებული 75%-ით.



ლაპაროსკოპული ქირურგიული მკურნალობა:
გაკეთდა ოპერაცია ლაპაროსკოპულად: „მედიანური რკალისებური იოგის გაკვეთა-განცალკევება მუცლის აორტიდან“. ამ ოპერაციას ზოგიერთი ავტორი უწოდებს ფაშვის ღეროს განგლიონექტომიასაც (ნეიროფიბროზული ინფილტრაციის გამო) (1).

მკურნალობის შედეგი:
პაციენტი გაეწერა ოპერაციიდან 24 სთ-ის შემდეგ. აღსანიშნავია რომ ოპერაციის შემდეგ ნარკოზიდან გამოსვლისთანავე იგრძნო ტკივილის გაქრობა მუცლის არეში, შემდგომ მოეხსნა ყოველგვარი პათოლოგიური სიმპტომები დაკავშირებული მუცლის ღრუსთან. აღნიშნავდა კიდურების გათბობას. 12 სთ-ში აღსკდა ნაწლავთა პერისტალტიკა. მეორე დილიდან მიიღო საკვები პათოლოგიური სიმპტომების გამოვლინების გარეშე. გაუქრა მუცლის ღრუში შემაწუხებელი პულსაცია. პაციენტი 1 კვირის შემდეგ განმეორებითი ნახვისას თავს გრძნობდა ძალიან კარგად, განსაკუთრებული ჩივილების გარეშე. აღსანიშნავია, რომ შემდგომში პაციენტს დარჩა დაბალი არტერიული წნევა 80/40 mm წნევის ფარგლებში, რაც იწვევს ზოგჯერ გულის არეში უსიამოვნო შეგრძნებას. ოპერაციიდან გასულია 5 თვე. ოპერაციამდე კლინიკური ჩივილები არ განმეორებულა. ამჟამად თავს კარგად გრძნობს, პერიოდულად იმყოფება კარდიოლოგისა და ანგიოლოგის მეთვალყურეობის ქვეშ. ოპერაციიდან 6 თვის თავზე დაგეგმილია საკონტროლო CT ანგიოგრაფიული კვლევა.

დისკუსია:
პირველად ეს დაავადება კლინიკური სიმპტომატიკით აღწერილი იქნა ჰარჯოლას მიერ 1963 წ., როგორც

MALS სინდრომი ან ფაშვის ღეროს კომპრესიული სინდრომი (2). შემდგომში 1965წ ამერიკელმა ექიმმა დანბარმა 13 პაციენტში კლინიკური სიმპტომების, ანგიოგრაფიული კვლევებისა და ოპერაციული შედეგების საფუძველზე დაასკვნა, რომ აბდომინალური იშემიის მიზეზი იყო ფაშვის ღეროს კომპრესია მედიანური რკალისებური იოგით. ამიტომაც ხშირად ეს დაავადება მოხსენიებულია როგორც „დანბარის სინდრომი“ (3). ძირითადად დაავადება ვლინდება ახალგაზრდა პაციენტებში (20-40 წ) და უფრო ხშირად გვხვდება ქალებში. დაავადება თავიდან ზოგჯერ უსიმპტომოდ მიმდინარეობს. დუბლექს სკანირება და CT ანგიოგრაფია საშუალებას გვაძლევს მოვახდინოთ დაავადების ადრეული დიაგნოსტიკა (4,5). ჩვენს შემთხვევაში დუბლექს სკანირებით სტენოზური უბანი აღმოჩნდა 70% მეტი, ამოსუნთქვის ფაზაში PSV (პიკური სისტოლური სიჩქარე) იყო 240 სმ/წმ, ჩასუნთქვის ფაზაში კლებულობდა 200 სმ/წმ-მდე. CT ანგიოგრაფიით ფაშვის ღერო პროქსიმალურ სეგმენტში ლოკალურად სტენოზირებული იყო 75%-ით (6). ოპერაციული მკურნალობის მთავარი მიზანია ფაშვის ღეროში სისხლის ნორმალური მიმოქცევის აღდგენა. ღია ოპერაციულ ჩარევებთან შედარებით მინი ინვაზიური ჩარევის უპირატესობა გამოიხატება იმაში, რომ ოპერაციის დროს უკეთესად ხდება მუცლის აორტის მიდამოს ვიზუალიზაცია, რაც საშუალებას გვაძლევს სრულად და შედარებით უსაფრთხოდ მოხდეს ფაშვის ღეროს კომპრესიის სრული მოხსნა, შემცირებულია ინტრაოპერაციული სისხლდენააკარგი და კარდიო-პულმონარული გართულებები. ნაკლებია პოსტოპერაციული შეხორცებითი პროცესის განვითარების შანსი, პოსტოპერაციული ტკივილი და საავადმყოფოში დაცოვების პერიოდი (2,7). ზოგიერთი ავტორის აზრით პერკუტანული ანგიოპლასტიკა სტენტირებით წარმოადგენს ალტერნატიულ ტექნიკას ამ დაავადების შერჩევით მკურნალობაში, მაშინ როცა ტარდიციული ქირურგიული მკურნალობა წარმოადგენს წინააღმდეგ ჩვენებას ან კიდევ ეს მეთოდი გამოიყენება დამატებით ტრადიციული მკურნალობის შემდგომ პერიოდში.

ფაშვის ღეროს კომპრესიული სინდრომის შესახებ დღეისათვის ბევრი პასუხსაუცემელი კითხვა არსებობს, რადგან იშვიათი პათოლოგიაა და დიდი კლინიკური მასალა ანალიზისათვის არ არსებობს. აღსანიშნავია, რომ ლაპაროსკოპულად ეს ოპერაცია ჩვენს მიერ გაკეთდა პირველად როგორც საქართველოში ასევე პოსტსაბტოთა სივრცეშიც.

ლიტერატურა:
References:

- Loukas M, Pinyard J, Vaid S, Kinsella C, Tariq A, Tubbs RS. Clinical anatomy of celiac artery compression syndrome: A review. Clin Anat. 2007;20:612-7.
- Cienfuegos JA, Rotellar F, Valenti V, Arredondo J, Pedano N, Bueno A, et al. The celiac axis compression syndrome (CACS): critical review in the laparoscopic era. Rev Esp Enferm Dig. 2010;
- Dunbar JD, Molnar W, Beman FF, Marable SA. Compression of the celiac trunk and abdominal angina. Am J Roentgenol Radium Ther Nucl Med. 1965;95:731-44.
- Horton KM, Talamini MA, Fishman EK. Median arcuate ligament syndrome: evaluation with Ct angiography.

- Radiographics 2005;24:1177-82.
- Karahan OI, Kahrman G, Yikilmaz A, et al. Celiac artery compression syndrome: diagnosis with multislice CT. Diagn Interv Radiol 2007;13:90-3.
- Skeik N, Cooper LT, Duncan AA, et al. Median arcuate ligament syndrome: a nonvascular, vascular diagnosis. Vasc Endovascular Surg 2011;45:433-7.
- Carbonell AM, Kercher KW, Heniford BT, Matthews BD. Multimedia article. Laparoscopic management of median arcuate ligament syndrome. Surg Endosc. 2005;19:729. 102:193- 201.

თორმეტგოჯა ნაწლავის კიბოს ქირურგიული მკურნალობის კლინიკური შემთხვევა

ლ. ლაგვილავა, ს. ქერაშვილი, შ. ძაგანია ლ. სილოგავა

კ. ერისთავის სახელობის ექსპერიმენტული და კლინიკური ქირურგიის ეროვნული ცენტრი

DUODENUM CANCER SURGICAL TREATMENT CLINICAL CASE

LAGVILAVA L, KERASHVILI S, DZAGANIA SH, SILOGAVA L

K. Eristavi National Center of Experimental and Clinical Surgery

რეზიუმე:

თორმეტგოჯა ნაწლავის კიბოს დიაგნოსტიკის ოქროს სტანდარტად პირველ რიგში ითვლება ფიბროგასტროდუოდენოსკოპია სიმსივნური წარმონაქმნის ბიოფსიით, სხვა დიაგნოსტიკური საშუალებებიდან მეტად ინფორმატიულია კომპიუტერული ტომოგრაფია ი/ვ კონტრასტირებითა და მაგნიტო-რეზონანსული ტომოგრაფია, რაც საშუალებას იძლევა დაისვას ზუსტი დიაგნოზი, განისაზღვროს სიმსივნის გავრცელების არეალი, ასევე მეტასტაზირება და ლიმფური ჯირკვლების დაზიანების ხარისხი, რაც ძალიან მნიშვნელოვანია შემდგომი მკურნალობის დაგეგმვისა და ოპერაციული მკურნალობის ტაქტიკის განსაზღვრისათვის.

თორმეტგოჯა ნაწლავის ავთვისებიანი სიმსივნეების დროს ერთადერთ რადიკალურ ოპერაციულ მკურნალობად დღემდე რჩება პანკრეატოდუოდენალური რეზექცია, რის შემდეგაც 5 წლიანი სიცოცხლის ხანგრძლივობა შეადგენს 60%-ზე მეტს და რაც შემთხვევებში სიმსივნის ადრეულ სტადიაზე გამოვლენის დროს, მთავრდება სიმსივნური დაავადებისგან სრული გამოჯანმრთელებით.

საკვანძო სიტყვები: თორმეტგოჯა ნაწლავის კიბო, პანკრეატოდუოდენალური რეზექცია.

თორმეტგოჯა ნაწლავის კიბო იშვიათი პათოლოგიაა და გასტროინტესტინალური ტრაქტის ავთვისებიანი სიმსივნეების მხოლოდ 0.5% შეადგენს, ხოლო წვრილი ნაწლავის სიმსივნეების 45% (1). დაავადების იშვიათობიდან გამომდინარე მსოფლიო ლიტერატურაში არ არსებობს რანდომიზირებული კვლევები მკურნალობის სხვადასხვა მეთოდების შედარებისთვის, რადიკალური ქირურგიული მკურნალობა რჩება ერთადერთ არჩევის მეთოდს, მსოფლიოში მიღებულია ორი ტიპის ოპერაცია რადიკალური ქირურგიული მკურნალობისთვის: პანკრეატოდუოდენექტომია რეგიონალური ლიმფოდისექციით, ასევე რიგ შემთხვევებში მოწოდებულია სეგმენტური დუოდენექტომია, განსაკუთრებით სიმსივნის ლოკალიზებით თორმეტგოჯა ნაწლავის დისტალურ ნაწილში T1, T2 სიმსივნეების დროს. მსოფლიო ლიტერატურაში არ არსებობს ზუსტი ცნობები ქიმიოთერაპიისა და სხივური თერაპიის ეფექტურობისა როგორც პრეოპერაციულ, ისე პოსტოპერაციულ პერიოდში, ასევე ინოპერაბელური სიმსივნეების შემთხვევაში. თორმეტგოჯა ნაწლავის კიბოს დროული დიაგნოსტიკა და მისი რადიკალური ქირურგიული მკურნალობა საკმაოდ კარგ შედეგებს იძლევა, სხვა პანკრეატოდუოდენალური ზონის სიმსივნეებისგან განსხვავებით, 5 წლიანი სიცოცხლის ხანგრძლივობა რიგ პაციენტებში შეადგენს 60% (4).

ჰისტომორფოლოგიურად ყველაზე ხშირად გვხვდე-

Summary

As golden standard of duodenum cancer diagnostics, first of all, is considered fibrogastroduodenoscopy by biopsy of cancerous formation. From other diagnostic means more informative is computed tomography by I/V contrasting and magnetic resonance tomography, which gives possibility to set exact diagnosis, determine the area of cancer prevalence, also metastasis and the degree of lymph nodes damage, which is very important for planning of the further treatment and determining the method of operative treatment.

In case of duodenum malignant cancers as the only radical operative treatment till today remains pancreatic duodenum excision after which 5 years of lifetime constitutes more than 60% and in some cases when the cancers were revealed at early stage, it ends with full recovery from cancerous disease.

Key words: duodenum cancer, pancreatic duodenal excision

ბა თორმეტგოჯა ნაწლავის ადენოკარცინომა, სხვა სიმსივნეებიდან ასევე გვხვდება ლიმფომა, ლეიომიოსარკომა, კარცინოიდული სიმსივნეები, გასტრინომა, სტრომული სიმსივნეები. თორმეტგოჯა ნაწლავის ადენოკარცინომა შეიძლება წარმოიშვას თორმეტგოჯა ნაწლავის პოლიპებიდან, დაფიქსირებულია შემთხვევა ოჯახური პოლიპოზის დროს, ასევე პაციენტებში Gardener's სინდრომით, ან შეიძლება დაკავშირებული იყოს ცელიაკიასთან. ლოკალიზაციით სიმსივნე გვხვდება ნებისმიერ ნაწილში, მაგრამ ყველაზე ხშირად ის ლოკალიზდება თორმეტგოჯა ნაწლავის დასწვრივ ტოტში.

ანატომიურად განასხვავებენ თორმეტგოჯა ნაწლავის კიბოს სამ შემდეგ ლოკალიზაციას:

1. ყველაზე ხშირად (75%) სიმსივნე გვხვდება თორმეტგოჯა ნაწლავის დასწვრივ ტოტში (პერიამპულარული, პერიპაპილარული)
2. ზედა ჰორიზონტალური ნაწილის (სუპრაპაპილარული) კიბო გვხვდება 16%-ში.
3. ყველაზე იშვიათად კიბო ლოკალიზდება ქვედა ჰორიზონტალურ ნაწილში (ინფრაპაპილარული ან პრეიუნალური კიბო) 9%-ში.

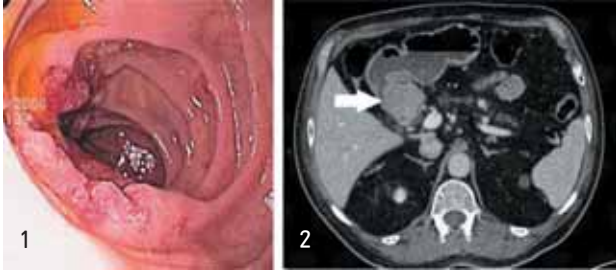
თორმეტგოჯა ნაწლავის კიბოს **TNM** კლასიფიკაცია:

Tis - პრეინვაზიური კარცინომა (carcinoma in situ).

T1 - ინვაზია ლორწოვან შრეში.

T2 - ინვაზია კუნთოვან შრეში.

T3 - ინვაზია სუბსეროზულად ან რეტროპერიტონეალურ ნაწილში არაუმეტეს 2 სმ.



სურ. 1 ფიბროგასტროდუოდენოსკოპია
სურ. 2 კომპიუტერული ტომოგრაფია

T4 - ინვაზია ვისცერალურ პერიტონეუმზე, რეტროპერიტონეალურ ნაწილში 2 სმ. მეტი გავრცელებით ირგვლივმდებარე ორგანოებში.

N1 - მეტასტაზები რეგიონალურ ლიმფურ კვანძებში, პანკრეატოდუოდენალური, პილორული, ლვიძლის კარში, ასევე ჯორჯლის ზემო სისხლძარღვების ლიმფურ კვანძებში.

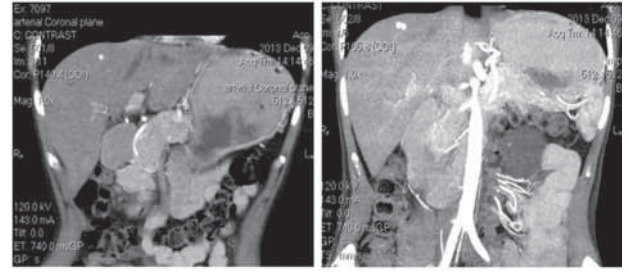
M1 - შორეული მეტასტაზები.

კლინიკურად თორმეტგოჯა ნაწლავის კიბოს გამოვლინება ხდება სპეციფიური სიმპტომებით, განასხვავებენ შემდეგ ძირითად სიმპტომებს (2):

- 1) სპაზმური ხასიათის მუცლის ტკივილი (15-დან 60%-მდე პაციენტებში)
- 2) წონაში კლება (30-59%)
- 3) გულისრევა, ლებინება (25-30%)
- 4) მექანიკური სიყვითლე (20-30%)
- 5) სისხლდენა თორმეტგოჯა ნაწლავიდან (10-38%)
- 6) პალპირებადი მოცულობითი წარმონაქმნი გვხვდება 5%-ზე ნაკლებ შემთხვევაში.

თორმეტგოჯა ნაწლავის კიბოს დიაგნოსტიკის ოქროს სტანდარტად პირველ რიგში ითვლება ფიბროგასტროდუოდენოსკოპია სიმსივნური წარმონაქმნის ბიოფსიით, სხვა დიაგნოსტიკური საშუალებებიდან მეტად ინფორმატიულია კომპიუტერული ტომოგრაფია ი/ვ კონტრასტირებითა და მაგნიტო-რეზონანსული ტომოგრაფია, რაც საშუალებას იძლევა დაისვას ზუსტი დიაგნოზი, განისაზღვროს სიმსივნის გავრცელების არეალი, ასევე მეტასტაზირება და ლიმფური ჯირკვლების დაზიანების ხარისხი, რაც ძალიან მნიშვნელოვანია შემდგომი მკურნალობის დაგეგმვისა და ოპერაციული მკურნალობის ტაქტიკის განსაზღვრისათვის.

თორმეტგოჯა ნაწლავის ავთვისებიანი სიმსივნების დროს ერთადერთ რადიკალურ ოპერაციულ მკურ-



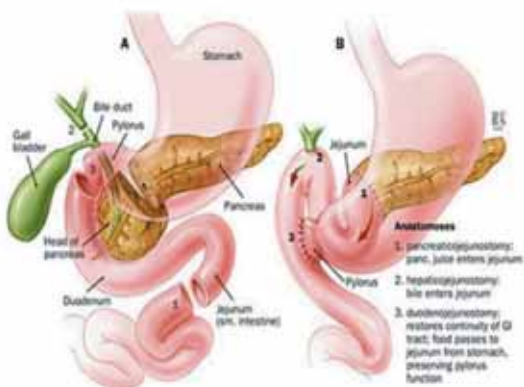
სურ. 5 მუცლის ღრუს კომპიუტერული ტომოგრაფია კონტრასტით

ნალობად დღემდე რჩება პანკრეატოდუოდენალური რეზექცია, რის შემდეგაც 5 წლიანი სიცოცხლის ხანგრძლივობა შეადგენს 60%-ზე მეტს და რიგ შემთხვევებში სიმსივნის ადრეულ სტადიაზე გამოვლენის დროს, მთავრდება სიმსივნური დაავადებისგან სრული გამოჯანმრთელებით.

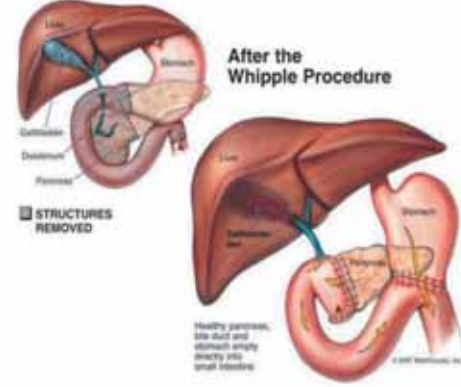
პირველი პანკრეატოდუოდენალური რეზექცია მოწოდებულ იქნა გერმანელი ქირურგის Kausch-ს მიერ 1908წ., რასაც შემდგომ პოპულარიზაცია გაუწია ამერიკელმა ქირურგმა Whipple 1930წ., აღნიშნულ ოპერაციას ეწოდა „the Whipple procedure“, რის შემდეგაც ამ ოპერაციის მრავალი მოდიფიკაცია იქნა მოწოდებული სხვადასხვა ავტორების მიერ, პილორუსშემანარჩუნებელი პანკრეატოდუოდენალური რეზექციის მოდიფიკაცია (PPP-Pylorus Preserving Pancreaticoduodenectomy) პირველად მოწოდებულ იქნა 1944წ. Watson-ის მიერ, რის შემდეგაც 1970წ. აღნიშნული ოპერაციის ტექნიკა აღწერილ იქნა ქრონიკული პანკრეატიტების დროს Traverso and Longmire-ს მიერ. შემდგომში აღნიშნული მოდიფიკაცია ფართოდ გავრცელდა პანკრეატოდუოდენალური ზონის სიმსივნეების ოპერაციული მკურნალობის დროს, მისი ნაკლებად ტრავმულობისა და ორგანოდაზიანების გამო (3).

კლინიკური შემთხვევა

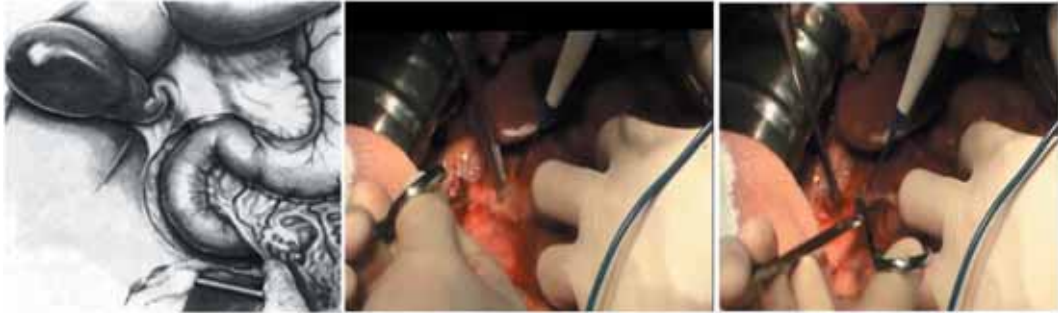
ავადმყოფი-X, მამაკაცი, 52 წლის, 5.12.2013წ. გემიურად მომართა ჩვენს კლინიკას დიაგნოზით: თორმეტგოჯა ნაწლავის ადენოკარცინომა, ანამნეზში: 20.11.2013წ. გასტროინტესტინალური სისხლდენის დიაგნოზით მოთავსდა ქ. ზუგდიდის საავადმყოფოში, სადაც ჩაუტარდა ენდოსკოპია, თორმეტგოჯა ნაწლავის ქვედა ჰორიზონტალურ ნაწილში სიმსივნური წარმონაქმნი დაწყულელებული ზედაპირით, სისხლდენით, ენდოსკოპიური ჰემოსტაზის შემდეგ რამდენიმე დღეში ავა-



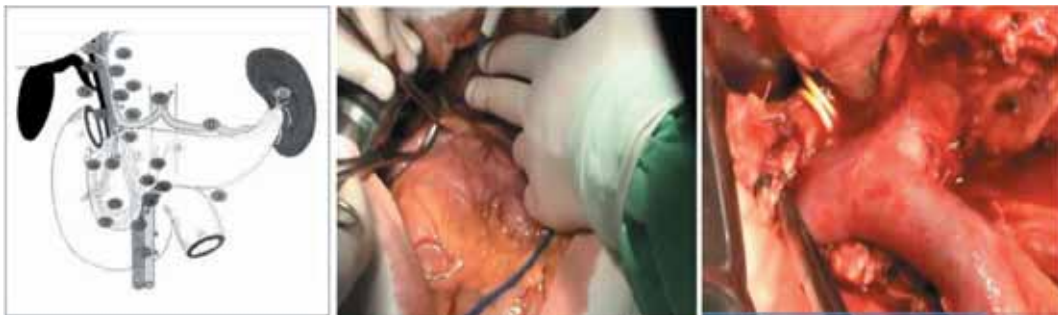სურ. 3 Pylorus Preserving Pancreaticoduodenectomy



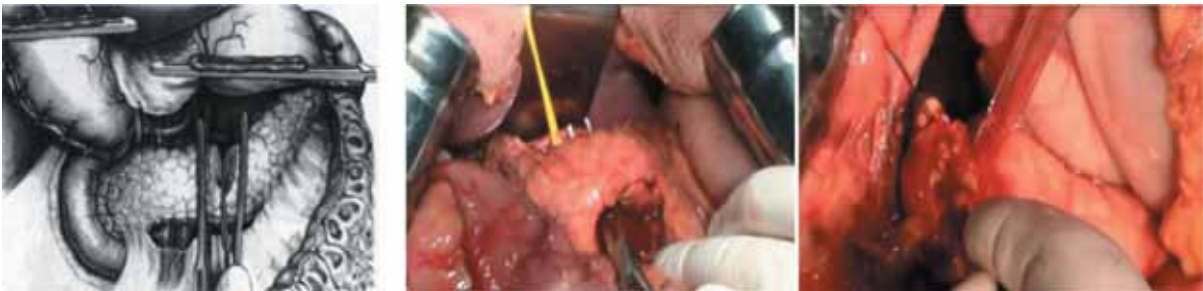სურ. 4 „the Whipple procedure„



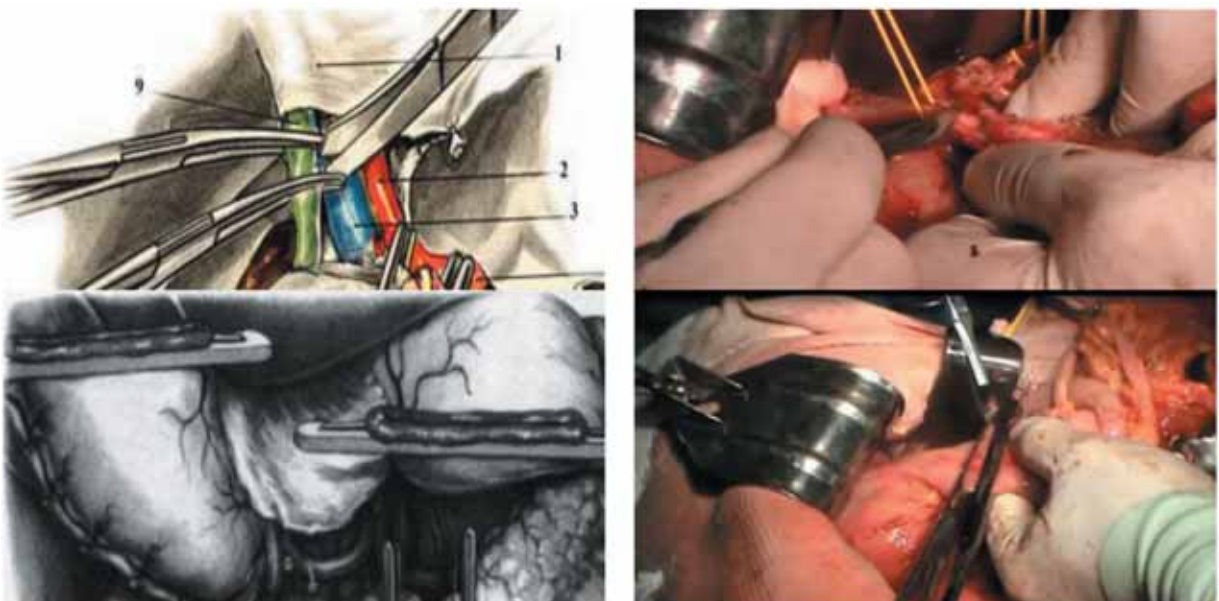
სურ. 6 თორმეტგოჯა ნაწლავის მობილიზაცია (კოხერის მანევრი)
ოპერაციის მსვლელობისას ერთ-ერთ მნიშვნელოვან ეტაპს წარმოადგენს ადექვატური ლიმფოდისექცია,



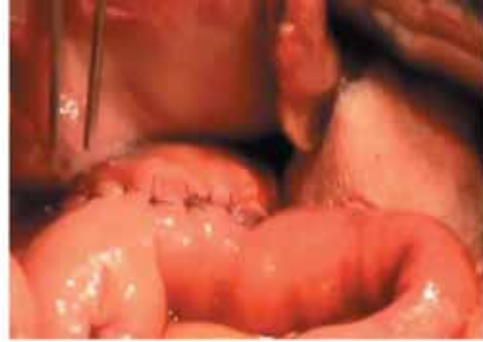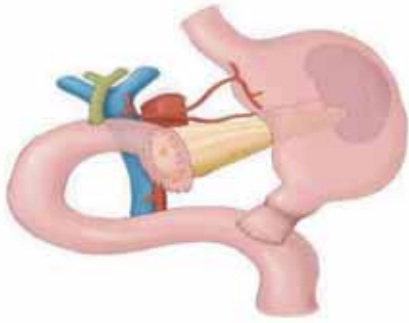
სურ. 7 რეგიონალური ლიმფური ჯირკვლების დისექცია



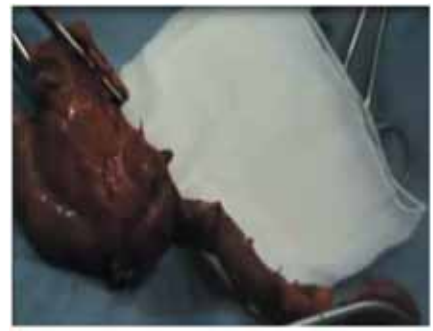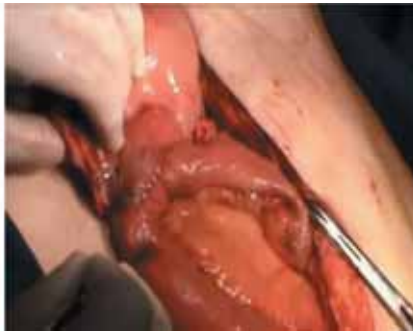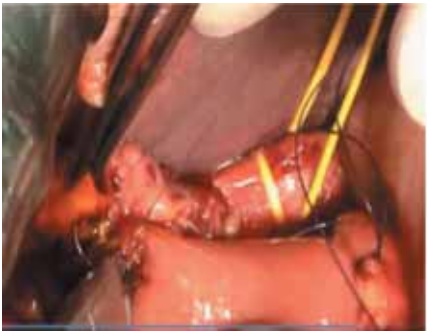სურ. 8 პანკრეასის ტუნელიზაცია და მისი გადაკვეთა



სურ. 9 ქოლედოქის და პილორული მიდამოს გადაკვეთა



სურ. 10 რეკონსტრუქცია Traverso-Longmire სურ. 11 პანკრეატო-ენტერო ანასტომოზი მოდიფიკაციით.



სურ. 12 ქოლედოქო-ენტერო ანასტომოზი სურ. 13 გასტრო-ენტერო ანასტომოზი სურ. 14 ამოკვეთილი პრეპარატი

დამყოფი სტაბილურ მდგომარეობაში გაეწერა ბინაზე, ჩვენს კლინიკაში ჩაუტარდა განმეორებითი ენდოსკოპია სიმსივნური წარმონაქმნის ბიოფსიით, ჰისტომორფოლოგიურად-ადენოკარცინომა, დაიგეგმა ოპერაციული მკურნალობა, წინასაოპერაციო კვლევები, გაუკეთდა მაგნიტო-რეზონანსული ტომოგრაფია, მუცლის ღრუს კ-ტ კვლევა კონტრასტით, სიმსივნური პროცესის მეტასტაზირება-არ ვლინდება, რეგიონალური ლიმფური ჯირკვლები ნორმის ფარგლებში, შეფასდა სიმსივნის ოპერაბელობა, გადაწყდა რადიკალური ოპერაციული მკურნალობა: პილორუსშემანარჩუნებელი პანკრეატოდუდენალური რეზექცია.

ოპერაცია

ავადმყოფი 16.12.2013წ. მოთავსდა კლინიკაში, ჩაუტარდა წინასაოპერაციო მომზადება. 17.12.13წ. კომბინირებული ზოგადი ანესთეზიის ქვეშ ჩაუტარდა ოპერაცია: პილორუსშემანარჩუნებელი პანკრეატოდუდენალური რეზექცია, რეგიონალური ლიმფოდისექციით (PPPD-traverso-longmire მოდიფიკაციით). ოპერაციის მსვლელობისას, რევიზიით: თორმეტგოჯა ნაწლავის ქვედა ჰორიზონტალურ ნაწილში სიმსივნური წარმო-

ნაქმნი, მოძრავი, რომლის ინფილტრაცია ვრცელდებოდა პანკრეასის თავზე, ზომიერად ქვედა ღრუ ვენაზე, კარის ვენაზე.

ჰისტომორფოლოგიური დასკვნა N4962 თორმეტგოჯა ნაწლავის დაბალი დიფერენციაციის (G3) ადენოკარცინომა ინვაზიით სუბსეროზულ შრეში და მეტასტაზით პარაპანკრეასულ ლიმფურ კვანძში, გადაკვეთის ხაზებში ბლასტომური პროცესი არ აღენიშნება-**T3N1MX**.

პოსტოპერაციული პერიოდი მიმდინარეობდა სტაბილურად, გართულებების გარეშე, ოპერაციიდან მე-3 დღეს ავადმყოფი გადმოყვანილი იქნა კრიტიკული მედიცინის დეპარტამენტიდან ქირურგიის განყოფილებაში, ოპერაციიდან მე-10 დღეს ავადმყოფი გაეწერა ბინაზე, დამაკმაყოფილებელ მდგომარეობაში.

ოპერაციიდან მე-3, მე-9, მე-14, 24-ე თვეს გაუკეთდა საკონტროლო კვლევები, კომპიუტერული ტომოგრაფია, ონკო-მარკერების კონტროლი, სიმსივნური პროცესის მეტასტაზირება, რეციდივი არ აღენიშნება, ცხოვრების ხარისხი დამაკმაყოფილებელი.

ლიტერატურა:

References:

1. Hiroshi Kawahira, Fumihiko Miura, Kenichi Saigo, Akinao Matsunaga, Toshiyuki Natsume, Takashi Akai, Daisuke Horibe, Kazufumi Suzuki, Yoshihiro Nabeya, Hideki Hayashi, Hideaki Miyachi, Kiyohiko Shuto, Takehide Asano, and Hisahiro Matsubara (2011) Survival Predictors of Patients With Primary Duodenal Adenocarcinoma. Int Surg: April-June 2011, Vol. 96, No. 2, pp. 111-116.
2. Malignant tumors of the duodenum Pierre-Louis Fagniez and Nelly Rotman Service de Chirurgie Digestive, Hopital Henri-Mondor, Créteil, France 2008
3. Pylorus Preserving Pancreaticoduodenectomy Versus Standard Whipple Procedure: A Prospective, Randomized, Multi-center Analysis of 170 Patients With Pancreatic and Periapillary Tumors-Annals of Surgery, 2006
4. Rose, DM , Hochwald SN , Klimstra DS , and Brennan MF . Primary duodenal adenocarcinoma: a ten-year experience with 79 patients. J Am Coll Surg 1996. 183 (2):89-96.

რა ხდება რევიონების ქირურგიულ სამსახურში?

საქართველოს აკად. გრ. მუხაძის სახელობის ქირურგთა სამეცნიერო საზოგადოება აქტიურად არის დაკავებული ქვეყნის რევიონებში ქირურგიული სამსახურის მდგომარეობის შესწავლით. ამ მხრივ ნაყოფიერი იყო საზოგადოების რევიონალური ფილიალების შექმნა. ქუთაისში, ბათუმში და ზუგდიდში ქირურგიული სამსახური თანამედროვე დონეზეა და მაღალკვალიფიციური კადრებითაა დაკომპლექტებული. ქვეყნის ბევრ რევიონს მეტი ყურადღება და დახმარება სჭირდება, მაგრამ აქაც არის იმედის მომცემი და საყურადღებო გამონაკლისები.

საზოგადოების მორიგ სხდომაზე პროფესორმა გიორგი გიორგობიანიმა გააკეთა საინტერესო მოხსენება გიგანტური ვენტრალური თიაქრების ქირურგიული მკურნალობის საკითხზე. კამათში სხვებთან ერთად მონაწილეობა მიიღო იმ დროს ჩემთვის უცნობმა ქირურგმა გივი ლობჯანიძემ, რომელმაც სხდომის დამთავრების შემდეგ გადმომაგა ამ პრობლემის ირგვლივ მათ დაწესებულებაში არსებული კლინიკური მასალის კვალიფიციურად შესრულებული ანალიზი.

აღმოჩნდა, რომ ლაგოდეხის ქირურგიული პროფილის სამედიცინო ცენტრში „კელაპტარი“ მისი ხელმძღვანელობით ნაყოფიერად მუშაობს ენთუზიასტ ქირურგთა ჯგუფი, რომელიც სისტემატურად ეცნობა დარგის თანამედროვე მიღწევებს, უახლეს ლიტერატურას, პერიოდულად იმაღლებს პროფესიონალურ დონეს, სისტემატურად ესწრებიან ჩვენი საზოგადოების ყველა სხდომას და აქტიურ მონაწილეობას იღებენ დისკუსიებში.

ჩვენი ჟურნალის სარედაქციო საბჭო და რედკოლეგია ვთავაზობთ ამ კოლექტივში შესრულებულ ნაშრომს და ვიმედოვნებთ, რომ კვლავაც გვექნება ქვეყნის რევიონებიდან საინტერესო და საყურადღებო მასალის გამოქვეყნების საშუალება.

პროფესორი გურამ ტატიშვილი

ვენტრალური თიაქარპლასტიკა რივეს-სტოპას მეთოდით

გ.ლობჯანიძე, კ.ტიგინაშვილი, შ.ლობჯანიძე, ლ.ქიმაძე, შ.ქუფარაშვილი, ი.თენოშვილი.

ლაგოდეხის ზოგადქირურგიული კლინიკა შ.პ.ს „კელაპტარი“

METHOD OF VENTRAL HERNIOPLASTY RIVES-STOPPAS

LOBZHANIDZE G, TIGINASHVILI K, LOBZHANIDZE SH, KIMADZE L, KUPHARASHVILI SH, TENOSHVILI I

Lagodekhi General Surgery Clinic, ltd „KELAPTARI“

რეზიუმე:

მუცლის კედლის თიაქრების მკურნალობა კვლავ აქტუალური პრობლემაა, რეციდივის მაღალი პროცენტის და სიკვდილიანობის მაღალი მაჩვენებლის გამო.

რივეს-სტოპას sublay მეთოდით ალოპლასტიკა მუცლის შუა ხაზის პირველადი და ინციზიური თიაქრების მკურნალობის ერთ-ერთი ყველაზე საიმედო მეთოდია.

საკვანძო სიტყვები: ვენტრალური თიაქარპლასტიკა.

Summary

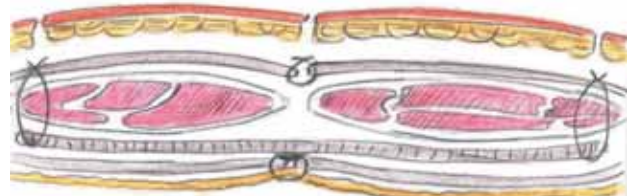
Despite of many methods of surgical treatment of ventral hernia are provided till today, treatment of ventral hernia still remains as topical issue due to high recurrence and quite high mortality rates.

The method is considered to be the most reliable method of ventral hernioplasty Rives-Stoppas sublay the middle line of the primary and incision hernia treatment.

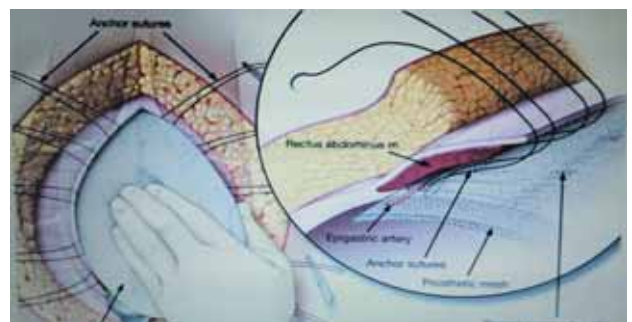
Key words: ventral hernioplasty, sublay

რივეს-სტოპას მეთოდი გულისხმობს, თიაქრის პარკის გამოყოფის და დამუშავების შემდეგ, სწორი კუნთების მედიალური კიდეის გასწვრივ უკანა ან წინა ფასციომიოტომიას, კუნთების განცალკევებას უკანა აპონევროზული კალთისაგან, L. arcuata-ს ქვევით კი - პერიტონეუმისაგან, უკანა აპონევროზული კალთების ერთმანეთთან გაკერვას ცალკე ან პერიტონეუმთან ერთად. თუ დეფექტის სიდიდის გამო უკანა კალთების გაკერვა ვერ ხერხდება, მუცლის დროუ იხურება თიაქრის პარკის ქსოვილების გამოყენებით. გაკერილი უკანა კალთის წინ (უკანა კალთასა და სწორ კუნთებს შორის) საჭირო ზომის ბადის განთავსების შემდეგ, მის ფიქსაციას ვახდენთ გარშემოწერილობაზე კიდეებიდან 1 - 1.5 სანტიმეტრის დაშორებით U-ს მაგვარი ნაკერის გატარებით, რომლის ორივე ბოლო ცალ-ცალკე გამოგვაქვს მუცლის წინა კედელზე გატარებული მცირე ზომის ერთ სანტიმეტრამდე განაკვეთში, აქვე გაკვანძვის შემდეგ კვანძს ჩავაცურებთ კანქვეშ პრეფასციურად. საფიქსაციო ნაკერს 5 სანტიმეტრის ინტერვალით ვადებთ. შესაძლებლობის შემთხვევაში სწორი კუნთების წინა კალთები ეკერება ერთმანეთს, თუ ეს შეუძლებელია ცალკე კვანძოვანი ნაკერებით ფიქსირდება ბადესთან (ისევე როგორც უკანა კალთები, თუ მათი ერთმანეთთან გაკერვა წინა ეტაპზე ვერ მოხერხდა). აქტიურ დრენაჟს ან დრენაჟებს ვათავსებთ ბადის წინ ძირითადად 48-72 საათით. აპონევროზული კალთების, გასაკერად ვიყენებთ პოლიპროპილენის გაუწოვად ძაფს. ხოლო ბადის საფიქსაციო ტრანსფასციური ნაკერებისთვის-პოლიამიდის გაუწოვად ძაფს 3-4 ჩაკვანძვით (იხ. სქემები).

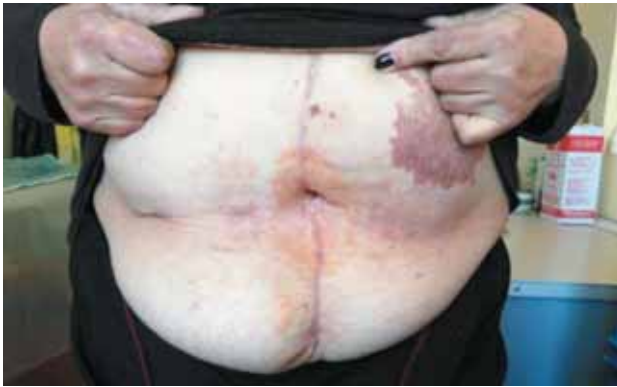ლაგოდეხის ზოგადქირურგიულ კლინიკა შ.პ.ს „კელაპტარი“ 2011 წლიდან 2015 წლის ჩათვლით ვენტრალური თიაქრების მქონე პაციენტებში ჩატარდა თიაქარპლასტიკის ოპერაციები რივეს-სტოპას მეთოდით. სულ გაუკეთდა 26 პაციენტს. აქედან ქალი იყო 11, მამაკაცი - 15. არაინციზიური ვენტრალური თიაქარი ჰქონდა 6 პაციენტს,



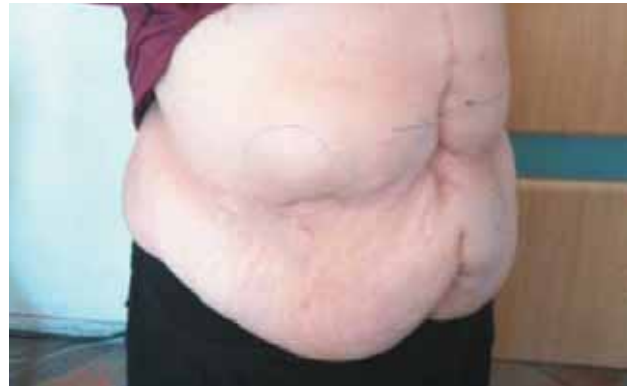სქემა 1



სქემა 2



სურათი 1. პაციენტი გ. ნ.



სურათი 2. პაციენტი გ. ლ.

ინციზიური 20 პაციენტს (მათ შორის რეციდიული იყო 4). ინციზიური (არარეციდიული) თიაქრების დროს პირველადი ხარვეზები იყო შემდეგი: ქოლეცისტექტომია ღია წესით - ზედა შუა ლაპაროტომიით - 4; ლაპაროსკოპიული ქოლეცისტექტომია - 2; ტიპის თიაქარულასტიკა და შემდგომ შუა ლაპაროტომია გაუვალობის გამო - 1; მუცლის ბლაგვი ტრავმის გამო წარმოებული ლაპაროტომია - 2; გასტროდუოდენური წყლულის პერფორაციის გამო - ზედა შუა ლაპაროტომია - 1; ტიპის არაპროთეზირებადი თიაქარულასტიკა - 1; თეთრი ხაზის თიაქრის გამო ბადით on lay პლასტიკა - 1; თორაკოლაპაროტომია შემავალი ჭრილობის გამო - 1; ჰემიკოლექტომია შუა ლაპაროტომიით - 1; საშვილოსნოს ამპუტაციის შემდგომი - 1; ასაკი ქალებში იყო 48 წლიდან 71 წლამდე, მამაკაცებში - 32-დან 71 წლამდე.

რივეს-სტოპას კლასიკური მეთოდით პლასტიკა გაუკეთდა 19 პაციენტს, არაკლასიკური მეთოდით - 6 პაციენტს. მათ შორის დამატებითი პრეფასციური პლასტიკა (on lay) ჩაუტარდა 3 პაციენტს.

ბადის ზომა იყო 10X10სმ-დან 25X30სმ-მდე (ძირითადად გამოიყენებოდა ეთიკონის ფირმის ultrapro ნახევრადგაწოვადი ბადე, ხოლო რამდენჯერმე გამოყენებული იქნა grena-ს ფირმის მსუბუქი პოლიპროპილენის ბადე. ბადის ფიქსაცია ხდებოდა კანგავლითი ტრანსფასციური ნაკერებით კვანძის კანქვეშ ჩაყურსვით, 4-5 სმ ინტერვალით, ბადის კიდიდან 1-1,5 სმ აღებით).

დრენირება ხდებოდა აქტიური დრენაჟით. დრენაჟის ამოღებას ვახდენდით ძირითადად მე-3 დღეს.

გართულებებიდან აღსანიშნავია სერომების გაჩენა. მათი ლიკვიდაცია ხდებოდა ჩხვლეტა ასპირაციით ან ზონდით. ერთი შემთხვევაში შემოფარგლული სერომის ინფიცირება დაფიქსირდა ოპერაციიდან 3 თვის შემდეგ. ჩატარდა ინფიცირებული სერომის გაკვეთა, დრენირება (იხ. სურ. 1). პაციენტის მდგომარეობა დამაკმაყოფილებელი რეციდივი არ გამოვლენილა.

წარმოგიდგინებ შემთხვევას: პაციენტი ლ. გ. ავადმყოფს ჩვენს სტაციონარში 04.11.2011წ გაუკეთდა ოპერაცია დიდი ზომის ვენტრალური ინციზიური თიაქარის (ეპიმეზოგასტრიუმში) გამო. მანამდე ავადმყოფი ჩვენთანვე იყო ნაოპერაციები მწვავე ქოლეცისტიტის და მექანიკური სიყვითლის დიაგნოზით. ჩაუტარდა პლასტიკა ultrapro ბადის Sublay ჩაკერებით რივეს-სტოპას კლასიკური წესით, გარ-

თულდა ბადის ირგვლივ ჩამოყალიბებული ჰემატომის ინფიცირებით, გამონადენის გახანგრძლივებით, რის გამოც, მოხდა ჭრილობის რევიზია, გაიხსნა სწორი კუნთების წინა მედიალური კალთების განუწყვეტელი ნაკერი და ჰემატომის ზონაში ბადე სიგრძივად გაიკვეთა, ბადესა და სწორი კუნთების უკანა მედიალურ კალთებს შორის ამოსუფთავდა ჰემატომა, ჭრილობის გასუფთავების შემდეგ მეორადად ცალკე გაიკერა ბადის ჩატრილი ნაწილი პოლიპროპილენის განუწყვეტელი ნაკერით, ცალკე კანი სწორი კუნთის წინა ბუდის მედიალური კალთებით კვანძოვანი ნაკერებით. ამჟამად შუა ხაზზე კანის ტლანქი მოყავისფერო ჩაწეული ნაწიბურია, რეციდივი არ არის (იხ. სურ. 2).

ავადმყოფს აღენიშნება მეორე ინციზიური თიაქარის მარჯვენა ფერდღვეშა არეში - ძველი სადრენაჟო ჭრილობის ნაწიბურის მიდამოში ვენტრალური თიაქარკვეთის პლასტიკის ზონის ლატერალურად და მასთან კავშირში არ არის.

აღნიშნულის გათვალისწინებით ცვლილებები იქნა შეტანილი წარმოდგენილ ანალიზში.

შედეგები და განხილვა: გემოთაღნიშნული მეთოდით თიაქარულასტიკის დროს იმპლანტანტი თავსდება სწორი კუნთების და მისი უკანა ბუდის კალთებს შორის ან პრეპერიტონეულად. ძირითადად გამოიყენებოდა ეთიკონის ფირმის ultrapro ნახევრადგაწოვადი წელვადი (UML), ან იშვიათად Greina-ს ფირმის მსუბუქი პოლიპროპილენის წელვადი ბადე (LMA). ზოგჯერ სწორი კუნთის ლატერალური ფასციოტომიით ბადის გამლა-განთავსება გრძელდებოდა in lay მეთოდით, რაც შემთხვევაში დამატებითი პლასტიკისთვის გამოყენებული იყო on lay მეთოდით.

მეზოგასტრიუმთან ახლოს განლაგებული თიაქრების შემთხვევაში აუცილებლად ხდებოდა ტიპის მიდამოს ჩართვაც პლასტიკის ზონაში.

ჩვენი დაკვირვებით ტკივილი მნიშვნელოვანია უშუალოდ პოსტოპერაციულ პერიოდში და ოპერაციიდან პირველი ორი დღე, რაზეც განსაკუთრებული ყურადღება უნდა გამახვილდეს წინასაოპერაციო ინფორმირების დროს.

დასკვნა: მიგვაჩნია, რომ რივეს-სტოპას წესით sublay პლასტიკა დღევანდელ დღეს ყველაზე საიმედო მეთოდია მუცლის შუა ხაზის პირველადი და ინციზიური თიაქრების სამკურნალოდ.

ლიტერატურა:

References:

1. ჩართოლანი თ. ღია და ლაპაროსკოპიული პოთეზირებადი თიაქარულასტიკა, 2009
2. Егиев В.Н. Лядов К.В. Воскресенский П.К. Атлас олеративной хирургии грыж, 2003;
3. IncisionalHernia. Authors: Feliciano Crovella, Giovanni Bartone, Landino Fei, Book 2008;
4. Outcomes of the Rives–Stoppa technique in incisional hernia repair: ten years of experienceA. Yaghoobi Notash J. Seied Farsh H. Ahmadi AmoliJ. Salimi M. Mamarabadi, November 2006;
5. Modified Rives–Stoppa technique for repair of complex incisional hernias in 59 patients. Maman D¹, Greenwald D, Kreniske J, Royston A, Powers S, Bauer J. 2012 Feb;
6. Rives–Stoppa procedure for repair of large incisional hernias: experience with 57 patients.
7. Bauer JJ¹, Harris MT, Gorfine SR, KreeI I. 2002 Sep;

ჟურნალის სარედაქციო კოლეგიისაგან

გათვალისწინებულია ჩვენი ყოველკვარტალური ჟურნალის მომავალ ნომრებში სისტემატურად გამოქვეყნდეს სამ თვეში ჩატარებული საზოგადოების ყველა სხდომის გაფართოებული ანოტაცია და ინფორმაცია საზოგადოების მიერ განხორციელებულ სხვა საინტერესო ღონისძიებებზე.

ჟურნალის პირველ ნომერში შეუძლებელი იყო 1 წლის მანძილზე ჩატარებული საქმიანობის სრული მომხილვა, ამიტომ სარედაქციო კოლეგია შემოიფარგლა არსებული მასალის შემჭიდროვებული ინფორმაციით.

**საქართველოს აკადემიკოს გრიგოლ მუხადის სახელობის
ქირურგთა სამეცნიერო საზოგადოების
2015 წლის მუშაობის ანგარიში**

**REPORT OF WORKS CONDUCTED IN 2015 OF
ACADEMICIAN GRIGOL MUKHADZE SCIENTIFIC SOCIETY OF SURGEONS**

რეზიუმე:

ქალაქ თბილისში ჩატარდა საზოგადოების ერთი დამფუძნებელი და 10 სამეცნიერო სხდომა, სადაც გამოტანილი იყო კლინიკურად საინტერესო და იშვიათი შემთხვევები და რამოდენიმე მოხსენება ქირურგიის აქტუალურ საკითხებზე.

ასეთივე კონფერენციები ტარდებოდა ქვეყნის რეგიონებში: ქუთაისში, ბათუმში, ზუგდიდში, რუსთავში და სხვა.

საზოგადოების რამდენიმე სხდომა მიეძღვნა ღვაწლმოსილი ქართველი მეცნიერი - ქირურგების თენგიზ ახმეტელის, სერგო ხუნდაძის, და ირაკლი მგალობლიშვილის ხსოვნას.

საზოგადოებას აქვს მჭიდრო კავშირი ქირურგიული პროფილის დარგობრივ ასოციაციებთან უკვე ჩატარებული ერთობლივი სხდომები: ონკოლოგების, რადიოლოგების, ინტერვენციული რადიოლოგების, სისხლძარღვთა ქირურგების, პროქტოლოგების, ტრანსპლანტოლოგების და ესთეტიური და რეკონსტრუქციული ქირურგიის ასოციაციებთან.

საქართველოს ხუთ რეგიონში შეიქმნა საზოგადოების ფილიალები, რამაც მნიშვნელოვნად შეუწყო ხელი ქვეყნის ქალაქებსა და რეგიონებში თანამედროვე ქირურგიის მიღწევების პროპაგანდასა და მათ დანერგვას.

პრქატიკული და მეცნიერული ქირურგიის განვითარებაში გაწეული განსაკუთრებული დამსახურებისათვის ფრანგი პროფესორი ებაა საბრი, და ქართველი ღვაწლმოსილი ქირურგები, პროფესორები: თინა ურუშაძე და ბესიკ იაშვილი არჩეულ არიან საზოგადოების საპატიო წევრებად.

Summary

In city Tbilisi were held one constitutive and 10 scientific meetings of the Society, where were reviewed clinically interesting and rare cases and several reports on current issues of surgery.

Similar conferences were held in the country regions: Kutaisi, Batumi, Zugdidi, Rustavi and others.

Several meetings of the Society were dedicated to the memory of the honoured Georgian scientist-surgeons Tengiz Akhmeteli, Sergo Khundadze and Irakli Mgaloblishvili.

The society also has close relationship with Industry Associations of Surgical Profile; joint meetings have been already held with: the Associations of Oncologists, Radiologists, Interventional Radiologists, Bloodvessels Surgeons, Proctologists, Transplant Surgeons and the Associations of Aesthetic and Reconstructive Surgery.

In five regions of Georgia were created the branches of the Society, which significantly contributed to popularization of the modern surgery in the cities and regions of the country and their introduction.

For the particular merit in development of practical and scientific surgery French Professor Ebaa Sabri, and Georgian honoured surgeons, Professors: Tina Urushadze and Besik Iashvili are elected as honoured members of the Society.

2014 წლის 24 ოქტომბერს ჩატარდა საქართველოს აკადემიკოს მუხადის სახ. ქირურგთა სამეცნიერო საზოგადოების დამფუძნებელი კრება. კრება გახსნა და ინფორმაცია გააკეთა საინიციატივო ჯგუფის ხელმძღვანელმა პროფ: გურამ ტატიშვილმა. მან აღნიშნა რომ საქართველოს ქირურგთა სამეცნიერო საზოგადოება დაარსდა დიდმა ქართველმა ქირურგმა გრიგოლ მუხადემ 1933 წელს პარალელურად 1957 წელს დაარსდა გრ.მუხადის სახ. ქირურგთა თბილისის საზოგადოება. ორივე საზოგადოება წლების მანძილზე ეწეოდა ნაყოფიერ მოღვაწეობას. 2000 წლიდან ამ საზოგადოებების მუშაობა შეწყდა. ამრიგად გამოთქვეს პროფ: გ.გიორგობიანი; პროფ: მ.კვიციანი და სხვებმა, სულ 12 გამომსვლელმა.

კრებამ ერთხმად დაადგინა:

1. საქართველოს ქირურგთა სამეცნიერო საზოგადოების მუშაობის აღდგენა

2. საზოგადოებას ეწოდოს დიდი ქართველი ქირურგის აკადემიკოს გრიგოლ მუხადის სახელი.
3. საზოგადოების მუშაობის არეალი განისაზღვროს როგორც თბილისის ისე ქვეყნის რეგიონების მამრებით.

კრებამ ერთხმად აირჩია საზოგადოების გამგეობა საინიციატივო ჯგუფის შემადგენლობით: პროფ: გ.ტატიშვილი /თავდომარე/ პროფ: მ.კვიციანი პროფ: გ.გიორგობიანი /თავჯომარის მოადგილეები/ პროფ: თ.ჩხიკვაძე. პროფ: გ. თომაძე, პროფ: ბ.ჩაკვეტაძე, პროფ: გ.დათუაშვილი /სწავლული მდივანი/.

საქართველოს აკადემიკოს მუხადის სახელობის ქირურგთა სამეცნიერო საზოგადოება 2014 წლის 1 დეკემბერს დარეგისტრირდა საჯარო რეესტრის ეროვნულ ბიუროში, როგორც არასაწარმო, არაკომერციული იურიდიული პირი რეგისტრაციის N B14111462.

საზოგადოებას აქვს მჭიდრო კავშირი დარგობრივ ასოციაციებთან, რომლებთანაც ქირურგებს აქვთ პრაქტიკული და მეცნიერული კავშირები. უკვე ჩატარებულია ასეთი ერთობლივი სხდომები: ონკოლოგების, რადიოლოგების, ინტერვენციული რადიოლოგების, სისხლძარღვთა ქირურგების, პროქტოლოგების, ესთეტიკური და რეკონსტრუქციული ქირურგიის და ტრანსპლანტოლოგთა ასოციაციებთან.

2015 წლის თებერვალში ქ.ქუთაისში ჩატარდა ქალაქის და იმერეთის რეგიონის ქირურგთა კრება. კრებამ მოისმინა საზოგადოების თავჯდომარის პროფ. გ.ტატიშვილის მოხსენება საზოგადოების ამოცანებზე, რეგიონის ქირურგების ჩართულობაზე.

კამათში მონაწილეობა მიიღო 9 ქირურგმა, რომლებმაც ისაუბრეს რეგიონის ქირურგთა მუშაობის საჭირობოროტო საკითხებზე და საზოგადოების როლზე არსებულ ხარვეზთა გამოსწორების საქმეში.

კრებამ მიიღო გადაწყვეტილება უახლოეს მომავალში ჩატარდეს ქუთაისის და იმერეთის რეგიონის ქირურგთა ფართომასშტაბიანი შეკრება სადაც აირჩევა საქართველოს გრ.მუხაძის სახელობის ქირურგთა სამეცნიერო საზოგადოების რეგიონის ფილიალის ხელმძღვანელობა.

2014 წლის 30 დეკემბერს საზოგადოებამ თბილისის სამედიცინო უნივერსიტეტთან ერთად ჩაატარა გამოჩენილი ქართველი ქირურგის პროფ. თენგიზ ახმეტელის საღამო მისი დაბადებიდან 90 წლისთავთან დაკავშირებით.

2015 წლის 20 თებერვალს თბილისის სამედიცინო ინსტიტუტთან ერთად ჩატარდა ცნობილი ქართველი ქირურგის სერგო ხუნდაძის ხსოვნის საღამო დაბადებიდან 80 წლისთავთან დაკავშირებით.

30 იანვარი 2015 წელი საზოგადოების N 4 სხდომა ჩატარდა ავერსის კლინიკაში სხდომას უძღვებოდა: პროფ. მერაბ კილაძე.

- დემონსტრაციები:
1. მცირე ინვაზიური ქირურგიული მეთოდებით ნაოპერაციები საინტერესო ავადმყოფთა პრეზენტაცია.
 2. პანკრეასის სხეულის მიდამოს ცისტა: ოპერაცია: ლაპაროსკოპიული ცისტექტომია. პანკრეასის ექინოკოკი. ოპერაცია: ლაპაროსკოპიული ექინოკოკექტომია.
 3. ღვიძლის ექინოკოკი. ოპერაცია: ლაპარასკოპიული ექინოკოკექტომია.
 4. ელენთის ექინოკოკი. ოპერაცია: ლაპარასკოპიული სპლენექტომია.
 5. მეკელის დივერტიკული: ოპერაცია: ლაპარასკოპიული დივერტიკულექტომია.
 6. კალკულოზური ქოლეცისტიტი, ქოლედექოლითიაზი, მექანიკური სიყვითლე. ოპერაცია: ლაპარასკოპიული ქოლეცისტექტომია, ტრანს-ქოლედექოსკოპია, ქოლედოქის დრენირება.
 7. კალკულოზური ქოლეცისტიტი: ოპერაცია: ლაპაროსკოპიული ქოლეცისტექტომია ერთი პორტით.
 8. სიმსუქნე მე-4 ხარისხის. ოპერაცია: სლივგასტრექტომია.

მოხსენება: „საქართველოში მცირე ინვაზიური და ენდოვიდოქირურგიის განვითარების ისტორია და მომავლის პერსპექტივები.“ პროფ. მერაბ კილაძე მცირე ინვაზიურ ქირურგთა ასოციაციის პრეზიდენტი. კლინიკა „კარაპს მედლაინი“

2015 წლის 2 მარტს ჩატარდა საზოგადოების N 5 სხდომა

სამედიცინო უნივერსიტეტის აუდიტორიაში. საქართველოს ონკოლოგების, რადიოლოგებისა და სისხლ-

ძარღვთა ქირურგების ასოციაციებთან ერთად.

სხდომას უძღვებოდა პროფ. გ. გიორგობიანი

მოხსენებები: ონკოლოგიურ პაციენტთა ქირურგიული რეაბილიტაციის, ინტერვენციული რადიოლოგიის კონცეფციის, ონკოლოგიში ჰიბრიდული ოპერაციების და ონკოლოგიური პრობლემების სხვა აქტუალური საკითხები.

მომხსენებლები: პროფ. კ. მარდაღიშვილი, პროფ. მ. მიზანდარი; პროფ. კ. ქუნთელია.

27 მარტი 2015 წელი საზოგადოების N 6 სხდომა ჩატარდა ავერსის კლინიკაში. სხდომას უძღვებოდა: პროფ. თ. ჩხიკვაძე

დემონსტრაცია: „საინტერესო შემთხვევები“. გ. კოსმანი „ენდოქირურგიის ცენტრი“.

მოხსენება: „გიგანტური ვენტრალური თიაქარების (ინციზური) მკურნალობის თანამედროვე ასპექტები.“ პროფ.: გ. გიორგობიანი. „ავერსის კლინიკა“.

მოხსენება: „მუცლის კედლის თიაქარების მკურნალობის თანამედროვე პრინციპები და მეთოდები.“ პროფ. თენგიზ ჩართოლანი; „ენდოქირურგიის ცენტრი.“

24 აპრილი 2015 წელი საზოგადოების N 7 სხდომა ჩატარდა ავერსის კლინიკაში კოლოპროქტოლოგთა ასოციაციასთან ერთად სხდომას უძღვებოდა პროფ. ბ. ჩაკვეტაძე

დღის წესრიგი

დემონსტრაცია: თანდაყოლილი გიგანტური პიგმენტური ხალის ერთმომენტიანი ქირურგიული მკურნალობის შემთხვევა პროფესორი; ირ.ნადირაძე, პროფ; გ.ქაშიბაძე. „კლინიკა გიდ-მედი“

მოხსენება: „ანორექტალური არაონკოლოგიური დაავადებების მკურნალობის თანამედროვე მიდგომები. პროფ: ბორის მისლოვატი /ისრაელი/ მოხსენება ეფუძნება თელავის სპეციალისტების სამედიცინო ცენტრის და აშარონის საავადმყოფოს ქირურგიული კლინიკის 20 წლიან გამოცდილებას.

მოსმინეს პროფესორ გელა მუხაშავერიას ინფორმაცია კოლოპროქტოლოგიის ცენტრის მუშაობის შესახებ.

აქვე ჩატარდა პროფესორ გია მუხაშავერიას მიერ ნათარგმნი კოლოპროქტოლოგიის სახელმძღვანელოს და მონოგრაფიის პრეზენტაცია და ამ წიგნებით საზოგადოების ახალგაზრდა წევრების და სტუდენტების დაჯილდოვება.

29 მაისი 2015 წელი საზოგადოების N 8 სხდომა ჩატარდა ავერსის კლინიკაში. სხდომას უძღვებოდა: პროფ. გ.გიორგობიანი ინფორმაცია: საზოგადოების ბექდვითი ორგანოს (პირობითად) საქართველოს ქირურგიის მაცნე“) დაარსებისათვის გასატარებელ ღონისძიებათა შესახებ. პროფესორი: გურამ ტატიშვილი.

დემონსტრაცია: საყლაპავის აბდომინური სეგმენტის კიბოს წარმატებული ქირურგიული მკურნალობის შემთხვევა. მ.მედვენიძე, დ. გიორგაძე, ნ.კინკროშვილი; „კლინიკა მედულა.“

მოხსენებები:

„გასტროენტეროლოგიური მიდამოს არასიმსივნური დაავადებების ლაპარასკოპიული და ღია ტრადიციული ქირურგიული მკურნალობის ოპტიმიზირება“. დავით ელგენდაშვილი. კლინიკები ” გიდმედი“ და ”კარაპს მედლაინი“

„საყლაპავი მილის ენდოსკოპიური სტენტირება თვითგამშლელი სტენტებით პროფესორი“: თამაზ სულიკაშვილი“ ავერსის კლინიკა“

26 ივნისი 2015 წელი საზოგადოების N 9 სხდომა სხდომა ჩატარდა ავერსის კლინიკაში, სხდომას უძღვებოდა; პროფ: კ. ყიფიანი

ინფორმაცია: ქირურგიის პერიოდული სამეცნიერ-

რო ჟურნალის გამოცემისათვის გასატარებელი ღონისძიების შესახებ პროფესორი: გურამ ტატიშვილი, ჟურნალის რედაქტორმა პროფ: დავით ჯიქიამ გააკეთა პრეზენტაცია ჟურნალის სტრუქტურის, ფორმატის, დიზაინის შესახებ და წარმოადგინა ის მოთხოვნები რომლებიც უნდა გაითავალისწინოს სამეცნიერო ნაშრომის ავტორმა.

დემონსტრაცია: „საყლაპავის დიფარგმული ხვრელის თიაქრის პროთეზირებადი ჰერნიოპლასტიკა“. პროფესორი: თ. გვენეტაძე „ავერსის კლინიკა“

მოსხენება: „მაგისტრალური სისხლძარღვების დაზიანების ქირურგიული მკურნალობის საკითხები“--- პროფესორი: თ.კობაძე, მ.ბოცვაძე, გ.უბილავა, შ.გალახოშვილი, ა.კვაჭაძე, თ.ბუაჩიძე, (მომხსენებელი თ.კობაძე). „სისხლძარღვთა ქირურგიის ცენტრი“.

მოსხენება: „პროტექციით გამოწვეული მტევნის ტრავმები: პროფესორი“: თ.კობაძე, თ.გურჯიძე, ვ.საჯაია, ზ.ავალიანი, რ.ლომინაძე. (მომხსენებელი. თ.გურჯიძე) „სისხლძარღვთა ქირურგიის ცენტრი.“

25 სექტემბერი 2015 წელი საზოგადოების N10 სხდომა ჩატარდა ავერსის კლინიკის სხდომათა დარბაზში. საქართველოს რეკონსტრუქციული და ესთეტიკური ქირურგიის ასოციაციასთან ერთად სხდომას უძღვებოდა; პროფ. ი.კუზნანოვი

დემონსტრაცია: „წვრილი ნაწლავის ჯორჯლის დესმოდური სიმსივნის იშვიათი შემთხვევა მედიცინის მეცნიერებათა კანდიდატი ვიქტორ ნადარაია- (ქ. მოსკოვი, 71-ე საავადმყოფოს მთავარი ექიმის მოადგილე ქირურგიის დარგში, რუსეთის ფედერაციის დამსახურებული ექიმი).

მოსხენებები:

„თანამედროვე მიდგომები მტევნის რთული პოსტრავმული დაზიანებების დროს“ თეიმურაზ გურჯიძე (ქ.თბილისი, „ავერსის კლინიკა“).

„ახალი მიმართულებები და მეთოდები პლასტიკურ და ესთეტიკურ ქირურგიაში“ ებაა საბრი, პროფესორი: (პარიზი-ალმას კლინიკა).

წლების მანძილზე ქართველ ქირურგებთან ნაყოფიერი თანამშრომლობის გათვალისწინებით პროფესორი: ებაა საბრი არჩეულია საქართველოს გრ. მუხაძის სახ. საზოგადოების საპატიო წევრად და გადაეცა სათანადო დიპლომი.

ცნობილი ქართველი ქირურგი მედიცინის აკადემიური დოქტორი თინა ურუშაძე ქირურგიაში ხანგრძლივი და ნაყოფიერი კლინიკური, პედაგოგიური და სამეცნიერო მოღვაწეობის გათვალისწინებით არჩეულ იქნა საქართველოს გრ.მუხაძის სახ.ქირურგთა სამეცნიერო საზოგადოების საპატიო წევრად და გადაეცა სათანადო დიპლომი.

30 ოქტომბერი 2015 წელი საზოგადოების N 11 სხდომა სხდომა ჩატარდა ავერსის კლინიკაში მიძღვნილი ცნობილი ქართველი ქირურგიის, პროფესორ ირაკლი მგალობლიშვილის გახსენებისადმი, დაბადებიდან 100 წლისთავთან დაკავშირებით. სხდომა უძღვებოდა: პროფ. გ. ტატიშვილი.

დღის წესრიგი:

პროფ: „ირაკლი მგალობლიშვილის ცხოვრების და მოღვაწეობის ძირითადი ასპექტები.“ პროფ; გ. მგალობლიშვილი

დემონსტრაცია: „ფაშვის ღეროს კომპრესიული სინდრომის ლაპარასკოპიული ქირურგიული მკურნალობა“. პროფესორი: მ.კილაძე „კლინიკა კარაპს მედიცინა“

მოსხენება: „პროთეზირებადი ჰერნიოპლასტიკების შემდეგ განვითარებული მამაკაცთა უშვილობის

პრევენციის მეთოდი“ თამაზ გვენეტაძე მედიცინის აკადემიური დოქტორი. „ავერსის კლინიკა“

27 ნოემბერი 2015 წელი საზოგადოების N 12 სხდომა ჩატარდა ავერსის კლინიკის სხდომათა დარბაზში საქართველოს ტრანსპლანტოლოგთა ასოციაციასთან ერთად. სხდომას უძღვებოდა. საქართველოს ტრანსპლანტოლოგთა ასოციაციის პრეზიდენტი: პროფ. გია თომაძე

დღის წესრიგი

მოსხენებები:

1. „ღვიძლის გადაწერვა ცოცხალი დონორიდან. შემთხვევის ანალიზი“: კ.შანავა, ნ.უბირია, ი.გელაშვილი

2. ღვიძლის ანატომიური რეგეციის ჩვენი გამოცდილება. კ.შანავა, ნ.უბირია, ი.გელაშვილი. „ავერსის კლინიკა“

3. ღვიძლის წარმატებული ტრანსპლანტაციის პირველი გამოცდილება საქართველოში.-პროფ. კ. ქაშიბაძე, პროფ. გ.თომაძე, ალფონსო რეკორდარე, ლევან გოგიჩაიშვილი. ბათუმის ცენტრალური საავადმყოფო

4. „ჩვენი კლინიკის გამოცდილება თირკმლის გადაწერვაში:“ მ.ლონაძე, ლ.ლაგვილავა, გ.ფინჩია /კ.ერისთავის სახ. ქირურგიის ეროვნული ცენტრი/.

25 დეკემბერი 2015 წელი საზოგადოების N 13 სხდომა ჩატარდა ავერსის კლინიკის სხდომათა დარბაზში. სხდომას უძღვებოდა პროფ. გურამ ტატიშვილი.

დღის წესრიგი

1. დისკუსია ქვეყნის ქირურგიულ სამსახურში არსებულ ხარვეზებზე და მათ აღმოსაფხვრელად გასატარებელ ღონისძიებებზე.

2. საქართველოს აკად. გრ. მუხაძის სახ. ქირურგთა სამეცნიერო საზოგადოების მუშაობის 1 წლის ანგარიში. პროფ: გ. ტატიშვილი.

დისკუსიის მიზანი ჩამოაყალიბა პროფ: გ. ტატიშვილმა ქირურგთა სამეცნიერო საზოგადოების გამგეობას განზრახული აქვს 2016 წელს საზოგადოების გაფართოებულ სხდომაზე მოიწვიოს საქართველოს შრომის, ჯანმრთელობის და სოციალური დაცვის სამინისტროს ხელმძღვანელები, რათა მათთან ერთად დავსახოთ ქვეყნის ქირურგიული სამსახურის ეფექტურობის გაზრდის კონკრეტული ღონისძიებები.

ამიტომ ეს სხდომა შეიძლება ჩაითვალოს ამ უნივერსიტეტის ღონისძიების მოსამზადებელ ეტაპად. და გახდება თვალსაჩინო ტესტი თუ ვის რა ხარისხით ალელვებს ქართული ქირურგიის მომავალი. მერწმუნეთ პრობლემები ბევრია.

ჩვენი საზოგადოების გამგეობა მოკლედ წარმოგიდგინებ პრობლემის ჩვენებურ ხედვას, ხოლო თქვენი აქტიური ჩართვა დისკუსიაში მოგვცემს საშუალებას ეს ხედვა გაფართოვდეს, გახდეს უფრო დახვეწილი, კონკრეტული და მისადაგებელი ქვეყნის ყველა რეგიონისათვის. ამ დღეს უნდა ჩამოვყალიბდეთ რა გვინდა, რის მოგვარებაა უპირველესი და რაში გვჭირდება სამინისტროს თანადგომა.

დისკუსიაში მონაწილეობა მიიღეს:

პროფესორი გია თომაძე — ტრავმატოლოგიის და გადაუდებელი ქირურგიის ზოგად ქირურგიული დეპარტამენტის ხელმძღვანელი. ტრანსპლანტოლოგთა ასოციაციის პრეზიდენტი. ონკოქირურგი: თემურ ქემუკლიძე.

პროფესორი მამუკა გოლეთიანი.

პროფესორი გიორგი გვახარია-ხეჩინაშვილის სახელობის საავადმყოფო დირექტორის მოადგილე და ქირურგიული სამსახურის ხელმძღვანელი.

ზუგდიდის ცენტრალური საავადმყოფო; ქირურგი ზვიადი თოლორაია.

პროფესორი ბუჭა არჩვაძე.

პროფესორი გიორგი გიორგობიანი: ავერსის კლინიკური დირექტორი.

მერაბ ერემეიშვილი ქუთაისის რეგიონალური საავადმყოფოს ქირურგიული სამსახური ხელმძღვანელი: გხუციშვილი-მედიკოსთა ლიგის ხელმძღვანელი.

გივი ლობჯანიძე ლაგოდეხის ზოგად ქირურგიული კლინიკა „კელაპტარი“ ქირურგიული სამსახურის ხელმძღვანელი.

საქართველოში თერმულ დაზიანებათა მკურნალობის, კომბუსტოლოგიის დაარსების და განვითარების, მკურნალობის ახალი ქირურგიული მეთოდების დანერგვის საქმეში გაწეული. განსაკუთრებული ღვაწლისათვის პროფ: ბესიკ იაშვილი არჩეულია გრ. მუხაძის სახ. ქირურგთა სამეცნიერო საზოგადოების საპატიო წევრად და გადაეცა სათანადო დიპლომი.

აქვე ჩატარდა პროფ: ბესიკ იაშვილის 2015 წელს გამოცემული ფუნდამენტალური მონოგრაფიის „თერმული დაზიანებები და პლასტიკური ქირურგია“ პრეზენტაცია და ამ წიგნებით საზოგადოების წევრი ახალგაზრდა ექიმების და სტუდენტების დაჯილდოვება.

ქვეყნის რეგიონებთან საზოგადოების თავჯდომარის და ოპერატიული კავშირის მიზნით საქართველოს გრ.მუხაძის სახ.ქირურგთა სამეცნიერო საზოგადოებამ საანგარიშო პერიოდში შექმნა საზოგადოების ფილიალები.

ეს სხდომები ჩატარდა საკმაოდ კარგ ორგანიზაციულ დონეზე, ყველა სხდომას ესწრებოდნენ საზოგადოების გამგეობის წევრები, კეთდებოდა საინტერესო მოხსენებები.

ქუთაისის და იმერეთის რეგიონის ქირურგთა სხდომას ესწრებოდნენ ამ ზონის ქალაქების, რაიონული ცენტრების წამყვანი ქირურგები და ქუთაისის საკრებულოს ხელმძღვანელობა.

სხდომა გახსნა და საზოგადოების მუშაობის პრინციპებზე ისაუბრა პროფ: გ. ტატიშვილმა, მოისმინეს ორი სამეცნიერო მოხსენება:

1. საზოგადოების თავჯდომარის მოადგილის: პროფესორ გიორგი გიორგობიანის. „მწვავე პანკრეატიტის მკურნალობის თანამედროვე გაიდლაინის შესახებ.“
2. ქუთაისის კლინიკების მასალაზე პროფ: ო.ღიბრაძის, პროფ: მ.ერემეიშვილის, დ.თევდორაძის, და კ.მეშველიანის „კუჭის კიბოს რადიკალური ქირურგიული მკურნალობის ტექნიკური ასპექტები“.

სხდომამ საქართველოს გრ.მუხაძის სახ.ქირურგთა სამეცნიერო საზოგადოების ქუთაისის და იმერეთის რეგიონის ფილიალის ხელმძღვანელად ერთხმად აირჩიეს ქუთაისის სახელმწიფო უნივერსიტეტის პროფესორი მერაბ ერემეიშვილი.

აჭარის და გურიის რეგიონის ქირურგთა შეკრებას დაესწრნენ აჭარის ჯანმრთელობის სამინისტროს და ბათუმის სახ. უნივერსიტეტის ხელმძღვანელები.

საზოგადოების მუშაობის ამოცანებსა და პრინციპებზე ინფორმაცია გააკეთა პროფესორმა გურამ ტატიშვილმა.

ვილმა. მოსმენილ იქნა სამეცნიერო მოხსენებები:

1. პროფესორი აკაკი ბერიძე „ღვიძლის ჰამანგიომების ქირურგიული მკურნალობის ჩვენი გამოცდილება“ /ბათუმი/.
2. საზოგადოების თავჯდომარის მოადგილე:პროფ: მერაბ კილაძე-„პანკრატო-დუოდენალური რეზექციები და მისი ვარიანტები“. /თბილისი/.
3. პროფესორი ვაჟა თედორაძე „ღვიძლის ქირურგიული ანატომია“. /ბათუმი/
4. პროფესორი კახა ქაშიბაძე. „საქართველოში ღვიძლის პირველი გადაწვევის გამოცდილება“ /ბათუმი/.

საქართველოს გრ.მუხაძის სახ. ქირურგიულ სამეცნიერო საზოგადოების აჭარისა და გურიის რეგიონის ფილიალის ხელმძღვანელად ერთხმად არჩეულია ბათუმის სახ.უნივერსიტეტის პროფესორი ვაჟა თედორაძე, ხოლო საპატიო თავჯდომარედ ღვაწლმოსილი ქართველი ქირურგი და საზოგადო მოღვაწე პროფესორი აკაკი ბერიძე.

ზუგდიდის, სამეგრელო-ზემო სვანეთის რეგიონის ქირურგთა სხდომას საზოგადოების გამგეობიდან ესწრებოდნენ პროფესორები გურამ ტატიშვილი, ბორის ჩაკვეტაძე და ჟურნალის რედკოლეგიის სწავლული მდივანი ლაშა სილოგავა, რომლებმაც სხდომის მონაწილეებს გააცნენ საზოგადოების მიზნები, ამოცანები და გამოსაცემად გამიზნული ჟურნალის სტრუქტურა.

კრების მონაწილეებმა საქართველოს გრ.მუხაძის სახ. ქირურგთა სამეცნიერო საზოგადოების, სამეგრელოსა და ზემო სვანეთის რეგიონალური ფილიალის ხელმძღვანელად ერთხმად აირჩია პროფესორი როლანდ ახალაია.

საზოგადოების ქვემო ქართლის ფილიალის პირველი სხდომა ჩატარდა ქალაქ რუსთავში.

საზოგადოების თავჯდომარემ პროფესორმა გურამ ტატიშვილმა და ჟურნალის სწავლულმა მდივანმა ლაშა სილოგავამ ისაუბრეს საზოგადოების და ჟურნალის სტრუქტურაზე, მათ მიზნებსა და ამოცანებზე, პრაქტიკულად მომუშავე ექიმების საზოგადოების მუშაობაში აქტიური ჩართულობის მნიშვნელობაზე.

სხდომაზე ქირურგმა გოჩა კინწურაშვილმა წარმოადგინა საკუთარი პრაქტიკიდან იშვიათი საინტერესო შემთხვევა: „პელვიორექტალური პარაპროქტიტი გართულებული ანაერობული ინფექციით“.

პროფესორმა ბუჭა არჩვაძემ წარმოადგინა მოხსენება:

„ცენტრალური თიაქრების ახალი მეთოდიკა“.

დისკუსიაში მონაწილეობა მიიღო ხუთმა ქირურგმა.

კრებამ ერთხმად აირჩია ქირურგი გოჩა კინწურაშვილი საქართველოს გრ. მუხაძის სახელის ქირურგთა სამეცნიერო საზოგადოების ქვემო ქართლის ფილიალის ხელმძღვანელად.

უახლოეს მომავალში გათვალისწინებულია მსგავსი შეკრების ჩატარება ქართლის და კახეთის რეგიონებში.

საზოგადოების თავჯდომარე პროფესორი გურამ ტატიშვილი

