თბილისის სახელმწიფო სამედიცინო უნივერსიტეტი

გ რ ი გ ო ლ კ ო ბ ა ხ ი ძ ე

ანტიოქსიდაციური თერაპიის გავლენა კბილის მაგარ ქსოვილებზე ენდოგათეთრების შემდეგ

14.00.21 - სტომატოლოგია

მედიცინის მეცნიერებათა კანდიდატის ხარისხის
მოსაპოვებლად წარმოდგენილი

დ ი ს ე რ ტ ა ც ი ა

სამეცნიერო ხელმძღვანელი – **პროფესორი**
გიორგი მენაბდე

თბილისი
2006

შ ი ნ ა ა რ ს ი

შესავალი.

თავი. 1. ლიტერატურის მიმოხილვა.

1.1 კბილთა გათეთრების სისტემების გამოყენება ესთეტიკურ სტომატოლოგიაში.

1.2. კბილის ფერი, მისი აღქმა და ფერის შეცვლის მიზეზები.

1.3. კბილთა გათეთრების ქიმიური ასპექტები.

თავი 2. კვლევის ობიექტი, მასალა და მეთოდები.

2.1. საექსპერიმენტო კბილებში საობტურაციო მასალასა და დენტინს შორის მიკრონაპრალის ჩამოყალიბებისა და მიკროჟონვის ინტენსივობის შესწავლა სტერეო მიკროსკოპის საშუალებით.

2.2. კბილის მაგარ ქსოვილებზე ენდომათეთრებლის ზემოქმედების შესწავლა რასტრული ელექტრონული მიკროსკოპის საშუალებით.

2.3. კბილის მაგარი ქსოვილების მიკროსიმტკიცის შესწავლა ენდომათეთრებლის გამოყენების შემდეგ ვიკერსის მეთოდის გამოყენებით.

2.4. კლინიკური კვლევის ობიექტი და მასალა.

თავი 3. საკუთარი კვლევის შედეგები.

3.1. სტერეომიკროსკოპული გამოკვლევა დევიტალური კბილების ენდოგათეთრების შემდეგ.

3.2 ენდომათეთრებლის ზემოქმედების შესწავლა კბილის მაგარ ქსოვილებზე რასტრული მიკროსკოპის საშუალებით.

3.3. კბილის მაგარი ქსოვილების მიკროსიმტკიცის შესწავლა ენდომათეთრებლის გამოყენების შემდეგ.

3.4.კბილის ენდოგათეთრება ანტიოქსიდანტის წინასწარი გამოყენებით და მის გარეშე.

თავი 4. მიღებული შედეგების განსჯა და ბოლოთქმა.

დასკვნები.

პრაქტიკული რეკომენდაციები.

გამოყენებული ლიტერატურა.

შ ე ს ა ვ ა ლ ი

თემის აქტუალობა:

თანამედროვე სტომატოლოგიაში ერთ-ერთი წამყვანი ადგილი შედარებით ახალ სფეროს – ესთეტიკურ სტომატოლოგიას უჭირავს. სტომატოლოგიური მასალათწარმოების მკვეთრმა ევოლუციამ მისი მოთხოვნების ყოველდღიური ზრდა გამოიწვია (Goldstein RE., Garber DA., 1995).

ფრონტალური კბილების ესთეტიური სახე მათი გათეთრების თუ აღდგენის ხარისხზეა დამოკიდებული. თანამედროვე მოთხოვნების ზრდამ სტომატოლოგიური მასალათწარმოების მკვეთრი ევოლუცია გამოიწვია, რაც განსაკუთრებით იმ ახალ მიმართულებებში გამოიკვეთა, სადაც ესთეტიკის მოთხოვნები ყოველდღიურად იზრდება.

ამჟამად, ფერშეცვლილი კბილების მკურნალობის 5 ძირითადი მეთოდი არსებობს: მიკროაბრაზია, კბილთა გათეთრება, კომპოზიტებით პირდაპირი რესტავრაცია, ვინირები, კერამიკული და მეტალოკერამიკული გვირგვინებით აღდგენა (Touati B., Miara P., 2004).

აღნიშნული მეთოდების უმრავლესობა კბილის მაგარი ქსოვილების მექანიკურ დამუშავებას და ზოგ შემთხვევაში, მათ დეპულპაციას გულისხმობს. მხოლოდ მიკროაბრაზია და კბილთა გათეთრება განსაკუთრებულად კონსერვატულ მეთოდებად შეიძლება ჩაითვალოს, რადგან მათი გამოყენებისას კბილის მინანქარი ინსტრუმენტულად არ მუშავდება და სასურველი ეფექტი მათეთრებელი ნივთიერებების მის ზედაპირზე აპლიკაციის ხარჯზე მიიღწევა.

კბილის ვიტალობის მიხედვით კბილთა გათეთრების როგორც გარეგანი, ისე შინაგანი სისტემები არსებობს. გათეთრების მიზნით, ძირითადად, კარბამიდისა და წყალბადის ზეჟანგები გამოიყენება, ხოლო დევიტალური, ფერშეცვლილი კბილების გათეთრებისათვის _ ენდომათეთრებლები, რომელთა შემადგენლობაში სხვადასხვა კონცენტრაციის წყალბადის ზეჟანგი შედის (Nathoo SA., Richter R., Smith SF., 1996).

გათეთრების ეფექტი ძირითადად წყალბადის ზეჟანგის დაშლის შედეგად გამოყოფილი თავისუფალი ჟანგბადის მოქმედების შედეგია. წყალბადის ზეჟანგი არასტაბილური სითხეა, რომლის დაშლას ტემპერატურის მომატება, ულტრაიისფერი

გამოსხივება და PH-ის მაჩვენებელი საგრძნობლად აძლიერებს. ამ მაჩვენებლის ზრდასთან ერთად წყალბადის ზეჟანგის დაშლის სისწრაფე იზრდება (Turkun M, Turkun LS, 2004).

გათეთრების პროცესი დევიტალურ კბილებში ძირითადად კბილის ღრუში მოთავსებული მათეთრებელი გელის საშუალებით ხდება, თუმცა თანამედროვე კლინიცისტები ამ მეთოდთან ერთად მინანქრის გარეთა ზედაპირიდან ეგზოგენურ გათეთრებასაც იყენებენ.

დამტკიცებულია, რომ ენდოგათეთრების დროს კბილის მაგარი ქსოვილების ადჰეზივობა საგრძნობლად კლებულობს, რაც, ძირითადად, ამ ქსოვილებში პეროქსიდების პენეტრაციის შედეგია.

იმისათვის, რათა პეროქსიდები კბილის ღრუდან ნერწყვის საშუალებით გამოირეცხოს, საჭიროა დრო 1 კვირიდან 10 დღემდე, ეს კი არაპრაქტიკულია, რადგან უხერხულობას უქმნის პაციენტს. ამასთან, კბილის ღია ღრუთი პაციენტის ყოფნას მთელი რიგი გართულებები მოსდევს: ღრუს ბასრი კიდეების გამო ენის ტრავმირება, გვირგვინის მოტეხვა და რაც მთავარია, ქრომოგენური პიგმენტების განმეორებითი დალექვის საშიშროება (Tanizava Y., 2003).

ასეთ შემთხვევაში საჭიროა მოიძებნოს ისეთი საშუალება, რომლის მოქმედებითაც დაქვეითებული ადჰეზივობის აღდგენა და სამკურნალოდ განსაზღვრული დროის საგრძნობლად შემცირება გახდება შესაძლებელი, რასაც უდიდესი კლინიკური მნიშვნელობა აქვს.

ენდოგათეთრების შემდგომ კბილების დაუყოვნებლივ აღდგენა არაპრაქტიკულია, რადგან რესტავრაციის შემდგომი გართულებების რისკი დიდია. ამ გართულებებს უმრავლეს შემთხვევაში ბჟენსა და კბილის მაგარ ქსოვილებს შორის მიკროსივრცის გაჩენამდე მივყავართ, სადაც მიკროორგანიზმები გამრავლებას იწყებენ და გვირგვინის დაზიანების იმ პროცესს აჩქარებენ, რომელიც ბჟენის ამოვარდნით, ან, რაც უფრო არასასურველია, გვირგვინოვანი ნაწილის მოტეხვით შეიძლება დასრულდეს (Braun J. 2002).

ლიტერატურაში არსებული მონაცემები ენდოგათეთრების შემდეგ კბილის დაუყოვნებლივ დაბჟენის შესახებ, საკმაოდ მწირია. ჩვენ კი შევეცადეთ, რომ ამ

პრობლემის გადაწყვეტის გზა ანტიოქსიდანტების გამოყენებაში გვეძებნა. ანტიოქსიდანტები პეროქსიდებზე და თავისუფალ რადიკალებზე მოქმედებითა და მათი შემდგომი განეიტრალებით გამოირჩევა. მოქმედების ეს მექანიზმი საშუალებას გვაძლევს, ანტიოქსიდანტი კბილის მაგარი ქსოვილების დაკარგული ადჰეზივობის აღსადგენად და მიკროსიმტკიცის გასაუმჯობესებლად გამოვიყენოთ.

კვლევის მიზანი და ამოცანები:

ჩვენი კვლევის მიზანს წარმოადგენდა დევიტალური კბილების გათეთრების პროცესში ენდომათეთრებელი სისტემის გამოყენების ფონზე კბილის მაგარი ქსოვილების ადჰეზივობისა და მიკროსიმტკიცის გაუმჯობესება ანტიოქსიდანტის საშუალებით.

ამ მიზნის განსახორციელებლად დავსახეთ შემდეგი ამოცანები:

1. ექსპერიმენტულ კვლევებში ანტიოქსიდანტითა და მის გარეშე კბილის გვირგვინისა და არხის ზედა მესამედის დამუშავების შემდეგ, საობტურაციო მასალებსა და დენტინს შორის მიკრონაპრალის ჩამოყალიბებისა და მიკროჟონვის ინტენსივობის შესწავლა სტრეო მიკროსკოპის საშუალებით.
2. მინანქარსა და დენტინზე დალექილ პეროქსიდებზე ანტიოქსიდანტის მოქმედებით მათი ლიკვიდაციის დადგენა რასტრული მიკროსკოპის გამოყენებით.
3. ენდოგათეთერების შემდგომ კბილის მაგარი ქსოვილების მიკროსიმტკიცის შესწავლა ვიკერსის აპარატის დახმარებით.
4. კლინიკურ კვლევებში კბილის გათეთრების პროცესში ანტიოქსიდანტის მოქმედების შეფასება ვიზუალური და რენტგენოლოგიური კვლევის მეთოდების გამოყენებით.

ნაშრომის სამეცნიერო სიახლე

პირველადაა:

- მოწოდებული ანტიოქსიდანტი _ 10%-იანი Sodium Ascorbate კბილის გათეთრების პრაქტიკაში;

_ შესწავლილი რასტრული ელექტრონულ-მიკროსკოპული გამოკვლევებით ანტიოქსი-დანტით დამუშავებული კბილის მინანქრისა და დენტინის ზედაპირი ენდოგათეთრების შემდეგ;

_ შეფასებული სტერეომიკროსკოპის საშუალებით მარგინალური მიკავშირების სიმტკიცე კბილის მაგარ ქსოვილებსა და საბჟენ მასალას შორის ენდოგათეთრების შემდეგ;

_ შესწავლილი ალმასის ჩაწნეხვის მეთოდით ანტიოქსიდანტით დამუშავებული კბილის მაგარი ქსოვილების მიკროსიმტკიცე ენდოგათეთრების შემდეგ ვიკერსის აპარატის გამოყენებით;

_ მოწოდებული ენდომათეთრებლების _ 35%-იანი Opalescence Endo-სა და Endoperox-Pate-ის გამოყენების შემდეგ ანტიოქსიდანტით _ 10%-იანი Sodium Askorbate დამუშავებული კბილების ვიზუალური და რენტგენოლოგიური გამოკვლევების შედარებითი დახასიათება.

ნაშრომის პრაქტიკული ღირებულება:

_ შემუშავებულია დევიტალური კბილების ენდოგათერების მეთოდი ენდომათეთ-რებელი სისტემების გამოყენებით;

_ დადგინდა, რომ დევიტალური კბილების ენდოგათერებას, ანტიოქსიდანტის _ 10% - იანი Sodium Askorbate გამოყენება უნდა მოსდევდეს;

_ კბილის მაგარ ქსოვილებსა და საბჟენ მასალას შორის მიკროსივრცის თავიდან ასაცილებლად და კბილის ქსოვილების მიკროსიმტკიცის გასაუმჯობესებლად რეკომენდებულია ენდომათეთრებლების _ 35%-იანი Opalescence Endo და ანტიოქსიდანტის _ 10% - იანი Sodium Askorbate გამოყენება.

საჯარო დაცვაზე გასატანი ძირითადი დებულებები:

1. კბილის ქსოვილების მიკროსიმტკიცის გაუარესების ერთ-ერთი მიზეზის _ ადჰეზივობის შემცირების თავიდან აცილება, შესაძლებელია ანტიოქსიდანტის გამოყენებით.

2. ანტიოქსიდანტის _ 10%-იანი Sodium Askorbate ენდოგათეთრების შემდეგ გამოყენება კბილის მაგარ ქსოვილებსა და საბჟენ მასალას შორის მარგინალური კავშირის გაძლიერების წინაპირობაა.
3. დევიტალური კბილების ენდოგათეთრების შემდეგ ანტიოქსიდანტის _ 10%-იანი Sodium Askorbate გამოყენება კბილის ქსოვილების მიკროსიმტკიცის გაზრდასა და კბილის ფერის სტაბილურობას იწვევს.

თავი. 1 ლიტერატურის მიმოხილვა

1.1 კბილთა გათეთრების სისტემების გამოყენება ესთეტიკურ სტომატოლოგიაში

კაცობრიობის არსებობის ყველა ეტაპზე კბილების სილამაზე ადამიანის ცხოვრებაში არც თუ მეორეხარისხოვან როლს ასრულებს. ამის ნათელი დადასტურებაა ძველეგვიპტური თუ ძველბერძნული ხელოვნების ნიმუშები. ადამიანები დიდი ხნის წინ მიხვდნენ, რომ მათი კბილების სილამაზე სითეთრეში უნდა ეძებნათ. რომაელები პირველები იყვნენ, ვინც კონკრეტული ნივთიერებებით სცადეს კბილების გათეთრება. ისინი შარდოვანას საშუალებით ცდილობდნენ კბილებისათვის თEთრი ფერი და ბზინვარება მიენიჭებინათ. (Allen E. 1968; Allen E. 1969; Griffin RE, Grower MF, Ayer WA. 1977).

შუა საუკუნეებში კბილების გათეთრების პრეროგატივა დალაქებს ჰქონდათ, ისინი aqua fortis-ის ხსნარის საშუალებით, რომელშიც აზოტმჟავა შედიოდა, კბილებს სითეთრეს მატებდნენ. ცნობილია აგრეთვე კბილთა გათეთრების მცდელობა რკინის ნაქლიბის გამოყენებით. (Clarc EB 1933, Panier C, 1992)

მარილმჟავა და წყალბადის ზეჟანგი ის ნივთიერებებია, რომლებიც ას წელზე მეტია, გამოიყენება კბილების გასათეთრებლად. ამ ორი ნივთიერების სხვადასხვა კომბინაცია სხვადასხვა დროს დაედო საფუძვლად კბილების გათეთრების იმ ძირითად მეთოდებს, რომლებიც დღესაც გამოიყენება. (Lemire PA, Burc BB.1975; Muia P.1982).

გათეთრების თემაზე პირველი თემატური პუბლიკაცია ჯერ კიდევ 1877 წელს გამოჩნდა, როცა აღწერილ იქნა მჟაუნმჟავას ზემოქმედებით სხვადასხვა სახის

პიგმენტირებული კბილების მკურნალობა. ორი წლის შემდეგ დაიყეს მოგვაწოდა ქლორირებული ხსნარი (ლაბარაკის ხსნარი) იგივე მიზნებისათვის გამოყენება.

1895 წელს ჟურნალ -„American journal of Dental Sciense"-ში Cuestlare-ის მიერ პირველად იქნა აღწერილი წყალბადის ზეჟანგისა და მარილმჟავას სუსტი ხსნარის ზემოქმედებით კბილთა გათეთრება. მის მიერვე იმავე წელს იქნა აღწერილი პეროქსიდით და ეთერით ვიტალური კბილების გათეთრება.(Kato T, Kutawa M, Tamura K, Yamamoto M.1984; Lantony P.1987; Miller L 1987).

1918 წელს Abbot-მა შემოიტანა ეფექტური მეთოდიკა - 37%-იანი წყალბადის ზეჟანგის გაქტიურება სითბოთი და სინათლის წყაროთი. ეს მეთოდი შემდგომში ძირითადი დასაყრდენი გახდა თანამედროვე გათეთრების სისტემებისა. ამავე ავტორის მიერ იქნა აღწერილი ფლუოროზით დაზიანებული კბილების გათეთრება სუპეროქსოლით, რომელიც 30% H_2O_2-ის და ეთერის ნარევით მაღალ ტემპერატურაზე 30 წთ-ის განმავლობაში (საშუალოდ 25 პროცედურა) (Abbot C. 1918; Bailey RW. 1968; Arens DE, Rich JJ, Healey HJ.1972, Cristensen GJ.1977; Goldberg RA, Fortier JP, Garber DA.1987).

Kane-მ პირველმა აღმოაჩინა, რომ ფტორის შემცველობის ზრდამ სასმელ წყალში შეიძლება გამოიწვიოს ძლიერი პიგმენტაციის გაჩენა კბილებზე, ამ პიგმენტაციას იგი ებრძოდა მარილმჟავათი გაჟღენთილი ბამბის ტამპონების მოთავსებით კბილების ზედაპირზე, აღნიშნული ტამპონები წინასწარ ცხელდებოდა ცეცხლის ალზე. (Brown G.1965; Mcdevitt CA, Armstrong WG. 1967; Colon PG.1971; Seale NS, McIntosh JE, Taylor AN.1981)

შემდგომში ფერშეცვლილი კბილების მკურნალობის მეთოდების ჩამოყალიბებისას, ძირითადად, ორი სკოლა იღებდა მონაწილოებას:

1. Kane-ის სკოლა მიკროაბრაზიის მეთოდიკით და
2. Abbot-ის სკოლა სუფთა ქიმიური (H_2O_2) - მეთოდიკით.

მოგვიანებით, 1965 წელს შესწავლილ იქნა კბილების გათეთრების დროს მაღალი ტემპერატურის გავლენა პულპაზე. თუმცა შემდეგ და მეცნიერულად დაამტკიცეს, რომ მაღალი ტემპერატურის ზემოქმედებით, ფაქტიურად, პულპაში შესამჩნევი

ცვლილებები არ აღინიშნებოდა (HHorsley HJ1967; Nutting EB, Poe GS 1967; Bailey RW, Cristen AG. 1970).

1966 წელს McInnes-მა შემოიღო ახალი ნარევი 5 მლ 36%-იანი მარილმჟავა, 5 მლ 30%-იანი წყალბადის ზეჟანგი და 30%-იანი ეთერი. ამ ხსნარს იგი ათავსებდა ბამბის ტამპონებით კბილების ზედაპირებზე 16-20 წუთის განმავლობაში. შემდეგ კბილების ზედაპირები ირეცხებოდა წყლის ჭავლითა და ხდებოდა მათი ნეიტრალიზაცია ნატრიუმის ჰიდროკარბონატით. სწორედ მაშინ გაკეთდა პირველად აქცენტი მკურნალობის შემდეგ კბილების მანეიტრალიზებელი ხსნარებით ან გელებით დაფარვაზე.

Croll-მა და Cavanaugf-მა მოგვაწოდეს 18%-იანი მარილმჟავასა და პემზის ნარევი, რომლის შეზელვა კბილის ზედაპირზე ხდებოდა ხის წკირებით 5 წუთის განმავლობაში და შემდეგ ირეცხებოდა წყლის ჭავლით. ამ ავტორთა შრომების საფუძველზე შეიქმნა ახალი პროდუქტი «Prema" (Premier), რომელშიც შედიოდა 10%-იანი მარილმჟავა და პემზა (Croll TP,1992; Croll TP, Segura A, 1993; Croll TP, Cavanaugh RR 1986).

1980-იანი წლებიდან Zaragoza-მ სტომატოლოგების, ფარმაცევტებისა და ქიმიკოსების გუნდთან ერთად შემოიღო ახალი თერმოქიმიური მეთოდიკა, ეგრეთწოდებული «BV გათეთრება" (BV bleaching), სადაც წამყვანი კომპონენტი იყო 70%-იანი წყალბადის ზეჟანგი, გააქტიურებული სითბური წყაროს საშუალებით. ამ მეთოდმა მხოლოდ ცოტა ხნით ჰპოვა გამოყენება, რადგან მეტად დიდი კონცენტრაციის H_2O_2 საჭიროებდა განსაკუთრებით სიფრთხილეს გამოყენების დროს (Zaragosa VMT 1983, Zaragoza VMT, 1984).

კბილთა მათეთრებელი ნივთიერებების წარმოების პირველი სერიოზული იდეა წარმოიშვა XX საუკუნის 80-იანი წლების ბოლოს, როცა Haywoof-ის და Heymann-ის მიერ პირველად იქნა მოწოდებული 10%-იანი კარბამიდის ზეჟანგის გამოყენება სახლის ხმარების კაპებით. ამ მეთოდმა საფუძველი დაუდო ახალ ერას კბილთა გათეთრების სისტემის განვითარებაში. თავისი ხმარების სიმარტივით ამ მეთოდიკამ უდიდესი წარმატება მოიპოვა, რადგან H_2O_2-s დაბალი კონცენტრაციების შემცველი გელები უზრუნველყოფდნენ, როგორც მათი ხმარების უსაფრთხოებას, ისე კბილთა გათეთრების მაღალ ხარისხს ეტაპობრივი გათეთრების ხარჯზე.

ამ მეცნიერთა ნაშრომებში 90-იანი წლების დასაწყისში ჩამოყალიბდა აზრი იმის შესახებ, რომ მათეთრებელი ნივთიერებების დაბალი კონცენტრაციების ხმარების დროს ორთოდონტილური ჩვენებების მიხედვით ამოღებულ კბილებში, ელექტრონული მიკროსკოპით გამოკვლევისას მინანქრის სტრუქტურებში არანაირი მნიშვნელოვანი ცვლილებები არ აღინიშნება (Haywood VB, Leech T, Haymann HO 1990; Haywood VB, Houck V, 1991, Haywood VB, 1992 Haywood VB, Leonard RH, 1994).

1991 წელს Haywood-ის და Heymann-ის მიერ დადგენილ იქნა, რომ როგორც სუფთა წყალბადის ზეჟანგის, ისე კარბამიდის ზეჟანგის შემცველი გელების ზემოქმედებით კბილის მაგარ ქსოვილებზე, მტკიცდება მათი უვნებლობა პულპაზეც. პულპური ქსოვილის ცხოველმყოფელობა სრულად არის შენარჩუნებული, როცა მკაცრად განსაზღვრული სქემების მიხედვით დაბალკონცენტრირებული ხსნარებით ხდება კბილთა გათეთრება (McIness J 1966, Heywood VB, Heymann HO 1989, Haywood VB 1996, Haywood VB 1997).

ამჟამად არსებობს ფერშეცვლილი კბილების მკურნალობის 5 ძირითადი მეთოდი: მიკროაბრაზია, კბილთა ქიმიური გათეთრება, პირდაპირი რესტავრაცია კომპოზიტებით, რესტავრაცია ვინირებით, კერამიკული და მეტალოკერამიკული გვირგვინებით აღდგენა.

ფერის შეცვლის ინტენსივობა, სიღრმე, გავრცელების ხარისხი გვიკარნახებს, თუ რომელი მეთოდია მისაღები მოცემულ კონკრეტულ შემთხვევაში (Braun J. 2002, Makeeva IM 2002).

შესაბამის სიტუაციაში, არც თუ იშვიათად, საჭირო ხდება ამ მეთოდების გარკვეული კომბინაციების გამოყენება.

კბილთა გათეთრების ტექნიკა სხვადასხვა კრიტერიუმების საფუძველზე შეიძლება იყოს კლასიფიცირებული:

1. კბილის ვიტალობის მიხედვით: ვიტალური და დევიტალური გათეთრება.
2. სად და ვის მიერ ხდება კბილთა გათეთრება: ამბულატორიული, ან გათეთრება სახლის პირობებში (Feinman RA, Madray G, 1991).

ვიტალური კბილების გათეთრება გულისხმობს მათეთრებელი ნივთიერების მოთავსების კბილების ვესტიბულარულ ზედაპირებზე. ამ სახის გათეთრება შეიძლება

ჩატარდეს როგორც სტომატოლოგიურ კაბინეტში, ასევე სახლის პირობებში (Feinman RA, 1994 Carcia-Godoy F, Dodge 1993 Feinman RA, Goldstein RE 1989).

სახლის პირობებში გათეთრებისთვის ძირითადად გამოიყენება კარბამიდის ზეჟანგის გელები 10_15%-იანი კონცენტრაციით. ეს გელები თავსდება პაციენტის ორივე ყბაზე ანაბეჭდის მიხედვით დაზადებულ კაპებში, რომლებიც პაციენტს უკეთდება დღეში 4-5 სთ-ის განმავლობაში ან ღამით ძილის დროს. ამ სახის მკურნალობას პაციენტი ახდენს თვითონ, თუმცა, რა თქმა უნდა, ეს პროცესი კონტროლირდება ექიმის მიერ. (Goldstein RE 1984, Sieber C, Voyage 1994, Carcia-Godoy F, Dodge WW1993).

ამ სახის გათეთრებას გააჩნია გარკვეული სახის უპირატესობები:

1. გათეთრება ტარდება დაბალი კონცენტრაციის ნაკლებ აგრესიული ქიმიური ნივთიერებებით.
2. მკურნალობის პროლონგირებული ხასიათი მისი მიმდინარეობის და სასურველი შედეგის კონტროლირების სრულ საშუალებას გვაძლევს.
3. პაციენტის დრო დაზოგილია, რადგან მას სამკურნალო დაწესებულებაში მინიმალური დროის გატარება უხდება. ამ სახის გათეთრების ნაკლად შეიძლება ჩაითვალოს ის გარემოება, რომ გათეთრების პროცესი შედარებით ხანგრძლივად მიმდინარეობს.

G.Khristensen (1997)-ის მონაცემებით მათეთრებელი ნივთიერებების 80% თავის აქტივობას კარგავს კაპაში მისი მოთავსებიდან 2 საათის შემდეგ, მაგრამ, რადგან ამ მოსაზრებას ბევრი მოწინააღმდეგეც ჰყავს, ავტორთა დიდი ნაწილი მომხრეა კაპების ხმარება 4_5 საათი გაგრძელდეს (Sieber C, A 1996, Atkinson D 1978).

კბილთა მკურნალობის პროცესში პაციენტი განიცდის აწეულ მგრძნობელობას კბილთა რომელიმე ჯგუფის მიდამოში, ასეთ დროს კაპაში თავსდება ფტორგელი და პაციენტი კაპას იკეთებს ერთი ღამის განმავლობაში. სასურველი შედეგების მიღწევის შემთხვევაში მკურნალობის პროცესი გრძელდება. ამ გელის ხმარება რეკომენდირებულია მკურნალობის დამთავრების შემდეგ 3 დღის განმავლობაში (დღეში 2 საათით), რათა სწრაფად მოხდეს რემინერალიზაციის პროცესი (Walton E,

Eisenmann DR 1974, Belkhir MS, Douki N 1991, Costas FI, Wong M 1991, Bowles W, Lancaster LS 1996).

კბილთა საოფისე პროფესიონალური გათეთრების პროცედურები ტარდება სტომატოლოგიურ სავარძელში ექიმის მიერ და საშუალოდ გრძელდება 30 _ 60 წუთის განმავლობაში. სასურველი შედეგის მისაღებად ზოგჯერ რამოდენიმე პროცედურის ჩატარება ხდება საჭირო.

ამ სახის მათეთრებელი ნივთიერებების შემადგენლობაში ძირითადად შედის წყალბადის ზეჟანგი, რომლის კონცენტრაციები მერყეობს 35 _ 38%-ის ფარგლებში, შესაძლებელია მისი რამდენიმე პროცენტით ნაკლები კონცენტრაციის გამოყენებაც. (Stewart DJ 1973, Shinoda H. 1983, Takuma S, Furi A 1983, Walton RE, O'Dell NL 1982).

გათეთრების პროცედურები შეიძლება მოიცავდეს როგორც კბილთა მთელ მწკრივს, ასევე ერთეულ კბილებსაც.

ამ სახის გათეთრებას გააჩნია თავისი უპირატესობები:

1. სწრაფი შედეგი _ პაციენტი კმაყოფილია გათეთრების შედეგით, რადგან იგი მიიღწევა რამდენიმე წუთში.
2. პროცესი მთლიანად კონტროლირდება ექიმი-სტომატოლოგის მიერ.
3. როცა გათეთრება ესაჭიროება ერთ ან რამოდენიმე კბილს და მთლიანი კაპის დამზადება არ ხდება საჭირო.

ამ სახის გათეთრების გარკვეულ ნაკლად შეიძლება ჩაითვალოს:

1. აუცილებლობა რაბერდამის ან მისი ანალოგების ხმარების ღრძილის იზოლაციის მიზნით.
2. ნივთიერებების მაღალი კონცენტრაციების გამო გარკვეულწილად გათეთრება აგრესიულ ხასიათს ატარებს.
3. პაციენტს სტომატოლოგიურ კლინიკაში უხდება უფრო მეტი დროის გატარება, ვიდრე სახლის პირობებში გათეთრების შემთხვევაში.

იმ შემთხვევაში, როცა ფერშეცვლილი კბილები გამოირჩევიან მუქი ფერის განსაკუთრებული სტაბილურობით, რეკომენდებულია საოფისე და სახლის გათეთრების კომბინაცია. ძირითადად, გათეთრება იწყება სტომატოლოგიურ

სავარძელში და შემდეგ გრძელდება სახლის პირობებში. (Nutting EB, Poe GS 1967, McCloskey RJ 1984, McInnes J 1991, Miara P, Touati B, 1991)

ზოგიერთ კბილები გამოირჩევიან ისეთი მყარი დისკოლოროტით, რომ ქიმიური გათეთრების არცერთი საშუალება არ იძლევა სასურველ შედეგს (მაგ. ტეტრაციკლინური კბილების მე-3 და მე-4 ხარისხის შეფერილობის დროს, როცა კბილების ზედაპირებზე აღინიშნება რუხი ან მუქი ყავისფერი ზოლების არათანაბარი განფენილობა).

დევიტალური კბილების გათეთრების მცდელობა ჯერ კიდევ 1895 წელს ჰქონდა Garreton-ს, რომელიც მათეთრებლად ნატრიუმის ჰიპოქლორიდს ხმარობდა. პოპულარული იყო ნატრიუმის ჰიპოქლორიდიც კბილების დევიტალური გათეთრების პირველ პერიოდში იხმარებოდა იყო ნატრიუმის პერბორატი. 1938 წელს Sylva იყო პირველი, ვინც ამ ნივთიერების გამოყენებით მიიღო კლინიკური შედეგები.

შემდეგ Spasser-მა (1961წ) და Grogan-მა (1946წ) დაამტკიცეს ნატრიუმის პერბორატის მჟანგველი თვისებები Pearson-მა (1958წ.) გამოიყენა სითბურად გააქტიურებული წყალბადის ზეჟანგი, ხოლო Nutting-მა და Po-მ 1967 წელს მოგვაწოდეს ნატრიუმის პერბორატისა და წყალბადის ზეჟანგის კომბინირებული მოქმედების მეთოდიკა (Spasser HF 1961, Pincus CL 1977, Preston J 1985, Seghi RR, Johnson WM 1986).

ამ, კომბინაციის ხმარების მოწინააღმდეგენი თვლიდნენ, რომ ჯერჯერობით დაუდგენელი მიზეზების გამო კბილის ფესვის რეზორბაცია შეიძლება განვითარდეს მკურნალობიდან 5 _ 15 წლის შემდეგ. ამის სავარაუდო მიზეზი შეიძლება იყოს წყალბადის ზეჟანგის მოქმედება, უფრო სწორად კი ის მჟავე არე PH-ისა, რომელსაც იგი ხსნარებს ანიჭებს. (Wright W 1964, Yamamoto M 1985 Yamamoto M, 1990 Bourrelly G 1991 Byou A, Kaoun K 1997).

საგულისხმოა Haywood-ის მიერ 1990 წ. მოწოდებული მეთოდიკა, რომლის მიხედვითაც ენდოგათეთრების დროს გარდა კბილის ღრუში წინასწარი მჟავური გრავირების შემდეგ მოთავსებული ენდომათეთრებლისა, ეფექტიანი კბილის ვესტიბულარულ ზედაპირზე 35%-იანი წყალბადის ზეჟანგის შემცველი გელის მოთავსება რამდენიმე წუთით კბილის მინანქრის გარედან გათეთრების მიზნით (Lombardi RE. 1973, Yamamoto M 1990, Panier C 1992, Paul S, Pliska P 1996).

XX საუკუნის 90-იან წლებში, როცა კბილთა გათეთრების სისტემებმა სერიოზული წარმატებები მოიპოვეს, დადგა საკითხი ეს ნივთიერებები კოსმეტიკურ საშუალებად ჩავთვალათ თუ სამკურნალწამლო დანიშნულებისად (კოსმეტიკური ნაწარმი ხომ თავისუფლად იყიდება ყველა არასამედიცინო დანიშნულების ობიექტზე, მაშინ როცა სამკურნალო ნივთიერების შემენა მხოლოდ სამედიცინო დაწესებულებაშია შესაძლებელი).

გამომდინარე იქიდან, რომ წყალბადის ზეჟანგვის შემცველ ნივთიერებებს გააჩნიათ მკაცრად სპეციფიკური მოქმედება და შეიცავენ გარკვეულ რისკს ხმარების პროცესში მხოლოდ ექიმი უნდა არეგულირებდეს მათი ხმარების მიზანშეწონილობას.

1999 წლის 17 თებერვალს კოსმეტიკური საშუალებებისა და არაკვებითი პროდუქტების სამეცნიერო კომიტეტმა (SCCNFP). მიიღო დადგენილება, სადაც ნათქვამია, რომ ის პროდუქცია, რომელთა შემადგენლობაში წყალბადის ზეჟანგის შემცველობა აღემატება 0,1%, ვერ ჩაითვლება კოსმეტიკურ საშუალებებად და ამიტომ მათი ამ სახით გაყიდვა აკრძალულია ევროკავშირის ქვეყნებში (Wainwright WW, Lemoine FA 1950, Pearson H 1958, Robertson WD, Melfir C 1980, Seale NS , Thrash WJ, 1985 Rotstein I, Torek Y 1991).

1.2. კბილის ფერი, მისი აღქმა და ფერის შეცვლის მიზეზები

ადამიანის მხედველობა სინათლის სხივის აღქმის გარეშე არ არსებობს. ყოველივე რასაც ადამიანის თვალი აღიქვამს, რთული ბიოლოგიური პროცესების შედეგია. ყველა საგნის, მათ შორის კბილის ფორმა და ფერი აღიქმება მხოლოდ მაშინ, როცა კბილი ირეკლავს ან ასხივებს სინათლის სხივს. შემდეგ ეს სხივი აღწევს თვალს და ამავე დროს გამოიმუშავებს რა სათანადო იფორმაციას, სიგნალების საშუალებით ამ ინფორმაციას გადასცემს კბილს, სადაც ხდება ვიზუალური აღქმის პროცესის ინიცირება.

ადამიანის თვალი არჩევს წითელ, იისფერ, ცისფერ, მწვანე, ყვითელ, და სტაფილოსფერ ფერებს, თუმცა სხვადასხვა ტონებს შორის განსხვავებების სიზუსტე საკმაოდ ძნელი დასადგენია. ამავე დროს ყველა ფერს თავისი შესაბამისი ტალღის

სიგრძე აქვს. (Duret F 1988, Hegenbarth EA 1989, Davis BK, Aquilino SA 1992, Arcari GM; Baratieri LN 2005, Poyser NJ, Keller MG 2004).

ჯერ კიდევ არისტოტელე თვლიდა, რომ თეთრი ფერი გამოირჩევა მეტი ინტენსივობით, ვიდრე სხვა შეფერილობები. მისი ეს კონცეფცია უფრო გააღრმავა ნიუტონმა, რომელმაც თეთრი ფერის შემადგენლობა მოგვაწოდა. 1801 წელს Thomas Young-მა დაადგინა, რომ თვალში არსებობს ნერვულ ბოჭკოთა სამი ტიპი, რომელთა გაღიზიანება იწვევს წითელი ცისფერი და მწვანე ფერის აღქმას (Jinoian V 1988, Kato T, Kuwata M 1984, Lemire PA, Burc BB 1975, Baker KL 1972, Berman LH 1980).

ხელოვნური სინათლის სხივები ძირითადად ორ ჯგუფად შეიძლება დაიყოს:

1. ვარვარების ნათურის სინათლე, გამოგონილი Edison-ის მიერ 1878წ
2. ნათურის ან მილაკის ფლუორესცენტული შუქი.

შუქის სახეზეა და ნათურის ინტენსივობაზეა დამოკიდებული საგნის, ჩვენს შემთხვევაში კბილის ფერის აღქმის ხარისხი.

ფერთა სივრცობრივ კლასიფიკაციაში არჩევენ სამ სივრცობრივ განზომილებას: ტონი, სიკაშკაშე და სისავსე. ამ სამი განზომილების საფუზველზე Munsel – ის მიერ არის მოწოდებული ფერთა გამის კლასიფიკაცია, რომელიც ფერთა შკალაზე მათ განლაგებას გულისხმობს. უნდა ითქვას, რომ ფერთა იდეალური სკალა არ არსებობს, თუმცა ზოგი მათგანი საკმაოდ სრულყოფილია, მაგ. Hayashi (1967წ) – ის ან Klarck (1933წ) – ის ,,კბილის ფერის ინდიკატორი''. ამ სკალათა ნაკლი ის არის, რომ კერამიკული მასალებისათვის საჭირო მხოლოდ 15 ფერი სრულად არ არის საკმარისი ბუნებრივი კბილების ფერთა ფართო დიაპაზონისთვის (Clarc EB 1931, Clarc EB 1933).

კბილების ფერთა შესწავლის დროს უდიდესი მნიშვნელობა ენიჭება ერთ ძალიან მნიშვნელოვან კომპონენტს, რომლის შესწავლის სიზუსტე დღესაც დახვეწას მოითხოვს. ეს არის ნახევრად გამჭვირვალობა. ამ საკითხის შესწავლის სირთულე იმაში მდგომარეობს, რომ სკალაზე არსებული ნახევრად გამჭვირვალე ნიმუში გაცილებით ჩამორჩება კბილის ბუნებრივ ნახევრად- გამჭვირვალობას, რადგან ეს უკანასკნელი კბილის მინანქრის სტუქტურიდან მოდის, მინანქრის გამჭვირვალობის სრულად მიღწევა კი პრაქტიკულად შეუძლებელია. ნახევრად გამჭვირვალობის შესწავლაში უდიდესი წვლილი მიუძღვის Sekine et al (1975), რომელმაც ნახევრად გამჭვირვალე

კბილის ქსოვილების შესწავლისას მნიშვნელოვნად მიიჩნია კბილის ტონების მასთან დამოკიდებულება. (Dzierzak J, 1991, McDevitt CA, Armstrong WG 1969, Killian GM, Croll Tp 1990 Krejci I, Duc O, Dietschi D 2003)

მეტნაკლებად სრულყოფილად ითვლება Shofu-s ფირმის სტანდარტული შკალა Vita, რომელიც იმავე ფხვნილებისაგან მზადდება, რომლებისგანაც კერამიკული მასალები. მნიშვნელოვნად ინფორმატიულია Yamamoto – ს (1992) სპექტროფოტომეტრული გამოკვლევები, რომელთა შედეგად დადგინდა, რომ კბილების უმრავლესობას აქვს Vita – ს სკალაზე არსებული A ელფერი და ამავე დროს მათი დიდი ნაწილი მოქცეულის A_2 – სა და A_3 – ს შორის. დანარჩენ B, C და D ფერებზე მოდის კბილთა ფერის გაცილებით მცირე ნაწილი (Yamamoto S. 1993, Goldstein RE 1976, 1995, Harrington GW, Natkin E 1979, Dieshman MV 1994,)

კბილის მაგარი ქსოვილები: მინანქარი და დენტინი ერთმანეთისგან განსხვავდება როგორც სტრუქტურულად ასევე ფერთა გამით და გამჭვირვალობით.

დენტინი, როგორც ნივთიერება ფერის თვალსაზრისით მეტად მნიშვნელოვანი წარმონაქმნია. ნორმაში იგი დაფარულია მინანქრით ან ცემენტით. მინერალების რაოდენობა მასში 70% აღწევეს (ძირითადად ჰიდროქსიაპატიტი), ორგანული ნივთიერებები 20% და 10% წყალი. მასში მინერალების შედარებით მცირე რაოდენობა და ორგანული ნივთიერებების სიჭარბე პირველადი დენტინის გამჭვირვალობის კოეფიციენტს მნიშვნელოვნად ამცირებს. დენტინის მილაკების არსებობა ხელს უწყობს სხივების სხვადასხვაგვარ გარდატეხეას დენტინის ქსოვილში, რაც იწვევს სხივთა ზოგი ნაწილის არეკვლას და ზოგის შთანთქმას. ეს იქვევს პიეველადი დენტინის გაუმჭვირვალობას, რაც დიდადაა დამოკიდებული ადამიანის ასაკზე. ასაკის მატებასთან ერთად იმატებს მეორადი ფიზიოლოგიური დენტინის სისქეც, რაც ამ ქსოვილის ოპტიკურ თვისებებს მნიშვნელოვნად ცვლის. მინანქარი ორგანიზმის ყველაზე მაგარი და მინერალიზებულ ქსოვილია. მასში მინერალების რაოდენობა 95% - ს აღწევს, ხოლო 5% ორგანული ნივთიერებები და წყალია. (Makeeva I M, Poyurovskaya I.YA 2002; Hara AT, Pimenta LA 1999; Tanizawa Y 2005; Sproull RC 1973).

მასში მინერალების რაოდენობა, მათი ბუნება და ჰიდროქსიაპატიტის კრისტალების განლაგება ამ ქსოვილს მაგარს, მყიფეს ნახევრად გამჭვირვალეს და რენდგენოკონტრასტულს ქმნის.

ახალგაზრდა ასაკში კბილის საჭრელი კიდე თითქმის მხოლოდ მინანქრისგან შედგება, ამიტომ იგი მთლიანად ნახევრადგამჭვირვალეა. Opalesense-ის ეფექტის საშუალებით მინანქრის ზედაპირი მოცისფრო ფერს იძენს. ხშირად ეს ფერი საკონტაქტო ზედაპირებისკენაც ვრცელდება. (Howell RA 1981; Winter R 1993; Hefferen JJ, Hefferen SM 1967)

მინანქრის შუა ნაწილში იგი თხელდება და გამჭვირვალობას კარგავს, ხოლო ვინაიდან ყელის მიდამოში იგი ყველაზე თხელია ქვეშმდებარე დენტინის ფენიდან იღებს მის ფერს და გაუნჭვირვალე ხდება. ახალგაზრდა ასაკში მინანქრის სტუქტურები მინერალების მცირე რაოდენობას შეიცავს, სქელია და მეტი სიკაშკაშე და ბრწყინვალება გააჩნია. (Sproull RC 1973; Swift EJ Jr, Miguez PA 2004; Giniger M, Macdonald J 2005; Goo DH, Kwon TY 2004)

ასაკობრივი განსხვავების გარდა მინანქარს გააჩნია ფერთა მკვეთრი ინდივიდუალიზმი. ყოველი ადამიანის მინანქარს გააჩნია თავისი ტონები, გამჭვირვალობის ინდივიდუალური სპეციფიკა და განსხვავდება ერთმანეთისაგან მრავალი კომპონენტით. დიდი მნიშვნელობა ენიჭება აგრეთვე კვების რაციონს (Sikine M et al 1975; Park HJ, Kwon TY 2004)

იმ ადგილებში, სადაც მინანქარს გააჩნია ღარები და ბზარები გაცილებით ადვილად გროვდება პირის ღრუში მოხვედრილი პიგმენტები. მათი დაგროვება ხდება აგრეთვე მინანქრის ფისურებშიც, მაგრამ მარტო ამ არეებს არ ემუქრებათ პიგმენტების პენეტრაცია. ორგანული კომპონენტები პრიზმათშორის სივრცეებში აგრეთე მინაწილეობენ პირის ღრუს სითხეებთან მინერალურ ცვლაში.

ფერადი პიგმენტები ეგრეთწოდებული ქრომოფორები უერთდებიან რა პრიზმათშორის სივრცეებში არსებულ ორგანულ ნივთიერებებს, თავისი ჰიდროქსილ და ამინო ჯგუფებით მათთან ქმნიან ქიმიურ ნაერთებს. გარდა ამისა პიგმენტები კალციუმის იონებთან ქმნიან ახალ მოლეკულებს, რომლებიც გასახვავდების ერთმანეთისგან როგორც სიდიდით, ისე ოპტიკური ეფექტითაც.

ჩაი და ყავა ტიპიური მაგალითებია ეგზოგენური პიგმენტაციის დაგროვებისა. ჩაიში შედის პიგმენტი კვერტეცინი, რომელიც შეიცავს ხუთ ჰიდროქსილურ ჯგუფს. სწორედ მათი მეშვეობით უკავშირდებიან ეს პიგმენტები პრიზმათაშორის ორგანულ ნივთიერებებს და ქმნიან მყარ დისკოლორიტებს. რაც შეეხება პიგმენტების მოხვედრის ენდოგენურ გზას იგი მსგავსია ეგზოგენურისა, ხოლო პიგმენტთა ჯგუფები, რომლების შედიან ტეტრეციკლინებში, განსაკუთრებით ჰიდროქინონებში უკავშირდებისნ დენტინის ქსოვილებს და ქმნიან ნაერთებს მინერალური სტრუქტურების კალციუმის იონებთან. გარდა ამისა ისინი უკავშირდებიან კოლაგენსაც. ხშირად ჰიდროქინონები გარდაიქმნებიან ქინონებად, რაც უფრო მყარ, მოყავისფრო-წაბლისფერ შეფერილობის პიგმენტაციას იწვევს. შეფერილობის შეცვლა ჰიდროქინების დაჟანგვის გზით ხდება. ამას კი თავის მხრივ ხელს უწყობს სინათლის სხივი (Park HJ, Kwon TY 2004; Goo DH, Kwon TY 2004).

კბილის ბუნებრივი ფერის შეცვლა რამოდენიმე გზით შეიძლება მოხდეს: 1. შეფერილობის წარმოშობისშესაბამისად (ეგზოგენური და ენდოგენური), 2. შესაბამისად პათოლოგიური პროცესებისა.

გარეგანი შეფერილობა წარმოადგენს შედეგს:

1. საჭმელში ან სასმელში მოხვედრილი პიგმენტების მოქმედების
2. თამბაქოს მაწარმის მოხვედრის პ/ღ-ში
3. ქრომოგენური ბაქტერიების მოქმედების, რომლებიც იწვევენ დისკოლორიტს არამარტო მოზრდილებში, არამედ ბავშვებშიც მუქი ყავთნის სახით კბილის ყელის მიდამოში.
4. ქიმიური ნივთიერების მოქმედებისა, როგორიცაა ქლორჰექსიდინი, რომელიც სავლების სახით გამოიყენება.

შიდა შეფერილობა შეიძლება გამოიწვიოს:

1. არასულყოფილმა ამელოგენეზმა ან დენტინოგენეზმა ძირითადად მემკვიდრული გადაცემის ფონზე.
2. პრენატალურ პერიოდში დედის მიერ გადატანილ ინფექციურმა დაავადებებმა მაგალითად წითურამ ან რომელიმე მძიმედ მიმდინარე ანემიამ.

3. პოსტნატალურ პერიოდში ზოგიერთი ისეთი პრეპარატების მიღებამ, როგორიცაა ფტორიდები ან ტეტრეციკლინის ჯგუფის პრეპარატები, როგორიც არის ფტორიდები ან ტეტრაციკლინის ჯგუფის პრეპარატები (Suleiman M 2005; Wiegand A; Otto YA 2004; Bussardori SK; do Rego MA 2004)

მიუხედავად იმისა, რომ თანამედროვე პირობებში პედიატრები და გინეკოლოგები უკვე აღარ ნიშნავენ ამ სახის პრეპარატებს დაპაციენტთა უდიდესი ნაწილი უკვე ინფორმირებულის ამ საშიშროების შესახებ, ენდოგენური გზით მოხვედრილი პიმენტაცია, როგორც პათოლოგია მაინც არსებობს და მისი მკურნალობა გაცილებით ძნელი და ხანგრძლივია ვიდრე სხვა შემთხვევაში. (Hayashi T 1967; Munsel AH 1961; Nakagawa Y et al 1975)

არ უნდა დაგვავიწყდეს, რომ ასაკის მატებასთან ერთად კბილის, როგორც რბილ ისე მაგარ ქსოვილებში შეინიშნება შესამჩნევი ცვილებები, რაც გამოიხატება მინანქრის გამჭვირვალიბის მატებაში, დენტინის ქსოვილში მისი ცვლილებების შედეგად მისი მოცულობა იზრდება რაც

შესაბამისად პულპის ქსოვილის მოცულობით შემცირებას იწვევს. რაც შეეხება თვალით ხილულ ცვლილებებს, კბილის გარეთა ზედაპირზე ნათლად ჩანს მოყვითალო ან ღია მოყავისფრო შეფერილობა, რომელიც ვრცელდება კბილის მთელ ზედაპირზე, განსაკუთრებით კი მისი ყელის მიდამოში. ეგზოგენური ქრომოფორების მოქმედების ფონზე ეს სურათი კიდევ უფრო მუქდება (Ronchi V 1970; Preston JD, Bergen SF 1980; Barkhordar RA; Kempler D 1997; Frazier KB 1998)

კბილის ბორცვებზე და საოკლუზიო ზედაპირებზე სადაც ზედაპირული ცვეთა შეინიშნება განსაკუთრებით ბრუქსიზმისა და პარაფუნქციების დროს, იქ სადაც გამოსჭვივის გაშიშვლებული დენტინი, იგი სწრაფად ინფილტრირდება ზედაპირული პიგმენტებით. ეს პროცესები უფრო ხშირად ვითარდება საჭრელ კბილებში. განსაკუთრებით ზედა საჭრელებში. ამ პროცესებს ხელს უწყობს კბილთა გადამეტებული წმენდა, აბრაზიული პასტების ხშირი ხმარება, საჭმელ-სასმელში არსებული ზოგიერთი მჟავა. ბულემიის და ანორექსიის დროს, როცა ნერწყვის PH მჟავიანობისკენ იხრება და ფაქტიურად მინანქრის გრავირებას იწვევს, რაც მინანქრის

ზედაპირს ხავერდისებურ ელფერს ანიჭებს (Billmeyer FW Jr, Saltzmann M 1967; Ubassy G 1993; Ubassy G 1993; Baratieri LN; Ritter AV 1995; Brunton PA; Ellwood R 2004)

კბილის ტრავმული დაზიანების დროს საქმე გვაქვს სხვადასხვა სახის პულპარულ ჰემორაგიებთან. თუ ეს ჰემორაგია ლოკალურია, სისხლი ხვდება დენტინის მილაკებში. ამ დროს სისხლიდან გამოიყოფა ჰემოგლობინი, რომლის დაშლის შედეგადაც Fe^{2+} იონები უერთდებიან ჟანგბადს და ქმნიან მუქი რუხი ფერის რკინის სულფიდს. პულპის რეაქცია ჰემორაგიაზე ხელს უწყობს მეორადი დენტინის წარმოქმნას, რაც თავის მხრივ პულპის მოცულობას ამცირებს და არხის ობლიტერაციას უწყობს ხელს. (Boksman L, Jordan RE 1983; Feinman RA, Goldstein RE 1987; Ubassy G 1993; Ari H; Ungor M 2002; Shinohara MS; Peris AR 2004)

1.3. კბილთა გათეთრების ქიმიური ასპექტები

კბილთა მაგარი ქსოვილების სტრუქტურა გამოირჩევა თავისი მკვეთრი სპეციფიკურობით, რომელიც მასში მიმდინარე ბიოქიმიურ პროცესებს ყველა სხვა ქსოვილში მიმდინარე პროცესებისგან განსხვავებულს ხდის.

კბილთა გათეთრების დროს მიმდინარე ქიმიური და ბიოქიმიური მოვლენები ძირითადად კბილის მინანქარსა და დენტინს მოიცავს. განსაკუთრებით ეს ეხება დევიტალური კბილების გათეთრებას, როცა ფერშეცვლილია როგორც დენტინის ქსოვილი, ისე მინანქარი.

მინანქარი ადამიანის ორგანიზმში არსებული ყველაზე მაგარი ქსოვილია, იგი მთლიანად ფარავს კბილის გვირგვინოსან ნაწილს, მისი ასეთი სიმაგრე აიხსნება მინერალიზაციის ძლიერ მაღალი ხარისხით. (A Bevelander 1964;G Goldberg M, Fortier JP 1987; Fejerskov O, Josephsen 1984; KBizhang M, Heiden 2003)

კბილის მინანაქარი ყველაზე ნაკლები ხარისხით შეიცავს წყალს. კერძოდ, წყლის შემცველობა მასში საშუალოდ 4%-ია. დანარჩენი 96% მშრალი მასიდან დაახლოებით 1,3% მოდის ორგანულ ნაერთებზე, ხოლო ძირითადი ნაწილი კი არაორგანული ნაერთებია.

წყალი მინანქარში ორი სახით გვხვდება:

1. თავისუფალი წყალი, რომელიც ავსებს აპატიტების კრისტალურ მესერში არსებულ მიკრონაპრალებს და ორგანულ მატრიქსში არსებულ თავისუფალ სივრცეებს. ასეთ წყალს ინტერსტიცოლურ წყალს უწოდებენ. მისი შემცველობა მინანქარში 1%-ია.
2. აპატიტთან დაკავშირებული ჰიდრატაციული წყალი, რომელიც აპატიტის კრისტალების ჰიდრატულ გარსს ქმნის, ასეთი წყალი, რომელსაც ინტრაპრიზმულ წყალსაც უწოდებენ, მინანქარში 3%-ია და იგი ძნელად შორდება მინანაქარს. ასეთი წყლის მოსაცილებლად მინანქრისგან მისი 758^{0}C-მდე გაცხელებაა საჭირო.

მინანქრის მინერალური საფუძველია ჰიდროქსიაპატიტის კრისტალები, რომლებიც მინანქარში 75%-ია C_{a10} $(PO_4)_6(OH)_2$ მათთან ერთად აქ გვხვდება კალციუმის ფოსტატიც, რომელიც რვა ატომ კალციუმს შეიცავს $C_{a8}H_2$ $(PO_4)_6 5H_2O$ კბილს შეიცავს აპატიტისმაგვარ სხვა ნაერთებსაც, რომელთა შემადგენლობა პირობითად ასე გამოიხატება A_{10} $(PO_4)X_2$, სადაც A-ს ქვეშ იგულისხმება ელემენტები - Ca, Cr, Ba Oდა OH იონები. (Rivera ME, Vargas M 1997; Rotstein I, Zalkind M 1991; McEvoy SA 1989; 1989)

ჰიდროქსიაპატიტის გარდა მინანქარში გვხვდება კარბონატაპატიტი (19%), ქლორაპატიტი (4,4%), ფტორაპატიტი (0,66%) და 2%-მდე სხვა არააპატიტური წარმოშობის მინერალური ნაერთები.

ჰიდროქსიაპატიტში კალციუმის სხვა ელემენტებით (Ba, Mg, Cr) ჩანაცვლებამ შეიძლება კალციუმის ხვედრითი წილის შემცირება გამოიწვიოს, ეს კი Ca/P ბალანსს ამცირებს, რაც შეიძლება მინანქრის შემდგომი დაზიანების მიზეზი გახდეს. მაგნიუმის ჩანაცვლების რეაქცია ასე გამოიხატება:

$$C_{a10}(PO_4)_6(OH)_2 + Mg^{2+} CagMg(PO_4)_6(OH)_2 + Ca^{2+}$$

ჰიდროქსიაპატიტში ფტორის ჩანაცვლებით წარმოიქმნება ჰიდროქსიფტორ-აპატიტი. ეს უკანასკნელი უფრო მდგრადი და ნაკლებად ხსნადი ნაერთია, ვიდრე ჰიდროქსიაპატიტი, ამ რეაქციას ემყარება ფტორის პროფილაქტიკური მოქმედება

კარიესის დროს, ამავე დროს ფტორის მაღალი კონცენტრაციის დროს სასმელ წყალში ხდება ჰიდროქსიაპატიტის დაშლა, რაც მინანქრის დაზიანებას იწვევს. (Rotstein I, Friedman S 1991; Rotstein I, Friedman S 1991; Heithersay GS, Dahlstrom SW 1994; Holmstrup G, Palm AM 1988; Rotstein I, Zyskind D 1992)

კბილთა გათეთრების დროს ყველა ის რისკ-ფაქტორი, რომელთა თავიდან აცილებას ცდილობს პრაქტიკოსი ექიმი, დაკავშირებულია დემინერალიზაციის პროცესთან.

წყალბადის ზეჟანგის შემცვლელი ნივთიერებების გარედან მოქმედებამ მინანქრის სტრუქტურაში შეიძლება Ca/p ბალანსი იმდენად დაარღვიოს, რომ ჰიდროქსიაპატიტის კრისტალურ სტრუქტურაში გააჩინოს ე.წ. ვაკანტური ნაპრალები. ასეთი ვაკანსიის გაჩენა კრისტალურ სტრუქტურაში შეიძლება გამოიწვიოს კალციუმის იზომორფულმა ჩანაცვლებამ სხვა იონით ან ფიზიკური და ქიმიური (მჟავების მოქმედება) ფაქტორების მოქმედებამ. (Kehoe JC 1987; Rotstein I, Lehr Z 1992; Rotstein I, Mor C 1993).

პრაქტიკულ სტომატოლოგიაში დაავადებების პროფილაქტიკისა და მკურნალობის დროს ყურადღება უნდა მიექცეს, რამდენად სწორად მოხდება კალციუმის ან ფტორის იონების ჰიდროქსიაპატიტის ვაკანტური ნაპრალების შევსება. (Baumgartner JC, Reid DE 1983; Bowles WH, Thompson LR, 1986; Bowles WH, 1987; Cohen SC, 1976).

დადგენილია, რომ კბილის მინანქრის გარეთა შრე გაცილებით უფრო მაგარი და მდგრადი ფიზიკური და ქიმიური ფაქტორებისა და მჟავების მოქმედებისადმი, რაც აიხსნება გარეთა შრეში კალციუმის, ფოსფორის და ფტორის მაღალპროცენტული შემადგენლობით. მაგ: ფტორის კონცენტრაცია მინანქრის გარეთა შრეში 10-ჯერ უფრო მაღალია, ვიდრე შიგნითა შრეში, რითაც აიხსნება ამ შრის განსაკუთრებული მდგრადობა კარიესის მიმართ. (McLean LW, Hughes TH, 1965; Dogon IL, Nathanson D 1980; Albers HF 1991; Aldana L, Wagner M 1991).

კბილის მინანქართან შედარებით დენტინის ქსოვილი გამოირჩევა გაცილებით მეტი შეღწევადობით, რაც აიხსნება დენტინის მინერალიზებულ ქსოვილში ფორებისა და მილაკების სიმრავლით.

დენტინი შეიცავს 18% ორგანულ ნივთიერებებს, 70% არაორგანულ ნაერთებს და 12% წყალს.

ორგანული ნივთიერებიდან დენტინში ყველაზე მეტი რაოდენობით კოლგენი გვხვდება, უფრო ნაკლები რაოდენობით ქონდროიტინსულფატი და ლიპიდები.

დენტინის შემადგენლობაში შემავალი მშრალი მასა შედგება:

Ca - 27%, P - 13%, Mg - 0,4%, CO_2 - 3,3 %

ამავე დროს მისი უბნები განსხვავდებიან მინერალიზაციის სხვადასხვა ხარისხით.

ძვლოვანი ქსოვილის სპეციფიური არაკოლაგენუტი ცილებია ოსტეონექტინი და ოსეოკალვინი, ოსტეონექტინი ძვლებისა და დენტინის შემადგენელი გლიკოპროტეინია, ის შეიცავს კალციუმის იონებს და აღნაგობით ემსგავსება I ტიპის კოლაგენს. ოსტეონექტინი კოლაგენთან ერთად მნაწილეობს კალციუმის კათიონის და ფოსფატის ანიონის შეკავშირებაში. (Nakabayashi N, Kojima K 1982; Preston JD1983; Rotstein I 1993; Bowles WH, Bokmeyer TJ1997; Brighton DM, Harrington GW, Nicholls JI 1994).

ძვლოვანი ქსოვილის ძირითადი უჯრედები - ოსტეობლასტები, სადაც ინტენსიურად მიმდინარეობს ანაბოლიზმის პროცესები, შეიცავენ დიდი რაოდენობით რიბონუკლეინმჟავას (რნმ).

ნივთიერებათა ცვლა ძვლოვან ქსოვილში სხვა ქსოვილებთან შედარებით გაცილებით ნელა მიმდინარეობს. ძვლოვან ქსოვილში წამყვანი როლი მინერალურ ცვლას ენიჭება, თუმცა სხვა ქსოვილების მსგავსად აქაც ენერგიის მომცემი გლიკოლიზი და ლიმონმჟავას ციკლია.

ძვალში მიმდინარე მინერალურ ცვლაში მთავარია კალციუმის და ფოსფორის ცვლა. მთლიანად ორგანიზმში შემავალი კალციუმის 99% და ფოსფორის 75% ძვლებზე და კბილებზე მოდის.

ძვალწარმოქმნის პროცესი - ოსტეოგენეზი რთული ბიოქიმიური პროცესებით ხასიათდება.

თავდაპირველად ოსეტობლასტებში წარმოიქმნება უჯრედშორისი მატრიქსი, სადაც ჯერ სინთეზირდება ხსნადი პროკოლაგენი, შემდეგ ტროპოკოლაგენი და ბოლოს კოლაგენი. ამის შემდეგ ხდება მატრიქსის მინერალიზაცია, რისთვისაც საჭიროა სამი ფაქტორი:

1. მატრიქსში ფოსფატიონის კონცენტრაციის მომატება,

2. PH-ის სუსტი ტუტე არე,

3. კალციუმის იონის ადსორბცია ექსტრაცელულარული არედან მატრიქსში.

მინერალიზაციის შედეგად უჯრედშორისი მატრიქსი თანდათან ამოივსება მინერალური შემავსებლებით და ფორმირდება ძვლოვანი ქსოვილი (ოსტეოციტები). შემდეგ ოსტეოკლასტების მოქმედებით ოსტეოციტებიდან პირველ რიგში მოხდება კალციუმის რეზორბცია და მისი გადანაწილება ძვლოვან ქსოვილში. ამასთან მინერალიზაციის ხარისხისა და ძვლოვანი ფირფიტების დალაგების სიხშირის შესაბამისად წარმოიქმნება სხვადასხვა სახის ძვლოვანი ქსოვილი, რომლის განახლება ორგანიზმის მთელი სიცოცხლის მანძილზე პერმანენტულად მიმდინარეობს. (Berman LH1980; Bhasker SN 1991; West JD 1997).

კბილთა მაგარი ქსოვილებიდან მღებავი ნივთიერებების გამოდევნა შედეგია იმ ქიმიური რეაქციებისა, რომლებიც მიმდინარეობენ ამ ქსოვილებში არსებულ ელემენტებსა და მათეთრებელი ნივთიერებების ძირითად კომპონენტებს შორის. (Nyborg H, Branstorm M 1968; Seale NS, McIntosh JE, Taylor AN 1981; Magne P 1997).

საზოგადოდ თვლიან, რომ პიგმენტების დაგროვება კბილის მაგარ ქსოვილებში შეიძლება ორი სახის იყოს - შიდა და გარე, რაც იმ ქრომოფორების ლოკალიზაციაზეა დამოკიდებული, რომელთა დაგროვებაც უცვლის კბილს ფერს.

მინანქრის გარეთა ზედაპირზე დაგროვილი პიგმენტები ქმნიან სურათს, როცა სიმუქე მოიცავს მხოლოდ მინანქრის ზედაპირულ შრეს და შესაბამისად მათი მოცილების მეთოდიკა შეიძლება მხოლოდ გარე გათეთრებათ ამოიწუროს, მაშინ როცა დენტინში ან დენტინში და მინანქარში ერთად დაგროვილი ქრომოფორების მოცილება სრულიად სხვა, განსხვავებული მეთოდებით ხდება.

კბილების ყელის მიდამოში არსებული სიყვითლე, რომელიც გაცილებით მუქია, ვიდრე კბილის დანარჩენი ნაწილები კვებითი პროდუქტების პიგმენტთა ხანგრძლივი ზემოქმედების შედეგია, ამ პიგმენტთა ქიმიური ანალიზი გვიჩვენებს მათში ფურფუროლების ან ფურფორალდეჰიდის წარმოებულების არსებობას. ეს ნაერთები მილარდის რეაქციის პროდუქტებია, რომელიც თავისთავად წარმოადგენს მთელ რიგ რეაქციებს შაქრებსა და ამინომჟავებს შორის.

ნერწყვის პროტეინები მინანქრის კალციუმის ხიდაკების საშუალებით არჩევითად უკავშირდება მინანქრის ზედაპირს და ქმნის პელიკულას. პიგმენტაციის ადრეულ სტადიებზე ქრომოგენები ურთიერთმოქმედებენ პელიკულაზე წყალბადის ხიდაკების მეშვეობით.

მაშინ, როცა პიგენტაცია ატარებს მყარ და ხშირ შემთხვევაში შეუქცევად ხასიათს, მკურნალობის პროცესი ხანგრძლივი და ნაკლებპროგნოზირებადია. ეს ეხება პრენატალურ პერიოდში, განსაკუთრებით ორსულობის მეორე ტრიმესტრიდან დაწყებული, ტეტრაციკლინის ჯგუფის პრეპარატების მიღების შედეგად ჩამოყალიბებულ დისკოლორს.

ფიქრობენ, რომ მინერალიზაციის პროცესში ტეტრაციკლინი ქნის კომპლექსებს კალციუმის იონებთან, ჯდება კბილის მაგარი ქსოვილების სტრუქტურაში და შემდგომ მზის სხივების ზემოქმედებით ამ კომპლექსებთან ერთად ქმნის მღებავ ნივთიერებას, რომელიც ფოტოქიმიური რეაქციის შედეგად წარმოშობს მყარ, ძლიერ პიგმენტაციას. იმ ასაკშიც კი, როცა კბილები ბოლომდე ჩამოყალიბებული არიან, შესაძლებელია, კბილის ქსოვილებმა ჩაინაცვლონ ტეტრაციკლინის ჯგუფის ანტიბიოტიკები, მაგალითად მონოციკლინი და მოგვცენ ტეტრაციკლინის კბილების კლასიკური სურათი. (Lambrou D, Tahos BS 1977; McEvoy SA 1989; Walton RE, O Dell NL 1982; Madison S, Walton RE 1990; Magne P 1997).

Haywoof-ის 2000 წლის გამოკვლევებმა დაამტკიცა, რომ არსებული პიგმენტაცია შეიძლება იყოს ტეტრაციკლინის დაგროვების შედეგი მეორად დენტინშიც და რაც ძლიერ საგულისხმოა, ის შეიძლება იყოს შედეგი დიფუზიისა ნერწყვიდან. (Poliak SC, Digiovanna JJ 1985; McEvoy SA 1989).

კბილთა გათეთრების ქიმია ეს არის პროცესი, რომელშიც ჩართულია მათეთრებელი ნივთიერებების ფართო სპექტრი მჟანგავი კომპონენტებით, რომლებიც ძირითადად შეიცავენ წყალბადის ზეჟანგს, ქლორს ან ნატრიუმის ჰიპოქლორიდს.

თუმცა გათეთრების პროცესი გულისხმობს მტელ რიგ კომპლექსს თანმიმდევრული ქიმიური რეაქციებისა, მისი ძირითადი პრინციპი არის მღებავი ნივთიერებების ეტაპობრივი ჟანგვა შემდგომი მათი გაუფერულების მიზნით.

ორგანული ქრომოგენების ჟანგვა რამდენიმე შუალედური პროდუქტით გვაძლევს ($C0_2$) ნახშირორჟანგს და (H_2O) წყალს. ჟანგვითი რეაქციის ხარისხი და სისწრაფე შეიძლება კონტროლირდებოდეს ჟანგვითი ნივთიერების ტიპით, მისი კონცენტრაციით, გათეთრების ხანგრძლივობით და ტემპერატურის მაჩვენებლით. (Cohen SC 1976; Bowles WH 1987).

თანამედროვე მათეთრებელი ნივთიერებები ძირითადად შეიცავენ ზეჟანგოვან კომპონენტს: წყალბადის და კარბამიდის ზეჟანგებს. კარბამიდის ზეჟანგი წარმოადგენს კომპლექსს შარდოვანასი და წყალბადი ზეჟანგისა (1:1), ამასთან წყალბადის ზეჟანგი ამ კომპლექსში სტაბილიზირებულია, ჟანგვისადმი მიდრეკილი ნივთიერებების არსებობისას ხდება წყალბადი ზეჟანგის გამოყოფა და სწორედ თავისუფალი წყალბადის ზეჟანგი და არა შარდოვანა ასრულებს ჟანგვით ფუნქციებს. 1 გ. კარბამიდის ზეჟანგი ექვივალენტურია 0,36 გ. ბოლომდე გამონთავისუფლებული წყალბადის ზეჟანგისა. (Zach L, Cohen G 1965; Asmussen E, Munksgaard EC 1984; Asmussen E, Bowen RL 1987).

წყალბადის ზეჟანგი წარმოადგენს არასტაბილურ სითხეს ძლიერი ტენდენციით დაშლისაკენ. იგი იშლება წყლად და ჟანგბადად:

$$2H_2O_2 \longrightarrow 2H_2O + O_2$$

მისი დაშლის პროცესი ძლიერდება ტემპერატურის მომატებით, ულტრაიისფერი სხივების ზემოქმედებით და ძლიერაა დამოკიდებული PH-ის მაჩვენებელზე. 30%-იანი წყალბადის ზეჟანგის წყალხსნარს PH დაახლოებით 3 აქვს.

PH-ის მატებასთან ერთად წყალბადის ზეჟანგის დაშლა იზრდება. ის იზრდება აგრეთვე კატალიზატორების ზემოქმედებითაც, მაგ. მეტალების იონების, მეტალების ოქსიდების ან ნატურალური ენზიმების (პეროქსიდაზა და კატალაზა) (Schwacman H et al, 1958-1959; Labo EA 1983; Poliak SC, Digiovanna JJ 1985; Kendell RL 1989; Leonard RH, Phillips C, Haywood VB 1996).

წყალბადის ზეჟანგის დაშლა მიმდინარეობს თავისუფალ რადიკალური ტიპის მიხედვით, პირველი ნაბიჯი ამ მექანიზმში არის OH ჰიდროქსილური რადიკალების წარმოქმნა. ჰიდროქსილური და ჰიდროქსიგენილური რადიკალები ფლობენ მაღალ რეაქტიულობას და ზემოქმედებას ახდენენ ორგანულ ნივთიერებებზე, რაც მათი დაჟანგვით მთავრდება. ამ რადიკალების ჟანგვისას განსაკუთრებით მგრძნობიარენი არიან არაგაჯერებული ორმაგი კავშირების ნაწილაკები. (Sommer R 1956; Seale NS, McIntosh JE 1981; Rotstein I 1993; MacIsaac AM, Hoen CM 1994; Love MR 1997).

ორგანული ქრომოგენებით პრემენტირება ხასიათდება ორმაგი კავშირების ურთიერთშეერთებით პიგმენტის მოლეკულაში. რამოდენიმე შუალედური ეტაპის გავლის შემდეგ ჟანგვითი პროცესების შედეგად წარმოიქმნება უფერო ჰიდროფილური მოლეკულები ჰიდროქსილური (OH) ჯგუფების მიერთებით.

სქემატურად ეს პროცესი ასე გამოიყურება:

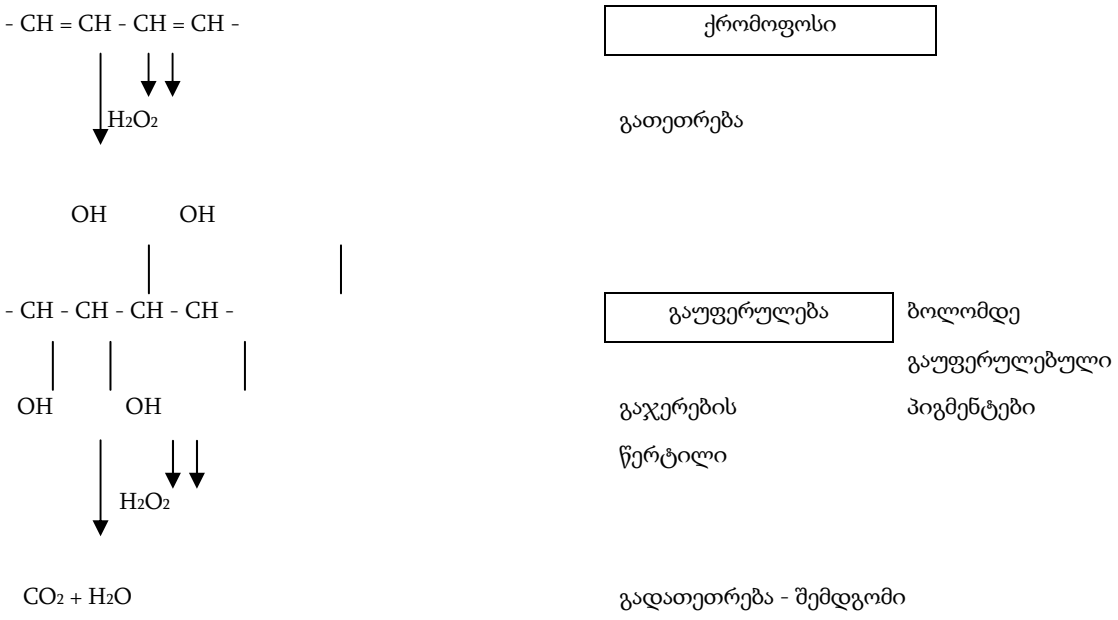

გათეთრების პროცესში კბილები თანდათანობით ღებულობენ სასურველ ღია ფერს, მაშინ, როცა ყველა ქრომოფორები გარდაიქმნებიან უფერო მოლეკულებად, დგება ეგრეთწოდებული «გაჯერების წერტილი». შემდგომი გათეთრება ანუ გადათეთრება უკვე იწვევს დაშლას ნახშირორჟანგად და წყლად. (Barkmeier WW, Shaffer SE, Gwinnett AJ 1986; Steiner DR 1994; Steiner DR, West JD 1995).

გადათეთრების შემთხვევაში ჩნდება რისკი მინანქრის და დენტინის პროტეინების დაჟანგვისა, რაც შეიძლება მათში სტრუქტურული ცვლილებების მიზეზი გახდეს.

შედეგად კი შეიძლება მივიღოთ კბილის ქსოვილის ძლიერი დეფიციტი მინანქრის სრულ დაკარგვამდეც კი (Braun J 2002; Turkun M, Turkun LS 2004; Suleiman M 2005).

სწორედ მათეთრებელი საშუალებების ზუსტი დოზირებისა და გამოყენების მეთოდიკის დაცვის შესწავლას მიეძღვნა წინამდებარე ნაშრომი.

თავი 2

კვლევის ობიექტი, მასალა და მეთოდები

2.1. საექსპერიმენტო კბილებში საობტურაციო მასალასა და დენტინს შორის მიკრონაპრალის ჩამოყალიბებისა და მიკროჟონვის ინტენსივობის შესწავლა სტერეო მიკროსკოპის საშუალებით

საბჟენ მასალასა და კბილის დენტინს შორის ენდოგათეთრების შემდგომ ადჰეზივობის დაქვეითების შედეგად, მიკროდინების პროცესის შესასწავლად, საექსპერიმენტო კვლევა იქნა ჩატარებული, რისთვისაც ადამიანის ზედა ყბის, არაკარიესული ახლადამოღებული ერთარხიანი ცენტრალური და გვერდითი საჭრელი 36 კბილი გამოვიყენეთ.

კბილის არხის ენდოდონტური დამუშავებისათვის ენდოინსტრუმენტებს, არხის საბჟენად კი სილერს, გუტაპერჩასა და იონომერულ ცემენტს მივმართეთ. არხის ზედა მესამედის ცემენტისაგან გათავისუფლების შემდეგ, ღრუში ენდომათეთრებლის გელი _ 35%-იანი Opalescence Endo (Ultradent, USA) -ს შეგვქონდა. საკვლევი ჯგუფის კბილებში

ანტიოქსიდანტს _ 10%-იანი Sodium Ascorbate - ს ვათავსებდით. ბუნებრივი პირობების იმიტაციის მიზნით არხის დაბჟენის შემდეგ კბილებს ხელოვნურ ნერწყვში ვათავსებდით ისე, რომ კბილის ღრუში ნერწყვს არ შეეღწია. საბოლოოდ, 37% -იანი ორთოფოსფორმჟავით გრავირებისა და უნივერსალური ადჰეზიური სისტემის _ Prime & Bond NT (Dentsply) აპლიკაციის შემდეგ, თხევად კომპოზიტს _ Dyrect Flow (Dentsply) ვათავსებდით და კბილებს სხივური კომპოზიტით Gradia (GS Gradia, Japan) ვბჟენდით. კბილის ქსოვილებსა და ბჟენს შორის მიკრონაპრალის დასაფიქსირებლად კბილებს 2% -იანი მეთილენის ლურჯის წყალხსნარში ვათავსებდით. მიკროჟონვის შესწავლის მიზნით სტრეო მიკროსკოპით ვისარგებლეთ.

ხელოვნური ნერწყვის შემადგენლობა შემდეგნაირი იყო: 1 გ Sodium Carboxymethylcellulose, 4.3 გ xylitol, 0.1 გ Potassium Chloride, 0.1 გ Sodium Chloride, 0.02გ Sodium Fluoride, 5 მგ Magnesium Chloride, 5 მგ Calcium Chloride, 40 მგ Potassium Phoiphate, 1 მგ Potassium lhiocyanate, 100 გ Chisticcal Deionized Water (Cavalla, 2001).

შესასწავლადGაღებული კბილები საკვლევ და საკონტროლო ჯგუფებად დავყავით. საკონტროლო ჯგუფში (n=9), ენდოდონტურად დამუშავებული კბილის არხები სილერით და გუტაპერჩათი, ხოლო გვირგვინები იონომერული ცემენტის საიზოლაციო სარჩულითა და სხივური კომპოზიტით დავბჟინეთ, მათი წინასწარი მჟავური გრავირებისა და ადჰეზიური სისტემით აპლიკაციის შემდეგ.

საკვლევი I ჯგუფი (n=9) შეადგინა კბილებმა, რომელთა ენდოდონტური დამუშავების, არხის დაბჟენისა და იონომერული ცემენტით დაფარვის შემდეგ არხის ზედა მესამედი ენდომათეთრებლით შეივსო. ენდომათეთრებელი ღრუში 8 სთ-ის განმავლობაში ყოვნდებოდა და იგი ხელოვნურ ნერწყვში თერმოსტატში 37^0C t-ზე აღნიშნული დროის განმავლობაში ინახებოდა, ისე რომ ნერწყვი ღრუში არ აღწევდა, და ენდომათეთრებელს არ ერეოდა და დღეში 2-ჯერ იცვლებოდა. ხელოვნურ ნერწყვში ენდომათეთრებლით და მის გარეშე კბილების 7 დღის განმავლობაში დაყოვნების შემდეგ, ისინი კომპოზიტით დაუყოვნებლივ იბჟინებოდა (სურ. 1).

საკვლევი II ჯგუფის კბილებში (n=9) ჩატარებული ყველა პროცედურა მსგავსი იყო I ჯგუფის კბილებთან იმ განსხვავებით, რომ ღრუში ენდომათეთრებელის 8 სთ-ის განმავლობაში დაყოვნების და თერმოსტატში მოთავსების შემდეგ კბილები,

ირეცხებოდა და მათში ანტიოქსიდანტი 3 სთ-ის განმავლობაში მხოლოდ ერთჯერადად თავსდებოდა. ამ დროის მანძილზე და მანამდეც კბილები I ჯგუფის მსგავსად, თერმოსტატში 37^0C t-ზე ხელოვნურ ნერწყვში ინახებოდა, დისტილირებული წყლით განმეორებითი გამორეცხვის შემდეგ ისინი ზემოხსენებული კომპოზიტით დაუყოვნებლივ იბჟინებოდა.

სურ. 1. ფოტოზე აღინიშნება თერმოსტატში მოსათავსებლად გამზადებული კბილები, მათში ენდომათეთრებლით.

III ჯგუფის კბილების (n=9) დამუშავება, დაბჟენა, ენდომათეთრებლის მოთავსება, ხელოვნურ ნერწყვში თერმოსტატში შენახვა ისევე ხდებოდა, როგორც I და II ჯგუფის კბილებში, იმ განსხვავებით, რომ მათში ანტიოქსიდანტი არ თავსდებოდა, დაუყოვნებლივ არ იბჟინებოდა 7 დღის განმავლობაში ჩატარებული პროცედურების დამთავრებისთანავე და მათი დაბჟენა მხოლოდ 1 კვირის შემდეგ ხდებოდა.

დაბჟენის შემდგომ საკონტროლო და საკვლევი ჯგუფის კბილები დისტილირებულ წყალში 37^0 C t-ზე 2 დღის განმავლობაში ინახებოდა. შემდგომ მათ ფინირება, პოლირება, წყლით თერმული ციკლი ჩაუტარდათ და კბილები 2%-იანი

მეთილენის ლურჯის ხსნარში 24 სთ-ის განმავლობაში მოთავსდა. მეთილენის ლურჯში ჩადებამდე ყველა კბილი ფრჩხილის ლაქის ორი ფენით, ხოლო აპიკალური ნაწილი კი სანთლით დაიფარა.

მეთილენის ლურჯიდან ამოღებისთანავე კბილებს ფრჩხილის ლაქი და სანთელი მოცილდა, დაბალი სიჩქარის დისკებით დაიჭრა სასა-ვესტიბულურული მიმართულებით და სტერეომიკროსკოპში 16-ჯერადი გადიდებით დათვალიერდა. პარალელურად ანათლების ფოტოსურათები დამზადდა (სურ. 2).

სურ. 2. მეთილენის ლურჯიდან ამოღებული კბილი, დაჭრილი დაბალი სიხშირის დისკებით.

ექსპერიმენტის ჩატარების პერიოდში, ვხელმძღვანელობდით თანამედროვე სტომატოლოგიაში მყარად დაფუძნებული პოსტულატით, რომ პირველი, რაც იწვევს პოსტობტურაციულ გართულებებს, ეს არის კბილის ქსოვილებსა და საბჟენ მასალას შორის გაჩენილი მიკრონაპრალი. ეს მოვლენა, ერთი მხრივ, გამოწვეულია საბჟენ

მასალების გამყარების შემდგომ მოცულობაში შემცირებით, მეორე მხრივ, კი კბილის ქსოვილებსა და საბჟენ მასალებს შორის მიკავშირების ძალის შესუსტებით.

ზემოთ აღნიშნული თვალსაჩინოდ ავლენს მიკრონაპრალში ქსოვილოვანი სითხის დინების შესაძლებლობას და მყარ ქსოვილებში რეზიდენტული მიკროორგანიზმებით ინფიცირებების რეალურ შანსს.

რესტავრაციის შემდგომი ჰერმეტულობის შესწავლის დროს უმნიშვნელოვანესია იმ მიკროსივრცის განსაზღვრა, რომელიც ყალიბდება საბჟენ მასალასა და კბილის ქსოვილებს შორის, სადაც ექსპერიმენტის დროს უნდა ჩაეჟონა საღებავს, ჩვენს შემთხვევაში 2%-იან მეთილენის ლურჯს. როგორც მოსალოდნელი იყო, ჩაჟონვის ინტენსივობა დიდად განსხვავდებოდა საკონტროლო და საკვლევი ჯგუფის კბილების კონკრეტულ შემთხვევებში, რაც გამოიხატა საღებავი ნივთიერების ინფუზიის სიღრმითა და ინტენსივობით.

ლიტერატურაში არსებული კვლევების შედეგები ზოგადად ამტკიცებს, რომ ყველა სახის გათეთრების, მათ შორის ენდოგათეთრების დროსაც, საგრძნობლად მცირდება კომპოზიტისა და კბილის ქსოვილებს შორის ადჰეზივობის მაჩვენებელი. ადჰეზივობის ამ დეფიციტის ლიკვიდაციას ძირითადად ცდილობდნენ გათეთრების შემდგომი პერიოდის გაზრდით კბილის დაბჟენამდე, როცა პეროქსიდები და თავისუფალი რადიკალები ჩამოირეცხებოდნენ ღრუდან და ამით სასურველი სიტუაცია იქმნებოდა დაბჟენის ეფექტურობის ასამაღლებლად.

ადჰეზივობის ეფექტის ასამაღლებლად ჩვენ მიგვაჩნია კიდევ ერთი პირობაც: როცა კომპოზიტით აღდგენის წინ მინანქრის მთელი ზედაპირი ინსტრუმენტალურად (ფინირების სახით) უნდა დამუშავდეს, რაც პეროქსიდებით გაჟღენთილი ფენის მოცილებას იწვევს, შესაბამისად ადჰეზივობის ეფექტიც ნაწილობრივ ამაღლდება. ამ მეთოდის გამართლება იმაში მდგომარეობს, რომ გათეთრების პროცესის დროს კალციუმის კარგვა თავისთავად მიკრომალების შესუსტებას იწვევს. ამასთან, პეროქსიდების ნარჩენები ეხება რა ადჰეზიური სისტემის ფისს, ხელს უშლის მის პოლიმერიზაციას, ხოლო შეხებაში მყოფი ზედაპირების ინსტრუმენტული გზით მოცილება თავისთავად გვაცილებს არასასუველ შედეგებს ადჰეზიის თვალსაზრისით. საბოლოოდ, ადჰეზიური პრაიმერის ღრმა ინფილტრაციის სქელი ჰიბრიდული შრის

წარმოქმნით და შესაბამისად ადჰეზიური ფისის მყარი კონტაქტით კომპოზიტთან წარმატებულ შედეგს ვღებულობთ.

2.2. კბილის მაგარ ქსოვილებზე ენდომათეთრებლის ზემოქმედების შესწავლა რასტრული ელექტრონული მიკროსკოპის საშუალებით

კბილის ენდოგათეთრების შემდეგ მინანქარსა და დენტინზე პეროქსიდაციული პროცესების მოქმედების შედეგებისა და ანტიოქსიდანტის გამოყენებით მათი ლიკვიდაციის ხარისხის შესასწავლად რასტრული ელექტრონული მიკროსკოპი გამოვიყენეთ.

ექსპერიმენტის ჩასატარებლად ზედა ყბის ინტაქტური, ახლად ამოღებული ერთარხიანი ცენტრალური და გვერდითი საჭრელი კბილები, ენდოინსტრუმენტები, სილერი, გუტაპერჩა, იონომერული ცემენტი, 37%-იანი ორთოფოსფორმჟავა, უნივერსალური ადჰეზიური სისტემა _ Prime & Bond NT (Dentsply), თხევადი კომპოზიტი _ Dyrect Flow (Dentsply), სხივური კომპოზიტი _ Gradia (GS Gradia, Japan), ენდომათეთრებელი _ 35%-იანი Opalescense Endo (Ultradent, USA), ანტიოქსიდანტი _ 10%-იანი Sodium Ascorbate, ხელოვნური ნერწყვი, ხოლო დაკვირვებისათვის რასტრული მიკროსკოპით (DCM – 960 OPTIN, Germany) ვისარგებლეთ.

შესასწავლად 17-დან 60 წლამდე პაციენტთა ორთოპედიული და ორთოდონტული ჩვენებით ექსტრაგირებული 20 ჯანმრთელი ზედა ყბის ცენტრალური და გვერდით საჭრელი კბილები გამოვიყენეთ, რომელთაგანაც საკონტროლო და საკვლევი ჯგუფები ავიღეთ.

საკონტროლო ჯგუფში (n=5) კბილების ენდოდონტურად დამუშავების შემდეგ არხები სილერით და გუტაპერჩათი, ხოლო გვირგვინები ჯერ იონომერული ცემენტის საიზოლაციო სარჩულით, შემდეგ კი სხივური კომპოზიტით დავბჟინეთ, მათში წინასწარი მჟავური გრავირებისა და ადჰეზიური სისტემით აპლიკაციის გამოყენების შემდეგ.

საკვლევი I ჯგუფი (n=5) შეადგინა კბილებმა, რომელთა ენდოდონტური დამუშავების, არხის დაბჟენისა და იონომერული ცემენტით დაფარვის შემდეგ არხის ზედა მესამედი ენდომათეთრებლით შეივსო. ენდომათეთრებელი ღრუში 8 სთ-ის განმავლობაში დაყოვნდა და კბილები ხელოვნურ ნერწყვში თერმოსტატში 37^0C t-ზე აღნიშნული დროის განმავლობაში ინახებოდა, ისე რომ ნერწყვი ღრუში არ აღწევდა და მათეთრებელს არ ერეოდა. ხელოვნური ნერწყვი დღეში 2-ჯერ იცვლებოდა. ენდომათეთრებლითა და მის გარეშე კბილების ხელოვნურ ნერწყვში 7 დღის განმავლობაში დაყოვნების შემდეგ, ისინი სხივურიG კომპოზიტით დაუყოვნებლივ იბჟინებოდა.

საკვლევი II ჯგუფის კბილებში (n=5) ჩატარებული ყველა პროცედურა I ჯგუფის კბილების მსგავსი იყო, იმ განსხვავებით, რომ ღრუში ენდომათეთრებლის 8 სთ-ის განმავლობაში დაყოვნების და თერმოსტატში მოთავსების შემდეგ კბილები ირეცხებოდა და მათში ანტიოქსიდანტი 3 სთ-ის განმავლობაში მხოლოდ ერთჯერადად თავსდებოდა. ამ დროის მანძილზე და მანამდეც კბილები, I ჯგუფის მსგავსად, თერმოსტატში 37^0 C t-ზე ინახებოდა, დისტილირებული წყლით განმეორებითი გამორეცხვის შემდეგ ისინი ზემოხსენებული კომპოზიტით დაუყოვნებლივ იბჟინებოდა.

III ჯგუფის კბილების (n=5) დამუშავება, დაბჟენა, ენდომათეთრებლის მოთავსება, ხელოვნურ ნერწყვში და თერმოსტატში შენახვა ისევე ხდებოდა, როგორც I და II ჯგუფის კბილებში, იმ განსხვავებით, რომ მათში ანტიოქსიდანტი არ თავსდებოდა და ისინი 7 დღის განმავლობაში ჩატარებული პროცედურების დამთავრებისთანავე დაუყოვნებლივ კი არ იბჟინებოდა, არამედ მათი დაბჟენა მხოლოდ 1 კვირის შემდეგ ხდებოდა.

დაბჟენის შემდეგ საკონტროლო და საკვლევი ჯგუფის კბილები ბუნებრივი გარემო-პირობების იმიტაციის მიზნით, დისტილირებულ წყალში 37^0 C t-ზე 2 დღის განმავლობაში ინახებოდა, ხოლო შემდგომ მათ ფინირება და პოლირება უტარდებოდა.

ყველა კბილი ბასრი სატეხით ისე დამუშავდა, რომ ბჟენისა და კბილის მაგარი ქსოვილების საკონტაქტო ზედაპირები კარგად გამოჩენილიყო. თბილი წყლის ნაკადის მეშვეობით დამუშავებულ ზედაპირს ნამსხვრევებისგან ვასუფთავებით. ათი დღის განმავლობაში კბილებს ოთახის ტემპერატურაზე (21-24^0 C t) ვაშრობდით. შემდგომში კი

ღრმა ვაკუუმის მომთხოვნი ზედაპირული დაჭიმვის დეფორმირებადი ქმედების თავიდან ასაცილებლად, რომელიც ნესტის ნარჩენების არსებობის გამო ჩნდება, “კრიტიკული წერტილის გადასვლით გამოშრობის” მეთოდს ვიყენებდით. საკვლევი ობიექტების დაფარვის პროცედურა ოქრო-პალადიუმის შენაერთით გაკეთდა. მეტალიზაცია OPTIN-ის ტიპის OCM-360 (Germany) რასტრული მიკროსკოპის საშუალებით ტარდებოდა.

ელექტრონოგრამების გადაღებას ფართოფორმატიან ფირსა და რასტრული მიკროსკოპის კომპიუტერულ სისტემაში მოთავსებულ TDK-74 კომპაქტ დისკზე ვაწარმოებდით.

2.1. კბილის მაგარი ქსოვილების მიკროსიმტკიცის შესწავლა ენდომათეთრებლის გამოყენების შემდეგ ვიკერსის მეთოდის გამოყენებით

კბილის მაგარი ქსოვილები: მინანქარი, დენტინი და ცემენტი განსხვავებული მიკროსიმტკიცით ხასიათდებიან. გარდა ამისა, ყოველ მათგანში განსხვავებული მიკროსიმტკიცის მაჩვენებლების მქონე სხვადასხვა ზონა გამოირჩევა. აქედან გამომდინარე, კბილის ენდოგათეთრების შემდეგ მიკროსიმტკიცის შესწავლის საკითხი დგება. მათეთრებელი სისტემების გამოყენების დროს ექიმი სტომატოლოგების პრაქტიკული მუშაობის პროცესში მნიშვნელოვანია კბილის ისეთი გათეთრების მიღწევა, რომელიც კბილის მიკროსიმტკიცეს არ შეცვლის.

მასალის მიკროსიმტკიცე მასალის წინააღმდეგობის გაწევის უნარია მასში სხვა საგნის შეჭრის, ანუ პლასტიკური დეფორმაციის მიმართ. გამოცდა მიკროსიმტკიცეზე გამოცდათა სტატიკურ ჯგუფს მიეკუთვნება და მას თავისი უნივერსალობის გამო განსაკუთრებული ადგილი უჭირავს.

მიკროსიმტკიცე მასალათა მექანიკური თვისებების ძირითად მაჩვენებლადაა მიღებული. მიკროსიმტკიცეზე გამოცდას გამოცდების სხვა მეთოდებთან შედარებით მთელი რიგი უპირატესობები გააჩნია, როგორიცაა ნიმუშების დამზადების, აპარატურის და თვით გამოცდის ჩატარების სიმარტივე და სხვ. გარდა ამისა,

მიკროსიმტკიცის გაზომვა თვით საკვლევ ნიმუშზე ხდება და მისთვის სპეციალურად ნიმუშის დამზადებას არ საჭიროებს.

ამჟამად, მიკროსიმტკიცის განსაზღვრის სხვადასხვა მეთოდები და სკალები არსებობს, რომელთაგან ყველაზე გავრცელებული _ ჩაწნეხვისა და დრეკადი არეკვლის მეთოდებია. ჩაწნეხვის მეთოდით გამოყოფენ გაზომვის რამდენიმე ხერხს:

1. ფოლადის ბურთულის ჩაწნეხვა (ბრინელის მეთოდი HB)
2. ალმასის კონუსური ჩაწნეხვა (როქველის მეთოდი HRC)
3. ალმასის პირდაპირი ჩაწნეხვა (ვიკერსის მეთოდი HV)

ამ მეთოდებიდან ყველაზე უნივერსალურს ალმასის პირამიდის ჩაწნეხვის მეთოდი (ვიკერსის მეთოდი) წარმოადგენს. მიღებული შედეგები ნ/მმ^2.კვ-ში, ანუ HV ერთეულებში იზომება.

ვიკერსის მეთოდის უნივერსალურობა ისაა, რომ ამ მეთოდით ძალზე დაბალი (20-25 HV) და ძალზე მაღალი (700-1100 HV) შედეგები შეიძლება გაიზომოს.

გამოსაცდელი ნიმუშის თავისებურებიდან გამომდინარე, დატვირთვა გარკვეული სიდიდის უნდა იქნეს შერჩეული, რაც უზრუნველყოფს ისეთი ანაბეჭდის მიღებას, რომლის გაზომვაც მხოლოდ სპეციალური მიკროსკოპის საშუალებითაა შესაძლებელი. მყიფე მასალების მიკროსიმტკიცის გაზომვის დროს მხედველობაში მისაღებია ის გარემოება, რომ დიდი დატვირთვის დროს შესაძლებელია მოხდეს ნიმუშის დამსხვრევა. ამ დროს გამოცდა არ შემდგარად ითვლება. ძალზე მცირე დატვირთვის დროს ანაბეჭდი იმდენად მცირე შეიძლება იყოს, რომ დიაგონალის გაზომვის დროს დიდი ცდომილება მივიღოთ. აქედან გამომდინარე, დატვირთვა გამოსაცდელი ნიმუშის სპეციფიკის გათვალისწინებით უნდა შეირჩეს.

ჩვენ შემთხვევაში ასეთ დატვირთვად 100 გრამი ანუ 1 ნიუტონი იქნა შერჩეული. ასეთი დატვირთვით სიმტკიცეზე გამოცდა სპეციალურ ხელსაწყოზე ПМТ - 3 ხორციელდება, რომლის საშუალებით გაზომილ სიმტკიცეს მიკროსიმტკიცეს უწოდებენ. ამ დროს იმდენად მცირე ანაბეჭდი მიიღება, რომ მისი ზუსტი ზომის დადგენა ამ ხელსაწყოზე დამონტაჟებული მიკროსკოპის საშუალებით ხორციელდება.

მიკროსიმტკიცის განსაზღვრის ვიკერსის ზემოაღწერილი მეთოდი კბილის ენდოგათეთრების შემდეგ გამოვიყენეთ, რომელიც ჩვენი კვლევის მიზანს

წარმოადგენდა. ამ მიზნის განსახორციელებლად კბილის გვირგვინსა და არხის ზედა მესამედს ანტიოქსიდანტით ვამუშავებდით და კბილის მაგარი ქსოვილების მიკროსიმტკიცეს ანტიოქსიდანტით დამუშავებამდე და მის გარეშე ვსწავლობდით.

ჩვენი ექსპერიმენტის ჩასატარებლად გამოვიყენეთ: ზედა ყბის ინტაქტური, ახლად ამოღებული ერთარხიანი ცენტრალური და გვერდითი საჭრელი კბილები, ენდოინსტრუმენტები, სილერი, გუტაპერჩა, იონომერული ცემენტი, 37%-იანი ორთოფოსფორმჟავა, უნივერსალური ადჰეზიური სისტემა _ Prime & Bond NT (Dentsply), სხივური კომპოზიტი _ Gradia (GS Gradia, Japan), ენდომათეთრებელი - 35%-იანი Opalescense Endo (Ultradent, USA) და Endoperoqxe-Pate (Septodont), ანტიოქსიდანტი _ 10%-იანი Sodium Ascorbate, ხელოვნური ნერწყვი, სიმტკიცის გამოსაცდელი ხელსაწყო ПМТ - 3. ანაბეჭდის ფოტოგრაფირებისათვის Neophot - 21 ტიპის ოპტიკური მიკროსკოპი

(500 X გადიდებით).

შესასწავლად 17-დან 60 წლამდე პაციენტთა ორთოპედიული და ორთოდონტული ჩვენებით ექსტრაგირებული 21 ჯანმრთელი ზედა ყბის წინა და გვერდით საჭრელი კბილები ავიღეთ, რომელთაგანაც საკონტროლო და საკვლევი ჯგუფები შევადგინეთ.

საკონტროლო ჯგუფში (n=3) კბილების ენდოდონტურად დამუშავების შემდეგ არხები სილერით და გუტაპერჩათი, ხოლო გვირგვინები ჯერ იონომერული ცემენტის საიზოლაციო სარჩულით, შემდეგ კი კომპოზიტით დავბჟინეთ, მათში წინასწარი მჟავური გრავირებისა და ადჰეზიური სისტემით აპლიკაციის გამოყენების შემდეგ.

საკვლევი I ჯგუფი (n=3) შეადგინა კბილებმა, რომელთა ენდოდონტური დამუშავების, არხის დაბჟენისა და იონორული ცემენტით დაფარვის შემდეგ არხის ზედა მესამედი ენდომათეთრებლით _ 35%-იანი Opalescense Endo (Ultradent, USA) შეივსო. ენდომათეთრებელი ღრუში 8 სთ-ის განმავლობაში დაყოვნდა და იგი ხელოვნურ ნერწყვში თერმოსტატში 37^{0}C t-ზე აღნიშნული დროის განმავლობაში ინახებოდა, ისე რომ ნერწყვი არ ეხებოდა მათეთრებელს. ნერწყვი დღეში 2-ჯერ იცვლებოდა. ენდომათეთრებლითა და მის გარეშე კბილების ხელოვნურ ნერწყვში 7 დღის განმავლობაში მოთავსების შემდეგ, ისინი სხივური კომპოზიტით დაუყოვნებლივ იბჟინებოდა.

საკვლევი II ჯგუფის კბილებში (n=3) ჩატარებული ყველა პროცედურა I ჯგუფის კბილების მსგავსი იყო, იმ განსხვავებით, რომ ღრუში ენდომათეთრებლის _ 35%-იანი Opalescense Endo (Ultradent, USA) 8 სთ-ის განმავლობაში დაყოვნების და თერმოსტატში მოთავსების შემდეგ კბილები ირეცხებოდა და მათში ანტიოქსიდანტი 3 სთ-ის განმავ-ლობაში მხოლოდ ერთჯერადად თავსდებოდა. ამ დროის მანძილზე და მანამდეც კბილები, I ჯგუფის მსგავსად, თერმოსტატში 37^0C t -ზე ინახებოდა, დისტილირებული წყლით განმეორებითი გამორეცხვის შემდეგ ისინი ზემოხსენებული კომპოზიტით დაუყოვნებლივ იბჟინებოდა.

III ჯგუფის კბილების (n=3) დამუშავება, დაბჟენა, ენდომათეთრებლის _ 35%-იანი Opalescense Endo (Ultradent, USA) მოთავსება, ხელოვნურ ნერწყვში და თერმოსტატში შენახვა ისევე ხდებოდა, როგორც I და II ჯგუფის კბილებში, იმ განსხვავებით, რომ მათში ანტიოქსიდანტი არ თავსდებოდა და ისინი 7 დღის განმავლობაში პროცედურების დამთავრებისთანავე დაუყოვნებლივ კი არ იბჟინებოდა, არამედ მათი დაბჟენა 1 კვირის შემდეგ ხდებოდა.

საკვლევ IV (n=3), V (n=3) და VI (n=3) ჯგუფის კბილებში ყველა ზემოაღწერილი პროცედურა ტარდებოდა, იმ განსხვავებით, რომ ამ ჯგუფებში ენდომათეთრებლად Endoperoqxe-Pate (Septodont) იქნა გამოყენებული.

დაბჟენის შემდეგ საკონტროლო და საკვლევი ჯგუფის კბილები დისტილირებულ წყალში 37^0 C t- ზე 2 დღის განმავლობაში ინახებოდა, რათა მათ ბუნებრივი გარემოს მსგავსი პირობები შექმნოდათ. მათ ფინირება და პოლირება უტარდებოდა, რის შემდგომაც მინანქრისა და დენტინის მიკროსიმტკიცე ისაზღვრებოდა. ПМТ-3 ხელსაწყოზე სიმტკიცის გაზომვისათვის კვადრატული ფუძის მქონე პირამიდა ურთიერთმოპირდაპირე წახნაგებს შორის წვეროსთან მდებარე 136^0-იანი კუთხით შეირჩა. გამოსაცდელი ნიმუშების კბილები წინასწარ გაიხეხა და შემდეგ საპრიალებელ ჩარხზე _ Neris-41 გაპრიალდა. ზედაპირის სისუფთავის კლასი 10-12 ბალს შეადგენდა. ასეთი მაღალი სისუფთავე აუცილებელი იყო, რათა ალმასის პირამიდის ჩაწნეხვით მიღებული ანაბეჭდი მკვეთრად გამოჩენილიყო და შესაბამისად, მისი დიაგონალის გაზომვაც ყოფილიყო ადვილი.

მიკროსკოპში გამოსაცდელი ადგილი წინასწარ შეირჩა, შემდეგ სახელურის მობრუნებით დატვირთვის მინიჭება და დატვირთულ მდგომარეობაში 10-15 წამით გაჩერება ხდებოდა. დატვირთვის მოხსნის შემდეგ ნიმუშები ობიექტივს უბრუნდებოდა. ამ დროს ნიმუშებზე კვადრატული ანაბეჭდი ჩნდებოდა. მიკროსკოპის ოკულარზე არსებული მიკრომეტრის საშუალებით ანაბეჭდის დიაგონალი იზომებოდა. მიღებული მონაცემებით საკვლევი მასალის სიმტკიცეს შემდეგი ფორმულით ისაზღვრებოდა: $HV=[2P \sin\alpha/2]d^2$ ნ/მმ^2, სადაც ალმასის პირამიდაზე მიყენებული დატვირთვა 1 ნიუტონია, α-პირამიდის წვეროსთან მდებარე კუთხე 136^0 -ია, d-ანაბეჭდის დიაგონალია.

სიმტკიცეზე გამოცდის დროს მიღებული ანაბეჭდის ფოტოგრაფირება Neophot-21 ტიპის ოპტიკური მიკროსკოპზე ხდებოდა. ფოტოგრაფირებისა და სიმტკიცის გაზომვის დროს შერჩეული გადიდება ერთნაირი იყო (500 X).

2.4. კლინიკური კვლევის ობიექტი და მასალა

კლინიკური კვლევის პროცესში ჩვენი დაკვირვების ქვეშ 169 მოზრდილი პაციენტი (17-დან 60 წლამდე) იმყოფებოდა, რომელთაგან საკვლევი და საკონტროლი ჯგუფები შევადგინეთ. საკვლევ ჯგუფში 106 პაციენტი გავაერთიანეთ, რომელთაგან 68 ქალი და 38 მამაკაცი იყო (ცხრილი 1), საკონტროლო ჯგუფში კი _ 63, მათ შორის 42 ქალი და 21 მამაკაცი (ცხრილი 2). ორივე ჯგუფის პაციენტები Vita-ს სკალის ფერთა ეტალონებთან შედარებით ვიზუალურად, ბჟენების მთლიანობის ხარისხი ორალკამერით, მიკრონაპრალის არსებობა რენტგენო-, რადიოვიზიოგრაფიული მეთოდებით გამოვიკვლიეთ. პაციენტთა მდგომარეობა დაკვირვების სხვადასხვა ვადებში (3 დღე, 1 კვირა, 1 თვე, 6 თვე, 1 წელი) ციფრული კამერით (Olympus E-20) დავაფიქსირეთ.

კლინიკური კვლევა პაციენტთა ორ ჯგუფში ჩავატარეთ. საკონტროლო ჯგუფის (63 პაციენტი) პირველი ქვეჯგუფის (n=40) პაციენტებში 35%-იანი Opalescense Endo გამოვიყენეთ, ხოლო მეორე ქვეჯგუფის (n=23) პაციენტებში ენდოგათეთრება Endoperox-Pate-ით ჩავატარეთ. საკონტროლო ჯგუფში კბილების გათეთრების შემდგომი დაბჟენა,

საკვლევი ჯგუფისაგან განსხვავებით, დაუყოვნებლივ კი არა, ერთი კვირის შემდეგ მოხდა, სადაც ენდოგათეთრების შემდეგ კბილები მაშინვე დავბჟინეთ.

საკვლევ ჯგუფში (106 პაციენტი) გავაერთიანეთ პაციენტები, რომელთაგან პირველ ქვეჯგუფში (n=77) ენდოგათეთრება 35%-იანი Opalescense Endo - ით, ხოლო მეორე ქვეჯგუფში (n=29) Endoperox-Pate – მათეთრებელი გელით ჩავატარეთ. ენდოგათეთრების შემდგომ ორივე ქვეჯგუფის კბილთა ღრუებში ანტიოქსიდანტი _ 10% - იანი Sodium Askorbate შევიტანეთ და დროებითი ბჟენის ქვეშ 3 სთ-ის განმავლობაში დავხურეთ.

კბილის არხის ზედა 1/3 - ის ენდოდონტური ინსტრუმენტებით დამუშავების შემდეგ მასში იონომერული ცემენტის სარჩული მოვათავსეთ, რის შემდეგაც საკვლევი ჯგუფების კბილის ღრუში ენდომათეთრებლის გელი შევიტანეთ და ღრუ დროებითი ბჟენით დავხურეთ.

ორივე ჯგუფის კბილები 37% - იანი ორთოფოსფორმჟავით წინასწარი მჟავური გრავირებისა და უნივერსალური ადჰეზიური სისტემის – Prime & Bond NT (Dentsply) აპლიკაციის და თხევადი კომპოზიტის _ Dyrect Flow (Dentsply) მოთავსების შემდეგ სხივური გამყარების კომპოზიტით _ Gradia (GS Gradia, Japan) დავბჟინეთ.

ენდოგათეთრების ჩატარებამდე ყველა კბილი როგორც ვიზუალურად, ისე რენტგენო - და რადიოვიზიოგრაფიული კვლევის მეთოდების გამოყენებით შევისწავლეთ. იმ შემთხვევებში, როცა არხის არასრული ობტურაცია, ან პერიაპიკალურ მიდამოში რაიმე სახის პათოლოგიური პროცესი აღინიშნა, სათანადო მკურნალობა ჩატარდა, კბილები სილერითა და გუტაპერჩათი დაიბჟინა.

ყველა იმ შემთხვევაში, როცა წინასწარი გამოკვლევების შემდეგ ენდოგათეთრების ჩატარება მიზანშეწონილად ჩავთვალეთ, პაციენტებს კბილების ფოტოგრაფირება გათეთრებამდე და გათეთრების შემდგომ სხვადასხვა ვადებში ციფრული კამერის საშუალებით ჩავუტარეთ და Vita-ს სკალის ფერის ეტალონის შეესაბამისი კბილის ფერი დავადგინეთ.

საკვლევი ჯგუფის პაციენტთა განაწილება ასაკის, სქესის და გათეთრებულ კბილთა რაოდენობის მიხედვით

ცხრილი 1

ასაკი	მამაკაცი	ქალი
17-20	12	20
20-30	15	26
30-40	10	14
40-60	1	8
სულ	38	68

საკონტროლო ჯგუფის პაციენტთა განაწილება ასაკის, სქესის და გათეთრებულ კბილთა რაოდენობის მიხედვით

ცხრილი 2

ასაკი	მამაკაცი	ქალი
17-20	9	12
20-30	6	13
30-40	4	11
40-60	2	6
სულ	21	42

საკვლევი ჯგუფის ორივე ქვეჯგუფში ენდოგათეთრების შემდგომ ანტიოქსიდანტი – 10% - იანი Sodium Ascorbate (ქიმიური ფორმულა _ $C_6H_7O_6Na$) გამოვიყენეთ, რომელიც ივანე ჯავახიშვილის სახელობის თბილისის სახელმწიფო უნივერსიტეტის სამკურნალო-დიაგნოსტიკური ცენტრის აფთიაქში დამზადდა.

ჩვენ მიერ გამოკვლეული პაციენტები გათეთრებული კბილების ჯგუფების მიხედვით დავყავით (ცხრილი 3, 4).

საკვლევი ჯგუფის პაციენტთა განაწილება

კბილთა ჯგუფების მიხედვით:

ცხრილი 3

	2		11	14	11		16		10		6		1		
	↑		↑		↑		↑		↑		↑		↑		↑
14	13	12	11		21	22		23	24						
	44		43		42	41	31		32		33		34		
	↓		↓		↓		↓		↓		↓		↓		↓
	2		6		5		5		6		4		5		2

საკონტროლო ჯგუფის პაციენტთა განაწილება

კბილთა ჯგუფების მიხედვით:

ცხრილი 4

	1		4		6	11	12	7	3		1				
	↑		↑		↑		↑		↑		↑		↑		↑
14	13	12	11		21	22		23	24						
	44		43		42		41	31	32		33		34		
	↓		↓		↓		↓	↓			↓		↓		↓
1	1		2		4		5	3	1		1				

თავი 3

საკუთარი კვლევის შედეგები

3.1 სტერეომიკროსკოპული გამოკვლევა დევიტალური კბილების ენდოგათეთრების შემდეგ

თანამედროვე სტომატოლოგიაში ფერშეცვლილი კბილების მკურნალობის მეთოდებიდან, გათეთრების სისტემა განსაკუთრებული კონსერვატულობით გამოირჩევა, რადგან იგი არ გულისხმობს მინანქრის გარეთა ზედაპირის ინსტრუმენტულ დამუშავებას და კბილის ფერს სამკურნალო ნივთიერებების აპლიკაციის, ან კბილის ღრუში მისი მოთავსების ხარჯზე აღადგენს.

ენდომათეთრებლის მოთავსების შემდეგ გათეთრების ეფექტი ძირითადად წყალბადის ზეჟანგის დაშლის შედეგად გამოყოფილი თავისუფალი ჟანგბადის მოქმედების შედეგია. წყალბადის ზეჟანგი არასტაბილური სითხეა, რომლის დაშლას ტემპერატურის მომატება, ულტრაიისფერი გამოსხივების ზემოქმედება და PH-ის მაჩვენებლის შეცვლა აჩქარებს. 30%-იანი წყალბადის ზეჟანგის წყალხსნარის PH 3-ის ტოლია. ამ მაჩვენებლის მატებასთან ერთად, შესაბამისად წყალბადის ზეჟანგის დაშლის სისწრაფეც საგრძნობლად მატულობს და საბოლოოდ დაშლის პროდუქტები კბილის ქსოვილებზე ილექება, რაც ენდოგათეთრების დროს მინანქარში, დენტინში და მის მილაკებში პეროქსიდების პენეტრაციის შედეგად კბილის ქსოვილების ადჰეზივობის შემცირებას იწვევს. თავისუფალი რადიკალების ღრუდან გამოსარეცხად და შესაბამისად ადჰეზივობის დეფიციტის ლიკვიდაციისათვის კბილის დაბჟენამდე გარკვეული დროა საჭირო, დაახლოებით, 1 კვირიდან 10 დღემდე, ეს კი პაციენტისთვის საკმაოდ მოუხერხებელია, ვინაიდან გათეთრების შემდეგ იგი იძულებულია კბილის ღია ღრუთი იაროს.

ადჰეზივობის ეფექტის ასამაღლებლად ლიტერატურული წყაროებიდან ცნობილია კიდევ ერთი პირობაც: როცა კომპოზიტით აღდგენის წინ მინანქრის მთელი ზედაპირი ინსტრუმენტალურად (ფინირების სახით) იქნება დამუშავებული, რაც პეროქსიდებით გაჟღენთილი ფენის მოცილებას იწვევს, შესაბამისად ადჰეზივობის ეფექტი მნიშვნელოვნად მაღლდება. ამ მეთოდის გამართლება ისაა, რომ გათეთრების პროცესის დროს კალციუმის კარგვა თავისთავად მიკრომალების შესუსტებას იწვევს, ამასთან პეროქსიდების ნარჩენები ეხება რა ადჰეზიური სისტემის ფისს, ხელს უშლის მის პოლიმერიზაციას, ხოლო შეხებაში მყოფი ზედაპირების ინსტრუმენტული გზით მოცილება ადჰეზიის თვალსაზრისით თავისთავად არასასუველ შედეგებს გამორიცხავს. საბოლოოდ, ადჰეზიური პრაიმერის ღრმა ინფილტრაციისა სქელი ჰიბრიდული შრის წარმოქმნით და შესაბამისად ადჰეზიური ფისის მყარი კონტაქტით კომპოზიტთან წარმატებულ შედეგს ვღებულობთ. ორგანიზმიდან პეროქსიდებისა და თავისუფალი რადიკალების გამოსადევნად ასევე აქტუალურია ანტიოქსიდანტების გამოყენება. აქედან გამომდინარე, მიზნად დავისახეთ, გათეთრების შემდგომ პერიოდში ადგილობრივად კბილის ქსოვილებიდან პეროქსიდების გამოსადევნად და ამავე დროს

ამ ნივთიერებების მიერ კბილის ქსოვილების შემცირებული ადჰეზივობის აღსადგენად ანტიოქსიდანტი გამოგვეყენებინა.

ამ მიზნის განსახორციელებლად შემდეგი ამოცანები დავსახეთ: ანტიოქსიდანტითა და მის გარეშე კბილის გვირგვინისა და არხის ზედა მესამედის დამუშავების შემდეგ, საობტურაციო მასალებსა და დენტინს შორის მიკრონაპრალის ჩამოყალიბებისა და მიკროჟონვის ინტენსივობის შესწავლა სტრეო მიკროსკოპის საშუალებით.

შესასწავლად ორთოპედიული და ორთოდონტული ჩვენებით ექსტრაგირებული 36 ზედა ყბის წინა და გვერდით ჯანმრთელი საჭრელი კბილი ავიღეთ, რომელთაგან საკონტროლო და საკვლევი ჯგუფები შევადგინეთ.

რესტავრაციის შემდგომი ჰერმეტულობის შესწავლის დროს უმნიშვნელოვანესია საბჟენ მასალასა და კბილის ქსოვილებს შორის იმ მიკროსივრცის განსაზღვრა, სადაც ექსპერიმენტის დროს საღებავს (ჩვენ შემთხვევაში 2%-იან მეთილენის ლურჯის) უნდა ჩაეჟონა. ის მოვლენა საღებავი ნივთიერების ინფუზიის სიღრმითა და ინტენსივობით გამოიხატა.

ექსპერიმენტული კვლევის შედეგებმა გვიჩვენა, რომ საკვლევი I ჯგუფის კბილებში მიკრონაპრალის არსებობამ, მასში საღებავის ჩაჟონვა აშკარად მეტი ინტენსივობით გამოიწვია, ვიდრე საკონტროლო და საკვლევ II-III ჯგუფების კბილებში. ეს ფაქტი მომზადებულ პრეპარატებზე მაკროსკოპულად, ასევე სტერეო მიკროსკოპში დაკვირვებით და ჩვენ მიერ გადაღებულ ფოტოსურათებზეც გამოჩნდა.

შეღწევის ინტენსივობა აღნიშნული ჯგუფებიდან 2 შემთხვევაში არაერთგვაროვანი აღმოჩნდა, რაც სავარაუდოდ, დენტინის მილაკების სტრუქტურული არაერთგვაროვნებით იყო გამოწვეული. ამის გამო ზოგიერთ უბანზე საღებავის ფონი აშკარად ინტენსიური იყო.

შეღწევადობის თვალსაზრისით, ყველაზე საუკეთესო შედეგი საკვლევი II ჯგუფის კბილებში მივიღეთ, სადაც მეთილენის ლურჯის შეღწევადობა თითქმის არ იყო როგორც მაკროსკოპულად, ასევე სტერეომიკროსკოპში დათვალიერების დროს. შეღწევადობის თვალსაზრისით მსგავსი შედეგი საკვლევი III ჯგუფის კბილებში მივიღეთ, სადაც კომპოზიტით დაბჟენა გადადებულ იქნა 1 კვირით, რაც პეროქსიდების გამოდევნის საშუალებას ქმნიდა.

მაშასადამე, საკვლევი I ჯგუფის კბილებში, სადაც ენდომათეთრებლის გამოყენების შემდეგ, კბილები დაუყოვნებლივ იბჟინებოდა, მიკროჟონვის გაძლიერება ენდომათეთრებლის _ 35%-იანი Opalescence Endo შემადგენლობაში არსებული პეროქსიდების დაშლის შედეგად გამოყოფილმა თავისუფალმა ჟანგბადმა და მისმა დენტინის მილაკებში პენეტრაციამ გამოიწვია.

საკვლევი II ჯგუფის კბილებში კი ჩვენ მიერ დასახულმა ამოცანამ, რომელიც ლიტერატურულ მონაცემებზე იყო დაყრდნობილი, შედეგი გამოიღო. ამ ჯგუფის კბილებში მეთილენის ლურჯის შეუღწევადობა სწორედ ანტიოქსიდანტმა – 10%-იანი Sodium Ascorbate გამოიწვია, რაც საუკეთესო ადჰეზიის წინაპირობაა.

აღსანიშნავია, რომ III ჯგუფის კბილებში მიმსგავსებული შედეგის მიღება კბილების 1 კვირის დაყოვნებით დაბჟენამ გამოიწვია, რომელიც პეროქსიდების გამორეცხვას უწყობდა ხელს და შესაბამისად უკეთესს ადჰეზიას იწვევდა. თუმცა ასეთი შედეგი 9-დან 4 შემხვევაში მივიღეთ, დანარჩენ 5 შემთხვევაში კი – მიკროჟონვა გაძლიერებული აღმოჩნდა.

ასეთივე შედეგია საკონტროლო ჯგუფშიც, სადაც 9-დან 5 შემთხვევაში დადებითი შედეგი მივიღეთ, ხოლო 4 შემთხვევაში მიკროჟონვა გაძლიერებული იყო.

სურ. 3. საკონტროლო ჯგუფის კბილებში მიკრონაპრალის არარსებობის გამო საღებავის შეღწევა პრაქტიკულად არ მოხდა

სურ. 4. საკვლევი I ჯგუფის კბილებში მიკრონაპრალის არსებობის ფონზე საღებავის ჩაჟონვა აშკარად მეტი ინტენსივობით მოხდა, ვიდრე საკონტროლო და საკვლევ II-III ჯგუფების კბილებში

სურ. 5. შეღწევადობის თვალსაზრისით საუკეთესო შედეგი საკვლევი II ჯგუფის კბილებში, სადაც ანტიოქსიდანტი იქნა გამოყენებული.

სურ. 6. საკვლევი III ჯგუფის კბილებში საღებავის საშუალო შეღწევადობა აღინიშნება კბილების I კვირის შემდეგ დაბჟენის ფონზე.

3.2 ენდომათეთრებლის ზემოქმედების შესწავლა კბილის მაგარ ქსოვილებზე რასტრული მიკროსკოპის საშუალებით

კბილის ქსოვილების მჟავური გრავირების შემდეგ მინანქრიდან და დენტინიდან წებოვანი შრის მოცილებას აქვს ადგილი, რის შედეგადაც მინანქრის პრიზმები და დენტინის მილაკები ფართოვდება და ადჰეზიური სისტემის შემადგენლობაში არსებული პრაიმერის შემდგომი პენეტრაცია ხდება; ამ პროცესს გარდამავალი ანუ ჰიბრიდული შრის წამოშობა მოსდევს. ეს უკანასკნელი ადჰეზიური ფისისა და კბილის ქსოვილების საუკეთესო დამაკავშირებელი საშუალებაა.

გათეთრების პროცესში მათეთრებელი აგენტები პეროქსიდების მოლეკულებს გამოყოფენ, რომლებიც კბილის მინანქრის პრიზმების გაფართოებას იწვევენ. რაც

შეეხება კბილის დენტინს, ლიტერატურილ წყაროებში მონაცემები მასში არსებული ცვლილებების შესახებ ნაკლებად მოიპოვება, თუმცა ცნობილია, რომ პეროქსიდები დენტინის ქსოვილში გარკვეული დროის მანძილზე რჩება და ხელს უშლის მის შემდგომ ობტურაციას.

წინა საექსპერიმენტო კვლევისა და ლიტერატურულ წყაროების ანალიზიდან გამომდინარე, მიზნად დავისახეთ, კბილის ენდოგათეთრების შემდეგ მინანქარსა და დენტინზე პეროქსიდაციული პროცესების მოქმედების შედეგებისა და ანტიოქსიდანტის გამოყენებით მათი ლიკვიდაციის ხარისხი რასტრული მიკროსკოპის საშუალებით შეგვესწავლა.

შესასწავლად 17-დან 60 წლამდე პაციენტთა ორთოპედიული და ორთოდონტული ჩვენებით ექსტრაგირებული ზედა ყბის წინა და გვერდით 20 ჯანმრთელი საჭრელი კბილები გამოვიყენეთ, რომელთაგან საკონტროლო და საკვლევი ჯგუფები შევადგინეთ, კვლევა რასტრული მიკროსკოპით ჩავატარეთ.

ელექტრონულმიკროსკოპული კვლევის შედეგებმა გვიჩვენა: შემდეგი: მათეთრებელი სისტემით _ 35% - იანი Opalescense Endo დამუშავებულ საექსპერიმენტო კბილებში (საკვლევი პირველი ჯგუფი) დენტინის გაფართოებული მილაკები აღინიშნა (სურ. 7), ხოლო მათი მჟავური გრავირების, ადჰეზიური სისტემის გამოყენებისა და დაბჟენის შემდეგ ელექტრონოგრამებზე დენტინის მილაკების არასრულყოფილად დახურული აპერტურები და არათანაბრად გამოხატული ჰიბრიდული შრე გამოიკვეთა (სურ. 8). ზოგიერთ უბანზე ბჟენსა და კბილის ქსოვილებს შორის მიკრონაპრალი ჩანდა (სურ. 9), რომელიც ჩვენი აზრით, მათეთრებელი სისტემის მიერ გამოყოფილი და დენტინის მილაკებში დარჩენილი პეროქსიდების არსებობით იყო განპირობებული, ეს უკანასკნელი კი ჰიბრიდული შრის უთანაბრობას იწვევდა.

სურ. 7-ა. ელექტრონოგრამა. აღინიშნება დენტინის ღია მილაკები.

სურ. 7-ბ. ელექტრონოგრამა. აღინიშნება დენტინის ღია მილაკები.

სურ. 7-გ. ელექტრონოგრამა. აღინიშნება დენტინის ღია მილაკები.

სურ. 8-ა. ელექტრონოგრამა. დაბჟენის შემდეგ აღინიშნება არასრულყოფილად დახურული აპერატურები.

სურ. 8-ბ. ელექტრონოგრამა. დაბჟენის შემდეგ აღინიშნება არასრულყოფილად დახურული აპერატურები.

სურ. 8-გ. ელექტრონოგრამა. დაბჟენის შემდეგ აღინიშნება არასრულყოფილად დახურული აპერატურები.

სურ. 9-ა. ელექტრონოგრამა. აღინიშნება კბილის ქსოვილებსა და ბჟენს შორის მიკრონაპრალის არსებობა.

სურ. 9-ბ. ელექტრონოგრამა. აღინიშნება კბილის ქსოვილებსა და ბჟენს შორის მიკრონაპრალის არსებობა.

სურ. 9-გ. ელექტრონოგრამა. აღინიშნება კბილის ქსოვილებსა და ბჟენს შორის მიკრონაპრალის არსებობა.

ექსპერიმენტული კვლევის შემდეგი ფრაგმენტი მათეთრებელი აგენტის გამოყენების შემდეგ ანტიოქსიდანტით დამუშავებულ საექსპერიმენტო კბილების ელექტრონულმიკროსკოპიულ შესწავლას მიეძღვნა (საკვლევი II ჯგუფი). ანტიოქსიდანტმა მთელი რიგი თავისებურებები გამოავლინა, რაც მას მათეთრებელი სისტემის მოქმედებისგან განასხვავებდა.

თვალშისაცემი ის გარემოება იყო, რომ ანტოიქსიდანტისა და ადჰეზიური სისტემის გამოყენების შემდეგ ელექტრონოგრამებზე დენტინის მილაკების თითქმის ყველა შესასვლელი დახურული აღმოჩნდა, დენტინის სისქეში მძლავრი ჰიბრიდული შრე წარმოიქმნა, რომელიც დენტინისა და ადჰეზივის სტრუქტურების შერწყმის შედეგს წარმოადგენდა. ადჰეზივს დენტინის მილაკებში შეღწევის უფრო მკაფიოდ გამოხატული უნარი ჰქონდა, ვიდრე საკვლევ I ჯგუფში. ეს განსაკუთრებით კარგად ჩანდა ჰიბრიდული ზონის დენტინის მილაკებში, რომლებშიც ადჰეზიური ფისის ჭიმები იკვეთებოდა და ამის შესაბამისად, ელექტრონოგრამაზე მიკრონაპრალის არცერთი უბანი არ აღინიშნებოდა (სურ. 10, 11).

საკვლევი III ჯგუფის კბილებში, სადაც ისინი მათეთრებელი აგენტის გამოყენებიდან ერთი კვირის შემდეგ დავბჟინეთ, დენტინის მილაკების აპერტურები უმეტესად დახურული აღმოჩნდა. რამდენიმე ადგილას ადჰეზივით შეუვსებელი მილაკების შესასვლელებიც შეგვხვდა, სადაც ჰიბრიდული შრე უსწორმასწოროდ იყო

განვითარებული. ზოგან მიკრობზარებიც აღინიშნებოდა. ამ ჯგუფის კბილების ელექტრონოგრამები (5-დან 3 შემთხვევა) საკონტროლო ჯგუფის კბილებზე გადაღებულ ელექტრონოგრამებს ემსგავსებოდა, სადაც კბილები მხოლოდ მჟავური გრავირებისა და ადჰეზიური სისტემის გამოყენების შემდეგ დავბჟინეთ. III ჯგუფის კბილებში უკეთესი ადჰეზივობა აღინიშნებოდა, ვიდრე საკვლევი I ჯგუფის კბილებში, რომლებშიც მხოლოდ ენდომათეთრებელი გამოვიყენეთ და კომპოზიტით დაუყოვნებლივ დავბჟინეთ. მათში შეუვსებელი დენტინის აპერტურები და ძლიერი ბზარი მივიღეთ (სურ. 12, 13).

სურ. 10-ა. ელექტრონოგრამა. აღინიშება დენტინის მილაკების დახურული შესასვლელები.

სურ. 10-ბ. ელექტრონოგრამა. აღინიშება დენტინის მილაკების დახურული შესასვლელები.

სურ. 10-გ. ელექტრონოგრამა. აღინიშება დენტინის მილაკების დახურული შესასვლელები.

სურ. 10-დ. ელექტრონოგრამა. აღინიშება დენტინის მილაკების დახურული შესასვლელები.

სურ. 11-ა. ელექტრონოგრამა. აღინიშნება მძლავრი ჰიბრიდული შრის განვითარება.

სურ. 11-ბ. ელექტრონოგრამა. აღინიშნება მძლავრი ჰიბრიდული შრის განვითარება.

სურ. 11-გ. ელექტრონოგრამა. აღინიშნება მძლავრი ჰიბრიდული შრის განვითარება.

სურ. 12-ა. ელექტრონოგრამა. აღინიშნება ჰიბრიდული შრის არათანაბარი განვითარება, ზოგან ადჰეზივით შეუვსებელი დენტინის მილაკები.

სურ. 12-ბ. ელექტრონოგრამა. აღინიშნება ჰიბრიდული შრის არათანაბარი განვითარება, ზოგან ადჰეზივით შეუვსებელი დენტინის მილაკები.

სურ. 12-გ. ელექტრონოგრამა. აღინიშნება ჰიბრიდული შრის არათანაბარი განვითარება, ზოგან ადჰეზივით შეუვსებელი დენტინის მილაკები.

სურ. 13-ა. ელექტრონოგრამა. აღინიშნება კბილის ქსოვილების ზოგიერთ უბანზე მიკრობზარის არსებობა.

სურ. 13-ბ. ელექტრონოგრამა. აღინიშნება კბილის ქსოვილების ზოგიერთ უბანზე მიკრობზარის არსებობა.

ელექტრონულმიკროსკოპულმა გამოკვლევებმა აჩვენა, რომ ანტიოქსიდანტი _ 10%-იანი Sodium Ascorbate მაღალი შეღწევადობით ხასიათდებოდა და დენტინის სისქეში თანაბრად ნაწილდებოდა. იგი დენტინს მთლიანად ფარავდა, მის მილაკებზე დაგროვილ პეროქსიდებთან აქტიურად ურთიერთქმედებდა და მათ განეიტრალებას იწვევდა. ამის ნათელი დადასტურებაა საკვლევი II ჯგუფის კბილები, სადაც დენტინის მილაკების უმეტესი ნაწილი ადჰეზივით მჭიდროდ იყო ობტურირებული. სწორედ მან წარმოქმნა ის მძლავრი ჰიბრიდული შრე, რომლის არცერთ უბანზე მიკრობზარი არ აღინიშნებოდა.

3.3. კბილის მაგარი ქსოვილების მიკროსიმტკიცის შესწავლა ენდომათეთრებლის გამოყენების შემდეგ

კბილის მაგარი ქსოვილები: მინანქარი, დენტინი და ცემენტი განსხვავებული მიკროსიმტკიცით ხასიათდებიან. გარდა ამისა, ყოველ მათგანში განსხვავებული მიკროსიმტკიცის მაჩვენებლების მქონე სხვადასხვა ზონა გამოირჩევა. ამდენად, კბილის ენდოგათეთრების შემდეგ, თავისთავად დგება მიკროსიმტკიცის შესწავლის საკითხი. მათეთრებელი სისტემების გამოყენების დროს ექიმ სტომატოლოგთა პრაქტიკული მუშაობის პროცესში მნიშვნელოვანია კბილის ისეთი გათეთრების მიღწევა, რომელიც კბილის მიკროსიმტკიცეს არ შეცვლის.

ამჟამად, მიკროსიმტკიცის განსაზღვრის მეთოდებიდან ყველაზე უნივერსალურს ალმასის პირამიდის ჩაწნეხვის მეთოდი (ვიკერსის მეთოდი) წარმოადგენს. მიღებული შედეგები ნ/მმ^2.კვ-ში, ანუ HV ერთეულებში იზომება.

მიკროსიმტკიცის განსაზღვრის ვიკერსისეული მეთოდი კბილის ენდოდონტური გათეთრების შემდეგ გამოვიყენეთ, რომელიც ჩვენი კვლევის მიზანს წარმოადგენდა. ამ მიზნის განსახორციელებლად კბილის გვირგვინსა და არხის ზედა მესამედს ანტიოქსიდანტით ვამუშავებდით და კბილის მაგარი ქსოვილების მიკროსიმტკიცეს ანტიოქსიდანტის გამოყენებამდე და მის გარეშე ვსწავლობდით. ენდოგათეთრებისათვის 2 სახის მათეთრებალი სისტემა გამოვიყენეთ: 35%-იანი Opalescense Endo (Ultradent, USA) და Endoperoqxe-Pate (Septodont).

ექსპერიმენტის ჩასატარებლად 17-დან 60 წლამდე პაციენტთა ორთოპედიული და ორთოდონტული ჩვენებით ექსტრაგირებული ზედა ყბის წინა და გვერდით 21 ჯანმრთელი საჭრელი კბილი შევარჩიეთ, რომელთაგანაც საკონტროლო და საკვლევი ჯგუფები შევადგინეთ.

გათეთრების შემდეგ კბილების ფერის ვიზუალური შედარება VITA-ს სკალის ფერთა ეტალონთან ხდებოდა. საკონტროლო და საკვლევი ჯგუფების დემონსტრირებამ გვიჩვენა, რომ 35%-იანი Opalescense Endo-ითა და Endoperoqxe-Pate-ით გათეთრებამ დაახლოებით ერთნაირი მათეთრებელი ეფექტი გამოავლინა, ხოლო მათი მიკრო-სიმტკიცის მაჩვენებლები, რომლებიც №5 ცხრილითაა წარმოდგენილი, საგრძნობლად განსხვავებულია. ამის დადასტურებაა ფოტო მასალაც, სადაც კარგად ჩანს მიღებული ანაბეჭდის ზომები.

ცხრილი №5

საკონტროლო ჯგუფი HV=	**ენდომათეთ-რებლის შემდეგ HV=**	**ანტიოქსიდ-ანტის შემდეგ HV=**	**გადადებული მდგომარეობა HV=**	**საკვლევი ჯგუფი HHV=**
3060 ნ/მმ ^{2}	2434 ნ/მმ ^{2}	_	_	I Opalescense Endo
	_	3218 ნ/მმ ^{2}	_	II Opalescense Endo
	_	_	3064 ნ/მმ ^{2}	III Opalescense Endo
	2102 ნ/მმ ^{2}	_	_	IV Endoperoqxe- Pate
	_	2785 ნ/მმ ^{2}	_	V

				Endoperoqxe- Pate
	_	_	2543 ნ/მმ ^{2}	VI Endoperoqxe -Pate

№5 ცხრილიდან ჩანს, რომ მიკრისიმტკიცის ყველაზე მაღალი მაჩვენებელი საკვლევი II ჯგუფის კბილებში აღინიშნებოდა _HHV=3218 ნ/მმ^2, სადაც 35%-იანი Opalescense Endo-ს გამოყენების შემდეგ ანტიოქსიდანტი 10%-იანი Sodium Ascorbate მოვათავსეთ. შედარებით დაბალი მიკროსიმტკიცე IV ჯგუფში გამოვლინდა _ HV=2785ნ/მმ^2, სადაც ენდომათეთრებლის სახით _ Endoperoqxe-Pate ვიხმარეთ.

კბილის ქსოვილების მიკროსიმტკიცის მაჩვენებლების მიხედვით მეორე ადგილზე გადადებული დაბჟენის შემდეგ Gკბილთა ჯგუფები აღმოჩნდა. III ჯგუფში HV=3064 ნ/მმ^{2,} ხოლო VI-ში HV=2543 ნ/მმ$^{2.}$ ცხრილის მიხედვით ანტიოქსიდანტის სარგებლობის შემდეგ, Endoperoqxe-Pate-ით გათეთრებულ კბილებში HV=2785 ნ/მმ^{2,} ხოლო გადადე-ბული დაბჟენის შემთხვევაში იგივე მათეთრებლის გამოყენებისას _ HV=2543 ნ/მმ$^{2.}$

ყველაზე დაბალი მიკროსიმტკიცით კბილთა ჯგუფები გამოირჩეოდა (I და IV ჯგუფის კბილები), სადაც გათეთრების შემდეგ კბილები მაშინვე იბჟინებოდა. ამ ჯგუფებში ენდომათეთრებლები კბილის მინანქარსა და დენტინზე პეროქსიდურ დანალექებს ტოვებდნენ, რომლებიც თავის მხრივ, კბილის მაგარი ქსოვილების მიკროსიმტკიცეზე ახდენდა გავლენას.

მიუხედავად ჩატარებული მჟავური გრავირებისა, აღსანიშნავია საკონტროლო ჯგუფის კბილები, რომლებშიც მიკროსიმტკიცე მცირედ ჩამორჩებოდა იმ კბილების (II ჯგუფი) მიკროსიმტკიცეს, სადაც გათეთრების შემდეგ გასანეიტრალებლად ანტიოქსიდანტი გამოვიყენეთ.

ჩვენ გამოკვლევებში კბილების მიკროსიმტკიცეზე გამოცდას თან ახლავს ფოტომასალა, სადაც კარგად ჩანს მიღებული ანაბეჭდის ზომები. II ჯგუფის კბილების ქსოვილების ფოტოებზე მიღებული კვადრატული ანაბეჭდის კიდეებში (კვადრატის კუთხეებში) ბზარები არ შეინიშნებოდა, რაც კბილის კარგ პლასტიკურ თვისებებებზე მეტყველებს. კვადრატული ანაბეჭდის კუთხეები ალმასის პირამიდის გვერდითი წიბოებითაა შექმნილი. დატვირთვა სწორედ ამ მიდამოებშია მაქსიმალური. უმნიშვნელო ბზარები იმ ჯგუფში გვხვდებოდა, სადაც გადადებული დაბჟენა ჩატარდა. ეს მაჩვენებლები საკონტროლო ჯგუფის მაჩვენებლებს უახლოვდებოდა.

ენდოგათეთრების შემდეგ ყველაზე მეტი ბზარი დაუყოვნებლივ დაბჟენილ კბილებში აღინიშნებოდა. ამ ჯგუფში ქსოვილების ზედმეტი სიმყიფის გამო ბზარები არამარტო კუთხეებთან, არამედ კვადრატის გვერდებზეც გვხვდებოდა. ისიც საგულისხმოა, რომ 35%-იანი Opalescense Endo -ს გამოყენების შემდეგ ყველა შემთხვევაში ნაკლები ბზარი გვხვდებოდა, ვიდრე Endoperoqxe-Pate -ით გათეთრებულ კბილთა ჯგუფებში.

სურ. 14. საკვლევი I ჯგუფის კბილების ფოტოხე აღინიშნება ნაპრალები და უსწორმასწორო კიდეები, რაც მიკროსიმტკიცის დაბალ მაჩვენებელზე მეტყველებს.

სურ. 15. საკვლევი II ჯგუფის კბილები გამოირჩევა ყველაზე მაღალი მიკროსიმტკიცით, რაც ფოტოზე დეფექტების და ბზარების არარსებობით დასტურდება.

სურ. 16. საკვლევი III ჯგუფის კბილებში, სადაც დაბჟენა გათეთრებიდან 1 კვირის შემდეგ ჩატარდა, აღინიშნება I ჯგუფთან შედარებით უფრო მცირე ზომის ბზარები და უსწორმასწორო კიდეები.

3.4. კბილის ენდოგათეთრება ანტიოქსიდანტის წინასწარი გამოყენებით და მის გარეშე

ექსპერიმენტულმა კვლევებმა კლინიკურად ყველაზე პრაქტიკული გზის არჩევის საშუალება მოგვცა, რომლის დახმარებითაც ენდოგათეთრების ოპტიმალური შედეგის მიღწევა გახდა შესაძლებელი.

გათეთრებული კბილების გადადებული დაბჟენის შემთხვევაში დენტინის მილაკებში საკვები პროდუქტების, თამბაქოსა და სხვა ქრომოგენური პიგმენტების შეღწევა ხდება, რომლებიც ფერს უცვლის კბილის ქსოვილებს და გარკვეულად ამცირებს ენდოგათეთრების მოსალოდნელ შედეგებს. გარდა ამისა, კბილის ღია ღრუს არსებობის შემთხვევაში კბილის მაგარი ქსოვილების ბასრი კიდეები ლორწოვანი გარსისა და ენის ტრავმულ დაზიანებებსა და, ზოგ შემთხვევაში, კბილის გვირგვინის მოტეხილობასაც იწვევეს. ამ მოვლენის თავიდან აცილების მიღწევა კბილის გათეთრებისთანავე დაბჟენით იქნებოდა შესაძლებელი, მაგრამ ამ მეთოდმა ლიტერატურულ წყაროებზე დაყრდნობით, რაც ჩვენ მიერ ჩატარებულმა ექსპერიმენტულმა კვლევებმაც დაგვიდასტურა, არასასურველი შედეგი მოგვცა _ კერძოდ, ენდოგათეთრების შემდგომ პეროქსიდების დალექვა კბილის მაგარი ქსოვილების ადჰეზიის შემცირებას, მიკრონაპრალის გაჩენას და ბჟენის სწრაფად ამოვარდნას უწყობდა ხელს. გარდა ამისა, ენდოგათეთრების შემდგომ დალექილი პეროქსიდები კბილის ქსოვილების მიკროსიმტკიცის შემცირებასაც იწვევდა.

დენტინის ანტიოქსიდანტით (10%-იანი Sodium Ascorbate) დამუშავებისას თავისუფალი რადიკალების წარმოქმნა ითრგუნება, რასაც ერთი მხრივ, Sodium Ascorbate- ის ზემოქმედება განაპირობებს. იგი ჟანგვა-აღდგენით პროცესებში მონაწილეობს და ქსოვილების ნორმალურ ფუნქციონირებას უზრუნველყოფს. მეორე მხრივ, სოდიუმის ასკორბატი ცილებს აქტიურ SH ჯგუფების დაჟანგვისაგან იცავს, რომლებიც დენტინის მილაკებში გლიკოზამონოგლიკანების დაჟანგვისაგან წარმოიქ-მნება. ჟანგვა-აღდგენით პროცესების გაუმჯობესება კი სუნთქვითი ჯაჭვის გააქტიურებას და, შესაბამისად, ადჰეზივობის გაზრდას იწვევს.

აქედან გამომდინარე, მიზნად დავისახეთ, გათეთრების შემდგომ პერიოდში ანიოქსიდანტი გამოგვეყენებინა, რომელიც პეროქსიდების განეიტრალებასა და კბილის ღრუს გათეთრებისთანავე დაბჟენის საშუალებას მოგვცემდა.

ჩვენ მიერ ჩატარებულ ექსპერიმენტულ კვლევებზე დაყრდნობით, კლინიკური დაკვირვებისთვის ენდოგათეთრების შემდგომ ანტიოქსიდანტის სახით 10% -იანი Sodium Ascorbate გამოვიყენეთ.

კლინიკური კვლევა 17-დან 60 წლამდე 169 პაციენტის ორ ჯგუფში ჩავატარეთ: საკონტროლო (n=63) და საკვლევი (n=106). საკონტროლო ჯგუფის (63 პაციენტი) პირველი ქვეჯგუფის პაციენტებში 35% - იანი Opalescense Endo (n=40) გამოვიყენეთ, ხოლო მეორე ქვეჯგუფის პაციენტებში (n=23) ენდოგათეთრება Endoperox-Pate - ით ჩავატარეთ. საკონტროლო ჯგუფში კბილების გათეთრების შემდგომი დაბჟენა არა დაუყოვნებლივ, არამედ ერთი კვირის შემდეგ მოხდა, საკვლები ჯგუფისაგან განსხვავებით, სადაც ენდოგათეთრების შემდეგ კბილები მაშინვე დავბჟინეთ.

საკვლევ ჯგუფში (106 პაციენტი) გავაერთიანეთ პაციენტები, რომელთაგან პირველ ქვეჯგუფში (n=77) ენდოგათეთრება 35% -იანი Opalescense Endo-თი ჩავატარეთ, ხოლო მეორე ქვეჯგუფში (n=29) Endoperox-Pate-ით. ენდოგათეთრების შემდგომ ორივე ქვეჯგუფის კბილთა ღრუებში ანტიოქსიდანტი _ 10% - იანი Sodium Ascorbate 3 სთ - ის განმავლობაში შევიტანეთ და დროებითი ბჟენით დავხურეთ. 3 სთ - ის შემდეგ გამოცხადებული პაციენტების კბილის ღრუებიდან დროებითი ბჟენი და ანტიოქსიდანტი ამოვიღეთ, ღრუ წყლის ჭავლით გამოვრეცხეთ, მჟავური გრავირებისა და ადჰეზიური სისტემის აპლიკაციის შემდეგ სხივური გამაგრების კომპოზიტით Gradia (GS Gradia) დავბჟინეთ. ყველა პაციენტს რჩევა-დარიგებას ვაძლევდით, რათა დროებით ბჟენს გაფრთხილებოდნენ და მისი დაზიანების შემთხვევაში ჩვენთვის მოემართათ. დაკვირვებისათვის პაციენტები დაბჟენიდან 3 დღის შემდეგ დავიბარეთ.

დანიშნულ დროს (3 დღის შემდეგ) საკონტროლო ჯგუფის პირველი ქვეჯგუფის 40 პაციენტიდან _ 39 (97,50%) გამოცხდადდა. ხოლო მეორე ქვეჯგუფის 23 პაციენტიდან _ 23 (100%). მათი კბილების ვიზუალური დათვალიერებისას მიღებულ შედეგებს Vita -ს სკალის ფერთა ეტალონის მონაცემებს შევადარეთ. **საკოტროლო ჯგუფის პირველ ქვეჯგუფში** ენდოგათეთრების შემდეგ Vita -სკალის მიხედვით 39 პაციენტიდან 30 (7,692%) პაციენტში კბილის ფერის შეცვლა 2 ტონით მოხდა: 17 (43,59%) შემთხევაში A_4 დან A_2 ფერი მივიღეთ, 13 (33,33%) შემთხვევაში კი C_3 - დან _ C_1. ხოლო 9 (23,08%)

შემთხვევაში ფერის შეცვლა ერთი ტონით მოხდა: 6 (15,38%) შემთხვევაში C_3 - დან C_2, 3 (7.69%) შემთხევაში კი A_4 - დან _ A_3.

საკოტროლო ჯგუფის მეორე ქვეჯგუფში ენდოგათეთრების შემდეგ Vita - სკალის მიხედვით 23 პაციენტიდან 15 (65,22%) შემთხვევაში კბილის ფერის შეცვლა 2 ტონით მოხდა: 8 (34,72%) შემთხევაში C_4 დან C_2 ფერი მივიღეთ, 7 (30,43%) შემთხვევაში კი A_3 - დან _ A_1. ხოლო დანარჩენ 8 (34,78%) შემთხვევაში კბილის ფერი ერთი ტონით შეიცვალა: 4 (17,39%) შემთხვევაში C_3-დან C_2, 4 (17,39%) პაციენტთან კი A_3-დან _ A_2.

შედეგი ჩვენთვის მისაღები აღმოჩნდა და პაციენტები ერთი კვირის განმავლობაში კბილის ღია ღრუთი გავისტუმრეთ. მათ რჩევა-დარიგება მივეცით, რათა შემდგომი ერთი კვირის განმავლობაში სამკურნალო კბილზე ძლიერი დატვირთვისაგან თავი შეეკავებინათ და ექიმთან ვიზიტზე ერთი კვირის შემდეგ გამოცხადებულიყვნენ.

II ვიზიტზე (ერთი კვირის შემდეგ) საკონტროლო ჯგუფის პირველ ქვეჯგუფიდან გამოცხადებული 39 პაციენტიდან 22 (56,41%) პაციენტთან ენდომათეთრებლის ერთჯერადი ხმარების შედეგად სასურველი შედეგი მივიღეთ. დანარჩენ 17 (43,58%) პაციენტთან კი საჭირო გახდა ენდოგათეთრების განმეორებითი ჩატარება. კბილის ღრუს ვიზუალური დათვალიერებისას, პეროქსიდების მოქმედების შედეგად წარმოქმნილი რძისფერი ნალექი, რომელიც გათეთრების შემდეგ კარგად ჩანდა, ერთი კვირის შემდეგ დაკვირვებით საგრძნობლად გაუფერულდა, რაც ნერწყვით პეროქსიდების ჩამორეცხვის შედეგად უნდა მივიჩნიოთ. საკონტროლო ჯგუფის მეორე ქვეჯგუფის 23 გამოცხადებულ პაციენტიდან ერთჯერადი ენდოგათეთრება 15 (65,22%) პაციენტს ჩაუტარდა, ხოლო განმეორებითი _ 7 (30,43%) პაციენტს.

საკონტროლო ჯგუფის ორივე ქვეჯგუფის 8 პაციენტთან (3 და 5) კბილის ვესტიბულურ მხარეს, ყელის მიდამოდან საჭრელი კიდისაკენ ფერის არათანაბარი განფენილობა აღინიშნა. 3 შემთხვევაში (I და II ჯგუფები) ყელის მიდამო უფრო მუქი ფერის დარჩა, ვიდრე ცენტრალური და საჭრელი კიდის მიმდებარე არე, ხოლო 5 შემთხვევაში (2 და 3) – პირიქით.

ჩვენი ტაქტიკა ამ ხარვეზის აღმოსაფხვრელად შემდეგი იყო: იმ მიდამოში სადაც პიგმენტთა გაუფერულება მოხდა, უფრო ნაკლები ინტენსივობით, მისი განმეორებითი მექანიკური დამუშავება წვრილდისპერსული ალმასის ბორით იქნა ჩატარებული.

დენტინის ზედმეტად გათხელების თავიდან აცილების მიზნით, ეს პროცესი ძლიერ დაზოგვით ხასიათს ატარებდა.

საკონტროლო ჯგუფის პირველ და მეორე ქვეჯგუფებში ენდოგათეთრებიდან 1 კვირის შემდეგ Vita -სკალის მიხედვით ცვლილებები არ დაფიქსირებულა. ამ დროისათვის მიღებული შედეგები 3 დღის შემდეგ მიღებული შედეგების იდენტური იყო.

II ვიზიტის შემდეგ საკონტროლი ჯგუფის ორივე ქვეჯგუფის კბილებს მჟავური გრავირებისა და ადჰეზიური სისტემის აპლიკაციის შემდეგ, სხივური კომპოზიტით ვბჟენდით და პაციენტებს დაკვირვებისათვის 1 თვის შემდაგ ვიბარებდით.

საკვლევი ჯგუფის (n=106) კბილების გამოკვლევა ისეთივე წესით ჩავატარეთ, როგორც საკონტროლო ჯგუფში. ვიზუალური დათვალიერებისას ყურადღება კბილის მინანქრის ფერზე გავამახვილეთ და კბილი რენტგენო - და რადიოვიზიოგრაფიული კვლევის მეთოდებით გამოვიკვლიეთ.

საკვლევი ჯგუფის ორივე ქვეჯგუფის 86 (81,13%) შემთხვევაში ენდოდონტიური მკურნალობის ხარისხი აკმაყოფილებდა ჩვენ მოთხოვნებს, ხოლო დანარჩენი 20 შემთხვევიდან 13 (12,26%) - ში საჭირო გახდა კბილის ფესვის განბჟენა. არხის ინსტრუმენტული და მედიკამენტური დამუშავების შემდეგ იგი სილერით და გუტაპერჩათი დაიბჟინა. 7 (6,60%) პაციენტთან საჭირო გახდა ყველა იმ პროცედურის ჩატარება, რომლებიც ქრონიკული პერიოდონტიტების მკურნალობისთვისაა მიღებული: არხის შიგთავსის ევაკუაცია, მისი ინსტრუმენტული და მედიკამენტური დამუშავება, სილერით და გუტაპერჩათი დაბჟენა.

საკვლევი ჯგუფის 77 პაციენტიდან, რომელთაც ენდოგათეთრება 35% - იანი Opalescense Endo - თი ჩაუტარდათ, 3 დღის შემდეგ 75 (97,40%) პაციენტი გამოცხადდა. ხოლო მეორე ქვეჯგუფში 29 პაციენტიდან, სადაც ენდოგათეთრება Endoperox-Pate - ით ჩავატარეთ, 28 (96,55%) გამოცხადდა. პირველი ქვეჯგუფის 75 პაციენტიდან 59 (78,66%) პაციენტთან გათეთრების სამდღიანი კურსის ჩატარებით დამაკმაყოფილებელი შედეგი მივიღეთ, დანარჩენ 16 (21, 33%) პაციენტს კი 35%-იანი Opalescense Endo - ს განმეორებითი სამდღიანი კურსი დასჭირდა.

საკვლევი მეორე ქვეჯგუფის 29 პაციენტიდან, რომლებთანაც Endoperox-Pate უნდა გამოგვეყენებინა, 28 (96,55%) გამოცხადდა. 28 პაციენტიდან 11 (39,28%) შემთხვევაში ამ პრეპარატის სამდღიანი კურსის ჩატარების შემდეგ კბილის გათეთრების ჩვენთვის სასურველი შედეგი მივიღეთ, ხოლო დანარჩენ 17 (60,71%) შემთხვევაში, იგივე ვადით საჭირო გახდა ენდომათეთრებლის განმეორებითი ხმარება.

35%-იანი Opalescense Endo - ს გამოყენების შედეგად 75 პაციენტიდან 51 (68,00%) შემთხვევაში ფერი ორი ტონით შეიცვალა: 26 (34,66%) შემთხვევაში C_4 ფერიდან C_2 ფერი მივიღეთ. 13 (17,33%) პაციენტთან A_3 - დან _ A_1, ხოლო 12 (16%) შემთხვევაში A_4 - დან _ A_2. 24 (32,00%) პაციენტთან კი ერთი ტონით ცვლილება მოხდა: A_3 დან _ A_2.

28 პაციენტიდან Endoperox-Pate-ის გამოყენების შედეგად 4 (14,28%) შემთხვევაში ფერი ორი ტონით შეიცვალა: A_4 ფერიდან A_2 ფერი მივიღეთ. 24 (85,71%) პაციენტთან კი ცვლილება ერთი ტონით მოხდა: 15 (53,57%) შემთხვევაში A_4 ფერიდან A_3 ფერი მივიღეთ, 9 (32,14%) პაციენტთან _ C_4 - დან _ C_3 ფერი.

ფერთა განფენოლობის არათანაბარი განაწილება 35% - იანი Opalescense Endo - ს გამოყენების შემთხვევაში 8 პაციენტთან გვქონდა, სადაც განმეორებითი პროცედურის დაწყებამდე დენტინის ზედაპირის მექანიკური დამუშავება გახდა საჭირო. იმ პაციენტებიდან, რომლებთანაც ენდომათეთრებლად Endoperox-Pate იქნა გამოყენებული, ფერთა არათანაბარი განაწილება, პირველი პროცედურის შემდეგ, მხოლოდ ორს აღენიშნა.

ენდოგათეთრების დამთავრებისთანავე საკვლევი ჯგუფის პაციენტებს ანტიოქსიდაციური თერაპია ანტიოქსიდანტით – 10% - იანი Sodium Ascorbate ჩაუტარდათ. ენდოგათეთრების ვადის ამოწურვისთანავე კბილებს დროებით ბჟენს ვაცილებდით, წყლის ჭავლით ვრეცხავდით, ღრუში 10% - იანი Sodium Ascorbate-ის ხსნარში დასველებულ ბამბის ბურთულას ვათავსებდით და ღრუს დროებითი ბჟენით 3 სთ-ის განმავლობაში ვხურავდით.

ყველა პაციენტს რჩევა-დარიგებას ვაძლევდით, რომ ამ ხნის მანძილზე მათ საკვები არ მიეღოთ და კბილს გაფრთხილებოდნენ, რათა დროებითი ბჟენის დაზიანება, ამოვარდნა ან პრეპარატის ღრუდან გამოჟონვა არ მომხდარიყო.

აღნიშნული დროის (3 სთ) გასვლის შემდეგ, ანტიოქსიდანტიან ბურთულას ვიღებდით, კბილის ღრუს კვლავ წყლის ჭავლით ვრეცხავდით, მჟავური გრავირებისა და ადჰეზიური სისტემის აპლიკაციის შემდეგ სხივური კომპოზიტით ვბჟენდით. დაკვირვებისათვის, საკონტროლო ჯგუფის მსგავსად, 1 თვის შემდეგ ვიბარებდით. მკურნალობის დამთავრებისთანავე ყველა პაციენტს სათანადო კონსულტაციას და ციფრული კამერით ფოტორეგისტრაციას ვუტარებდით.

პაციენტების კბილთა მდგომარეობის შემოწმებას ჩვენ მიერ შემუშავებული სქემით ვატარებდით: ვიზუალურად Vita-ს სკალის ეტალონთან შედარებით ვაფასებდით, რენტგენო – და რადიოვიზიოგრაფიული მეთოდებით ვიკვლევდით.

1 თვის შემდეგ გამოცხადებულ საკონტროლო ჯგუფის პაციენტთა რაოდენობა, სადაც 35% - იანი Opalescense Endo გამოვიყენეთ, 37 (92,5%) იყო. მათი კბილების ვიზუალური დათვალიერების შედეგად რაიმე მნიშვნელოვანი გადახრა მკურნალობის დამთავრების პერიოდთან შედარებით არ გამოვლინდა. ბჟენების ზედაპირების ორალკამერის საშუალებით დათვალიერების შედეგად 2 (54,05%) კბილის ზედაპიზე მცირე ზომის დეფექტი აღინიშნებოდა. ფერის სტაბილურობასთან დაკავშირებით შენიშვნები არ გვქონია. იგივე შედეგები Endoperox-Pate-ით გათეთრებული კბილების მქონე პაციენტებში მივიღეთ. ამ ჯგუფის პაციენტთა რაოდენობა ერთი თვის შემდეგ 21 (91,30%) იყო.

საკვლევ ჯგუფში, სადაც 35% - იანი Opalescense Endo გამოვიყენეთ, 1 თვის შემდეგ 68 (88.31%) პაციენტი გამოცხადდა. ხოლო Endoperox-Pate - ის გამოყენების შემდეგ – 27 (93,10%). ორივე ჯგუფში ვიზუალური, ვიზიოგრაფიული და ორალკამერით გამოკვლევისას ცვლილებები არ გამოვლინდა. ყველა პაციენტს სათანადო რჩევა - დარიგება მიეცა, საკონტროლო ვიზიტი სამი თვის შემდეგ დაენიშნათ.

3 თვის შემდეგ საკონტროლო ჯგუფის პირველი ქვეჯგუფის პაციენტთაგან 36 (90,00%) გამოცხადდა, ხოლო მეორე ქვეჯგუფიდან _ 20 (86,95%) პაციენტი. 36 პაციენტიდან 4 (11,11%) მათგანს, ხოლო 20 პაციენტიდან 3 (15,00%) - ს მკურნალობის დასრულების პერიოდთან შედარებით მცირე დისკოლორიზაცია აღენიშნა, რომელიც ნახევარი ტონით ცვლილებას გვაძლევდა, ამიტომ მას განსაკუთრებული მნიშვნელობა

არ მივანიჭეთ და დაკვირვებათა ცხრილში შეტანა მიზანშეწონილად არ ჩავთვალეთ. ეს მოვლენა იმით უნდა აიხსნას, რომ გათეთრების შემდგომ პერიოდში ღია ღრუთი Dდარჩენილ კბილებში, პეროქსიდების ჩამორეცხვასთან ერთად, დენტინის მილაკებში პირის ღრუში არსებული სხვადასხვა პიგმენტების ნაწილობრივი ხელახალი შეღწევა ხდებოდა, რამაც კბილის ფერის შეცვლა გამოიწვია.

სრულიად საწინააღმდეგო შედეგი 3 თვის შემდეგ საკვლევი ჯგუფის პაციენტების კბილებში მივიღეთ, სადაც პირველ ქვეჯგუფში _ 67 (87,01%), ხოლო მეორეში _ 26 (89,65%) პაციენტი გამოცხადდა. აღნიშნული რაოდენობის პაციენტებიდან არცერთ მათგანში კბილის ფერთან დაკავშირებით მცირე გადახრა, ხოლო რენტგენოლოგიური გამოკვლევებით მიკრონაპრალის არსებობის არცერთი შემთხვევა არ დაფიქსირებულა.

ეს მოვლენა იმით უნდა აიხსნას, რომ ყველა კბილი ენდოგათეთრების დამთავრებისთანავე წინასწარი ანტიოქსიდაციური თერაპიის ფონზე იქნა დაბჟენილი, რამაც კბილის ღრუში სხვადასხვა პიგმენტის განმეორებითი მოხვედრა გამორიცხა.

ენდოგათეთრებიდან 6 თვის შემდეგ საკონტროლო ჯგუფის პირველი ქვეჯგუფის პაციენტებიდან 28 (40,00%) გამოცხადდა, ხოლო მეორე ქვეჯგუფიდან _ 18 (78,26%). ორალკამერით დათვალიერების დროს 28 პაციენტიდან 5 (17,86%)-ს, ხოლო 18 -დან 3 (16,66%)-ს ბჟენის მცირე დეფექტი აღენიშნებოდა. ყველა პაციენტს დაზიანებული ბჟენები მაშინვე გამოეცვალა და რენტგენოლოგიური გამოკვლევა ჩაუტარდა. პირველი ქვეჯგუფის 28 პაციენტიდან 3 (10,71%)-ს კბილის მაგარ ქსოვილებსა და საბჟენ მასალას შორის მიკრონაპრალი აღმოაჩნდა, ხოლო მეორე ქვეჯგუფის 18 პაციენტიდან 4-ს (22,22%) ანალოგიური ცვლილებები აღენიშნა. ვიზუალური დათვალიერებისას პირველი ქვეჯგუფის 28 პაციენტიდან 6 (21,43%) -ს, რომლებსაც ენდოგათეთრების შემდეგ კბილის ფერის 2 ტონით ცვლილება ჰქონდათ, Vita -ს სკალის ფერის ეტალონთან შედარებისას აღმოჩნდა, რომ 6 თვის შემდეგ მათი კბილის ფერი 1 ტონით შეიცვალა, ხოლო საკონტროლო ჯგუფის პირველი ქვეჯგუფის 22 (78,57%) პაციენტთან კბილის ფერის 2 ტონით ცვლილება მივიღეთ. ასეთივე ცვლილებებია მეორე ქვეჯგუფის პაციენტებშიც: 18 პაციენტიდან _ 4 (22,22%) - ს კბილის ფერის 2 ტონით ცვლილება, 6

თვის შემდეგ 1 ტონით შეეცვალა. აღნიშნული ქვეჯგუფის 14 (77,77%) პაციენტთან კი კბილის ფერის 2 ტონით ცვლილება დავაფიქსირეთ.

საკვლევი ჯგუფის პირველი ქვეჯგუფის პაციენტებიდან 6 თვის შემდეგ 60 (77,92%) პაციენტი გამოცხადდა. მათი კბილების ვიზუალური დათვალიერებისას აღმოჩნდა, რომ ბჟენების მდგომარეობა და ფერის სტაბილურობა სრულად იყო შენარჩუნებული. ყველა გამოცხადებულ პაციენტში, რათა კბილის ფესვებსა და მათ მიმდებარე მიდამოში რეზორბციული ხასიათის ცვლილებები გამოგვერიცხა, გათეთრებული კბილების რენტგენო _ და ვიზიოგრაფიული კვლევის მეთოდებით გამოკვლევა ჩავთვალეთ საჭიროდ. რენტგენოლოგიური გამოკვლევების შედეგებში რაიმე რეზორბციული ხასიათის ცვლილება არც ერთ შემთხვევაში არ დაფიქსირებულა.

საკვლევი ჯგუფის მეორე ქვეჯგუფის პაციენტებიდან 6 თვის შემდეგ 25 (86,20%) გამოცხადდა. მათგან 3 (12,00%) პაციენტს, რომლებსაც ენდოგათეთრების შემდეგ 2 ტონით ჰქონდათ ცვლილება, აღნიშნული დროისათვის კბილის ფერი ერთი ტონით შეეცვალათ, ასეთი პაციენტების რაოდენობა აღნიშნული დროისათვის 2 ტონით ცვლილებისას 22 (88,88%), ხოლო ერთი ტონით ცვლილებისას _ 3 (12%/) აღმოჩნდა. მათ, ამავე დროს, ბჟენის მცირე დეფექტები დაუფიქსირდათ, მაგრამ ეს მოვლენა, ჩვენი აზრით, უფრო პაციენტის გაუფრთხილებლობის შედეგი უნდა იყოს, რის გამო, ასეთი კბილები მაშინვე განმეორებით იქნა დაბჟენილი. რენტგენოლოგიური გამოკვლევების შედეგებში, პირველი ქვეჯგუფის მსგავსად, რაიმე კონკრეტული ხასიათის ცვლილება არც ერთ შემთხვევაში არ აღმოჩენილა.

საკვლევი ჯგუფის 5 პაციენტის მოთხოვნით, მათ ჩვენ მიერ ნამკურნალები კბილების მომიჯნავე რამდენიმე ვიტალური კბილის კლინიკური გათეთრება 38 % -იანი Opalescense Exstra Boost – ით ჩაუტარდათ. ამ პრეპარატის ორჯერადი აპლიკაციით (20-20 წუთი) ენდოგათეთრებული კბილების სრულად შესაბამისი ფერი მივიღეთ, რამაც კბილთა მწკრივის ესთეტიური მხარე მოაწესრიგა.

ნებისმიერი კლინიკური კვლევის შედეგებიდან, განსაკუთრებით საინტერესოა, შედარებით შორეულ პერიოდში პაციენტთა დაკვირვება. ჩვენს მიერ გამოკვლეულ საკონტროლო და საკვლევ ჯგუფების პაციენტთა ენდოგათეთრებიდან 1 წლის შემდეგ

შეიძლება ვიმსჯელოთ, რომ ენდოგათეთრების პროცესში სწორედ იყო შერჩეული როგორც თვით მათეთრებელი სისტემები, ისე მათი ხმარების ტექნიკა და წესები, განსაკუთრებით ანტიოქსიდაციური თერაპიის ფონზე.

1 წლის შემდეგ გამოკვლეულ საკონტროლო ჯგუფის პირველი ქვეჯგუფის პაციენტთაგან 26 (65,00%/ პაციენტი გამოცხადდა, ხოლო მეორე ქვეჯგუფიდან _ 16 (69,56%). 26 პაციენტიდან მხოლოდ 3 (11,53%)-ს, ხოლო 16-დან _ 2-ს (12,50%) რამდენიმე ადგილას ბჟენის მცირე დეფექტი აღენიშნებოდა. რენტგენოლოგიური გამოკვლევების შედეგად პირველი ქვეჯგუფის 26 პაციენტიდან მიკრონაპრალი 3 (11,54%) პაციენტის კბილებში, ხოლო მეორე ქვეჯგუფის 16 პაციენტიდან რენტგენოლოგიური ცვლილებები 2 (12,50%) შემთხვევაში დაფიქსირდა; რაც შეეხება ფერის დისბალანსს, პირველი ქვეჯგუფის 26 პაციენტიდან 5-ს (19,23%) 2 ტონის ცვლილება 1 ტონით შეეცვალა, ასეთი პაციენტების რაოდენობა 2 ტონის ცვლილებისას 21 /86,77%/, ხოლო 1 ტონის ცვლილებისას 5 (19,23%) იყო. მეორე ქვეჯგუფის 16 პაციენტის კბილის ფერი 2 ტონის ცვლილებიდან 3 (18,75%) პაციენტში 1 ტონზე დავიდა. პაციენტების რაოდენობა, შესაბამისად, 13 (81,25% და 3 /18,75%) აღმოჩნდა.

საკვლევი ჯგუფის პაციენტების პირველი ქვეჯგუფიდან 1 წლის შემდეგ 58 (75,32%) პაციენტი გამოცხადდა, ხოლო მეორე ქვეჯგუფიდან კი _ 23 (79,31%). პირველი ქვეჯგუფის პაციენტებიდან 5 (86,21%) პაციენტს 2 ტონით ფერის ცვლილება 1 ტონით შეეცვალა და პაციენტთა რაოდენობა ფერის მიხედვით 53 (91,37%) და 5 (21,37%) აღმოჩნდა. 6 (10,34%) პაციენტს ბჟენის მცირე დეფექტი აღენიშნა, ხოლო 2 (34,48%) შემთხვევაში მიკრონაპრალიც დავაფიქსირეთ. მსგავსი შედეგი საკვლევი მეორე ქვეჯგუფის პაციენტებშიც მივიღეთ. ამ ქვეჯგუფში 3 (10,34%) პაციენტის კბილების ფერი 2 ტონით ცვლილებიდან 1 ტონით შეიცვალა, მათი რაოდენობა 2 ტონით ცვლილებისას 20 (8,69%), ხოლო 1 ტონით ცვლილებისას 3 (13,04%) შემთხვევაში დაფიქსირდა. 2 (6,89%) პაციენტის კბილების რენტგენოგრამაზე მიკრონაპრალი წარმოჩინდა, ხოლო ორალკამერით დათვალიერების დროს ორივე შემთხვევაში (6,89%) ბჟენის დეფექტი აღინიშნა.

კბილის ფესვის რეზორბცია ისეთ კბილებში შეიძლება განვითარდეს, სადაც მათი ენდოდონტური დამუშავებისა და ბჟენის, აგრეთვე ფესვის ზედა 1/3 -ში იონომერული ცემენტის სარჩულის მოთავსების დროს დაშვებული შეცდომების გამო, ენდომათეთრებლის ფესვის სიღრმეში შეღწევაა დასაშვები. ჩვენს შემთხვევაში, 1 წლის შემდგომ გამოკვლეული პაციენტების არცერთ რენტგენოგრამაზე რეზორბციული ცვლილებები არ შეგვინიშნავს, რაც მკურნალობის სისწორეზე მიგვითითებს.

ნამკურნალები პაციენტების ასაკი ორივე ჯგუფში 17 დან 60 წლამდე მერყეობდა. ყველა იმ შედეგის გათვალისწინებით, რომლებიც მკურნალობის და მის შემდგომ პერიოდში მივიღეთ, დარწმუნებით შეიძლება ვთქვათ, რომ პაციენტთა ასაკს განსაკუთრებული მნიშვნელობა ენდოგათეთრების დროს არ ჰქონია.

ჩვენს მიერ ჩატარებული კვლევის შედეგები გვიჩვენებს, რომ საკვლევ ჯგუფში, სადაც ენდოგათეთრების შემდეგ Nანტიოქსიდანტი გამოვიყენეთ, დაკვირვების 6 თვის ვადებში ვიზუალური და რენტგენოლოგიური გამოკვლევების შედეგად ცვლილებები არ დაფიქსირებულა. უმნიშვნელო ცვლილებები 1 წლის შემდეგ მივიღეთ, რომლებიც Endoperox-Pate - ის გამოყენების შემთხვევებში ჭარბობდა.

საკონტროლო ჯგუფის ორივე ქვეჯგუფში გამოკვლევის შედეგები საკვლევი ჯგუფისაგან განსხვავებული იყო. ამ ჯგუფის პაციენტებში უკვე დაკვირვების 6 თვის ვადებში ვიზუალური და რენტგენოლოგიური გამოკვლევების შედეგად ის ცვლილებები დაფიქსირდა, რომლებიც, ჩვენი აზრით, ენდოგათეთრების შემდეგ კბილის ქსოვილებში დარჩენილი პეროქსიდების მოქმედების შედეგია. მიუხედავად იმისა, რომ კბილების დაბჟენა საკონტროლო ჯგუფის პაციენტებში ენდოგათეთრებიდან 1 კვირის შემდეგ ჩატარდა, კბილის ქსოვილების სიღრმეში დარჩენილი პეროქსიდები ადჰეზიის შემცირებას და შესაბამისად, მიკრონაპრალის გაჩენას უწყობდა ხელს. ეს ცვლილებები რენტგენოლოგიური კვლევის შედეგად გამოვლინდა.

საკვლევ ჯგუფში ანტიოქსიდანტის კბილის ქსოვილებზე ზემოქმედებით, ადგილი ჰქონდა დალექილი პეროქსიდების განეიტრალებას, აქედან გამომდინარე, ამ ჯგუფში, გათეთრების შემდგომი გართულებები არ დაფიქსირებულა. ამავე დროს Vita - ს სკალას ფერის ეტალონთან შედარებისას, განსაკუთრებული მდგრადი შედეგი 35% - იანი

Opalescense Endo - ს გამოყენების შემთხვევაში მივიღეთ, რომელიც Endoperox-Pate - ის დროს ნაკლებად აღინიშნა (ცხრ. №6-7; დიაგრ. 1-6; სურ. 17-26).

საკონტროლო ჯგუფის პაციენტთა კბილების ვიზუალური (ფერის), ორალკამერით და რენტგენოლოგიური გამოკვლევის შედეგები

ცხრილი №6

	დაკვირვების ვადები	**პაციენტთა რაოდენობა n=63**	**ფერის ცვლილება**	**ორალკამერით გამოკვლევა**	**რენტგენ-ოლოგიური გამოკვლევა**
კბილთა ჯგუფები n_1 _ **I ქვეჯგუფი,** n_2- **II ქვეჯგუფი**	საწყისი	n_1=40	-	-	-
		n_2=23	-	-	-
	3 დღის შემდეგ	n_1=39	**76,9%** n_1^2=**30**პაც2ტ **23,0 8%** n_1^I=**9**პაც-1ტ	-	-
		n_1=23	**65,15%** n_2^2=15პაც-2ტ **34,80%** n_2^I=8პაც-1ტ	-	-
	1 კვირის შემდეგ	n_1=39	**76,9%** n_1^2=30პაც-2ტ **35,1%** n_1^I=9პაც-1ტ	-	-
		n_1=23	**65,2%** n_2^2=15პაც-2ტ **34,7%** n_2^I=8პაც-1ტ	-	-
	1 თვის შემდეგ	n_1=37	-	-	-
		n_2=21	-	-	-
	3 თვის შემდეგ	n_1=36	11,11%- n_1=4	-	-
		n_2=20	15% - n_2=3	-	-
	6 თვის შემდეგ	n_1=28	**78,57%** n_1^2=22პაც-2ტ **21,43%** n_1^I=6პაც-1ტ	**17,86%** n_1=5	**10,71%** n_1=3
		n_2=18	**77,77%** n_2^2=14პაც-2ტ **22,22%** n_2^I=4პაც-1ტ	**16,66%** n_2**=3**	**22,22%** n_2**=4**
	1 წლის შემდეგ	n_1=26	**86,77%** n_1^2=21პაც-2ტ **19,23%** n_1^I=5პაც-1ტ	**11,53%** n_1=3	**11,53** n_1=3
		n_2=16	**81,25%** n_2^2=13პაც-2ტ **18,75%** n_2^I=3პაც-1ტ	**12,50%** n_2=2	**12,50%** n_2=2

შენიშვნა: n_1^2 - **კბილის ფერის 2 ტონით შეცვლა საკონტროლო ჯგუფის I ქვეჯგუფში**
n_1^I **_ კბილის ფერის 1 ტონით შეცვლა საკონტროლო ჯგუფის I ქვეჯგუფში**
n_2^2 - **კბილის ფერის 2 ტონით შეცვლა საკონტროლო ჯგუფის II ქვეჯგუფში**
n_2^I - **კბილის ფერის 1 ტონით შეცვლა საკონტროლო ჯგუფის II ქვეჯგუფში**

საკვლევი ჯგუფის პაციენტთა კბილების ვიზუალური (ფერის), ორალკამერით და რენტგენოლოგიური გამოკვლევის შედეგები

ცხრილი №7

კბილთა ქვეჯგუფები n_1_ I ქვეჯგუფი, n_2- II ქვეჯგუფი	დაკვირვების ვადები	პაციენტთა რაოდენობა n=106	ფერის ცვლილება	ორალკამერით გამოკვლევა	რენტგენოლოგიური გამოკვლევა
	საწყისი	n_1=77	-	-	-
		n_2=29	-	-	-
	3 დღის შემდეგ	n_1=75	**68,0%** n_1^2=51პაც-2ტ **32,0%** n_1^I=24პაც-1ტ	-	-
		n_2=28	**14,28%** n_2^2=4 პაც-2ტ **85,71%** n_2^I=24პაც-1ტ	-	-
	1 თვის შემდეგ	n_1=68	-	-	-
		n_2=27	-	-	-
	3 თვის შემდეგ	n_1=67	-	-	-
		n_2=26	-	-	-
	6 თვის შემდეგ	n_1=60	-	-	-
		n_2=25	**88%** n_2^2=22პაც-2ტ **12%** n_2^I=3პაც-1ტ	**12%** n_2=3	-
	1 წლის შემდეგ	n_1=58	**91,37%** n_1^2=53პაც-2ტ **21,37%** n_1^I=5პაც-1ტ	**10,34%** n_1=6	**34,48%** n_1=2
		n_2=23	**28,69%** n_2^2=20პაც-2ტ **13,04%** n_2^I=3პაც-1ტ	**6,89%** n_2=2	**6,89%** n_2=2

შენიშვნა: n_1^2 - კბილის ფერის 2 ტონით შეცვლა საკვლევი ჯგუფის I ქვეჯგუფში
n_1^I _ კბილის ფერის 1 ტონით შეცვლა საკვლევი ჯგუფის I ქვეჯგუფში
n_2^2 - კბილის ფერის 2 ტონით შეცვლა საკვლევი ჯგუფის II ქვეჯგუფში
n_2^I - კბილის ფერის 1 ტონით შეცვლა საკვლევი ჯგუფის II ქვეჯგუფში

დიაგრამა 1

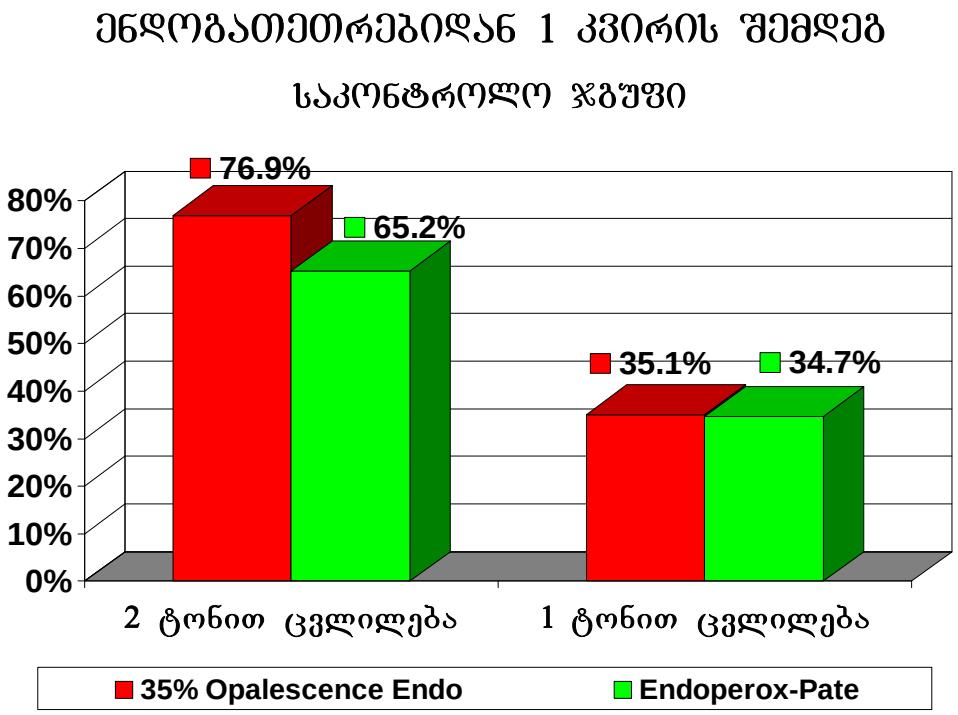

დიაგრამა 2

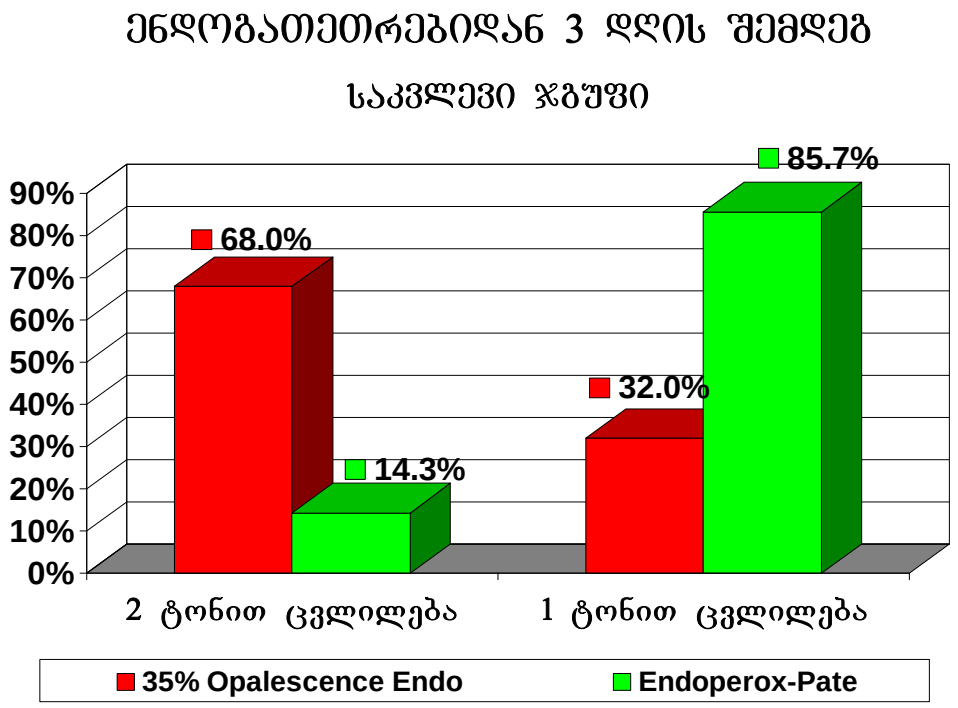

დიაგრამა 3

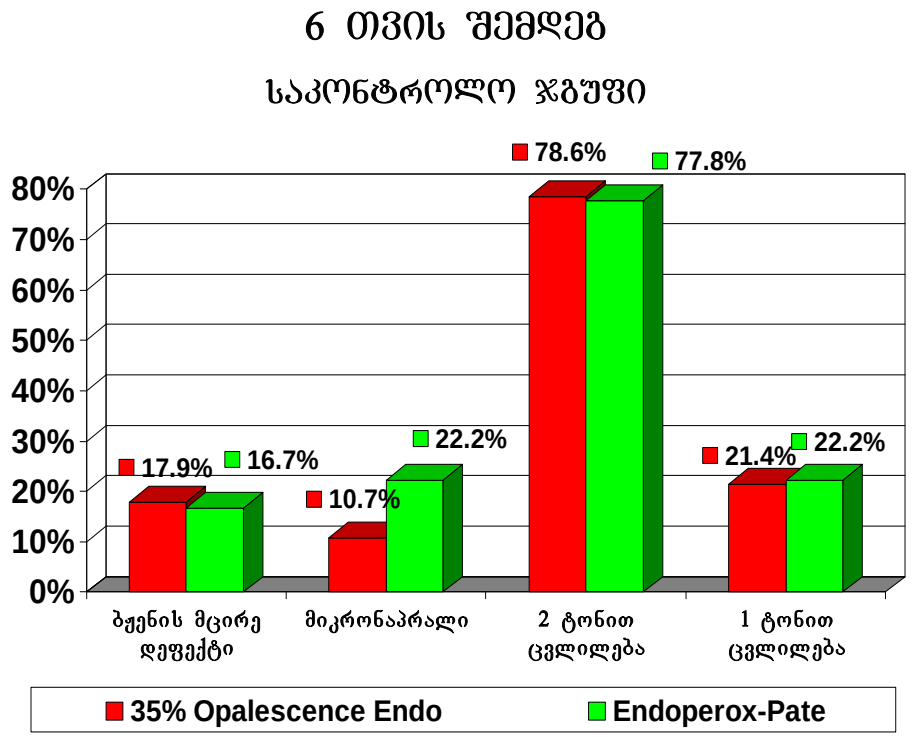

დიაგრამა 4

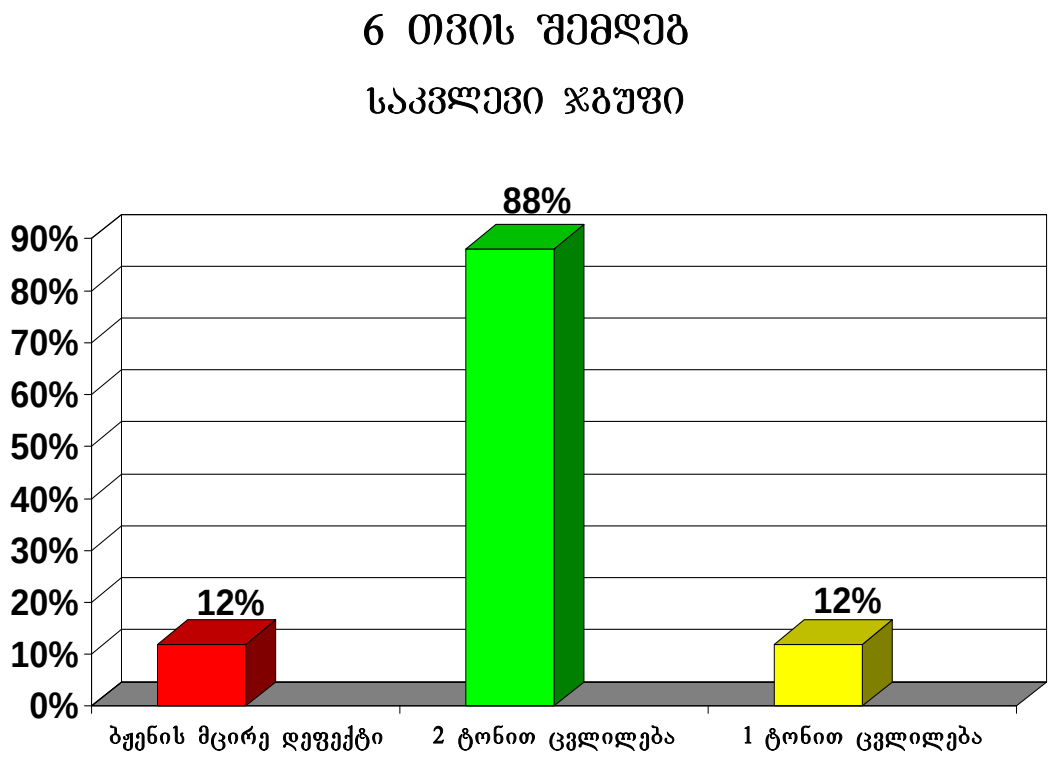

დიაგრამა 5

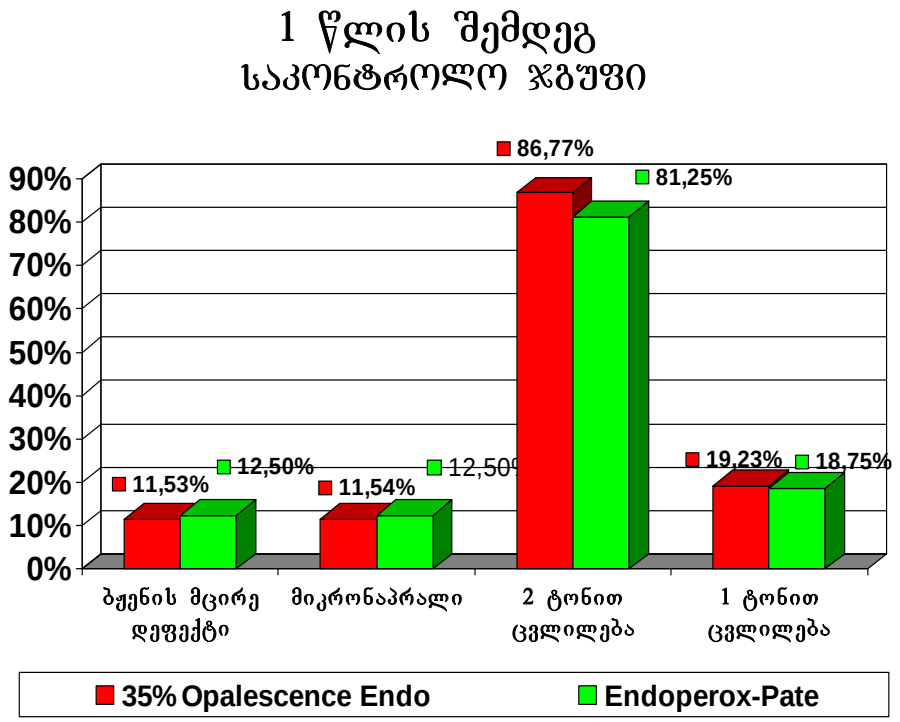
1 წლის შემდეგ
საკონტროლო ჯგუფი
90%
80%
70%
60%
50%
40%
30%
20%
10%
0%
86,77%
81,25%
11,53%
12,50%
11,54%
12,50
19,23%
18,75%
ბჟენის მცირე დეფექტი
მიკრონაპრალი
2 ტონით ცვლილება
1 ტონით ცვლილება
35% Opalescence Endo
Endoperox-Pate

დიაგრამა 6

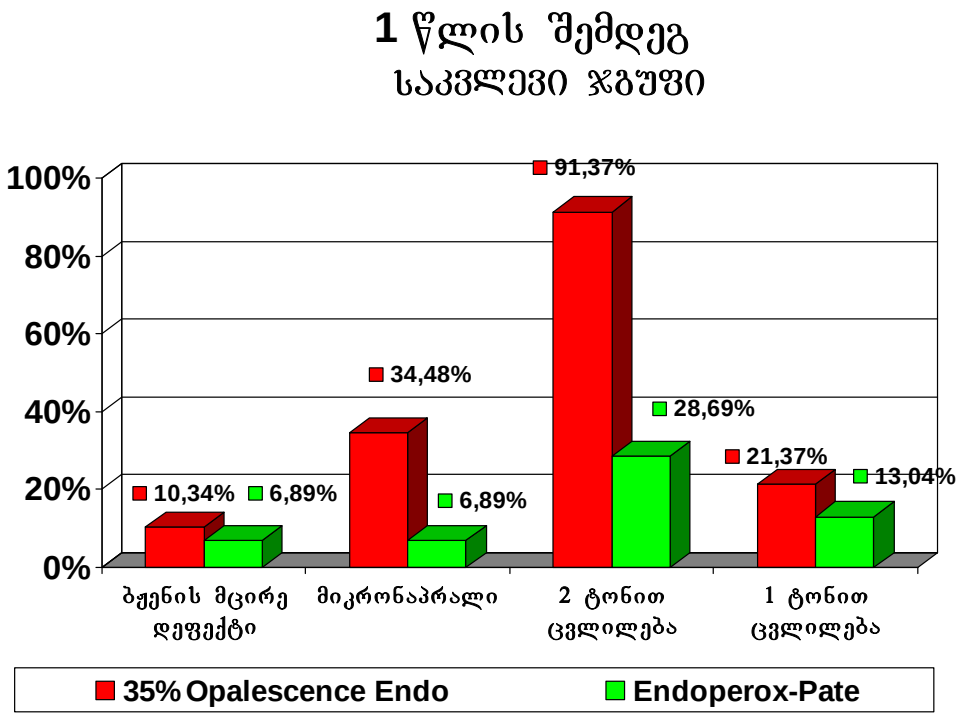
1 წლის შემდეგ
საკვლევი ჯგუფი
100%
80%
60%
40%
20%
0%
91,37%
34,48%
28,69%
21,37%
13,04%
10,34%
6,89%
6,89%
ბჟენის მცირე დეფექტი
მიკრონაპრალი
2 ტონით ცვლილება
1 ტონით ცვლილება
35% Opalescence Endo
Endoperox-Pate

სურ. 17. საკონტროლო ჯგუფის პაციენტის 31-ე კბილი გათეთრებამდე და გათეთრების შემდეგ. გათეთრებული Endoperox-Pate.

სურ. 18. საკონტროლო ჯგუფის პაციენტის 21-ე კბილი გათეთრებამდე და გათეთრებიდან 1 თვის შემდეგ. მათეთრებელი 35% Opalescence Endo.

სურ. 19. საკვლევი ჯგუფის პაციენტის მე-11 კბილი გათეთრებამდე და გათეთრებიდან 1 თვის შემდეგ. მათეთრებელი Endoperox-Pate.

სურ. 20. საკვლევი ჯგუფის პაციენტის მე-11 კბილი გათეთრებამდე და გათეთრებიდან 1 თვის შემდეგ. მათეთრებელი 35%-იანი Opalescence Endo.

სურ. 21. საკვლევი ჯგუფის პაციენტის მე-12 კბილი გათეთრებამდე და გათეთრებიდან 3 თვის შემდეგ. მათეთრებელი 35%-იანი Opalescence Endo.

სურ. 22. საკვლევი ჯგუფის პაციენტის 31-ე კბილი გათეთრებამდე და გათეთრებიდან 3 თვის შემდეგ. მათეთრებელი Endoperox-Pate.

სურ. 23. საკვლევი ჯგუფის პაციენტის მე-12 კბილი გათეთრებამდე და გათეთრებიდან 6 თვის შემდეგ. მათეთრებელი 35%-იანი Opalescence Endo.

სურ. 24. საკვლევი ჯგუფის პაციენტის 31-ე კბილი გათეთრებამდე და გათეთრებიდან 6 თვის და 1 წლის შემდეგ. მათეთრებელი 35%-იანი Opalescence Endo.

სურ. 25. საკვლევი ჯგუფის პაციენტის 23-ე კბილი გათეთრებამდე და გათეთრებიდან 6 თვის და 1 წლის შემდეგ. მათეთრებელი Endoperox-Pate.

სურ. 26. საკვლევი ჯგუფის პაციენტის 23-ე კბილი გათეთრებამდე და გათეთრებიდან 3 თვის და 1 წლის შემდეგ. მათეთრებელი 35%-იანი Opalescence Endo.

თავი 4

მიღებული შედეგების განსჯა და ბოლოთქმა

კბილთა გათეთრების სისტემა სტომატოლოგიაში შედარებით ახალდანერგილი მეთოდია. ამიტომ მისი წარმატებული გამოყენება დიდადაა დამოკიდებული როგორც ექსპერიმენტული, ისე კლინიკური კვლევების სიახლეებზე. მიღებული შედეგები სრულად ვერ გვაძლევს ისეთ სურათს, რომლის მიხედვითაც შესაძლოა აღნიშნული მეთოდის კლინიკურ პირობებში გამოყენებას ბოლომდე დავეყრდნოთ. ამიტომ მეთოდის სრულყოფის საკითხი პრაქტიკოსი ექიმების წინაშე მუდმივად დგას.

თანამედროვე სტომატოლოგიაში ფერშეცვლილი კბილების გათეთრების მეთოდებიდან კბილთა გათეთრება ყველაზე კონსერვატული მეთოდია, რადგან იგი არ გულისხმობს კბილის მინანქრის ზედაპირის მექანიკურ დამუშავებას და მხოლოდ მათეთრებელი აგენტის აპლიკაციით მიიღწევა (B. Tuati, P. Miara, 2004).

XX ს-ის 80-იანი წლებიდან Haywood-ის და Heymann-ის შრომებმა, რომლებიც ექსპერიმეტული და კლინიკურ კვლევებზეა დაფუძნებული, სტომატოლოგიურ ინდუსტრიას დღეს გამოყენებული მათეთრებელი სისტემების შექმნის საშუალება მისცა (Haywood V. B. Heymann H. O. 1989).

კბილთა გათეთრების მეთოდებიდან ვიტალური და დევიტალური კბილების გარეგანი და შინაგანი გათეთრების მეთოდებს გამოყოფენ. ვიტალური კბილების გათეთრება შესაძლებელია როგორც სახლის პირობებში სპეციალური კაპების საშუალებით, რომელთა შიდა ზედაპირებზე მათეთრებელი გელია მოთავსებული, ისე კლინიკის პირობებშიც, სადაც გათეთრება მაღალკონცენტრირებული (35-38%) წყალბადის ან კარბამიდის ზეჟანგების შემცველი გელებით ხდება.

დევიტალური კბილების გათეთრების წინაპირობა კბილის არხის საუკეთესო ობტურაციაა, რომლის სილერითა და გუტაპერჩას წკირებით სრულფასოვნად დაბჟენისა და პერიაპიკალური მიდამოში რენტგენოლოგიური ცვლილებების გამორიცხვის შემდეგ, კბილის ღრუში ენდომათეთრებლის გელი თავსდება და ღრუ რამდენიმე დღით დროებითი ბჟენით იფარება. მეცნიერთა ერთი ნაწილი თვლიდა, რომ კბილის შიდა გათეთრება მხოლოდ დენტინის დეპიგმენტაციითაა შესაძლებელი, მაგრამ დღეს უკვე მიღებულია, რომ ენდოგათეთრების პროცესში გამოყენებული

გარეგანი გათეთრება სასურველ შედეგს აუმჯობესებს, რაც მინანქრის ზედაპირზე არსებული ქრომოგენების გაუფერულების შედეგია.

კბილის მაგარი ქსოვილები: მინანქარი, დენტინი და ცემენტი განსხვავებული მიკროსიმტკიცით ხასიათდება. გარდა ამისა, თუ ამ ქსოვილებს შრეობრივად განვიხილავთ, სხვადასხვა ზონა სხვადასხვა მიკროსიმტკიცით გამოირჩევა. მათეთრებელი ნივთიერებების შემადგენელი პეროქსიდები კბილის ქსოვილებზე ზემოქმედებისას მიკროსიმტკიცის მაჩვენებელს საგრძნობლად ცვლიან, აქედან გამომდინარე, ენდოგათეთრების შემდეგ შეცვლილი მიკროსიმტკიცის შესწავლის საკითხი აქტუალური ხდება.

გათეთრების სისტემის ზემოქმედების ხარისხი დიდადაა დამოკიდებული PH-ის მაჩვენებელზე, რადგან ამ მაჩვენებლის ზრდა წყალბადის ზეჟანგის დაშლის სისწრაფეს უწყობს ხელს. PH-ის დაშლის სისწრაფე ნატურალური ენზიმების (პეროქსიდაზა და კატალზა) ზემოქმედებითაც იზრდება. გათეთრების პროცესი თანდათან ხდება და ქრომოფორები უფერო მოლეკულებად გარდაიქმნება, ამ პროცესს «ნაბიჯ-ნაბიჯ" გათეთრებას უწოდებენ. «გაჯერების წერტილის" მიღწევის შემდეგ მინანქრისა და დენტინის პროტეინების დაჟანგვის საშიშროება იქმნება, ამიტომ გათეთრების ყველა მეთოდი მკაცრ დოზირებას უნდა ექვემდებარებოდეს (Goldlstein R. E., Garber D. A. 1995).

თანამედროვე კვლევები ესთეტიკურ სტომატოლოგიაში გვიჩვენებს, რომ გათეთრების პროცესში მათეთრებელი აგენტების მიერ გამოყოფილი პეროქსიდები კბილის მინანქრის პრიზმების გაფართოებას იწვევს. რაც შეეხება დენტინს, გათეთრების დროს მასში მიმდინარე პროცესები ნაკლებადაა შესწავლილი. თუმცა ცნობილია მონაცემები იმის შესახებ, რომ მათეთრებელი სისტემის შემადგენლობაში არსებული პეროქსიდები დენტინის სისქეში ილექება, ადჰეზიური სისტემის პენეტრაციას უშლის ხელს, რითაც ამცირებს კბილის ქსოვილების ადჰეზიას.

ზემოთქმულიდან გამომდინარე, მიზნად დავისახეთ ენდოგათეთრების შემდეგ კბილის ქსოვილების ადჰეზივობა და მიკროსიმტკიცე შეგვესწავლა, რისთვისაც კბილის ქსოვილებსა და საბჟენ მასალას შორის მარგინალური მიკავშირების ხარისხს ვადგენდით. მიკრონაპრალის ჩამოყალიბებისა და მიკროჟონვის ხარისხის შესასწავლად სტერეო მიკროსკოპი გამოვიყენეთ. იმავდროულად ადჰეზივობის შესასწავლად კბილის

მაგარ ქსოვილებს რასტრული მიკროსკოპის საშუალებით ვაკვირდებოდით, ხოლო მათეთრებელი აგენტის ზემოქმედებას კბილების მიკროსიმტკიცეზე ვიკერსის მეთოდით ვსაზღვრავდით.

საექსპერიმენტო კვლევისთვისYორთოპედიული და ორთოდონტული ჩვენებებით ექსტრაგირებული ზედა ყბის წინა და გვერდითი 36 ჯანმრთელი საჭრელი კბილი ავიღეთ, რომელთაგანაც საკონტროლო და საკვლევი ჯგუფები შევადგინეთ.

საკვლევი და საკონტროლო ჯგუფის კბილების ღრუებში ენდომათეთრებლების სახით 35%-იანი Opalescense Endo გამოვიყენეთ. საკვლევი ჯგუფის კბილებში ენდოგათეთრების შემდეგ დამატებით ანდოქსიდანტი – 10%-იანი Sodium Askorbate მოვათავსეთ. ექსპერიმენტის დასრულების შემდეგ 24 სთ-ით მეთილენის ლურჯის 2%-იან ხსნარში მოთავსებული ყველა კბილისაგან ანათლებს ვამზადებდით და მიკრონაპრალის ხარისხს სტერეო მიკროსკოპით ვადგენდით, რომელსაც საღებავის ჩაჟონვის ინტენსივობოთ ვაფასებდით.

კვლევის შედეგებმა გვიჩვენა, რომ გათეთრებისთანავე დაბჟენილ კბილებში საღებავის ჩაჟონვა გაცილებით მეტი ინტენსივობით მოხდა იმ კბილებთან შედარებით, სადაც ანტიოქსიდანტი იყო მოთავსებული, ხოლო კბილებში, რომლებიც 1 კვირის შემდეგ დავბჟინეთ, ჩაჟონვა შედარებით ნაკლები ინტესივობით გამოაშკარავდა. მიკრონაპრალის არსებობა არ დაფიქსირებულა ანტიოქსიდანტის გამოყენების შემთხვევებში, სადაც მეთილენის ლურჯის ხსნარს კბილის ქსოვილებსა და ბჟენს შორის თითქმის არ შეუღწევია. ეს მოვლენა ნათლად გამოჩნდა სტერეომიკროსკოპით დათვალიერებისას და გადაღებულ ფოტო სურათებზეც.

კბილის დაბჟენის შემდეგ აქტუალურია კბილის მაგარ ქსოვილებსა და საბჟენ მასალას შორის არსებული მიკროსივრცის შესწავლა, რადგან ეს უკანასკნელი მკურნალობის დამთავრების შემდგომი გართულებების წინაპირობაა. ჩვენს შემთხვევაში ჩატარებული ექსპერიმენტის შედეგები საშუალებას გვაძლევს, ვიფიქროთ, რომ პეროქსიდაციული პროცესების ზემოქმედებით ადჰეზივობა იმ კბილებში დაქვეითდა, სადაც მათი ღრუები მაშინვე ან 1 კვირის შემდეგ დავბჟინეთ. აღნიშნული პაციენტების კბილების ზედაპირების სტერეომიკროსკოპული გამოკვლევებით და ფოტომასალებზე დაკვირვებით მეთილენის ლურჯის სხვადასხვანაირი შეღწევა

დაფიქსირდა. ის უფრო ინტენსიური დაუყოვნებლივ დაბჟენილ კბილებში აღმოჩნდა, ნაკლებად ინტენსიური კი 1 კვირით გადადებული დაბჟენის შემთხვევეში. იმ პაციენტთა კბილების ზედაპირებზე, სადაც ჩვენს მიერ ანტიოქსიდანტი იქნა გამოყენებული, მეთილენის ლურჯის ჩაჟონვა თითქმის არ მომხდარა და მიკრონაპრალიც არ დაფიქსირებულა. ეს, როგორც ჩანს, იმის მაჩვენებელია, რომ პეროქსიდებით დარღვეულ ადჰეზივობის აღდგენა ანტიოქსიდანტის გამოყენების შედეგია და იგი ჩვენი ექსპერიმენტული კვლევის სისწორეზე მიუთითებს.

სტერეო მიკროსკოპით გამოკვლევის შედეგებმა საშუალება მოგვცა გვეფიქრა, რომ კბილის მაგარი ქსოვილების ის ნაწილები, რომლებიც პეროქსიდაციული პროცესების ზემოქმედებას განიცდიდა, ქსოვილების შიდა სტრუქტურებში მეტად საინტერესო ცვლილებებით უნდა ხასიათდებოდეს. ამ ცვლილებების შესწავლა რასტრული მიკროსკოპის საშუალებით გადავწყვიტეთ.

ექსპერიმენტული კვლევისათვის ზედა ყბის 20 ინტაქტური საჭრელი კბილები დავბჟინეთ და შემდგომ ენდომათეთრებლით და ანტიქსიდანტით დავამუშავეთ ისევე, როგორც პირველი ექსპერიმენტის შემთხვევაში. საკონტროლო და საკვლევი ჯგუფის კბილების რასტრული მიკროსკოპით გამოკვლევამ დაადასტურა ჩვენი ვარაუდი, რომ როცა ენდომათეთრებლის მოქმედების შემდეგ კბილთა დაბჟენა დაუყოვნებლივ მოხდა, საექსპერიმენტო კბილებში დენტინის გაფართოვებული მილაკები, არასრულად ობტურირებული მილაკების შესასვლელები და არათანაბრად გამოხატული ჰიბრიდული შრე აღინიშნა. რასტრული მიკროსკოპით გამოკვლევისას დენტინის მილაკებზე დარჩენილმა პეროქსიდებმა ზოგიერთ უბნებში ელექტროგრამებზე მიკროსივრცის წარმოქმნა გამოავლინა,ხოლო იმ კბილების ზედაპირების ელექტრონოგრამებზე, რომლებიც ანტიოქსიდანტით იყო დამუშავებული, თითქმის მთლიანად დახურული დენტინის მილაკები გამოჩნდა. დენტინის სისქეში მძლავრი ჰიბრიდული შრე წარმოიქმნა, რომელიც დენტინის და ადჰეზივის სტრუქტურების შერწყმის შედეგს წარმოადგენდა. ეს განსაკუთრებით კარგად ჰიბრიდული ზონის დენტინის მალაკებში გამოჩნდა, რომლებშიც ადჰეზიური ფისის ჭიმები აშკარად იკვეთებოდა და ამის შესაბამისად ელექტროგრამაზე მიკრონაპრალის არც ერთი უბანი არ აღინიშნა.

კბილებში, რომლებიც 1 კვირის შემდეგ დაიბჟინა, ისეთი ადგილებიც გვხვდებოდა, სადაც დენტინის მილაკები ნაწილობრივ შეუვსებელი იყო. ამავე დროს ჰიბრიდული შრე უსწორმასწორო და ზოგან მცირე მიკრობზარებიც აღინიშნებოდა.

რასტრული მიკროსკოპით გამოკვლევამ დაამტკიცა, რომ ანტიოქსიდანტმა დენტინის მთელ ზედაპირზე არსებულ პერსოქსიდულ დანალექზე აქტიურად იმოქმედა და მისი განეიტრალება გამოიწვია.

ამის შედეგად შეგვიძლია გავაკეთოთ დასკვნა, რომ პეროქსიდაციული პროცესებით დარღვეული კბილის მაგარი ქსოვილების ადჰეზივობის აღდგენის საუკეთესო საშუალებად თამამად შეიძლება ანტოქსიდანტი მივიჩნიოთ.

კბილის მაგარი ქსოვილების ერთ-ერთი მნიშვნელოვანი მახასიათებელი ეს მათი მიკროსიმტკიცეა. ამ მახასიათებლის მიხედვით კბილის ქსოვილის სტრუქტურა სიმყიფიდან სირბილისაკენ იცვლება. კბილის გათეთრების პროცესის დასრულების შემდეგ მეტად საინტერესოა, თუ როგორ იცვლება ქსოვილების მიკროსიმტკიცე და როგორ მონაწილეობს ამ ცვლილებებში ანტიოქსიდანტი.

ამის დასადგენად ჩვენ მიერ ჩატარებული იქნა ექსპერიმენტული კვლევა, რომლის დროსაც კბილის მაგარი ქსოვილების მიკროსიმტკიცე ენდოგათეთრების შემდეგ ალმასის პირდაპირი ჩაწნეხვის მეთოდით (ე.წ. ვიკერსის მეთოდი) გამოვიკვლიეთ. ეს მეთოდი თავისი უნივერსალურობით და, ამავე დროს, ცდის ობიექტების ტექნოლოგიური სიმარტივით ხასიათდება.

საექსპერიმენტოდ 17-დან 60 წლამდე პაციენტთა ორთოპედიული და ორთოდონტული ჩვენებით ექსტრაგირებული ზედა ყბის წინა და გვერდითი 21 ჯანმრთელი საჭრელი კბილი ავიღეთ და მათში ვიკერსის მეთოდით მიკროსიმტკიცე გამოვიკვლიეთ, როგორც ენდომათეთრებლის მოქმედების შემდეგ ანტოქსიდანტის გამოყენებით, ისე მის გარეშე. ექსპერიმენტული კვლევის პროცესში საკვლევი კბილების ზედაპირზე ალმასის პირამიდის ჩაწნეხვის შედეგად მიღებული ანაბეჭდი სრულ სურათს იძლევა იმის შესახებ, თუ როგორ იცვლება ენდოგათეთრების პროცესში კბილის მაგარი ქსოვილების მიკროსიმტკიცე.

მიკროსიმტკიცის ყველაზე მაღალი მაჩვენებელი იმ კბილებში მივიღეთ, რომლებიც ანტიოქსიდანტით იყო დამუშავებული. ფოტოსურათების

დათვალიერებისას პირამიდის ანაბეჭდის კიდეებზე აღნიშნული კბილების კარგი პლასტიკური თვისებების არსებობის გამო მიკრობზარები და უსწორმასწორო ზედაპირები არ აღინიშნა. უმნიშვნელო ბზარები იმ კბილებში შეგვხვდა, სადაც გადადებული დაბჟენა ჩატარდა, ხოლო ენდოგათეთრების დამთავრებისთანავე დაბჟენილ კბილებში კი ბზარები როგორც პირამიდის კუთხეებთან, ასევე მისი გვერდების მთელ სიგრძეზე გვხვდებოდა.

ყოველივე ეს საფუძველს იძლევა ვიმსჯელოთ, რომ ანტიოქსიდანტით ზემოქმედება არა მარტო მაგარი ქსოვილების დაქვეითებულ ადჰეზივობას აღადგენს, არამედ ამავე ქსოვილების მიკროსიმტკიცეზეც დადებითად მოქმედებს, რასაც კლინიკური თვალსაზრისით დიდი პრაქტიკული მნიშვნელობა ენიჭება.

ექსპერიმენტული კვლევების გათვალისწინებით კლინიკური გამოკვლევებისათვის 17 დან 60 წლამდე 169 პაციენტი ორ ჯგუფად დავყავით: საკონტროლო (n=63) და საკვლევი (n=106). ორივე ჯგუფის პაციენტებთან შედარებისათვის ორი სახის ენდომათეთრებელი გამოვიყენეთ: ენდოდოგათეთრება 35%-იანი Opalescence Endo-თი და Endoperox-Pate-ით ჩავატარეთ. საკონტროლო ჯგუფში კბილების გათეთრების შემდგომი დაბჟენა დაუყოვნებლივ კი არა, ერთი კვირის შემდეგ მოხდა, საკვლები ჯგუფისაგან განსხვავებით, სადაც ენდოგათეთრების შემდეგ კბილები მაშინვე დავბჟინეთ.

საკვლევ ჯგუფში (106 პაციენტი) გავაერთიანეთ პაციენტები, რომელთაგან პირველ ქვეჯგუფში (n=77) ენდოგათეთრება 35%-იანი Opalescense Endo-თი ჩავატარეთ, ხოლო მეორე ქვეჯგუფში (n=29) Endoperox-Pate-ით. ენდოგათეთრების შემდგომ ორივე ქვეჯგუფის კბილთა ღრუებში ანტიოქსიდანტი _ 10% - იანი Sodium Askorbate შევიტანეთ და დროებითი ბჟენით 3 სთ – ის განმავლობაში დავხურეთ.

ენდოგათეთრებიდან 1 კვირის შემდეგ საკონტროლო ჯგუფში, სადაც 35%-იანი Opalescense Endo იქნა გამოყენებული პაციენტთა 76,9% -ში (n=30) კბილის ფერის 2 ტონით ცვლილება, ხოლო 35,1%-ში (n=9) 1 ტონით ცვლილება მივიღეთ. Endoperox-Pate გათეთრებულ 65,2% (n-15) პაციენტთა კბილებში 2 ტონით ცვლილება მოხდა, ხოლო 34,7%-ში (n=8) 1 ტონის ცვლილება აღინიშნა. საკონტროლო ჯგუფის პაციენტებში დაკვირვების აღნიშნული დროის მიხედვით სხვა ცვლილებები არ დაფიქსირებულა.

საკვლევი ჯგუფის პაციენტების კბილების ენდოგათეთრებიდან 3 დღის შემდეგ დაკვირვებისას, სადაც 35%-იანი Opalescense Endo გამოვიყენეთ, პაციენტთა 68,0%-ში (n=51) 2 ტონით ცვლილება აღინიშნა, 32,0%-ში (n=24) კი, კბილის ფერი 1 ტონით შეიცვალა. კბილების Endoperox-Pate-ით გათეთრების შემთხვევაში 14,28% (n=3) 2 ტონით ცვლილება, ხოლო 85,71% (n=22) 1 ტონით ცვლილება მივიღეთ.

მკურნალობის დასრულებიდან ერთი თვის შემდეგ საკონტროლო ჯგუფის პაციენტებში, სადაც 35%-იანი Opalescense Endo იქნა გამოყენებული ორალკამერით დათვალიერებისას პაციენტთა 54,05%-ში (n=2) კბილის ბჟენების მცირე დეფექტი აღინიშნებოდა. ფერის სტაბილურობასთან დაკავშირებით შენიშვნები არ გვქონია. იგივე შედეგები იმ პაციენტებში მივიღეთ, სადაც Endoperox-Pate გამოვიყენეთ.

საკვლევი ჯგუფის პაციენეტების ვიზუალური, რენტგენოლოგიური და ორალკამერით გამოკვლევისას ერთი თვის შემდეგ ცვლილებები არ გამოვლინდა.

3 თვის შემდეგ საკონტროლო ჯგუფის პაციენტებში 35%-იანი Opalescense Endo -თი გათეთრებულ კბილებში პაციენტთა 15%-ში (n=3) მცირე დისკოლორიზაცია შევნიშნეთ (ნახევარი ტონით). ეს მოვლენა ჩვენ, დენტინის ქსოვილებში პიგმენტების ხელახალი შეღწევით ავხსენით.

საკვლევი ჯგუფის პაციენტებში ამ დროისათვის (3თვე) არანაირი ცვლილება არ დაფიქსირებულა. ყველა კბილი ენდოგათეთრების შემდეგ ანტიოქსიდანტის ფონზე იქნა დაბჟენილი, რამაც პიგმენტების მოქმედება გამორიცხა.

6 თვის შემდეგ საკონტროლო ჯგუფის პაციენტებში, სადაც 35%-იანი Opalescense Endo გამოვიყენეთ პაციენტთა ორალკამერით დათვალიერებისას ბჟენის მცირე დეფექტი 17,86%-ში (n=5), ხოლო 10,71%-ში (n=3) მიკრონაპრალი აღმოჩნდა; პაციენტთა 78,57%-ში (n=22) 2 ტონით ცვლილება, ხოლო 21,43%-ში (n=6) ფერის ერთი ტონით ცვლილება დაფიქსირდა.

Endoperox-Pate ის გამოყენების შემთხვევაში პაციენტთა 16.66%-ში (n=3) ბჟენის მცირე დეფექტი, 22,22%-ში (n=4) მიკრონაპრალი მივიღეთ. ფერის მიხედვით 77,77% -ში (n=14) 2 ტონით ცვლილება, 22,22%-ში (n=4) 1 ტონით ცვლილება დაფიქსირდა.

საკვლევ ჯგუფში პაციენტთა 12%-ში (ნ=3) ბჟენის მცირე დეფექტები დაფიქსირდა; 88%-ში (n=22) 2 ტონის ცვლილება, ხოლო 12%-ში (n=3) 1 ტონის ცვლილება აღმოჩნდა.

ეს მოვლენა პაციენტთა გაუფრთხილებლობის შედეგი უნდა იყოს და ასეთი კბილები მაშინვე განმეორებით იქნა დაბჟენილი. რენტგენოლოგიური გამოკვლევების შედეგებში, ორივე ქვეჯგუფის კბილებში, რაიმე კონკრეტული ხასიათის ცვლილება არც ერთ შემთხვევაში არ აღმოჩენილა.

საკონტროლო ჯგუფის პაციენტებში 35%-იანი Opalescense Endo-ით ენდოგათეთრებიდან 1 წლის შემდეგ 11,53%-ში (n=3) ბჟენის მცირე დეფექტი, ხოლო 11,54%-ში (n=3) მიკრონაპრალი დავაფიქსირეთ. პაციენტთა 86,77%-ში (n=21) 2 ცვლილება, ხოლო 19,23%-ში (n=5) 1 ტონით ცვლილება მივიღეთ.

Endoperox-Pate-ით გათეთრების შემდეგ 12,50%-ში (n=2) ბჟენების მცირე დეფექტი და რენტგენოლოგიური ცვლილებებიც დავაფიქსირეთ. 81,25%-ში (n=13) 2 ტონის შეცვლა, ხოლო 18,75% -ში (n=3) 1 ტონით ცვლილება იქნა შენიშნული.

1 წლის შემდეგ საკვლევი ჯგუფი პაციენტებში 35%-იანი Opalescense Endo-თი გათეთრებულ კბილებში 10,34%-ში (n=6) ბჟენის მცირე დეფექტი, 34,48%-ში (n=2) მიკრონაპრალი მივიღეთ. პაციენტთა 91,37%-ში (n=53) კბილის ფერი 2 ტონით, ხოლო 21,37%-ში (n=5) 1 ტონით შეიცვალა.

Endoperox-Pate ის გათეთრებულ კბილებში პაციენტთა 6,89% (n=2) ბჟენის მცირე დეფექტი და მიკრონაპრალიც დაფიქსირდა. პაციენტთა 8,69%-ში (n=20) კბილის ფერი 2 ტონით, ხოლო 13,04%-ში (n=3) 1 ტონით შეიცვალა.

გათეთრების ხარისხი და კბილის ფერის სტაბილურობა იმ კბილებში, სადაც 35%-იანი Opalescense EndoEიქნა გამოყენებული, გაცილებით მაღალი იყო, ვიდრე Endoperox-Pate-ით გათეთრებულ კბილებში.

ყველა გამოკვლევა, რომელიც ჩვენ მიერ იქნა ჩატარებული ექსპერიმენტულ კვლევებში თუ პაცინტთა კბილებზე კლინიკაში დაკვირვებით, უფლებას გვაძლევს მივიჩნიოთ, რომ ენდოგათეთრებული კბილების დაუყოვნებლივ დაბჟენა არასასურველ შედეგებს გვაძლევს.

გარდა იმ უხერხულობისა, რაც კბილის ღია ღრუთი პაციენტის ყოფნას ახლავს თან, არსებობს ასეთი კბილების მექანიკური დაზიანების რისკიც. გარდა ამისა, პირის ღრუში მოხვედრილი საკვები თუ კბილის ქსოვილზე დალექილი სხვა სახის პიგმენტები, ფერის შემდგომ ცვლილებებს განაპირობებს. რაც შეეხება კბილის მაგარი

ქსოვილების ადჰეზიის საკითხს, აქ უდავოა, რომ ამ ქსოვილებში ენდოგათეთრების შედეგად პეროქსიდები საგრძნობლად აქვეითებს მათ ადჰეზიას. დაქვეითებული ადჰეზიის პირობებში კბილის რესტავრაცია მიუღებელია, ღია ღრუს არსებობის ნაკლოვანებები, ჩვენ უკვე განვიხილეთ, რჩება ერთი გამოსავალი, რომელიც დაუყოვნებლივ მოგვცემს კბილის აღდგენის საშუალებას.

ჩვენი კვლევის ყველა ეტაპზე დადგინდა, რომ ენდოგათეთრების ანტიოქსიდანტის ზემოქმედებით კბილის მაგარი ქსოვილების დაქვეითებული ადჰეზია სრულად აღდგება, რაც ამ პრობლემას მთლიანად წყვეტს.

სწორედ ეს გამოვლინდა ჩვენი კვლევის შედეგად, სადაც კბილების გადადებული დაბჟენის დროს, რომ პეროქსიდების გამორეცხვა ხდებოდა, მიუხედავად ამისა, კბილის ფერი მასში შეღწეული პიგმენტების გამო სასურველ სტაბილურობას ვერ გვაძლევდა. ასეთი კბილების ადჰეზია იმ კბილთა ადჰეზიას სჯობდა, სადაც კბილები მაშინვე დავბჟინეთ. საუკეთესო შედეგი კი ანტიოქსიდანტით მივიღეთ, რომელმაც ენდოგათეთრების შემდეგ კბილის დაუყოვნებლივ დაბჟენის საშუალება მოგვცა. კბილის ქსოვილების გაძლიერებული ადჰეზია, გაუმჯობესებული მიკროსიმტკიცე და ფერის სტაბილურობა, ჩვენ მიერ ჩატარებული წარმატებული გათეთრების შედეგია.

ზემოთქმული კვლევები კბილის ძვლოვან ქსოვილში მიმდინარე ბიოქიმიურ პროცესებთან თანაჟღერადობაშია. მრავალ დაავადებას თავისუფალრადიკალური ჟანგვა ახლავს თან. თანამედროვე ლიტერატურაში ცნობილია, რომ პირის ღრუს ლორწოვან გარსში ბაქტერიების ზემოქმედებით ლიპიდების ზეჟანგური ჟანგვა მიმდინარეობს, რაც თავისუფალი რადიკალები გენერაციას, მეტჰემოგლობინის მომატებას და ოქსიჰემოგლობინის დაქვეითებას იწვევს (Maruoka Y., Harada H., Mitsuyasu T., et al., 1997).

ტოქსიური ფაქტორები, როგორიცაა ნიკოტინი, ნიტრატები, მძიმე მეტალთა ნაერთები და სხვ. მემბრანის ფერმენტებს და თიოეთერული ჯგუფის იონურ არხებს ბოჭავს, ხოლო ბაქტერიული ტოქსინები კი პლაზმური მემბრანის ცილებზე და ციტოჩონჩხზე მოქმედებს (Березов Н.,2000).

ცნობილია, რომ ორგანული ნივთიერებებიდან დენტინის შედგენილობაში ყველაზე დიდი რაოდენობით კოლაგენი, შედარებით ნაკლები კი ქონდროიტინსულფატი და ლიპიდები გვხვდება. გლიკოზამინოგლიკანებიდან-კერატანსულფატი, ქონდროიტინსულფატებდან კი ქონდროიტინ-4-სულფატი და ქონდროიტინ-6-სულფატი არის მნიშვნელოვანი. დენტინის არაორგანული ნაერთებიდან ჰიდროქსიაპატიტი, გვხვდება აგრეთვე კალციუმის ფოსფატებია აღსანიშნავი. კარბონატები და ფტორიდები კბილის მინერალიზაციის პროცესში მონაწილეობენ (კოკიჩაშვილი მ.,1996).

ჩვენ მიერ შერჩეულ საკვლევ ჯგუფში სავარაუდოა, მკურნალობამდე დენტინში თავისუფალრადიკალოვანი ჟანგვა მიმდინარეობდა, რომლისთვისაც ჯაჭვური რეაქციებია დამახასიათებელი. ამ უკანასკნელმა შესაძლოა ოსტეობლასტების დაზიანება და დენტინის შედგენილობაში შემავალი გლიკოზამინოგლიკანებისა და ქონდროიტინსულფატების თიოეთერული ბმების ზეჟანგური ჟანგვა გამოიწვიოს.

აღნიშნულმა პროცესმა, ერთი მხრივ, შეიძლება კალციუმის სატრანსპორტო ატფ-აზას ინაქტივაცია გამოიწვიოს, რაც აფერხებს კალციუმის იონების გამოსვლას, აზიანებს უჯრედს და დენტინში წარმოქმნილი თიოლური ჯგუფები მიტოქონდრიის მემბრანაში ფორების გაჩენას იწვევს. ამ გზით უჯრედში შედის ნატრიუმი და გამოიდევნება კალიუმი, ეს უკანასკნელი კი დენტინის მემბრანაში წყალბადის და კალციუმის იონების განვლადობის გაზრდას განაპირობებს, რაც მინერალიზაციის პროცესს აფერხებს.

მეორე მხრივ, შესაძლოა მიტოქონდრიის მემბრანაში ფორების გაჩენამ მიტოქონდრიული სუნთქვის ინტენსივობის დაქვეითება გამოიწვიოს, რაც ჟანგვით ფოსფორილებას და მაკროერგული ნაერთების წარმოქმნას აფერხებს, ეს კი ოქსიდაციურ სტრესს განაპირობეს.

დენტინში ჟანგვა-აღდგენითი პროცესების დათრგუნვა შეგვიძლია კოლაგენის ბიოსინთეზში მონაწილე ფერმენტების პროლილჰიდროქსილაზას და ლიზილჰიდროქსილაზას აქტივობის დაქვეითებას დაუკავშროთ, რომელთა კოფერმენტია ასკორბინმჟავა (C ვიტამინი).

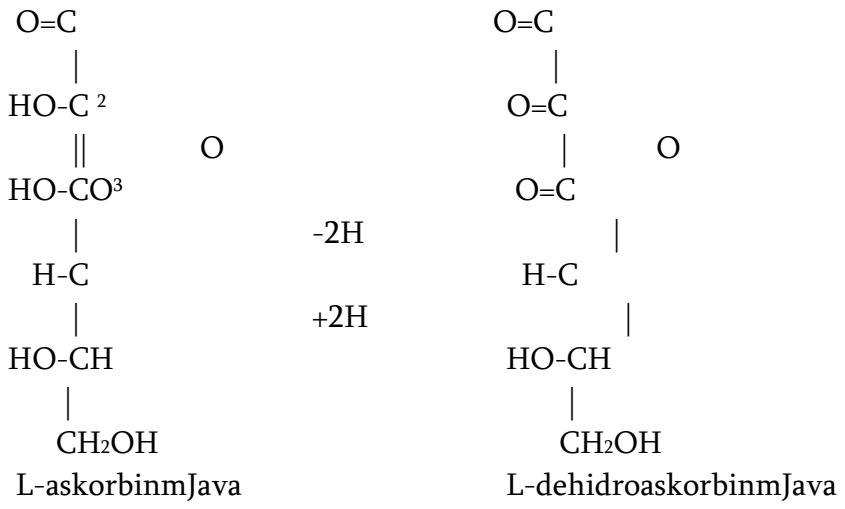

დენტინის ანტოქსიდანტით დამუშავებისას (10%) თავისუფალი რადიკალების წარმოქმნა ითრგუნება, რასაც Sodium Askorbate- ის მოქმედების მექანიზმი განაპირობებს. იგი ჟანგვა-აღდგენითი პროცესებში მონაწილეობს და ქსოვილების ნორმალურ ფუნქციონირებას უზრუნველყოფს. C ვიტამინი ცილებს აქტიურ SH-ჯგუფების დაჟანგვისაგან იცავს, რომელიც დენტინის ქსოვილში გლიკოზამინო-გლიკანების დაჟანგვისას წარმოიქმნა. ამგვარად, დენტინის ფორებიდან წყლის გამოდევნა, ღრუების გახსნა მოხდა და შესაბამისად ბჟენის ადჰეზივობა გაიზარდა, რასაც ელექტრონული მიკროსკოპით ჩატარებული კვლევები ადასტურებს.

აქედან გამომდინარე, შეიძლება დავასკვნათ, რომ ანტიოქსიდანტების მოქმედება კბილში მიმდინარე მიკროცირკულაციის პროცესს, სუნთქვით ჯაჭვს აუმჯობესებს, რაც ადჰეზივობის გაზრდის განაპირობებს.

დენტინის მილაკების გაფართოვების ხარჯზე მათში ადჰეზიური სისტემის ღრმა პენეტრაცია და გარდამავალი მძლავრი ჰიბრიდული შრის წარმოშობა ხდება. ეს უკანასკნელი, ბჟენსა და კბილს შორის მჭიდრო კონტაქტს ქმნის, მიკროსივრცის და, შესაბამისად მეორადი კარიესის წარმოქმნას გამორიცხავს. ასეთი კბილის მაგარი ქსოვილების მიკროსიმტკიცე მაღალია, კბილის კიდეები დამატებით ინსტრუმენტალურ ფინირებას არ საჭიროებს და მისი ფერი ესთეტიკურად დამაკმაყოფილებელია.

ყოველივე ზემოთ აღნიშნული იმის საშუალება იძლევა, რომ დევიტალური კბილების ენდოგათეთრების პრაქტიკაში ანტიოქსიდანტის გამოყენება პერსპექტიულ მიმართულებად მივიჩნიოთ.

დასკვნები

1. საექსპერიმენტო კბილთა რასტრულ - მიკროსკოპული გამოკვლევებით დადგინდა _ კბილის ენდოგათეთრების შემდეგ დენტინის ზედაპირზე პეროქსიდების დალექვის გამო, გაძნელებულია ადჰეზიურ სისტემათა დენტინის მილაკებში პენეტრაცია და შესაბამისად, ჰიბრიდული შრის თანაბარი განაწილება.
2. ენდოგათეთრების შემდეგ ანტიოქსიდანტის _ 10%-იანი Sodium Ascorbate გამოყენება დენტინის მილაკებში და მის ზედაპირზე დაგროვილი პეროქსიდების განეიტრალებას იწვევს, რაც ადჰეზიურ სისტემათა დენტინის მილაკებში ღრმა პენეტრაციას განაპირობებს.
3. ენდოგათეთრების შემდეგ პეროქსიდების გასანეიტრალებლად ანტიოქსიდანტის გამოყენება კბილის ქსოვილებსა და საბჟენ მასალას შორის მიკრონაპრალის გაჩენის რისკს ამცირებს და ხელს უშლის მიკროჟონვის პროცესებს.
4. ვიკერსის აპარატის საშუალებით საექსპერიმენტო კბილთა მიკროსიმტკიცის შესწავლისას დადგინდა, რომ გათეთრების პროცესში ანტიოქსიდანტის გამოყენება, პეროქსიდების მოქმედებით კბილის ქსოვილების დაქვეითებულ მიკროსიმტკიცეს 1,5 -ჯერ ზრდის.
5. კლინიკურ პრაქტიკაში, გათეთრების პროცესში, ანტიოქსიდანტის გამოყენებით კბილის ფერის სტაბილურობა 2 - ჯერ იზრდება.

პრაქტიკული რეკომენდაციები

1. კბილის წარმატებული ენდოგათეთრება _ 35%-იანი Opalescence Endo (Ultradent, USA) - თი და ანტიოქსიდანტის _ 10%-იანი Sodium Ascorbate კომპლექსში გამოყენებით არის შესაძლებელი. ეს კი ხელს უშლის მიკრონაპრალის გაჩენას, აუმჯობესებს კბილის ადჰეზიას, რაც საბოლოოდ, კბილის ღრუში ბჟენის არსებობას ახანგრძლივებს.
2. ანტიოქსიდანტის გამოყენება კბილის ფერის სტაბილურობას იწვევს.

3. ენდოგათეთრების შემდეგ ანტიოქსიდანტის სითხის სახით გამოყენების ნაცვლად, რეკომენდებულია კბილის ღრუში მისი გელის სახით შეტანა.
4. ენდოგათეთრების შემდეგ კბილის ფერის შესანარჩუნებლად მოწოდებულია ანტიოქსიდანტისა და მათეთრებელი აგენტების შემცველი კბილის პასტების გამოყენება.

გ ა მ ო ყ ე ნ ე ბ უ ლ ი ლ ი ტ რ ე რ ა ტ უ რ ა

1. Abbot C, Bleaching discolored teeth by means of 30% Perhydrol and electric lights rays. J Allied Dent Soc 1918; 13 259.
2. Albers HF, Home bleaching. Adept Report 1991; 2:9-17.
3. Aldana L, Wagner M, Frysh H,Baker F, Inactivation of tooth whitener peroxide by oral fluids. J Dent Res 1991; 70(special issue):424(abstract 1266).
4. Allen E, Some new advances in the study of metamerism. Color Eng 1969; 7:35-40.
5. Allen E, Metamerism-A study of dimension. Color Eng 1968; 6: 38-43.
6. Arcari GM; Baratieri LN; Maia HP; DE Freitas SF, Influence of duration of treatment using a 10% carbamide peroxide bleaching gel on dentin surface microhardness: an in situ study. Quintessence Int. 2005; 36(1):15-24.
7. Arens DE, Rich JJ, Healey HJ, A practical method of bleaching tetracycline-stained teeth. Oral Surg Oral Med Oral Pathol 1972; 34: 812-17.
8. Ari H; Ungor M. In vitro comparison of different types of sodium perborate used intracoronal bleaching of discoloured teeth. Int Endod J 2002; 35:433-6.
9. Asmussen E, Bowen RL, Effect of acidic pretreatment on adhesion to dentin mediated by Gluma. J Dent Res 1987; 66:1386-88.
10. Asmussen E, Munksgaard EC, Formaldehyde as a bonding agent between dentin and restorative resins. Scan J Dent Res 1984; 92: 480-83.
11. Atkinson D, Tetracycline and its effect on teeth. Dent Assist 1978; 47: 36-40.
12. Bailey RW, Christen AG, Bleaching of vital teeth stained with endemic fluorosis. Oral Surg 1968; 26:871.
13. Bailey RW, Christen AG,Bleaching of vital teeth stained with endemic dental fluorosid. J Dent Res 1970;49:168-70.

14. Baker KL, The fluorescent, microradiographic, microhardness and specific gravity properties of tetracycline-affected human enamel and dentin. Arch Oral Biol 1972; 17:525-36.
15. Baratieri LN; Ritter AV; Monteiro S Jr; Caldeira de Andrada MA; Cardoso Vieira LC. Nonvital tooth bleaching: Quintessence Int 1995; 26:597-608.
16. Barkhordar RA; Kempler D; Plesh O. Effect of nonvital tooth bleaching on microleakage of resin composite restorations.Quintessence Int.1997; 28:431-4.
17. Barkmeier WW, Shaffer SE, Gwinnett AJ, Effect of 15 vs. 60 second enamel acid conditioning on adhsion and morphology. Oper Dent 1986; 11: 111-16.
18. Bartlett D. Bleaching discoloured teeth. Dent Update. 2001; 28:14-8.
19. Baumgartner JC, Reid DE, Pickett AB, Human pulpal reaction to the modified McInnes bleaching technique. J Endodont 1983; 9:527-9.
20. Belkhir MS, Douki N, A new concept for removal of dental fluorosis stains. L Endodont 1991; 17:288-92.
21. Berman LH, Intrinsic staining and hypoplastic enamel: Etiology and treatment alternatives. Gen Dent ; 1980; 30:484-8.
22. Bevelander G, The effect of tetracycline on mineralization and growth. In: Staphe PH (ed) Advances in Oral Biology, Vol 1. London : Academic Press, 1964.
23. Bhasker SN (ed) Orban s Oral Histology and Embryology, 11th ed. St. Louis, MO: Mosby, 1991.
24. Billmeyer FW Jr, Saltzmann M, Principles of Color Technology. New York: Interscience, 1967: 1-23.
25. Bizhang M, Heiden A, Blunck U, Zimmer S, Seeman R, Roulet JF. Intracoronal bleaching of discolored non-vital teeth. Oper Dent 2003; 28:334-40.
26. Boksman L, Jordan RE, Conservative treatment of the stained dentition: Vital bleaching. Aust Dent J 1983; 28: 67-72.
27. Bourrelly G, La vitalite en ceramo-metallique. Prothese Dent 1991; 56-57:9-17
28. Bowles W, Lancaster LS, wagner MJ, Reflectance and texture changes in bleached composite resin surfaces. J Esthet Dent 1996; 8:229-33.

29. Bowles WH, Bokmeyer TJ, Staining of adult teeth by minocycline: Binding of minocycline by specific proteins. J Esthet Dent 1997; 9:30-34.
30. Bowles WH, Thompson LR, Vital bleaching: the effect of heat and hydrogen peroxide on pulpal enzymes. J Endodont 1986; 12: 108-10.
31. Bowles WH, Ugwuneri Z, Pulp chamber penetration by hydrogen peroxide following vital bleaching procedures. J Endodont 1987; 13; 375-7.
32. Braun J. Aesthetic treatment of devital teeth rebuilding strength and shade from within. Dent Today 2002; 21:44-6,48-9.
33. Brighton DM, Harrington GW, Nicholls JI, Intracanal isolating barriers as they relate to bleaching.J Endodont 1994;20:228-32.
34. Brown G, Factors influencing successful bleaching of the discolored root-fiiled tooth. Oral Surg 1965; 20:238-44.
35. Brunton PA; Ellwood R; Davies R. Asix-month study of two self-applied tooth whitening products containing carbamide peroxide. Oper Dent 2004; 29:623-6.
36. Bussardori SK; do Rego MA; da Silva PE; Pinto MM; Pinto AC. Esthetic alternative for system based on hydrogen peroxide at 35%. J Clin Pediatr Dent; 2004; 28:143-6.
37. Byou A, Kaoun K, Laalou Y, Mariani P, Enquete epidermiologiques sur la vision des couleurs. Cah Prothese 1997; Juin, no.98.
38. Carcia-Godoy F, Dodge WW, Donohue M, Composite resin bond strength after enamel bleaching . Oper Dent 1993; 18:144-7.
39. Clarc EB, An analysis of tooth color. J Am Dent Assoc 1931; 18: 2093-103.
40. Clarc EB, The Clark Tooth Color System, Parts 1& 11. Dent Mag Oral Top 1933; 50: 139-52; 249-58.
41. Clarc EB, Tooth color selection. J Am Dent Assoc 1933; 20:1065-73.
42. Cohen SC, Human pulpal response to bleaching procedures on vital teeth. J Endodont 1976; 5: 134.
43. Colon PG, Remowing Fluorosis stain for teeth. Quintessence Int 1971; 2:89-93.
44. Costas FI, Wong M, Intracoronal isolating barriers: Effect of location on root leakage and effectiveness of bleaching agents. J Endodont 1991; 17:365-8.

45. Cristensen GJ, Bleaching vital tetracycline stained teeth. Quintessence Int 1977; 8:33-9.
46. Croll Tp, Cavanaugh RR, Enamel color modification by controlled hydrochloric acid-pumice surface abrasion: I Techniques and examples. Quintessence Int 1986; 17: 81-7.
47. Croll TP, Enamel microabrasion fallowed by dental bleaching: Case reports. Quintessence Int 1992; 23:317-21.
48. Croll TP, Segura A, Donly KJ, Enamel microabrasion: New considerations in 1993. Pract Periodont Aesthet Dent 1993; 5:19-29.
49. Davis BK, Aquilino SA, Lund PS et al, Colorimetric evaluation of the effect of porcelain opacity on the resultant color of porcelain veneers. Int J Prosthodont 1992; 5:130-6.
50. Dieshman MV, Corvey DA, Baughan LW, The effects of peroxide bleaching on composite to enamel bond strength. Dent Mater1994; 10:33-6.
51. Dogon IL, Nathanson D, Van Leeuwen MJ, A long term clinical evaluation of Class IV acid atched composite resin restorations. Compend Contin Educ Dent 1980; 6:385.
52. Duret F, Communication sur la spectrocolorimetrie.7eme Symposium International de Ceramique, Paris, Septembre 1988.
53. Dzierzak J, Factors which cause tooth color changes: Protocol for in-office "power" bleaching. Pract periodont Aesthet Dent 1991; 3:15-20.
54. Feinman RA, Bleaching vital teeth. Curr Opin Cosmet Dent 1994; 23-9.
55. Feinman RA, Goldstein RE, Garber DA, Bleaching Teeth. Chocago: Quintessence, 1987.
56. Feinman RA, Madray G, Yarborough D, Chemical, optical and physiologic mechanisms of bleaching products: a review. Pract. Periodont Aesthet Dent 1991; 3: 32-7.
57. Feinman RA, Goldstein RE, Garber DA, Bleaching Teeth. Chicago: Quintessence, 1989: 84-96.
58. Fejerskov O, Josephsen K, Nyvad B, Transmission and scanning electron microscopical stidies of human enamel surfaces at time of eruption. In: R W Fearnhead, S Suga (ed) Tooth Enamel IV. Amsterdam: Elsevier, 1984.
59. Frazier KB. Nightguard bleaching to lighten a restored, nonvital discolored tooth. Educ Dent 1998; 19(9):864.

60. Giniger M, Macdonald J, Ziemba S, Felix H, The clinical performance of professionally dispensed bleaching gel with added amorphous calcium phosphate J Am Dent Assoc; 2005; 136:283-93.
61. Goldberg M, Fortier JP, Gulliot J et al, Colorations de l email dentaire. Actual Odontostomatol (Paris) 1987; 157: 99-118.
62. Goldberg M, Fortier JP, Guilliot J, Lys Masanes J, Colorations de l email dentaire. Actual Odontostomatol (Paris) 1987;157:99-118.
63. Goldberg RA, Fortier JP, Garber DA, Bleaching Teeth. Chicago, IL: Quintessence, 1987.
64. Goldstein RE, Change Your Smile. Chicago, IL: Quintessence, 1984.
65. Goldstein RE, Esthetics in Dentistry. Philadelphia, PA:Lippincot,1976.
66. Goldstein RE, Garber DA, Complete Dental Bleaching. Chicago, IL: Quintessence, 1995.
67. Goo DH, Kwon TY; Nam SH; Kim HJ; Kim KH; Kim YJ. The efficiency of 10% carbamide peroxide gel on dental enamel. Dent Mater 2004; 23:522-7.
68. Griffin RE, Grower MF, Ayer WA, Effects of solutions used to treat dental fluorosis and permeability of teeth. J Endodont 1977; 3: 139-43.
69. Hara AT, Pimenta LA, Nonvital tooth bleaching: a 2-year case report. Quintessence Int; 1999; 30:748-54.
70. Harrington GW, Natkin E, External resorption associated with bleaching of pulpless teeth. J Endodont 1979; 5:344-8.
71. Hayashi T, Medical Color Standart V: Tooth Crown. Tokyo: Japan Color Research Institute ,1967.
72. Haywood VB, Houck V, Heyman HO, Nigthguard vital bleaching: Effects of varying pH solutions on enamel surface texture and color change. Quintessence Int 1991; 22:775-82.
73. Haywood VB, Leech T, Haymann HO et al, Nightguard vital bleaching: Effects on enamel surface texture and diffusion. Quintessence Int 1990; 21:801-6.
74. Haywood VB, Heymann HO, Nightguard vital bleaching. Quintessence Int 1989; 20; 173-8.
75. Haywood VB, Achieving, maintaining and recovering successful tooth bleaching. J Esthet Dent 1996; 8:31-8.

76. Haywood VB, Bleaching of vital and nonvital teeh. Curr Opin Dent 1992; 2:142-9.
77. Haywood VB, History, safety and effectiveness of current bleaching techniques and applications of the nightguard vital bleaching technique. Quintessence Int 1992; 23:471-88.
78. Haywood VB, Leonard RH, Dickinson LG, Efficacy of six month of nightguard vital bleaching of tetracycline-stained teeth. J Esthet DEnt 1997; 9:13-19.
79. Haywood VB, Leonard RH, Nelson CF, Brunson Wd, Effectiveness, side effects and long term status of nightguard vital bleaching. J Am Dent Assoc 1994; 125:1219-26.
80. Hefferen JJ, Hefferen SM, Hoerman KC, Balekjian AY,Phosphorescense of enamel treated with stannous salts. J Dent Res 1967; 46:196.
81. Hegenbarth EA, The Creative Color System. Chicago, IL: Quintesense,1989.
82. Heithersay GS, Dahlstrom SW, Marin PD, Incidence of invasive cervical resorption in bleached root-filled teeth. Aust Dent J 1994; 39:82-7.
83. Heywood VB, Heymann HO, Nightguard vital bleaching. *Quintessence Int.* 1989; 20: 173-8
84. Holmstrup G, Palm AM, Lambjerg-Hansen H, Bleaching of discolored root-filled teeth. Endodont Dent Traumatol 1988; 4:197-201.
85. Horsley HJ, Isolation of fluorescent materials present in calcified tissue. J Dent Res 1967; 46:106.
86. Howell RA, The prognosis of bleached root filled teeth. Int Endodont J 1981; 14:22-6
87. Iranside JC, Light transmission of ceramic core material used in fixed prosthodontis.
88. Jinoian V, Importance of proper light source in metal ceramics. In: Preston JD (ed) Perspectives in Dental Ceramics. Proceedings of the Fourth international Symposium on Ceramics. Chicago, IL:Quintessence, 1988:229.
89. Jorgenson MW, Goodking RJ, Spectrophotometric study of five porcelain shades relative to the dimension of color, porcelain thickness and repeated firings. J. Prosthet Dent 1979; 42:96.
90. Kato T, Kuwata M, Tamura K, Yamamoto M, The current state of porcelain shade guides: A discussion. Quintessence Dent Technol 1984; 8;559.

91. Kehoe JC, pH reversal following in vitro bleaching of pulpess teeth. J Endodont 1987; 13:344-8.
92. Kendell RL, Hydrochloric acid removal of brown fluorosis stains:clinical and scanning electron micrographic observations. Quintessence Int 1989; 20:837-9.
93. Killian GM, Croll Tp, Enamel microabrasion to improve enamel surface texture. J Esthet Dent 1990; 2:125-8.
94. Krejci I, Duc O, Dietschi D; de Campos E, Marginal adaptation, retention and fracture resistance of adhesive composite restorations on devital teeth with and without posts. Oper Dent 2003; 28:127-35.
95. Labo EA, Stanley HR, Weisman MI, Cervical resorption in bleached teeth. Oral Surg 1983; 55: 78-80.
96. Lambrou D, Tahos BS, Lambrou KD, In vitro studies of the phenomenon of tetracycline incorporation into enamel. J Dent Res 1977; 56: 1527-32.
97. Lanthony P, Pathologie de la vision des couleurs, EMC. Opthalmologie 1987; 1: 210-30.
98. Lemire PA, Burc BB, Color in Dentistry. Bloomfield, CT: Ney,1975.
99. Leonard RH, Phillips C, Haywood VB, Predictors for sensitivity and irritation in nightguard trays. J Dent Res 1996; 75:286.
100. Levy H, Technique rationnelle de prise de teinte en prothese dentaire. Prothese Dent 1988; 6:5-10.
101. Liebenberg WH. Intracoronal lightening of discolored pulpless teeth: a modified walking bleach technique. Quintessence Int; 1997; 28:771-7.
102. Lombardi RE, The principles of visual persection and their clinical application to denture esthetics. J Prosthet Dent 1973; 29:358.
103. Love MR, Effects of dental trauma on the pulp. Pract Periodont Aesthet Dent 1997; 9:427-36.
104. MacIsaac AM, Hoen CM, Intracoronal bleaching: Concerns and considerations. J Canad Dent Assoc 1994; 60:57-64.
105. Madison S, Walton RE, Cervical resorption following bleaching of endodontically treated teeth. J Endodont 1990; 16:570-4

106. Magne P, Megabrasion: a conservative strategy for the anterior dentition. Pract Periodont Aesthet Dent 1997; 9:389-95.
107. Makeeva I M, Poyurovskaya I.YA, Vlasova NN, Potentialities of in vitro evaluation of the efficiency and safety of agents for devital tooth bleaching, Stomatologia (Mosk) 2002; 4:10-12.
108. Makeeva IM, Shelemeteva GN, Turkina AIu. Long-term results of front teeth restoration using light-curing composite materials. Stomatologia (Mosk) 2002;81:414.
109. McCloskey RJ, A technique for removal of fluorosis stains. J Am Dent Assoc 1984; 109: 63-4.
110. McDevitt CA, Armstrong WG, Investigation into the nature of the fluorescent material in calcified tissues. J Dent Res 1969, 48:1108.
111. McEvoy SA, Chemical agents for removing intrinsic stains from vital teeth. II Current techniques and their chemical applications. Quintessence Int 1989b; 20: 379-83.
112. McEvoy SA, Chemical agents for remonving intrinsic stains for vital teeth: II Current techniques and their clinical application. Quintessence Int 1989; 20:379-83.
113. McEvoy SA, Chemical agents for removing intrinsic stains for vital teeth: I Technique development. Quintessence Int 1989; 20:323-8.
114. McEvoy SA, Chemical agents for removing intrinsic stains from vital teeth. I Technique development. Quintessence Int 1989a; 20: 323-28.
115. McIness J, Remowing brown stains from teeth. *Ariz Dent J* 1966; 12: 13-55
116. McInnes J, Removing brown stain from teeth. Ariz Dent J 1966; 12: 13-15.
117. McLean LW, Hughes TH, The reinforcement of dental porcelain with ceramic oxides. Br Dent J 1965; 119:251-67.
118. Meyenberg KH, Luthy H, Scharer P, Zirconia post: A new all-ceramic concept for non-vital abutment teeth. J Esthet Dent 1995; 7:73-80.
119. Miara P, Aesthetic treatment of discoloration of non-vital teeth. Pract Periodont Aesthet Dent 1995; 7:79-84.
120. Miara P, Touati B, Haikel Y, La microabrasion amelaire controlee. Real Clin 1991; 2: 395-407.

121. Miller L, Organizing color in dentistry: esthetic dentistry.J Am Dent Assoc 1987; 26(special issue):E-40
122. Muia P, Four Dimensional Tooth Color System. Chicago, IL:Quintessence,1982.
123. Munsel AH, A color Notation , 2nd ed. Baltimore , Munsel Color Company, Inc, 1961: 15-20.
124. Nakabayashi N, Kojima K, Masuhara E, The promotion of adhesion by the infiltration of monomers into tooth substrates. J Biomed Mater Res 1982; 16: 265-73.
125. Nakagawa Y et al, Analysis of natural tooth color. Shikai Tentr 1975; 46:527.
126. Nakamura T; Saito O; Ko T; Maruyama T. The effects of polishing and bleaching on the colour of discoloured teeth in vivo.
127. Nathoo SA, Richter R, Smith SF, Zhang YP, Kinetics of carbamide peroxide degradation in bleaching trays. J Dent 1996; 75:286.
128. Nutting EB, Poe GS, A new combination for bleaching teeth. Dent Clin North Am 1967: 655-62.
129. Nutting EB, Poe GS, Chemical bleaching of discolored endodontically treated teeth. Dent Clin North Am 1967; Nov:655.
130. Nyborg H, Branstorm M, Pulp reaction to heat. J Prosthet Dent 1968; 19:605-12.
131. Panier C, Approche de la spectrocolorimetrie dentaire. Prothese Dent 1992; 67:33-43.
132. Park HJ, Kwon TY, Nam SH, Kim HJ, Kim KH, Kim YJ; Changes in bovine enamel after treatment with a 30% hydrogen peroxide bleaching agent. Dent Mater 2004; 23:517-21.
133. Paul S, Pliska P, Pietrobon N, Scharer P, Transmission de la lumiere par les composites de scellment. Paradontie Dent Rest 1996; 19:165-73.
134. Pearson H, Bleaching discoloured pulpless teeth. J Am Dent Assoc 1958; 49: 56-64.
135. Pincus CL, Color and esthetics. in: Dental Porcelain: The State of the Art. Los angeles: University of Southern California, School of Dentistry,1977:303.
136. Poliak SC, Digiovanna JJ, Gross EG et al , Minocyline associated tooth discoloration in young adults. JAMA 1985; 254: 2930-32.
137. Poyser NJ, Keller MG, Briggs PF, Managing discoloured non- vital teeth: the inside/outside bleaching technique. Dent Update 2004; 31:204-10;213-4.

138. Preston J, Etat actuel du choix de la teinte et de l harmonization des couleurs. Odontologia 1985; 2:77-88.
139. Preston JD, Bergen SF, Color Science and Dental Art: A Self-Teaching Program. St. Louis: Mosby,1980.
140. Preston JD, The elements of esthetics –application of color science. In: Dental Ceramics: Proceedings of the First International Symposium on Ceramics. Chicago:Quintessence,1983: 491-520.
141. Rivera ME, Vargas M, Ricks-Williamson L, Considerations for the aesthetic restoration of endodontically treated anterior teeth following intracoronal bleaching. Pract Periodont Aesthet Dent 1997; 9:117-28.
142. Robertson WD, Melfir C, Pulpal response to vital bleaching procedures. J Endodont 1980; 6: 645-9.
143. Ronchi V, The Nature of Light. Cambridge: Harvard University Press, 1970: 265.
144. Rotstein I, Friedman S, Mor C et al, Histological characterisation of bleaching-induced external root resorption in dogs. J Endodont 1991; 17:436-41.
145. Rotstein I, Friedman S, pH variation among materials used for intracoronal bleaching. J Endodont 1991; 17:376-9.
146. Rotstein I, Lehr Z, Gediala I, Wffect of bleaching agents in inorganic components of human dentin and cementum. J Endodont 1992; 18:290-3.
147. Rotstein I, Mor C, Friedman S, Prognosis of intracoronal bleaching with sodium perborate preparation in vitro: 1-year study. J Endodont 1993; 19:10-12.
148. Rotstein I, Role of catalase in the elimination of residual hydrogen peroxide following tooth bleaching. J Endodont 1993; 19:567-9.
149. Rotstein I, Torek Y, Misgrav R, Effects of cementum defects on radicular penetration of 30% H_2O_2 during intracoronal bleaching. J Endodont 1991; 17: 230-3.
150. Rotstein I, Zalkind M, Mor C et al, In vitro efficacy of sodium perborate preparations used for intracoronal bleaching of discolored non-vital teeth. Endodont Dent Traumatol 1991; 7:177-80.

151. Rotstein I, Zyskind D, Lewinstein I, Bamberger N, Effect of different protective base materials on hydrogen peroxide leakage during intracoronal bleaching in vitro. J Endodomt 1992; 18:114-7.
152. Schwacman H et al, The effect of long-term antibiotic therapy in patients with cystic fibrosis of the pancreas. Antibiot Annu 1958-1959: 692-99.
153. Seale NS, McIntosh JE, Taylor AN, Pulpal reaction to bleaching of teeth in dogs. J Dent 1981; 60:948-53.
154. Seale NS , Thrash WJ, Systematic assessment of colour removal following vital bleaching of intrinsically stained teeth. J Dent Res 1985; 64: 457-61.
155. Seale NS, McIntosh JE, Taylor AN, Pulpar reaction to bleaching of teeth in dogs. J Dent 1981; 60:948-53.
156. Seghi RR, Johnson WM, O Brien WJ, Spectrophotometric analysis of color differences between porcelain systems. J Prosthet Dent 1986; 56;35.
157. Shinoda H, Effects of long-term administration of fluoride on the enamel formation in rats. In: S Suga (ed) Mechanisms of Tooth Enamel Formation. Tokyo: Quintessence, 1983.
158. Shinohara MS; Peris AR; Rodrigues JA; Pimenta LA; Ambrosano GM. The effect of nonvital bleaching on the shear bond strength of composite resin using three adhesive systems. J Adhes Dent 2004; 6:205-9.
159. Sieber C, A key to enhancing natural esthetics in anterior restorations: The light optical behavior of spinnel luminaries. J Esthet Dent 1996; 8:101-6.
160. Sieber C, Illumination in anterior teeth. Quintessence Dent Technol 1992; 15:81-8.
161. Sieber C, Voyage: Visions in Color and Form. Chicago, IL: Quintessence,1994.
162. Sikine M et al, Tanslucent effects of porcelain jacket crowns. 1: Study of translucent layer pattern in natural teeth. Shika Giko 1975, 3: 49.
163. Sommer R, Clinical Endodontics. Philadelphia, PA: W.B. Saunders,1956: 456-9.
164. Spasser HF, A simple bleaching technique using sodium perborate. NY State Dent J 1961; 27: 332-4.
165. Sproull RC, Color matching on dentistry. Part II: Practical applications of the organization of color. J Prosthet Dent 1973b; 29: 226-66.

166. Sproull RC, Color matching in dentistry. Part I: The three dimensional nature of color. J Prosthet Dent 1973a; 29: 416-24.
167. Steiner Dr, West JD, A method to determine the location and shape of an intracoronal bleach barrier. J Endodontic 1994; 20:289-93.
168. Steiner DR, West JD, Bleaghing pulpless teeth. In: Goldstein RE, Garber DA (ed) Complete Dental Bleaching. Carol Stream, IL: Quintessence, 1995:101-36.
169. Stewart DJ, The reincorporation in calcified tissues of tetracycline released following its deposition in the borre of rats. Arch Oral Biol 1973; 18: 759-64.
170. Suleiman M. An overview of bleaching techniques:3. In-surgery or power bleaching. Dent Update 2005; 32:101-4.
171. Suleiman M; An overview of bleaching techniques: 2. Night Guard Vital Bleaching and non-vital bleaching. Dent Update 2005; 32:39-40, 42-4, 46.
172. Swift EJ Jr, Miguez PA, Barker ML, Gerlach RW ,Three-week clinical trial of a 14% hydrogen-peroxide, strip-based bleaching system. Compend Contin Educ Dent; 2004; 25:27-32.
173. Takuma S, Furi A, Tomoda F et al, Ultrastructural studies of disturbance in amelogenesis induced in rat incisiors by fluoride and strontium administration. In: S Suga (ed) Mechanisms if Tooth Enamel Formation. Tokyo: Quintessence, 1983.
174. Tanizawa Y, Reaction characteristics of a tooth-bleaching agent containing H202 and NaF: in vitro study of crystal structure change in treated hydroxyapatite and chemical states of incorporated fluorine. J Cosmet Sci, 2005; 56:121-34.
175. Texeira EC; Hara AT; Turssi CP; Serra MC. Effect of non-vital tooth bleaching on microleakage of coronal acces restorations. J Oral Rehabil 2003; 30:1123-7.
176. Turkun M, Turkun LS. Effect of nonvital bleaching with 10% carbamide peroxide on sealing ability of resin composite restorations. Int Endod J 2004; 37:52-60.
177. Ubassy G, Shape and color: The Key to Successful Ceramic Restorations. Berlin: Quintessence,1993.
178. Ubassy G, Shape and Color: The Key to Succssesful Ceramic Restorations. Berlin: Quintessence ,1993.

179. Wainwright WW, Lemoine FA, Rapid diffuse penetration of intact enamel and dentin by carbon-6-14 labeled urea. J Am Dent Assoc 1950; 41: 135.
180. Walton E, Eisenmann DR, Ultrastructural examination of varios stages of amelogenesis in the rat following parenteral fluoride administration. Arch Oral Biol 1974; 19:171-82.
181. Walton RE, O Dell NL, Myers DL et al, External bleaching of tetracycline stained teeth in dogs. J Endodont 1982; 8: 536-42.
182. West JD, The aesthetic and endodontic dilemmas of calcific metamorphosis. Pract Periodont Aesthet Dent 1997; 9 :289-93.
183. Wiegand A; Otto YA; Attin T. In Vitro evaluation of toothbrushing abrasion of differently bleached bovine. Am J Dent;2004;17:412.
184. Winter R, Visualizing the natural dentition. J Esthet Dent 1993; 5: 103-17.
185. Wright WD, The Measurement of Colour, 3 rd edn. London: Hilgar& Watts,1964:185.
186. Yamamoto M, Metal Ceramics. Chicago, IL:Quintessence, 1985.
187. Yamamoto M, The value conversion system and new concept for expressing the shades of natural teeth. QDT Yearbook 1992; 19:9.
188. Yamamoto M, Une nouvelle evolution: la ceramique OPALE, 2e partie. ATD 1990 1:81-91.
189. Yamamoto M, Metal Ceramics. Chocago IL: Quintessence,1985.
190. Yamamoto M, Une nouvelle evolution: la ceramique OPALE, 1 ere partie.ATD 1990; 1:7-16.
191. Zach L, Cohen G, Pulp response to externally applied heat. Surg 1965; 19:515-30.
192. Zaragosa VMT, Bleaching of vital teeth: technique. Esto Modeo 1984 ; 9:7-30.
193. Zaragoza VMT, Bleaching vital teeth affected by a pathological coloration. Doctoral thesis, School of Medicine, University of Valencia, Spain, 1983.
194. Zaragoza VMT, Bleaching vital teeth: Bulletin d information Dentaire 1983; 325.
195. Zaragoza VMT, Bleaching vital teeth: technique. Esto Modeo 1984; 9;7-30.